ЖУРНАЛ ВХОДИТ В ПЕРЕЧЕНЬ
РЕЦЕНЗИРУЕМЫХ НАУЧНЫХ ИЗДАНИЙ ВАК

ВОПРОСЫ ОНКОЛОГИИ

НАУЧНО-ПРАКТИЧЕСКИЙ ЖУРНАЛ

ПРИЛОЖЕНИЕ К ЖУРНАЛУ ВОПРОСЫ ОНКОЛОГИИ. ТЕЗИСЫ X ПЕТЕРБУРГСКОГО МЕЖДУНАРОДНОГО ОНКОЛОГИЧЕСКОГО ФОРУМА «БЕЛЫЕ НОЧИ 2024»

2024

PROBLEMS IN ONCOLOGY

VOPROSY ONKOLOGII

ПРИЛОЖЕНИЕ К ЖУРНАЛУ ВОПРОСЫ ОНКОЛОГИИ. ТЕЗИСЫ X ПЕТЕРБУРГСКОГО МЕЖДУНАРОДНОГО ОНКОЛОГИЧЕСКОГО ФОРУМА «БЕЛЫЕ НОЧИ 2024»

ИЗДАТЕЛЬ

АННМО «ВОПРОСЫ ОНКОЛОГИИ» • САНКТ-ПЕТЕРБУРГ • 2024

ПРИЛОЖЕНИЕ К ЖУРНАЛУ ВОПРОСЫ ОНКОЛОГИИ. ТЕЗИСЫ X ПЕТЕРБУРГСКОГО МЕЖДУНАРОДНОГО ОНКОЛОГИЧЕСКОГО ФОРУМА «БЕЛЫЕ НОЧИ 2024» // АННМО «ВОПРОСЫ ОНКОЛОГИИ», СПб.: 2024. — 314 с.

ISBN 978-5-6051665-0-4

Содержание

КОНКУРС МОЛОДЫХ УЧЕНЫХ

II фаза одноцентровое Прандомизированного исследователь-инициированное исследования. Сравнение безопасности и эффективности первой линии полихимиотерапии и полихимиотерапии в комбинации с сеансами внутрибрюшной аэрозольной химиотерапии под давлением с использованием внутрибрюшного введения доцетаксела при первичном раке желудка IV стадии в группе перитонеального канцероматоза 14

Метод дополнительной диагностики онкологических заболеваний, основанный на анализе экспрессии микроРНК 15

РЕДКИЕ ОПУХОЛИ: ХИМИОТЕРАПИЯ

Шкала прогнозирования ответа на терапию у пациентов с острыми миелобластными лейкозами 16

ГАСТРОИНТЕСТИНАЛЬНЫЙ РАК (КОЛОРЕКТАЛЬНЫЙ): ЛЕКАРСТВЕННОЕ ЛЕЧЕНИЕ

Отдаленные сердечно-сосудистые осложнения противоопухолевой химиотерапии у онкогастроэнтерологических пациентов 17

ОНКОЭПИДЕМИОЛОГИЯ

Эпидемиология рака легкого в Сибирском федеральном округе 18

Заболеваемость раком полости рта молодого населения Дальневосточного федерального округа 19

ОПУХОЛИ МОЧЕПОЛОВОЙ СИСТЕМЫ (НЕ ПРОСТАТИЧЕСКИЙ): ХИМИОТЕРАПИЯ

Влияние отдельных клинико-лабораторных и морфологических факторов прогноза на эффективность иммунотаргетной и иммуноонкологической терапии в первой линии лечения почечноклеточного рака 20

ГАСТРОИНТЕСТИНАЛЬНЫЙ РАК (КОЛОРЕКТАЛЬНЫЙ): КОМБИНИРОВАННОЕ/КОМПЛЕКСНОЕ ЛЕЧЕНИЕ

Коррекция анемии при раке толстой кишки на амбулаторном этапе лечения. 21

УЗИ В ОНКОЛОГИИ

Ультразвуковое исследование как скрининговый метод оценки рисков атеросклеротического поражения сонных артерий после лучевого лечения рака гортани 22

ОРГАНИЗАЦИЯ ЗДРАВООХРАНЕНИЯ

Важность телемедицинских технологий, применяемых в детской онкологии и гематологии 23

УЗИ В ОНКОЛОГИИ

Возможности выявления каротидной хемодектомы при первичной диагностике мультипараметрическим ультразвуковым исследованием 25

РАК МОЛОЧНОЙ ЖЕЛЕЗЫ: ЛУЧЕВАЯ ТЕРАПИЯ

Проспективное международное исследование безопасности и эффективности гипофракционированной лучевой терапии у больных раком молочной железы в странах Азии 26

КОНКУРС МОЛОДЫХ УЧЕНЫХ

Редукции доз режима кондиционирования при аутологичной трансплантации гемопоэтических стволовых клеток у пациентов с лимфомами. 27

РЕДКИЕ ОПУХОЛИ: ХИМИОТЕРАПИЯ

Результаты лечения больных лимфомой из клеток мантии в реальной клинической практике 29

ОПУХОЛИ У ДЕТЕЙ: КОМБИНИРОВАННОЕ/КОМПЛЕКСНОЕ ЛЕЧЕНИЕ

Опыт использования ингибиторов контрольных точек у детей с диссеминированной лимфомой Ходжкина . . . 30

ОПУХОЛИ ГОЛОВЫ И ШЕИ: ХИРУРГИЧЕСКОЕ ЛЕЧЕНИЕ

Особенности хирургического этапа в современном подходе к комбинированному лечению больных раком языка и дна полости рта 31

ГАСТРОИНТЕСТИНАЛЬНЫЙ РАК (НЕ КОЛОРЕКТАЛЬНЫЙ): ХИРУРГИЧЕСКОЕ ЛЕЧЕНИЕ

Профилактика инфекции области хирургического вмешательства при панкреатодуоденальной резекции у пациентов с периампулярными опухолями и предоперационным билиарным дренированием путей: роль периоперационной антибиотикопрофилактики и антибиотикотерапии 32

ОПУХОЛИ МОЧЕПОЛОВОЙ СИСТЕМЫ (ПРЕДСТАТЕЛЬНОЙ ЖЕЛЕЗЫ): ЛУЧЕВАЯ ТЕРАПИЯ

Оценка лучевой нагрузки при низкодозной брахитерапии рака предстательной железы под контролем компьютерного томографа. 34

ГАСТРОИНТЕСТИНАЛЬНЫЙ РАК (НЕ КОЛОРЕКТАЛЬНЫЙ): ХИРУРГИЧЕСКОЕ ЛЕЧЕНИЕ

Послеоперационные пневмонии при трансплевральных резекциях желудка и пищевода 35

КОНКУРС МОЛОДЫХ УЧЕНЫХ

Определение безопасных границ резекции базальноклеточного рака кожи и метаболических особенностей, характерных для рецидивирующих опухолей. 36

РАК МОЛОЧНОЙ ЖЕЛЕЗЫ: ЛЕКАРСТВЕННОЕ ЛЕЧЕНИЕ

Ретроспективный анализ применения алпелисиба в лечении метастатического рака молочной железы в реальной клинической практике 37

МОРФОЛОГИЧЕСКАЯ ДИАГНОСТИКА В ОНКОЛОГИИ (ПАТОМОРФОЛОГИЯ, ЦИТОЛОГИЯ, МОЛЕКУЛЯРНАЯ ГЕНЕТИКА)
Влияние полиморфизма гена TNF на системную воспалительную реакцию при адъювантной лучевой терапии рака молочной железы . . . 39

КОНКУРС МОЛОДЫХ УЧЕНЫХ
Эффективность мультипараметрического ультразвукового исследования в диагностике сарком мягких тканей и их рецидивов . . . 41

ПЕТРОВСКИЕ ЧТЕНИЯ (ФУНДАМЕНТАЛЬНАЯ ОНКОЛОГИЯ): ШКОЛА МОЛОДЫХ УЧЕНЫХ
Встречаемость мутаций KRAS, NRAS, BRAF, RET, NTRK1/2/3 в немедуллярных карциномах щитовидной железы . . . 42

ТЕХНОЛОГИИ ИНТЕРВЕНЦИОННОЙ РАДИОЛОГИИ (РЕНТГЕНОХИРУРГИИ) В ОНКОЛОГИИ
Использование плоскодетекторной компьютерной томографии при проведении частичной эмболизации селезеночной артерии у пациентов, страдающих гепатоцеллюлярным раком на фоне цирроза, осложненного тромбоцитопенией . . . 43

КЛИНИЧЕСКАЯ ФАРМАКОЛОГИЯ И ЭКСПЕРИМЕНТАЛЬНОЕ ЛЕЧЕНИЕ
Первичные результаты экспериментального лечения нейробластомы, экспрессирующей белок B7H3 . . . 44

ОПУХОЛИ ГОЛОВЫ И ШЕИ: ХИРУРГИЧЕСКОЕ ЛЕЧЕНИЕ
Современные возможности микроэндоларингеальной лазерной хирургии при лечении рака гортани (I–III стадия) . . . 46

ПЕТРОВСКИЕ ЧТЕНИЯ (ФУНДАМЕНТАЛЬНАЯ ОНКОЛОГИЯ): ШКОЛА МОЛОДЫХ УЧЕНЫХ
Поиск РМЖ-ассоциированных наследственных мутаций в цис-регуляторных элементах гена BRCA1 . . . 47

ОПУХОЛИ ЖЕНСКОЙ ПОЛОВОЙ СИСТЕМЫ: ХИРУРГИЧЕСКОЕ ЛЕЧЕНИЕ
Клинические и генетические особенности светлоклеточных опухолей яичников . . . 48

ОПУХОЛИ ЖЕНСКОЙ ПОЛОВОЙ СИСТЕМЫ: КОМБИНИРОВАННОЕ/КОМПЛЕКСНОЕ ЛЕЧЕНИЕ
Рак вульвы: 10-летние результаты лечения в рамках одного онкологического центра . . . 49

ГАСТРОИНТЕСТИНАЛЬНЫЙ РАК (КОЛОРЕКТАЛЬНЫЙ): ЛЕКАРСТВЕННОЕ ЛЕЧЕНИЕ
Изучение цитостатических свойств нового органического соединения 2-(1,1-диметил-1H-бензо[e]индолин-2-ил)-5,6,7-трихлор-1,3-трополона (JO122) на культуре колоректального рака . . . 51

ПЕТРОВСКИЕ ЧТЕНИЯ (ФУНДАМЕНТАЛЬНАЯ ОНКОЛОГИЯ): ШКОЛА МОЛОДЫХ УЧЕНЫХ
Спектр нарушений в генах семейства FGFR в опухолях уротелиального тракта: данные NGS-анализа . . . 52

ОПУХОЛИ У ДЕТЕЙ: КОМБИНИРОВАННОЕ/КОМПЛЕКСНОЕ ЛЕЧЕНИЕ
АнтиGD2 моноклональные антитела в лечении пациентов с нейробластомой группы высокого риска . . . 53

ОНКОЭПИДЕМИОЛОГИЯ
Характеристика первично-множественных злокачественных новообразований на территории Сибири и Дальнего Востока . . . 54

ПЕТРОВСКИЕ ЧТЕНИЯ (ФУНДАМЕНТАЛЬНАЯ ОНКОЛОГИЯ): ШКОЛА МОЛОДЫХ УЧЕНЫХ
Распространенность «редких» мутаций в гене EGFR при немелкоклеточном раке легкого . . . 55

ОНКОИММУНОЛОГИЯ: КЛИНИЧЕСКАЯ ОНКОИММУНОЛОГИЯ
Новые синтетические индукторы интерферона — агонисты STING для иммунотерапии онкологических заболеваний . . . 57

ОНКОЭПИДЕМИОЛОГИЯ
Злокачественные опухоли синоназальной локализации в Республике Беларусь . . . 58

ПЕТРОВСКИЕ ЧТЕНИЯ (ФУНДАМЕНТАЛЬНАЯ ОНКОЛОГИЯ): ШКОЛА МОЛОДЫХ УЧЕНЫХ
Поиск новых мишеней таргетной терапии рака легкого в генах, кодирующих белки с киназной активностью . . . 59

ПЕТРОВСКИЕ ЧТЕНИЯ (ФУНДАМЕНТАЛЬНАЯ ОНКОЛОГИЯ): ШКОЛА МОЛОДЫХ УЧЕНЫХ
Реиндукция иммунотерапии как потенциальная опция в последующих линиях метастатического НМРЛ . . . 60

ОПУХОЛИ ГОЛОВЫ И ШЕИ: ХИРУРГИЧЕСКОЕ ЛЕЧЕНИЕ
Региональный опыт видеоэндоскопических операций при опухолях щитовидной железы . . . 61

ОПУХОЛИ МОЧЕПОЛОВОЙ СИСТЕМЫ (ПРЕДСТАТЕЛЬНОЙ ЖЕЛЕЗЫ): ХИРУРГИЧЕСКОЕ ЛЕЧЕНИЕ
Результаты хирургического лечения пациентов высокого риска рака предстательной железы в отделении онкоурологии ГБУЗ ЛОКБ . . . 62

ОНКОЭПИДЕМИОЛОГИЯ
Актуальность обучения правилам учета злокачественных новообразований и ведению популяционного ракового регистра . . . 63

ПЕТРОВСКИЕ ЧТЕНИЯ (ФУНДАМЕНТАЛЬНАЯ ОНКОЛОГИЯ): ШКОЛА МОЛОДЫХ УЧЕНЫХ
Особенности развития злокачественного процесса на фоне индуцированного гипертиреоза у мышей линии C57BL/6 обоего пола . . . 65

ПЕТРОВСКИЕ ЧТЕНИЯ (ФУНДАМЕНТАЛЬНАЯ ОНКОЛОГИЯ): ШКОЛА МОЛОДЫХ УЧЕНЫХ
Применение малоформатной NGS панели для анализа гипермутабельных разновидностей рака толстой кишки . . . 66

Поиск частых мутаций в гене POLE среди крупной когорты «последовательных» случаев рака толстой кишки: масштаб проблемы 67

Экспрессия гена TYMS в опухолях легкого различных мутационных подтипов. 68

МОРФОЛОГИЧЕСКАЯ ДИАГНОСТИКА В ОНКОЛОГИИ (ПАТОМОРФОЛОГИЯ, ЦИТОЛОГИЯ, МОЛЕКУЛЯРНАЯ ГЕНЕТИКА)
Роль генетических вариантов в генах CDH1, BRCA1/2, NBS1 и CHEK2 в развитии рака желудка у пациентов Республики Башкортостан 69

ДИАГНОСТИЧЕСКАЯ ЭНДОСКОПИЯ В ОНКОЛОГИИ
Возможности эндоскопической диагностики интрамурального метастазирования рака пищевода и кардиоэзофагеального перехода 71

ЛУЧЕВАЯ ДИАГНОСТИКА (РЕНТГЕНОГРАФИЯ, КТ, МРТ) В ОНКОЛОГИИ
Роль магнитно-резонансной томографии в стадировании рака эндометрия в соответствии с обновленной классификацией FIGO-2023. 72

ЯДЕРНАЯ МЕДИЦИНА В КЛИНИЧЕСКОЙ ОНКОЛОГИИ
Первые результаты применения радиойодтерапии в Республике Казахстан 73

КОНКУРС МОЛОДЫХ УЧЕНЫХ
Эффективность лекарственного лечения саркомы Капоши в условиях реальной клинической практики 74

МОРФОЛОГИЧЕСКАЯ ДИАГНОСТИКА В ОНКОЛОГИИ (ПАТОМОРФОЛОГИЯ, ЦИТОЛОГИЯ, МОЛЕКУЛЯРНАЯ ГЕНЕТИКА)
Сравнительный анализ методов диагностики ВПЧ-статуса плоскоклеточной карциномы вульвы 75

МОРФОЛОГИЧЕСКАЯ ДИАГНОСТИКА В ОНКОЛОГИИ (ПАТОМОРФОЛОГИЯ, ЦИТОЛОГИЯ, МОЛЕКУЛЯРНАЯ ГЕНЕТИКА)
Оценка показателей эффективности цитологического метода исследования при диагностике карциномы вульвы и шейки матки 76

ПЕТРОВСКИЕ ЧТЕНИЯ (ФУНДАМЕНТАЛЬНАЯ ОНКОЛОГИЯ): ШКОЛА МОЛОДЫХ УЧЕНЫХ
Анализ иммунного микроокружения адренокортикального рака: разработка математических моделей для прогнозирования риска летального исхода и рецидива заболевания. 78

КЛИНИЧЕСКАЯ ФАРМАКОЛОГИЯ И ЭКСПЕРИМЕНТАЛЬНОЕ ЛЕЧЕНИЕ
Легочный фиброз и рак легкого — новый подход к поиску биомаркеров при сочетанной патологии в эксперименте. 79

КОНКУРС МОЛОДЫХ УЧЕНЫХ
Анализ результатов лечения больных с диагнозом рака молочной железы после выполнения органосохраняющих операций. 80

МОРФОЛОГИЧЕСКАЯ ДИАГНОСТИКА В ОНКОЛОГИИ (ПАТОМОРФОЛОГИЯ, ЦИТОЛОГИЯ, МОЛЕКУЛЯРНАЯ ГЕНЕТИКА)
Диагностическая информативность молекулярных маркеров микроРНК mir-21 и mir-20a в оценке цервикальных интраэпителиальных неоплазий 81

ГЕПАТОЦЕЛЛЮЛЯРНЫЙ РАК
Интервенционные радиологические вмешательства в лечении гепатоцеллюлярного рака на фоне цирроза печени 83

ПЕТРОВСКИЕ ЧТЕНИЯ (ФУНДАМЕНТАЛЬНАЯ ОНКОЛОГИЯ): ШКОЛА МОЛОДЫХ УЧЕНЫХ
Эпигенетические ДНК-маркеры предопухолевых изменений бронхиального эпителия 84

КЛИНИЧЕСКАЯ ФАРМАКОЛОГИЯ И ЭКСПЕРИМЕНТАЛЬНОЕ ЛЕЧЕНИЕ
Целесообразность биобанкирования паращитовидных желез 85

ПЕТРОВСКИЕ ЧТЕНИЯ (ФУНДАМЕНТАЛЬНАЯ ОНКОЛОГИЯ): ШКОЛА МОЛОДЫХ УЧЕНЫХ
Система морфологической оценки злокачественного потенциала адренокортикальных опухолей с использованием метода математического моделирования. 86

ОПУХОЛИ ЖЕНСКОЙ ПОЛОВОЙ СИСТЕМЫ: ХИРУРГИЧЕСКОЕ ЛЕЧЕНИЕ
Хирургическое лечение рака шейки матки в Удмуртской Республике 87

ОПУХОЛИ ЖЕНСКОЙ ПОЛОВОЙ СИСТЕМЫ: КОМБИНИРОВАННОЕ/КОМПЛЕКСНОЕ ЛЕЧЕНИЕ
Вклад полиморфного локуса rs4150407 гена ERCC3 в патогенез рака яичников 88

КОНКУРС МОЛОДЫХ УЧЕНЫХ
Преимущества комбинированной терапии в ранних линиях при HR+ Her2– метастатическом раке молочной железы на примере Калининградской области 89

КОНКУРС МОЛОДЫХ УЧЕНЫХ
Эффективность и переносимость индукционного режима химиотерапии на основе гемцитабина и цисплатина у пациентов с назофарингеальной карциномой. Предварительные результаты исследования НФК-ДГОИ -2022 91

ОНКОИММУНОЛОГИЯ: КЛИНИЧЕСКАЯ ОНКОИММУНОЛОГИЯ
Исследование содержания цитокинов различных групп в цервикальной слизи при интраэпителиальной неоплазии шейки матки. 92

ГАСТРОИНТЕСТИНАЛЬНЫЙ РАК (КОЛОРЕКТАЛЬНЫЙ): ЛЕКАРСТВЕННОЕ ЛЕЧЕНИЕ
Учет индекса коморбидности при проведении противоопухолевой лекарственной терапии у пациентов старческого возраста с колоректальным раком 93

МОРФОЛОГИЧЕСКАЯ ДИАГНОСТИКА В ОНКОЛОГИИ (ПАТОМОРФОЛОГИЯ, ЦИТОЛОГИЯ, МОЛЕКУЛЯРНАЯ ГЕНЕТИКА)
Проект генетического скрининга «Онкета» 95

ОРГАНИЗАЦИЯ ЗДРАВООХРАНЕНИЯ
Влияние маршрутизации на срок установления диагноза острого лейкоза у детей 96

ПЕРВИЧНЫЕ И ВТОРИЧНЫЕ ОПУХОЛИ НЕРВНОЙ СИСТЕМЫ
Иммунотерапия аутологичными дендритными клетками в комплексном лечении глиобластом — Результаты 97

ЛУЧЕВАЯ ДИАГНОСТИКА (РЕНТГЕНОГРАФИЯ, КТ, МРТ) В ОНКОЛОГИИ
Сравнение безрецидивной выживаемости пациентов с полным клиническим ответом опухоли прямой кишки после неоадъювантной терапии при комбинированном лечении и активном динамическом наблюдении 98

ОПУХОЛИ ЖЕНСКОЙ ПОЛОВОЙ СИСТЕМЫ: КОМБИНИРОВАННОЕ/КОМПЛЕКСНОЕ ЛЕЧЕНИЕ
BRCA-ассоциированные первично-множественные опухоли у женщин в Беларуси 99

КОНКУРС МОЛОДЫХ УЧЕНЫХ
Прогностическое значение оценки реакции гиперчувствительности замедленного типа при применении иммунотерапии на основе аутологичных дендритных клеток у больных меланомой и саркомами мягких тканей 100

ГАСТРОИНТЕСТИНАЛЬНЫЙ РАК (НЕ КОЛОРЕКТАЛЬНЫЙ): КОМБИНИРОВАННОЕ/КОМПЛЕКСНОЕ ЛЕЧЕНИЕ
Преабилитация больных местнораспространенным раком желудка в процессе периоперационной (неоадъювантной) полихимиотерапии по схеме FLOT 102

ПЕТРОВСКИЕ ЧТЕНИЯ (ФУНДАМЕНТАЛЬНАЯ ОНКОЛОГИЯ): ШКОЛА МОЛОДЫХ УЧЕНЫХ
Транслокации ALK, ROS1, RET и NTRK1-3 в опухолях с микросателлитной нестабильностью 103

ГАСТРОИНТЕСТИНАЛЬНЫЙ РАК (КОЛОРЕКТАЛЬНЫЙ): КОМБИНИРОВАННОЕ/КОМПЛЕКСНОЕ ЛЕЧЕНИЕ
Эффективность и токсичность комбинированной химиотерапии XELOX с бевацизумабом при метастатическом колоректальном раке печени: результаты исследования и перспективы лечения 104

ОПУХОЛИ МОЧЕПОЛОВОЙ СИСТЕМЫ (ПРЕДСТАТЕЛЬНОЙ ЖЕЛЕЗЫ): ЛУЧЕВАЯ ТЕРАПИЯ
Выбор оптимального метода радикального лечения больных раком предстательной железы групп высокого и крайне высокого риска рецидива 105

ГАСТРОИНТЕСТИНАЛЬНЫЙ РАК (КОЛОРЕКТАЛЬНЫЙ): ХИРУРГИЧЕСКОЕ ЛЕЧЕНИЕ
Актуальные вопросы использования баз данных пациентов для анализа и прогнозирования послеоперационных исходов при операциях по поводу колоректального рака 106

МОРФОЛОГИЧЕСКАЯ ДИАГНОСТИКА В ОНКОЛОГИИ (ПАТОМОРФОЛОГИЯ, ЦИТОЛОГИЯ, МОЛЕКУЛЯРНАЯ ГЕНЕТИКА)
Молекулярно-генетический портрет пациентов с немелкоклеточным раком легкого в г. Алматы 108

ОПУХОЛИ У ДЕТЕЙ: КОМБИНИРОВАННОЕ/КОМПЛЕКСНОЕ ЛЕЧЕНИЕ
GD2-позитивные рабдомиосаркомы у детей. Возможность использования таргетной иммунотерапии 109

ГАСТРОИНТЕСТИНАЛЬНЫЙ РАК (НЕ КОЛОРЕКТАЛЬНЫЙ): КОМБИНИРОВАННОЕ/КОМПЛЕКСНОЕ ЛЕЧЕНИЕ
Комбинированное лечение местнораспространенного рака желудка, осложненного субкомпенсированным стенозом: промежуточные результаты клинического исследования 110

КЛИНИЧЕСКИЕ ИССЛЕДОВАНИЯ В ОНКОЛОГИИ
Исследование экзосомальных микроРНК у пациентов с колоректальным раком методом секвенирования нового поколения 111

ЯДЕРНАЯ МЕДИЦИНА В КЛИНИЧЕСКОЙ ОНКОЛОГИИ
Прогнозирование поглощенных доз при планировании радионуклидной терапии рака предстательной железы с 177Lu-ПСМА (первый опыт) 112

ОПУХОЛИ ЖЕНСКОЙ ПОЛОВОЙ СИСТЕМЫ: ХИРУРГИЧЕСКОЕ ЛЕЧЕНИЕ
Особенности хирургического лечения больных раком вульвы в Ленинградской области 114

ОПУХОЛИ ОРГАНОВ ГРУДНОЙ КЛЕТКИ (РАК ЛЕГКОГО, МЕЗОТЕЛИОМА И ПР.): ЛУЧЕВАЯ ТЕРАПИЯ
Влияние индекса коморбидности на диагностику и лечение рака легкого 115

КАЧЕСТВО ОКАЗАНИЯ МЕДИЦИНСКОЙ ПОМОЩИ
Факторы, влияющие на выбор тактики снижения рисков развития онкопатологий у носителей патогенных вариантов в гене BRCA1 116

ПЕТРОВСКИЕ ЧТЕНИЯ (ФУНДАМЕНТАЛЬНАЯ ОНКОЛОГИЯ): ШКОЛА МОЛОДЫХ УЧЕНЫХ
Экспрессия иммунных молекул в карциномах яичника с разными типами мутаций TP53 117

КОНКУРС МОЛОДЫХ УЧЕНЫХ
Изучение эффективности трансоральных микрохирургических методов в диагностике и лечении «скрытых» опухолей ротоглотки у пациентов с метастазами плоскоклеточного рака в лимфоузлы шеи из неизвестного первичного очага 118

РАК МОЛОЧНОЙ ЖЕЛЕЗЫ: КОМБИНИРОВАННОЕ/КОМПЛЕКСНОЕ ЛЕЧЕНИЕ
Сравнительный анализ иммунофенотипа отдаленных метастазов и первичной опухоли рака молочной железы 120

ОНКОЭПИДЕМИОЛОГИЯ
Динамика заболеваемости злокачественными новообразованиями в Краснодарском крае за 2012–2022 годы . . . 121

РЕДКИЕ ОПУХОЛИ: КОМБИНИРОВАННОЕ/КОМПЛЕКСНОЕ ЛЕЧЕНИЕ
Диагностика и лечение эпителиоидной гемангиоэндотелиомы печени: опыт одного центра . . . 122

КОНКУРС МОЛОДЫХ УЧЕНЫХ
Клиническая значимость молекулярно-генетических и иммунологических особенностей при раке молочной железы: от раннего до метастатического заболевания . . . 123

КЛИНИЧЕСКАЯ ФАРМАКОЛОГИЯ И ЭКСПЕРИМЕНТАЛЬНОЕ ЛЕЧЕНИЕ
Сравнительное изучение перорального и внутривенного введения 2-[3-(2-хлорэтил)-3-нитрозоуреидо]-1,3-пропандиола (хлонизола) у с трансплантированной интракраниально лимфосаркомой ЛИО-1 . . . 124

ПЕРВИЧНЫЕ И ВТОРИЧНЫЕ ОПУХОЛИ НЕРВНОЙ СИСТЕМЫ
Хирургическое лечение церебральных метастазов рака молочной железы . . . 125

КОНКУРС МОЛОДЫХ УЧЕНЫХ
Искусственный интеллект в выделении гамартом из структуры легочных очагов . . . 127

КЛИНИЧЕСКИЕ ИССЛЕДОВАНИЯ В ОНКОЛОГИИ
Эффективность адъювантной терапии меланомы в зависимости уровня TREC . . . 128

ФУНДАМЕНТАЛЬНЫЕ И КЛИНИЧЕСКИЕ АСПЕКТЫ ОНКОИММУНОЛОГИИ
Исследование уровней эксцизионных колец V(D)J-рекомбинации в качестве предиктора эффективности терапии злокачественных новообразований . . . 129

ОПУХОЛИ ЖЕНСКОЙ ПОЛОВОЙ СИСТЕМЫ: ХИРУРГИЧЕСКОЕ ЛЕЧЕНИЕ
Хирургическое лечение рака вульвы в рамках одного онкологического центра . . . 130

ГАСТРОИНТЕСТИНАЛЬНЫЙ РАК (КОЛОРЕКТАЛЬНЫЙ): ХИРУРГИЧЕСКОЕ ЛЕЧЕНИЕ
Протокол исследования эффективности метода инфильтрации местным анестетиком зоны трокарных ран в качестве компонента мультимодальной аналгезии у онкологических пациентов при лапароскопической резекции толстой кишки . . . 131

МЕТАСТАТИЧЕСКИЕ ОПУХОЛИ ПЕЧЕНИ
Применение лазерной абляции в лечении метастазов колоректального рака в печень . . . 133

ОРГАНИЗАЦИЯ ЗДРАВООХРАНЕНИЯ
Стандартизация подходов к повышению ранней выявляемости онкопатологии в первичном звене здравоохранения . . . 134

СУБКЛЕТОЧНЫЕ ТЕХНОЛОГИИ В ОНКОЛОГИИ
3D-принтинг модели рака предстательной железы . . . 135

ОПУХОЛИ ЖЕНСКОЙ ПОЛОВОЙ СИСТЕМЫ: КОМБИНИРОВАННОЕ/КОМПЛЕКСНОЕ ЛЕЧЕНИЕ
Аспекты неблагоприятного прогноза больных раком эндометрия I стадии с/без опухолевого поражения нижнего сегмента матки . . . 136

КЛИНИЧЕСКАЯ ФАРМАКОЛОГИЯ И ЭКСПЕРИМЕНТАЛЬНОЕ ЛЕЧЕНИЕ
Острая токсичность 2-[3-(2-хлорэтил)-3-нитрозоуреидо]-1,3-пропандиола (хлонизола) у мышей самцов линии BALB/c при интраперитонеальном введении . . . 138

ОПУХОЛИ ЖЕНСКОЙ ПОЛОВОЙ СИСТЕМЫ: ХИРУРГИЧЕСКОЕ ЛЕЧЕНИЕ
Метастазы рака яичников, рака маточной трубы, первичной перинеальной карциномы в головном мозге у пациенток с мутациями BRCA1/2 . . . 139

ЯДЕРНАЯ МЕДИЦИНА В КЛИНИЧЕСКОЙ ОНКОЛОГИИ
ПЭТ/КТ с 18F-ФДГ и 68Ga-FAPI в диагностике раке желудка. Опыт ФГБУ «НМИЦ онкологии им. Н.Н. Блохина» . . . 140

ОНКОИММУНОЛОГИЯ: КЛИНИЧЕСКАЯ ОНКОИММУНОЛОГИЯ
Изучение фармакодинамики дендритно-клеточной вакцины на основе аутологичных дендритных клеток мыши, нагруженных PTA+ опухолевым лизатом на модели перевиваемой веретеноклеточной саркомы мыши 164 Msar FE . . . 141

ОПУХОЛИ ОРГАНОВ ГРУДНОЙ КЛЕТКИ (РАК ЛЕГКОГО, МЕЗОТЕЛИОМА И ПР.): КОМБИНИРОВАННОЕ/КОМПЛЕКСНОЕ ЛЕЧЕНИЕ
Оценка эффективности таргетной терапии метастатического немелкоклеточного рака легкого с мутацией EGFR в туркестанской области Республики Казахстан . . . 142

КОНКУРС МОЛОДЫХ УЧЕНЫХ
Совершенствование персонализированного подхода лечения путем изучения молекулярно-генетического профиля опухоли пациентов с колоректальным раком . . . 144

Возможности регионарной химиотерапии в качестве второй линии специфического лечения у больных нерезектабельной внутрипеченочной холангиокарциномой . . . 145

Иммуногенный потенциал фотоиндуцируемой иммуногенной клеточной смерти в терапии глиом . . . 146

ПЕТРОВСКИЕ ЧТЕНИЯ (ФУНДАМЕНТАЛЬНАЯ ОНКОЛОГИЯ): ШКОЛА МОЛОДЫХ УЧЕНЫХ
Транслокации ALK, ROS1, RET и NTRK1-3 в KRAS/NRAS/BRAF-негативных опухолях поджелудочной железы . . . 147

ОПУХОЛИ МОЧЕПОЛОВОЙ СИСТЕМЫ (НЕ ПРОСТАТИЧЕСКИЙ): ХИРУРГИЧЕСКОЕ ЛЕЧЕНИЕ
Значение периоперационной антибактериальной профилактики у пациентов старческого возраста с инвазивным раком мочевого пузыря . . . 149

ЛУЧЕВАЯ ДИАГНОСТИКА (РЕНТГЕНОГРАФИЯ, КТ, МРТ) В ОНКОЛОГИИ
Применение магнитно-резонансной диффузии всего тела в дифференциальной диагностике рака молочной железы и отдаленных метастазов . . . 150

РАК МОЛОЧНОЙ ЖЕЛЕЗЫ: КОМБИНИРОВАННОЕ/КОМПЛЕКСНОЕ ЛЕЧЕНИЕ
Оценка результатов комбинированного лечения пациенток с диагнозом «рак молочной железы» в зависимости от различных видов реконструктивных операций и лучевой терапии . . . 151

МОРФОЛОГИЧЕСКАЯ ДИАГНОСТИКА В ОНКОЛОГИИ (ПАТОМОРФОЛОГИЯ, ЦИТОЛОГИЯ, МОЛЕКУЛЯРНАЯ ГЕНЕТИКА)
Особенности экспрессии факторов ангиогенеза (VEGF и CD31) при немышечно-инвазивном раке мочевого пузыря, осложненном сахарным диабетом 2-го типа . . . 152

ОПУХОЛИ ЖЕНСКОЙ ПОЛОВОЙ СИСТЕМЫ: ХИРУРГИЧЕСКОЕ ЛЕЧЕНИЕ
Пограничные опухоли яичников. Результаты практической работы ЛОКБ . . . 154

ТЕХНОЛОГИИ ИНТЕРВЕНЦИОННОЙ РАДИОЛОГИИ (РЕНТГЕНОХИРУРГИИ) В ОНКОЛОГИИ
Внутриартериальная химиоинфузия — метод лечения местнораспространенного плоскоклеточного рака орофарингеальной области с доказанной клинической эффективностью . . . 155

ОПУХОЛИ ЖЕНСКОЙ ПОЛОВОЙ СИСТЕМЫ: КОМБИНИРОВАННОЕ/КОМПЛЕКСНОЕ ЛЕЧЕНИЕ
Опыт культивирования первичных клеточных культур эндометриоидных карцином в условиях, не поддерживающих адгезию . . . 156

ПЕТРОВСКИЕ ЧТЕНИЯ (ФУНДАМЕНТАЛЬНАЯ ОНКОЛОГИЯ): ШКОЛА МОЛОДЫХ УЧЕНЫХ
Экспериментальная ортотопическая модель для изучения патогенеза рака тела матки . . . 158

ОПУХОЛИ МОЧЕПОЛОВОЙ СИСТЕМЫ (ПРЕДСТАТЕЛЬНОЙ ЖЕЛЕЗЫ): КОМБИНИРОВАННОЕ/КОМПЛЕКСНОЕ ЛЕЧЕНИЕ
Анализ осложнений при радикальном лечении локализованных и местнораспространенных форм рака предстательной железы в Республике Башкортостан за 2020–2022 годы . . . 159

КОНКУРС МОЛОДЫХ УЧЕНЫХ
Использование Международной классификации функционирования, ограничений жизнедеятельности и здоровья в оценке осложнений комплексного лечения колоректального рака . . . 160

ФУНДАМЕНТАЛЬНЫЕ И КЛИНИЧЕСКИЕ АСПЕКТЫ ОНКОИММУНОЛОГИИ
Кардиоваскулярная токсичность при использовании ингибиторов контрольных точек иммунного ответа . . . 161

КЛИНИЧЕСКИЕ ИССЛЕДОВАНИЯ В ОНКОЛОГИИ
Молекулярно-генетический анализ как одна из ветвей революции в лечении злокачественного новообразования пищевода . . . 163

ПЕТРОВСКИЕ ЧТЕНИЯ (ФУНДАМЕНТАЛЬНАЯ ОНКОЛОГИЯ): ШКОЛА МОЛОДЫХ УЧЕНЫХ
Анализ мутаций в гене CHEK2 у пациенток с сочетанием опухолей молочной и щитовидной желез . . . 164

ОПУХОЛИ МОЧЕПОЛОВОЙ СИСТЕМЫ (НЕ ПРОСТАТИЧЕСКИЙ): ХИРУРГИЧЕСКОЕ ЛЕЧЕНИЕ
Опухоль почки высокого нефрометрического индекса. Резекция или нефрэктомия? . . . 165

ЛУЧЕВАЯ ДИАГНОСТИКА (РЕНТГЕНОГРАФИЯ, КТ, МРТ) В ОНКОЛОГИИ
Объем хирургического вмешательства у больных раком молочной железы и маммография с контрастным усилением . . . 167

КОНКУРС МОЛОДЫХ УЧЕНЫХ
Аллельный состав промотора гена белка сурвивина (BIRC5) как один из предикторов прогнозирования течения немышечно-инвазивного рака мочевого пузыря . . . 168

Влияние экспрессии маркеров опухолевых стволовых клеток у пациентов с глиобластомами на исходы лечения . . . 169

ОНКОЭПИДЕМИОЛОГИЯ
Эпидемиологические аспекты колоректального рака в Удмуртии . . . 170

ОПУХОЛИ ОРГАНОВ ГРУДНОЙ КЛЕТКИ (РАК ЛЕГКОГО, МЕЗОТЕЛИОМА И ПР.): КОМБИНИРОВАННОЕ/КОМПЛЕКСНОЕ ЛЕЧЕНИЕ
Реимплантация верхнедолевого бронха в трахею как альтернатива правосторонней пневмонэктомии при раке легкого . . . 171

КОНКУРС МОЛОДЫХ УЧЕНЫХ
Морфологические и иммуногистохимические основы прогнозирования отдаленных метастазов меланомы хориоидеи . . . 173

СУБКЛЕТОЧНЫЕ ТЕХНОЛОГИИ В ОНКОЛОГИИ
Особенности скринингового обследования онкологических больных на вирусный гепатит В . . . 174

ОПУХОЛИ У ДЕТЕЙ: КОМБИНИРОВАННОЕ/КОМПЛЕКСНОЕ ЛЕЧЕНИЕ
Значение индексов тромбоцитов для прогнозирования состояния доброкачественных сосудистых опухолей у детей раннего возраста . . . 175

СУБКЛЕТОЧНЫЕ ТЕХНОЛОГИИ В ОНКОЛОГИИ
Анализ протеома экзосом карциномы молочной железы: идентификация вовлеченных в опухолевую диссеминацию белков и поиск новых онкомаркеров для жидкостной биопсии . . . 176

ГАСТРОИНТЕСТИНАЛЬНЫЙ РАК (КОЛОРЕКТАЛЬНЫЙ): ЛЕКАРСТВЕННОЕ ЛЕЧЕНИЕ
Оценка общей выживаемости пациентов с колоректальным раком в зависимости от выбора лечения третьей линией противоопухолевой терапии и мутации гена RAS. . . . 177

ТЕХНОЛОГИИ ИНТЕРВЕНЦИОННОЙ РАДИОЛОГИИ (РЕНТГЕНОХИРУРГИИ) В ОНКОЛОГИИ
Отдаленные результаты чрескожной ангиографически-ассистированной криоабляции почечно-клеточного рака под контролем плоскодетекторной томографии . . . 178

ЯДЕРНАЯ МЕДИЦИНА В КЛИНИЧЕСКОЙ ОНКОЛОГИИ
Первый опыт применения линейного ускорителя Halcyon Varian . . . 179

ГАСТРОИНТЕСТИНАЛЬНЫЙ РАК (КОЛОРЕКТАЛЬНЫЙ): ХИРУРГИЧЕСКОЕ ЛЕЧЕНИЕ
Клинический случай оперативного лечения пациентки с дебютом онкологического заболевания на фоне острого коронарного синдрома . . . 180

САРКОМЫ (МЯГКИХ ТКАНЕЙ, КОСТЕЙ): КОМБИНИРОВАННОЕ/КОМПЛЕКСНОЕ ЛЕЧЕНИЕ
Протокол лечения сарком мягких тканей туловища и конечностей. . . . 181

КОНКУРС МОЛОДЫХ УЧЕНЫХ
Отдаленные результаты лечения больных колоретальным раком в свете гендерного подхода . . . 182

МОРФОЛОГИЧЕСКАЯ ДИАГНОСТИКА В ОНКОЛОГИИ (ПАТОМОРФОЛОГИЯ, ЦИТОЛОГИЯ, МОЛЕКУЛЯРНАЯ ГЕНЕТИКА)
Эффективность иммуноцитохимического метода определения коэкспрессии p16/Ki- и метода полимеразной цепной реакции в диагностике плоскоклеточных интраэпителиальных поражений высокой степени и плоскоклеточных карцином шейки матки . . . 183

ОНКОГЕМАТОЛОГИЧЕСКИЕ ЗАБОЛЕВАНИЯ: ЛУЧЕВАЯ ТЕРАПИЯ
Опыт оказания медицинской помощи детям с гемобластозами в ДНР в условиях военного времени . . . 185

ОРГАНИЗАЦИЯ ЗДРАВООХРАНЕНИЯ
Экспертиза качества медицинской помощи пациентам с онкологической патологией. . . . 186

РАК МОЛОЧНОЙ ЖЕЛЕЗЫ: ЛУЧЕВАЯ ТЕРАПИЯ
Сравнительный анализ взаимосвязи дозиметрических показателей и технических аспектов установки интерстициальных катетеров при проведении дополнительного облучения ложа удаленной опухоли у больных раком молочной железы . . . 187

МЕЛАНОМА/ОПУХОЛИ КОЖИ: КОМБИНИРОВАННОЕ/КОМПЛЕКСНОЕ ЛЕЧЕНИЕ
Заболеваемость меланомой кожи в мире за 2023 год . . . 188

ГАСТРОИНТЕСТИНАЛЬНЫЙ РАК (КОЛОРЕКТАЛЬНЫЙ): ХИРУРГИЧЕСКОЕ ЛЕЧЕНИЕ
Методы локальной деструкции в хирургическом лечении колоректального метастатического рака печени . . . 189

РАК МОЛОЧНОЙ ЖЕЛЕЗЫ: ЛЕКАРСТВЕННОЕ ЛЕЧЕНИЕ
Стратификация опухоль-инфильтрирующих лимфоцитов при раннем трижды негативном раке молочной железы. . . . 190

ОПУХОЛИ ЖЕНСКОЙ ПОЛОВОЙ СИСТЕМЫ: КОМБИНИРОВАННОЕ/КОМПЛЕКСНОЕ ЛЕЧЕНИЕ
Иммунное микроокружение и состояние внеклеточного матрикса при раке вульвы . . . 191

РЕДКИЕ ОПУХОЛИ: ХИРУРГИЧЕСКОЕ ЛЕЧЕНИЕ
Агрессивная ангиомиксома малого таза. Клинический случай . . . 192

ПЕТРОВСКИЕ ЧТЕНИЯ (ФУНДАМЕНТАЛЬНАЯ ОНКОЛОГИЯ): ШКОЛА МОЛОДЫХ УЧЕНЫХ
ДНК-иммунизация E6 ВПЧ16 индуцирует CD4+ Т-клеточный ответ, препятствует опухолевому росту и метастатической активности опухолевых клеток . . . 194

КОНКУРС МОЛОДЫХ УЧЕНЫХ
Оценка результатов отсроченных реконструкций больных со злокачественными опухолями челюстно-лицевой области с применением CAD/CAM-технологий . . . 195

ТЕХНОЛОГИИ ИНТЕРВЕНЦИОННОЙ РАДИОЛОГИИ (РЕНТГЕНОХИРУРГИИ) В ОНКОЛОГИИ
Химиоэмболизация и эмболизация при паразитическом кровоснабжении гепатоцеллюлярного рака . . . 196

РАК МОЛОЧНОЙ ЖЕЛЕЗЫ: ЛУЧЕВАЯ ТЕРАПИЯ
Особенности проведения лучевой терапии у пациенток с диагнозом «рак молочной железы» после деэскалации хирургического этапа лечения . . . 198

ОПУХОЛИ МОЧЕПОЛОВОЙ СИСТЕМЫ (ПРЕДСТАТЕЛЬНОЙ ЖЕЛЕЗЫ): КОМБИНИРОВАННОЕ/КОМПЛЕКСНОЕ ЛЕЧЕНИЕ
Ретроспективная оценка эффективности трансректальной fusion-биопсии в диагностике рака предстательной железы . . . 199

ПЕТРОВСКИЕ ЧТЕНИЯ (ФУНДАМЕНТАЛЬНАЯ ОНКОЛОГИЯ): ШКОЛА МОЛОДЫХ УЧЕНЫХ
Анализ геномных признаков дефицита гомологичной рекомбинации ДНК при раке предстательной железы . . . 200

ОНКОЭПИДЕМИОЛОГИЯ
Стоимость вакцинации против вируса папилломы человека в Томской области . . . 201

АНЕСТЕЗИЯ И ИНТЕНСИВНАЯ ТЕРАПИЯ В ОНКОЛОГИИ
Особенности течения мозгового инсульта у пациентов с онкологической патологией при разных типах опухолей . . . 202

УЗИ В ОНКОЛОГИИ
Применение ультразвукового исследования в определении объема щитовидной железы для выявления групп риска по постлучевому гипотиреозу среди онкологических пациентов . . . 204

КОНКУРС МОЛОДЫХ УЧЕНЫХ
Оценка эффективности и безопасности ингибиторов циклин-зависимых киназ в условиях реальной клинической практики с последующей разработкой модели для оптимизации выбора лекарственного препарата в первой линии лечения люминального HER2neu-отрицательного рака молочной железы . . . 205

РАК МОЛОЧНОЙ ЖЕЛЕЗЫ: ЛУЧЕВАЯ ТЕРАПИЯ
Влияние адъювантной лучевой терапии на частоту развития капсулярной контрактуры у больных раком молочной железы после одномоментной реконструкции имплантатом . . . 206

ПЕТРОВСКИЕ ЧТЕНИЯ (ФУНДАМЕНТАЛЬНАЯ ОНКОЛОГИЯ): ШКОЛА МОЛОДЫХ УЧЕНЫХ
Анализ весовых коэффициентов внутренних органов крыс обоего пола с ростом злокачественной опухоли на фоне индуцированного гипотиреоза . . . 207

ОПУХОЛИ ОРГАНОВ ГРУДНОЙ КЛЕТКИ (РАК ЛЕГКОГО, МЕЗОТЕЛИОМА И ПР.): ЛУЧЕВАЯ ТЕРАПИЯ
Опыт использования высокодозной эндобронхиальной брахитерапии при центральном немелкоклеточном раке легкого . . . 208

ПЕТРОВСКИЕ ЧТЕНИЯ (ФУНДАМЕНТАЛЬНАЯ ОНКОЛОГИЯ): ШКОЛА МОЛОДЫХ УЧЕНЫХ
Экспрессия гена TYMS в опухолях легкого различных мутационных подтипов . . . 210
Вклад транскриптомных изменений в реализацию метастазирования рака толстой кишки . . . 211

КОНКУРС МОЛОДЫХ УЧЕНЫХ
Оптимизация объема лимфодиссекции при хирургическом лечении рака легкого . . . 212

ПЕТРОВСКИЕ ЧТЕНИЯ (ФУНДАМЕНТАЛЬНАЯ ОНКОЛОГИЯ): ШКОЛА МОЛОДЫХ УЧЕНЫХ
Реконструкция и анализ ассоциативных генных сетей рака молочной железы . . . 214
Половые особенности влияния индуцированного гипотиреоза на содержание факторов роста в опухоли у крыс с карциномой Герена . . . 215

РАК МОЛОЧНОЙ ЖЕЛЕЗЫ: ЛЕКАРСТВЕННОЕ ЛЕЧЕНИЕ
Частота и спектр соматических мутаций в гене PIK3CA в популяции больных раком молочной железы Краснодарского края . . . 216

ГАСТРОИНТЕСТИНАЛЬНЫЙ РАК (НЕ КОЛОРЕКТАЛЬНЫЙ): КОМБИНИРОВАННОЕ/КОМПЛЕКСНОЕ ЛЕЧЕНИЕ
Радикальная гастрэктомия в комбинации с аэрозольной внутрибрюшинной химиотерапией при раке желудка. Промежуточные результаты протокола клинического исследования GASPACCO (№ NCT04595929) . . . 218

ОНКОГЕМАТОЛОГИЧЕСКИЕ ЗАБОЛЕВАНИЯ: ЛУЧЕВАЯ ТЕРАПИЯ
Сочетание риск-адаптированного и ПЭТ-контролируемого подходов в первой линии лечения больных лимфомой Ходжкина: опыт МРНЦ им. А.Ф. Цыба . . . 219

ОПУХОЛИ ЖЕНСКОЙ ПОЛОВОЙ СИСТЕМЫ: ХИРУРГИЧЕСКОЕ ЛЕЧЕНИЕ
Динамика использования лапароскопии в практике онкогинекологического отделения ЛОКБ . . . 220

КОНКУРС МОЛОДЫХ УЧЕНЫХ
Прогнозирование развития выраженного синдрома низкой передней резекции у больных раком прямой кишки . . . 221

РАК МОЛОЧНОЙ ЖЕЛЕЗЫ: ЛУЧЕВАЯ ТЕРАПИЯ
Сравнительный анализ частичного ускоренного облучения больных раком молочной железы с помощью высокодозной брахитерапии и дистанционной лучевой терапии . . . 222

ПЕТРОВСКИЕ ЧТЕНИЯ (ФУНДАМЕНТАЛЬНАЯ ОНКОЛОГИЯ): ШКОЛА МОЛОДЫХ УЧЕНЫХ
Сравнение 13-маркерной и 5-маркерной панелей для определения микросателлитной нестабильности . . . 224

ЛУЧЕВАЯ ДИАГНОСТИКА (РЕНТГЕНОГРАФИЯ, КТ, МРТ) В ОНКОЛОГИИ
Изменения в кости при компьютерной томографии после чрескожной криоаблации по поводу метастатического поражения . . . 225

Оценка эффективности компьютерной томографии в дифференциальной диагностике гнойных скоплений после операций на органах живота и таза . . . 226

КОНКУРС МОЛОДЫХ УЧЕНЫХ
Сравнительная диагностика молекулярных маркеров ВЭБ-ассоциированных онкопатологий . . . 227

ПЕТРОВСКИЕ ЧТЕНИЯ (ФУНДАМЕНТАЛЬНАЯ ОНКОЛОГИЯ): ШКОЛА МОЛОДЫХ УЧЕНЫХ
Поиск суррогатных РНК-маркеров присутствия транслокаций в опухолях легкого . . . 228

ОПУХОЛИ ЖЕЛЧЕВЫВОДЯЩЕЙ СИСТЕМЫ
Роль неоадъювантной химиотерапии в лечении больных резектабельным раком поджелудочной железы . . . 229

КОНКУРС МОЛОДЫХ УЧЕНЫХ
Дооперационные маркеры для диагностики злокачественных опухолей щитовидной железы . . . 231

ГАСТРОИНТЕСТИНАЛЬНЫЙ РАК (КОЛОРЕКТАЛЬНЫЙ): КОМБИНИРОВАННОЕ/КОМПЛЕКСНОЕ ЛЕЧЕНИЕ
Существуют ли реальные перспективы улучшения результатов комплексного метода лечения больных местнораспространенным раком прямой кишки с поражением мезоректальной фасции? . . . 232

Рак нижнеампулярного отдела прямой кишки с переходом на аноректальную зону: возможности сфинктеросохраняющего лечения . . . 233

Комплексная терапия плоскоклеточного рака анального канала с внутриректальным подведением полимерной композиции с метронидазолом . . . 234

КОНКУРС МОЛОДЫХ УЧЕНЫХ
Эпидемиологические особенности распространения гепатоцеллюлярного рака в Сахалинской области (популяционное исследование) . . . 235

САРКОМЫ (МЯГКИХ ТКАНЕЙ, КОСТЕЙ): ХИРУРГИЧЕСКОЕ ЛЕЧЕНИЕ
Эндопротезирование при опухолях тазового кольца . . . 237

ОНКОПСИХОЛОГИЯ
Ценностно-смысловой профиль личности онкологического пациента как предиктор формирования отношения к болезни . . . 238

ТЕХНОЛОГИИ ИНТЕРВЕНЦИОННОЙ РАДИОЛОГИИ (РЕНТГЕНОХИРУРГИИ) В ОНКОЛОГИИ
Опыт использования плоскодетекторной компьютерной томографии при проведении чрескожной биопсии опухолей легких . . . 239

ПЕРВИЧНЫЕ И ВТОРИЧНЫЕ ОПУХОЛИ НЕРВНОЙ СИСТЕМЫ
Исследование цитостатического действия производного трополонового ряда на первичных клеточных культурах глиом . . . 240

ГАСТРОИНТЕСТИНАЛЬНЫЙ РАК (КОЛОРЕКТАЛЬНЫЙ): ЛЕКАРСТВЕННОЕ ЛЕЧЕНИЕ
Сравнение эффективности терапии регорафенибом и реинтродукции комбинации химиотерапии с анти-EGFR в третьей линии лечения метастатического колоректального рака: результаты исследования реальной клинической практики . . . 241

ПЕРВИЧНЫЕ И ВТОРИЧНЫЕ ОПУХОЛИ НЕРВНОЙ СИСТЕМЫ
Современные подходы к лечению пациентов с метастатическим поражением позвоночника . . . 243

ОПУХОЛИ ЖЕНСКОЙ ПОЛОВОЙ СИСТЕМЫ: ХИРУРГИЧЕСКОЕ ЛЕЧЕНИЕ
Результаты 10-летнего наблюдения после эксцизионного лечения предрака шейки матки . . . 244

ПЕТРОВСКИЕ ЧТЕНИЯ (ФУНДАМЕНТАЛЬНАЯ ОНКОЛОГИЯ): ШКОЛА МОЛОДЫХ УЧЕНЫХ
Генетические детерминанты дефицита гомологичной репарации ДНК в BRCA1-независимых опухолях молочной железы и яичников . . . 245

ОПУХОЛИ МОЧЕПОЛОВОЙ СИСТЕМЫ (НЕ ПРОСТАТИЧЕСКИЙ): КОМБИНИРОВАННОЕ/КОМПЛЕКСНОЕ ЛЕЧЕНИЕ
Содержание моноаминов в крови больных раком мочевого пузыря в зависимости от наличия сахарного диабета . . . 246

РАК МОЛОЧНОЙ ЖЕЛЕЗЫ: РЕКОНСТРУКТИВНО-ПЛАСТИЧЕСКАЯ ХИРУРГИЯ
Липофилинг как этап реконструкции груди: собственный опыт . . . 248

СОПРОВОДИТЕЛЬНАЯ ТЕРАПИЯ В ОНКОЛОГИИ
Факторы риска развития стероид-индуцированной гипергликемии при лечении лимфопролиферативных заболеваний . . . 249

ОПУХОЛИ МОЧЕПОЛОВОЙ СИСТЕМЫ (ПРЕДСТАТЕЛЬНОЙ ЖЕЛЕЗЫ): ЛУЧЕВАЯ ТЕРАПИЯ
Опыт применения метода протонной лучевой терапии у больных раком предстательной железы в ФГБУ ФНКЦРиО ФМБА . . . 250

ЛУЧЕВАЯ ДИАГНОСТИКА (РЕНТГЕНОГРАФИЯ, КТ, МРТ) В ОНКОЛОГИИ
Точность магнитно-резонансной томографии в оценке распространенности и степени регресса опухоли прямой кишки после неоадъювантного лечения . . . 251

ОНКОЭПИДЕМИОЛОГИЯ
Роль Центра диагностики и лечения опухолей шейки матки в раннем выявлении рака шейки матки . . . 252

АНЕСТЕЗИЯ И ИНТЕНСИВНАЯ ТЕРАПИЯ В ОНКОЛОГИИ
Эффекты снижения давления пневмоперитонеума на гемодинамику и перфузию внутренних органов у пациентов с морбидным ожирением при онкогинекологических операциях . . . 253

КОНКУРС МОЛОДЫХ УЧЕНЫХ
Моделирование гипоксии опухолевых тканей *in vivo* . . . 254

Разработка нейросетевого алгоритма на основе искусственного интеллекта для раннего выявления рака шейки матки . . . 256

ОНКОЭПИДЕМИОЛОГИЯ

Рак легких: онкоэпидемиологическая ситуация в Республике Узбекистан . . . 257

КОНКУРС МОЛОДЫХ УЧЕНЫХ

Половой диморфизм при раке желудка: какие перспективы он несет и есть ли он вообще? . . . 258

РАК МОЛОЧНОЙ ЖЕЛЕЗЫ: ЛЕКАРСТВЕННОЕ ЛЕЧЕНИЕ

Современные возможности лекарственной терапии распространенного Her2-положительного рака молочной железы: клинический случай . . . 259

ПЕТРОВСКИЕ ЧТЕНИЯ (ФУНДАМЕНТАЛЬНАЯ ОНКОЛОГИЯ): ШКОЛА МОЛОДЫХ УЧЕНЫХ

Экспрессионный профиль метастатического рака толстой кишки с эффективным ответом на предоперационную химиотерапию FOLFOXIRI в комбинации с цетуксимабом . . . 260

ЛУЧЕВАЯ ДИАГНОСТИКА (РЕНТГЕНОГРАФИЯ, КТ, МРТ) В ОНКОЛОГИИ

Сложность диагностики и возможность визуализации пневмомедиастинума с помощью томосинтеза в послеоперационном периоде . . . 261

ОНКОГЕМАТОЛОГИЧЕСКИЕ ЗАБОЛЕВАНИЯ: ЛУЧЕВАЯ ТЕРАПИЯ

Прогрессирующая мультифокальная лейкоэнцефалопатия, ассоциированная с JC-вирусом у больной фолликулярной лимфомой после иммунохимиотерапии . . . 263

МЕТАСТАТИЧЕСКИЕ ОПУХОЛИ ПЕЧЕНИ

Анализ опыта трансартериальных химиоэмболизаций с баллон-ассистенцией и без при метастатическом поражении печени раком молочной железы . . . 264

ГАСТРОИНТЕСТИНАЛЬНЫЙ РАК (КОЛОРЕКТАЛЬНЫЙ): ХИРУРГИЧЕСКОЕ ЛЕЧЕНИЕ

Интракорпоральный анастомоз при лапароскопической правосторонней гемиколэктомии . . . 265

КОНКУРС МОЛОДЫХ УЧЕНЫХ

Исследование фармакологической активности вакцинных дендритных клеток с использованием гомологичного клеточного продукта на новой ***in vivo*** модели веретеноклеточной саркомы мыши 164 MSAR FE . . . 266

Стволовые клетки аденокарциномы толстой кишки и их связь с прогнозом заболевания . . . 268

ПЕТРОВСКИЕ ЧТЕНИЯ (ФУНДАМЕНТАЛЬНАЯ ОНКОЛОГИЯ): ШКОЛА МОЛОДЫХ УЧЕНЫХ

Оценка индивидуальной вариабельности и воспроизводимости результатов жидкостной биопсии у пациентов с раком толстой кишки, раком легкого, раком поджелудочной железы и меланомой . . . 269

ОНКОЭПИДЕМИОЛОГИЯ

Гранулезоклеточные опухоли яичников в Республике Казахстан . . . 271

ПЕТРОВСКИЕ ЧТЕНИЯ (ФУНДАМЕНТАЛЬНАЯ ОНКОЛОГИЯ): ШКОЛА МОЛОДЫХ УЧЕНЫХ

Анализ частоты мутаций в гене PIK3CA в гормонозависимом HER2-отрицательном раке молочной железы . . . 272

ОРГАНИЗАЦИЯ ЗДРАВООХРАНЕНИЯ

Анализ случаев выявления предопухолевых заболеваний шейки матки на территории обслуживания Центра амбулаторной онкологической помощи . . . 273

ПЕТРОВСКИЕ ЧТЕНИЯ (ФУНДАМЕНТАЛЬНАЯ ОНКОЛОГИЯ): ШКОЛА МОЛОДЫХ УЧЕНЫХ

Признаки межклеточных взаимодействий при регрессии экспериментальных опухолей под влиянием наночастиц магнетита, меди и цинка . . . 274

КЛИНИЧЕСКИЕ ИССЛЕДОВАНИЯ В ОНКОЛОГИИ

Исходы аллогенной трансплантации гемопоэтических стволовых клеток у пациентов с рефрактерным и рецидивирующим хроническим лифолейкозом . . . 276

КОНКУРС МОЛОДЫХ УЧЕНЫХ

Технология анализа везикулярных форм циркулирующих микроРНК в диагностике онкологических заболеваний . . . 277

Изучение факторов неблагоприятного прогноза у больных герминогенными опухолями яичка . . . 278

ПЕТРОВСКИЕ ЧТЕНИЯ (ФУНДАМЕНТАЛЬНАЯ ОНКОЛОГИЯ): ШКОЛА МОЛОДЫХ УЧЕНЫХ

Спектр мутаций BRCA1/2 у пациенток с раком молочной железы и яичника из Кабардино-Балкарии . . . 279

ТЕХНОЛОГИИ ИНТЕРВЕНЦИОННОЙ РАДИОЛОГИИ (РЕНТГЕНОХИРУРГИИ) В ОНКОЛОГИИ

Опыт применения брахиальных PICC-порт систем в лечении онкологичских больных . . . 280

ФУНДАМЕНТАЛЬНЫЕ И КЛИНИЧЕСКИЕ АСПЕКТЫ ОНКОИММУНОЛОГИИ

Явление пластичности нейтрофилов у больных диффузной В-крупноклеточной лимфомой на фоне проводимой терапии . . . 282

КЛИНИЧЕСКИЕ ИССЛЕДОВАНИЯ В ОНКОЛОГИИ

Исследование полиморфизма генов системы гемостаза у пациенток со злокачественным и с доброкачественным поражением матки . . . 283

ЛУЧЕВАЯ ДИАГНОСТИКА (РЕНТГЕНОГРАФИЯ, КТ, МРТ) В ОНКОЛОГИИ
Диагностические критерии для оценки результатов трансартериальной химиоэмболизации лекарственно насыщаемыми микросферами при нерезектабельных опухолях печени 284

КЛИНИЧЕСКАЯ ФАРМАКОЛОГИЯ И ЭКСПЕРИМЕНТАЛЬНОЕ ЛЕЧЕНИЕ
Оценка активности отечественного противоопухолевого соединения 2-[3-(2-хлорэтил)-3-нитрозоуреидо]-1,3-пропандиола (хлонизола) на модели трансплантированной внутриглазнично лимфосаркомы ЛИО-1 285

КОНКУРС МОЛОДЫХ УЧЕНЫХ
Определение экспрессии PD-l1 в паренхиме опухоли повышает точность оценки риска регионарного метастазирования рака молочной железы 287

ОНКОЭПИДЕМИОЛОГИЯ
Диагностика и лечение образований кожи у детей: опыт одного центра, 2021 год 288

СУБКЛЕТОЧНЫЕ ТЕХНОЛОГИИ В ОНКОЛОГИИ
Прогностическое значение аллельных вариантов генов системы гемостаза в развитии тромботических осложнений и неблагоприятных исходов терапии у онкогематологических больных 289

ГАСТРОИНТЕСТИНАЛЬНЫЙ РАК (КОЛОРЕКТАЛЬНЫЙ): ЛУЧЕВАЯ ТЕРАПИЯ
Предикция эффективности неоадъювантной химиолучевой терапии больных колоректальным раком на основании показателей микроокружения опухоли 290

АНЕСТЕЗИЯ И ИНТЕНСИВНАЯ ТЕРАПИЯ В ОНКОЛОГИИ
Особенности проведения анестезии у пациентов с буллезным эпидермолизом 292

ОПУХОЛИ ЖЕНСКОЙ ПОЛОВОЙ СИСТЕМЫ: ЛУЧЕВАЯ ТЕРАПИЯ
Анализ коморбидности, факторов риска, ассоциированных с развитием острого почечного повреждения у пациенток со злокачественными новообразованиями репродуктивных органов, подвергшихся лучевой терапии 293

ПЕТРОВСКИЕ ЧТЕНИЯ (ФУНДАМЕНТАЛЬНАЯ ОНКОЛОГИЯ): ШКОЛА МОЛОДЫХ УЧЕНЫХ
Спектр мутаций в генах репарации ДНК у пациентов с раком предстательной железы в России 294

ОПУХОЛИ МОЧЕПОЛОВОЙ СИСТЕМЫ (ПРЕДСТАТЕЛЬНОЙ ЖЕЛЕЗЫ): ХИРУРГИЧЕСКОЕ ЛЕЧЕНИЕ
Методика двойной детекции сигнального лимфатического узла при раке предстательной железы высокого риска 295
Спасительная лимфаденэктомия при олигометастатическом лимфогенном прогрессировании рака предстательной железы. Собственный опыт 296

КОНКУРС МОЛОДЫХ УЧЕНЫХ
Диагностическая информативность дерматоскопического алгоритма, адаптированного для детей и подростков с новообразованиями кожи 298

ОПУХОЛИ МОЧЕПОЛОВОЙ СИСТЕМЫ (ПРЕДСТАТЕЛЬНОЙ ЖЕЛЕЗЫ): ЛУЧЕВАЯ ТЕРАПИЯ
Радикальное лучевое лечение рака предстательной железы группы низкого и промежуточно-благоприятного риска. Роль стереотаксической лучевой терапии и брахитерапии 299

ОПУХОЛИ ГОЛОВЫ И ШЕИ: ЛУЧЕВАЯ ТЕРАПИЯ
Уровень витаминов Е и А в крови больных с метастатическим поражением головного мозга при разных вариантах радиотерапевтического лечения 300

ПЕТРОВСКИЕ ЧТЕНИЯ (ФУНДАМЕНТАЛЬНАЯ ОНКОЛОГИЯ): ШКОЛА МОЛОДЫХ УЧЕНЫХ
Роль гидролазы RND3 и протеинфосфатазы PPM1B в регуляции белков цитоскелета у больных плоскоклеточным раком гортани и гортаноглотки 301

Влияние индуцированного гипертиреоза на развитие саркомы 45 у крыс-самцов 302

ФУНДАМЕНТАЛЬНЫЕ И КЛИНИЧЕСКИЕ АСПЕКТЫ ОНКОИММУНОЛОГИИ
Синтез и изучение биологической активности оригинального активатора STING 304

ОПУХОЛИ ГОЛОВЫ И ШЕИ: ХИРУРГИЧЕСКОЕ ЛЕЧЕНИЕ
Опыт хирургии щитовидной железы без обязательной идентификации возвратного гортанного нерва 305

КОНКУРС МОЛОДЫХ УЧЕНЫХ
Применение золотых наночастиц и аптамеров AuNP-Aptasensor для диагностики и мониторинга онкологических заболеваний 306

ПЕТРОВСКИЕ ЧТЕНИЯ (ФУНДАМЕНТАЛЬНАЯ ОНКОЛОГИЯ): ШКОЛА МОЛОДЫХ УЧЕНЫХ
Развитие оксидативного стресса в ткани опухоли в результате воздействия наночастицами меди в эксперименте 307

РАК МОЛОЧНОЙ ЖЕЛЕЗЫ: ЛЕКАРСТВЕННОЕ ЛЕЧЕНИЕ
Оценка ответа опухоли рака молочной железы на неоадъювантную терапию в зависимости от схемы лечения 308

МОРФОЛОГИЧЕСКАЯ ДИАГНОСТИКА В ОНКОЛОГИИ (ПАТОМОРФОЛОГИЯ, ЦИТОЛОГИЯ, МОЛЕКУЛЯРНАЯ ГЕНЕТИКА)
Молекулярная диагностика диспластических изменений в эпителии шейки матки с помощью оценки уровня экспрессии микроРНК 310

Конкурс молодых ученых

II фаза одноцентровое Прандомизированного исследователь-инициированное исследования. Сравнение безопасности и эффективности первой линии полихимиотерапии и полихимиотерапии в комбинации с сеансами внутрибрюшной аэрозольной химиотерапии под давлением с использованием внутрибрюшного введения доцетаксела при первичном раке желудка IV стадии в группе перитонеального канцероматоза

Авторы:

(1) Климин Сергей Андреевич, kliminsergey7@gmail.com, ГАУЗ НО «Научно-исследовательский институт клинической онкологии «Нижегородский областной клинический онкологический диспансер», Нижний Новгород
(2) Киселев Николай Михайлович, mdkiselevnm@gmail.com, ГАУЗ НО «Научно-исследовательский институт клинической онкологии «Нижегородский областной клинический онкологический диспансер» Нижний Новгород
(3) Масленникова Анна Владимировна, maslennikova.anna@gmail.com, ФГБОУ ВО «ПИМУ», Минздрава РФ, Нижний Новгород
(4) Гамаюнов Сергей Викторович, gamajnovs@mail.ru, ГАУЗ НО «Научно-исследовательский институт клинической онкологии «Нижегородский областной клинический онкологический диспансер», Нижний Новгород

Ключевые слова

рак желудка, внутрибрюшная аэрозольная химиотерапия под давлением, перитонеальный канцероматоз

Актуальность

Одним из наиболее частых проявлений диссеминации рака желудка является перитонеальная диссеминация [1]. Одна из приоритетных методик внутрибрюшного воздействия на перитонеальные метастазы — PIPAC [2].

Цель

Изучить эффективность и безопасность комбинированного с внутрибрюшным использованием доцетаксела лечения в первой линии на базе трехкомпонентного режима FLOT при первичном раке желудка IV стадии в группе перитонеального канцероматоза Cy и/или PCI меньше или равно 15 в сравнении с самостоятельной полихимиотерапией (ПХТ) FLOT в первой линии.

Материалы и методы

На базе ГАУЗ НО «НИИКО «НОКОД» разработан и внедрен протокол одноцентрового рандомизированного клинического исследования (КИ) II фазы с дизайном superiority, объем выборки (формула Dunnet).

Результаты

В КИ (06.2023–03.2024) включено 20 пациентов. Группа 1 — ПХТ (n=9), группа 2 — ПХТ PIPAC (n=9), выведено 2 пациента. Стратификация внутри групп на cy , PCI 1-7, PCI 8-15. Полностью завершили лечение 13 пациентов, в процессе лечения 5 пациентов. Медианы безрецидивной (БРВ) и общей (ОВ) выживаемости не достигнуты. Полная конверсия получена у 4 пациентов (cy-, PRGS 1). Максимальная токсичность завершивших всю терапию grade 1-2 — 62%, grade 3 – 38%, grade 4–5 не отмечено. Качество жизни (EORTC QLQ-C30) сопоставимо в обеих группах. Завершенность терапии на данный момент 100%. Значимых хирургических осложнений не отмечено (Clavien-Dindo grade III и выше). Детальная оценка промежуточных результатов запланирована при наборе 50 пациентов.

Выводы

Предварительные данные, получаемые в ходе работы протокола, позволяют реализовывать дизайн исследования и планируемый результат — увеличение медианы БРВ, ОВ при сопоставимом профиле токсичности и качестве жизни является достижимым, что позволит расширить опции лечения у данной группы пациентов.

Список литературы

1. Thiels C.A. et al. Repeat staging laparoscopy for gastric cancer after preoperative therapy // J Surg Oncol. NIH Public Access. 2018. Vol. 118, N. 1. P. 61. 2. Chia D.K.A., So J.B.Y. Recent advances in intra-peritoneal chemotherapy for gastric cancer // J Gastric Cancer. 2020. Vol. 20, N. 2. P. 115–126.

Метод дополнительной диагностики онкологических заболеваний, основанный на анализе экспрессии микроРНК

Авторы:

(1) Князева Маргарита Сергеевна, margo9793@gmail.com, ФГБУ «НМИЦ онкологии им. Н.Н. Петрова» Минздрава России, Санкт-Петербург

Ключевые слова

микроРНК, метод полимеразной цепной реакции с обратной транскрипцией, рак поджелудочной железы, фолликулярный рак щитовидной железы

Актуальность

Развитие злокачественных образований поджелудочной железы (ПЖ) и щитовидной железы (ЩЖ) сопровождается изменениями профиля молекул микроРНК (рибонуклеиновой кислоты). Часто в основе диагностики онкологических заболеваний и доброкачественных состояний, предполагающих консервативное лечение, лежит цитологическое исследование, которое не всегда решает все клинические вопросы, например, в случае диагностики фолликулярной аденомы и фолликулярного рака ЩЖ, а также диагностики протоковой карциномы ПЖ. Поиск маркерных молекул и разработка методов их количественного анализа в материале очаговых образований могут сформировать основу для создания нового метода диагностики.

Цель

Разработка метода дополнительной диагностики онкологических заболеваний, основанного на анализе экспрессии микроРНК.

Материалы и методы

В исследование были включены образцы тканей с гистологическим заключением: хронический панкреатит/ ChP (n=76), интраэпителиальная неоплазия легкой и тяжелой степени/PanIN-1/2/3 (n=27), инвазивная протоковая аденокарцинома/PDAC (n=26), фолликулярная аденома/FA (n=33), минимально и широко инвазивная фолликулярная карцинома/mFC/ wFC (n=51). Из образцов была выделена РНК, затем проведен профайлинг пулов образцов одного гистологического типа, выбор потенциально маркерных микроРНК, создание систем количественного анализа выбранных молекул, анализ потенциально маркерных микроРНК, поиск статистически значимых различий и оценка показателей диагностической значимости отдельных молекул и пар микроРНК с реципрокным изменением экспрессии. Метод анализа: двухфланговая ОТ с последующей ПЦР в режиме реального времени.

Результаты

Разработано 34 системы ОТ-ПЦР (обратная транскрипция с последующей полимеразной цепной реакцией) для анализа микроРНК. Экспрессия miR-216a и miR-217 снижается в ряду: PanIN-1/2> PanIN-3> PDAC. Также в клетках PDAC ПЖ повышена экспрессия miR-375 и снижена экспрессия miR-143 по сравнению с ChP. Были найдены реципрокные пары молекул, которые обладают высоким диагностическим показателем для разделения ChP и PDAC, а также сформирована панель микроРНК (miR-1246, -217, -216a, -375, -143, -155, let-7a) для диагностики доброкачественных и злокачественных образований ПЖ. Уровни экспрессии miR-146b, -29b, -375 повышаются, тогда как экспрессия miR-451a снижается в ряду FA-mFC-wFC. Результаты позволяют предположить, что реципрокная дисрегуляция пар микроРНК может быть связана с усилением инвазивных свойств и может служить перспективным диагностическим критерием. Сформированная панель из молекул (miR-146b, -451a, -21, -375, -29b) обеспечивает высокую диагностическую способность для FA и FC.

Выводы

Разработанный алгоритм для диагностики двух групп заболеваний, основанный на оценке экспрессии микроРНК в материале новообразований ПЖ и ЩЖ, имеет высокий диагностический потенциал, который требует валидации с использованием большой коллекции образцов.

Список литературы

1. Возможность дифференциальной диагностики очаговых образований поджелудочной железы путем анализа микроРНК / М.С. Князева, Т.М. Шестопалова, Л.М. Забегина [и др.] // Южно-Российский онкологический журнал. 2023. Т. 4, № 3. С. 20–35. DOI: 10.37748/2686-9039-2023-4-3-3. 2. Reciprocal dysregulation of mir-146b and mir-451 contributes in malignant phenotype of follicular thyroid tumor / M. Knyazeva, E. Korobkina, A. Malek [et al.] // International Journal of Molecular Sciences. 2020. Vol. 21, N. 17. P. 1–17. DOI: 10.3390/ijms21175950. 3. Androvic P., Valihrach L., Elling J. et al. Two-tailed RT-qPCR: A novel method for highly accurate miRNA quantification // Nucleic Acids Research. 2017. Vol. 45, N. 15. P. 1–13.

Редкие опухоли: химиотерапия

Шкала прогнозирования ответа на терапию у пациентов с острыми миелобластными лейкозами

Авторы:

(1) Колесникова Мария Александровна, marija.com.ka@mail.ru, ГБУЗ НСО «Городская клиническая больница № 2», Новосибирск
(2) Сенькова Александра Васильевна, alsenko@mail.ru, ФГБУН Институт химической биологии и фундаментальной медицины СО РАН, Новосибирск
(3) Зенкова Марина Аркадьевна, marzen@niboch.nsc.ru, ФГБУН Институт химической биологии и фундаментальной медицины СО РАН, Новосибирск

Ключевые слова

острый лейкоз, рефрактерность, антрациклины

Актуальность

Одна из проблем современной терапии острых миелобластных лейкозов — резистентность опухолевых клеток к терапии. В нашем исследовании использована новая прогностическая шкала стратификации риска больных острыми миелобластными лейкозами (ОМЛ), основанная на выявлении чувствительности или резистентности опухолевых клеток к химиотерапевтическим препаратам.

Цель

Оценка эффективности новой модели прогнозирования ответа на терапию у пациентов с ОМЛ

Материалы и методы

В исследование было включено 53 пациента, получивших лечение в Новосибирске в городской клинической больнице № 2 с 2014 по 2018 г. Средний возраст пациентов составил 51,2±14,5 года. Всем пациентам выполнен стандарт обследования. Опухолевые клетки были выделены из костного мозга/периферической крови пациентов с ОМЛ по стандартной методике, далее культивированы и инкубированы с различными дозами цитостатических препаратов в течение 72 ч, после чего добавлен раствор Water-soluble Tetrazolium 1 и при помощи спектрофотометра сделана оценка полулетальной ингибирующей концентрации. Из опухолевых клеток экстрагировали тотальную рибонуклеиновую кислоту и определяли количественно. В рамках исследования выполнено иммуноцитохимическое определение Р-гликопротеина.

Результаты

Ответ на терапию оценивали у каждого пациента с ОМЛ после 1–2 курсов индукционной химиотерапии. Первичная химиорезистентность — 60,4% больных; ремиссия и рецидив соответственно у 30,2 и 9,4% больных ОМЛ. В рамках настоящего исследования разработана прогностическая шкала, основанная на оценке чувствительности опухолевых клеток к химиотерапевтическим препаратам и экспрессии мРНК Multi-Drug Resistance 1 (MDR1) в опухолевых клетках, а также стандартных прогностических факторов (происхождение лейкоза, кариотип, возраст, наличие аберрантного иммунофенотипа) для стратификации риска больных ОМЛ. Все пациенты были разделены на группы по чувствительности их опухолевых клеток к цитотоксическим препаратам (высокий, средний, низкий), уровню экспрессии мРНК MDR1 (слабый, умеренный, сильный), наличию одной или нескольких неблагоприятных мутаций в опухолевых клетках, возрасту пациента (<40 лет,

40–60 лет, >60 лет) и наличию одного или нескольких маркеров аберрантного иммунофенотипа в опухолевых клетках. По сумме баллов по всем параметрам нашей прогностической шкалы больных можно разделить на три группы риска: 0–2 — группа низкого риска, 3–5 — группа промежуточного риска, 6–12 — группа высокого риска. Распределение больных ОМЛ, получивших стандартные курсы химиотерапии с антрациклинами, по группам риска согласно нашей прогностической шкале лучше всего коррелировало с ответом на терапию (r=0,84); по кариотипу опухолевых клеток (стратификация риска по генетике, r=0,67); по прогностическим группам (стратификация прогноза по цитогенетическим/молекулярным маркерам и клиническим характеристикам, r=0,56).

Выводы

Стратификация риска больных ОМЛ по разработанной прогностической шкале значимо коррелирует с ответом на терапию и может быть использована в клинической практике для оценки эффективности планируемой терапии.

Список литературы

Döhner H. et al. Diagnosis and management of AML in adults: 2022 recommendations from an international expert panel on behalf of the ELN // Blood. 2022. T. 140. N. 12. C. 1345–1377. Bekiroglu G. N., Avci E., Ozgur E. G. What is the best method for long-term survival analysis? // Indian J. Cancer. 2022. T. 59. N. 4. C. 457–461. Elsayed A. H. et al. A six-gene leukemic stem cell score identifies high risk pediatric acute myeloid leukemia // Leukemia. 2020. T. 34. N. 3. C. 735–745.

Гастроинтестинальный рак (колоректальный): лекарственное лечение

Отдаленные сердечно-сосудистые осложнения противоопухолевой химиотерапии у онкогастроэнтерологических пациентов

Авторы:

(1) Комарова Анна Николаевна, a.n.komarova@bk.ru, ФГБОУ ВО «Алтайский государственный медицинский университет» Минздрава России, Барнаул

Ключевые слова

отдаленная кардиотоксичность, онкологические заболевания, неатрациклиновая химиотерапия

Актуальность

В последние годы отмечен неуклонный рост заболеваемости злокачественными новообразованиями. Все это предполагает использование различных схем лекарственного лечения. Применение химиотерапии часто приводит к выраженным токсическим эффектам, часто влияющим на состояние органов и систем. Одной из наиболее уязвимых является сердечно-сосудистая система.

Цель

Оценить отдаленные последствия применения неатрациклиновых схем химиотерапии на состояние сердечно-сосудистой системы у онкогастроэнтерологических больных.

Материалы и методы

В исследование было включено 30 пациентов с раком толстого кишечника и желудка, получавших неатрациклиновые схемы химиотерапии. Все больные имели высокий риск развития кардиотоксичности. Также пациенты имели высокий сердечно-сосудистый риск по шкале SCORE. Средний возраст составил 63,4 года. Оценка отдаленной кардиотоксичности проводилась через каждые 3 мес после окончания химиотерапии.

Результаты

Среди исследуемой группы различные сопутствующие заболевания наблюдались у 73,3% больных. Наличие более четырех конкурентных заболеваний выявлено у 6,7 %. Как самая частая патология отмечена гипертоническая болезнь — 53,3%. На 2-м месте дисциркуляторная энцефалопатия — 46,6%, на 3-м месте

ишемическая болезнь сердца — 30,0%, на 4-м месте сахарный диабет — 23,3%. При оценке коморбидной патологии через 1 год выявлено 13,3% случаев дебюта гипертонической болезни. В 16,6% отмечены впервые выявленные симптомы ишемической болезни сердца. В 6,6% случаев отмечены признаки сердечной недостаточности по данным инструментальных методов исследования. У пациентов с гипертонической болезнью в анамнезе отмечен достоверный рост показателя артериального давления до 131,5 мм рт.ст. ($p<0,05$) и показателей частоты сердечных сокращений до 86,0 в минуту (p&lt 0,05). При оценке данных ЭхоКГ выявлено увеличение объема левого предсердия до 23,5 мл ($p<0,05$), толщины межжелудочковой перегородки до 9,8 мм ($p<0,001$), задней стенки левого желудочка до 10,4 мм ($p<0,001$). Фракция выброса снизилась до 62,4% ($p<0,001$), хотя осталась в референсных значениях У 1 пациента через 1 год после окончания терапии развился острый тромбоз большеберцовой вены, потребовавший активной лечебной тактики.

Выводы

В отдаленном периоде у пациентов, получавших химиотерапию неатрациклиновыми препаратами, отмечены признаки кардиотоксичности, проявляющиеся в росте заболеваемости гипертонической и ишемической болезнями сердца, возникновением симптомов сердечной недостаточности.

Список литературы

Казанцева М.Л., Ощепкова Е.В., Саидова М.А. и др. Сердечно-сосудистые осложнения после противоопухолевой терапии у онкологических больных в отдаленные сроки (>1 года) // Евразийский кардиологический журнал. 2019. Сентябрь 25. № 3. С. 50-57inov. Конончук Н.Б., Козловская Н.А., Абрамович М.С.и др. Применение инновационных технологий в кардионкологии // Вестник Смоленской государственной медицинской академии. 2023. № 2. Федорец В.Н., Вершинина С.Ф., Вологдина И.В. и др. Кардиоонкология. Прошлое, настоящее, перспективы развития // Медицина: теория и практика. 2022. № 1. Шарафеев А.З., Жаворонков В.В., Зинченко С.В., Халирахманов А.Ф. Кардиоонкология — новое направление в кардиологии // Практическая медицина. 2020. Т. 18, № 1. С. 38–42.

Онкоэпидемиология

Эпидемиология рака легкого в Сибирском федеральном округе

Авторы:

(1) Кондрашина Юлия Денисовна, Shibyc@yandex.ru, НИИ онкологии ТНИМЦ РАН, Томск
(2) Жуйкова Лилия Дмитриевна, zhuikovalili@mail.ru, НИИ онкологии ТНИМЦ РАН, Томск
(3) Полищук Татьяна Владимировна, polychuk_tv@mail.ru, НИИ онкологии ТНИМЦ РАН, Томск
(4) Ананина Ольга Александровна, ananina.olga@bk.ru, НИИ онкологии ТНИМЦ РАН, Томск
(5) Кононова Галина Александровна, kononovaga@onco.tnimc.ru, НИИ онкологии ТНИМЦ РАН, Томск

Ключевые слова

рак легкого, заболеваемость, Сибирский федеральный округ

Актуальность

Рак легкого (РЛ) долгое время присутствует в списках лидирующих локализаций в структуре заболеваемости в России, однако стандартизованные показатели (СП) заболеваемости демонстрируют тенденцию к снижению среди мужского населения. Оценка эпидемиологических показателей позволяет разрабатывать и совершенствовать комплекс противораковых мероприятий в регионе [1, 2].

Цель

Оценка заболеваемости злокачественными новообразованиями (ЗНО) легкого и качества онкологической помощи населению Сибирского федерального округа (СФО) в 2013–2022 гг.

Материалы и методы

Анализ произведен с использованием программ Graphic module of oncological morbidity characteristics и Cancer Care Indicators на основании отчетных форм № 7 «Сведения о заболеваниях злокачественными новообразованиями» субъектов СФО и данных Федеральной службы государственной статистики о численности и половозрастном составе населения.

Результаты

За исследуемый период в СФО лидирующей нозологией в структуре заболеваемости мужского населения остается рак легкого, однако удельный вес данной патологии снижается (2013–2017 гг. — 20,2%, 2018–2022 гг. — 18,6%). Среди женщин изменений СП заболеваемости не наблюдается. Значимо ($p < 0,05$) оптимизировались показатели: доля морфологически верифицированных случаев — 5,0% (87,9%), ранняя (I–II стадия) и активная диагностика — соответственно на 5,0 и 2,4%, процент состоящих на учете 5 лет и более — на 6,1%, снизились 1-годичная летальность (7,4%) и доля выявления РЛ без стадии (5,2%). Однако отмечается не только не снижение, а повышение показателя запущенности — в 2022 г. 40,6%.

Выводы

В СФО наблюдается динамика снижения заболеваемости среди мужского населения при неизменных значениях среди женщин. Основные показатели, характеризующие качество онкологической помощи населению, улучшаются, однако ЗНО легкого IV стадии имеют наибольший удельный вес среди всех стадий. Результаты исследования указывают на необходимость разработки комплексных противораковых мероприятий по профилактике РЛ, в том числе по улучшению охвата и качества проводимой диспансеризации и внедрению скринирующих программ.

Список литературы

1. Мерабишвили В.М., Юркова Ю.П., Левченко Е.В. и др. Состояние онкологической помощи в России: рак легкого, выживаемость больных (популяционное исследование на уровне федерального округа) // Вопросы онкологии. 2021. № 67 (4). С. 492–500. https://doi.org/10.37469/0507-3758-2021-67-4-492-500 2. Жуйкова Л. Д., Ананина О. А., Пикалова Л. В., Кононова Г. А. Онкологическая помощь населению городов — административных центров Сибирского федерального округа при раке легкого // Вопросы онкологии. 2022. № 68 (S3). С. 294–295.

Заболеваемость раком полости рта молодого населения Дальневосточного федерального округа

Авторы:

(1) Кононова Галина Александровна, kononovaga@onco.tnimc.ru, НИИ онкологии ТНИМЦ РАН, Томск
(2) Жуйкова Лилия Дмитриевна, zhuikovalili@mail.ru, НИИ онкологии ТНИМЦ РАН, Томск
(3) Ананина Ольга Александровна, ananina.olga@bk.ru, НИИ онкологии ТНИМЦ РАН, Томск
(4) Пикалова Лидия Валентиновна, l.v.pikalova@tomonco.ru, НИИ онкологии ТНИМЦ РАН, Томск
(5) Кондрашина Юлия Денисовна, shibyc@yandex.ru, НИИ онкологии ТНИМЦ РАН, Томск
(6) Жуйкова Анфиса Сергеевна, Anfisone@gmail.com, ФГБОУ ВО «Сибирский государственный медицинский университет» Минздрава России, Томск

Ключевые слова

рак полости рта, заболеваемость, Дальневосточный федеральный округ

Актуальность

Рак полости рта (РПР) — один из наиболее распространенных видов плоскоклеточного рака области головы и шеи [1]. Средний возраст заболевших составляет 61,3 года, однако начиная уже с 1983 г. стала отмечаться тенденция роста заболеваемости и среди молодого населения в возрасте до 45 лет [2], для которых болезнь протекает более агрессивно и чаще метастазирует.

Цель

Проанализировать показатели заболеваемости РПР в группах 20–44 года и старше 45 лет населения Дальневосточного федерального округа (ДВФО).

Материалы и методы

Отчетные формы № 7 и данные о половозрастном составе населения Дальнего Востока за 2013–2022 гг. Обработка материала с применением программ «Онкостат» и JASP 0.18.3.0.

Результаты

В структуре онкологической заболеваемости ДВФО у мужчин РПР в 2013– 2022 гг.: в группе 20–44 года стабильно занимает 10-е место с УВ 3,6%, в 45 лет и старше — 13-е место (2,7 и 2,3% соответственно). У женщин в аналогичных группах РПР находился на 16-м (1,2 и 0,7%) и на 16-м (по 1,1%)

ПРИ РАКЕ ЖЕЛУДКА ИЛИ АДЕНОКАРЦИНОМЕ ГАСТРОЭЗОФАГЕАЛЬНОГО ПЕРЕХОДА ПОЗДНИХ СТАДИЙ ПРИМЕНЕНИЕ ПРЕПАРАТА ЦИРАМЗА® В КОМБИНАЦИИ С ПАКЛИТАКСЕЛОМ

СТАТИСТИЧЕСКИ ЗНАЧИМО УВЕЛИЧИВАЕТ ОБЩУЮ ВЫЖИВАЕМОСТЬ[2]

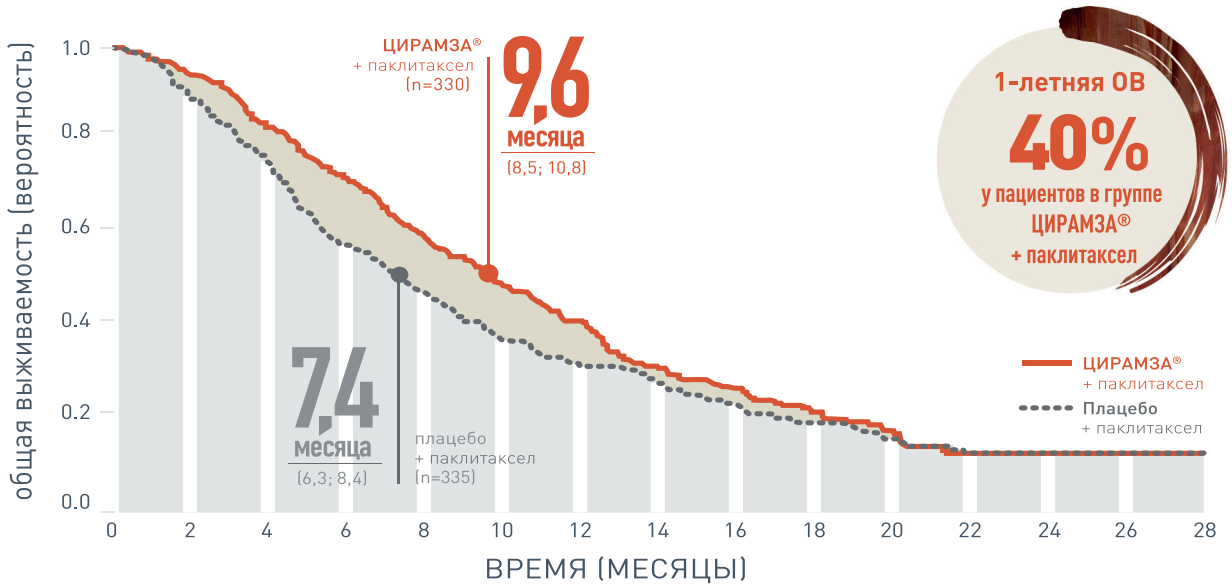

ЧИСЛО ПАЦИЕНТОВ ПОД РИСКОМ

ЦИРАМЗА® + паклитаксел	330	308	267	228	185	148	116	78	60	41	24	13	6	1	0
Плацебо + паклитаксел	335	294	241	180	143	109	81	64	47	30	22	13	5	2	0

ОВ=общая выживаемость.

ОР 0,807 (95% ДИ: 0,678-0,962)
p=0,017

1. Бесова Н.С., Болотина Л.В., Гамаюнов С.В. и соавт. Практические рекомендации по лекарственному лечению рака желудка. Злокачественные опухоли: Практические рекомендации RUSSCO #3s2, 2022 (том 12). 382–400 **2.** Wilke H, Muro K, Van Cutsem E, et al; for the RAINBOW Study Group. Ramucirumab plus paclitaxel versus placebo plus paclitaxel in patients with previously treated advanced gastric or gastro-oesophageal junction adenocarcinoma (RAINBOW): a double-blind randomized phase 3 trial. Lancet Oncol. 2014; 15[111:1224-1235

Только для специалистов здравоохранения

Чтобы ознакомиться с инструкцией по медицинскому применению препарата Цирамза® **отсканируйте QR код** и перейдите по ссылке:

Данный материал разработан компанией Swixx. Компания Eli Lilly and Co. не несет никакой ответственности в отношении содержания и использования любых таких материалов

PM-RU-2023-11-5958, ноябрь 2023

Swixx BioPharma

ООО «Свикс Хэлскеа»
104065, Москва, Земляной вал, 9, info.russia@swixxbiopharma.com

Реклама

местах соответственно. Стандартизованный показатель заболеваемости за период исследования в ДВФО вырос у женщин в группе 45 лет и старше с 7,9 до 9,40/0000 с темпом прироста 17,7% (p=0,005). В разрезе отдельных субъектов региона наибольший показатель заболеваемости у мужчин был в Еврейской АО (20–44 года — 5,70/0000) и Амурской области (45 лет и старше — 33,90/0000). У женщин в обеих группах лидировал Камчатский край — 4,2 и 15,70/0000 соответственно. В группе мужчин 20–44 года отмечено снижение заболеваемости РПР в Бурятии (1,6–0,40/0000) и Хабаровском крае (2,8–1,70/0000), p <0,005. В группе 45 лет и старше статистически значимых изменений за период исследования не было. У женщин в данных группах рост заболеваемости в Камчатском крае (1,5–4,20/0000) и Сахалинской области (1,0–2,10/0000); в 45 лет и старше — в Амурской (6,7–13,3) и Сахалинской (8,0–11,80/0000) областях, p <0,005.

Выводы

Исходя из полученных результатов доля заболевших РПР осталась неизменной либо снизилась аналогично у мужчин и женщин. Рост заболеваемости в ДВФО заметен только в группе 45 лет и старше у женщин. В Республике Бурятии и Хабаровском крае, наоборот, снижение заболеваемости в группе 20–44 года у мужчин. У женщин рост заболеваемости в Сахалинской области в обеих возрастных группах.

Список литературы

1. Hussein A.A., Helder M.N., de Visscher J.G. et al. Global incidence of oral and oropharynx cancer in patients younger than 45 years versus older patients: a systematic review // European Journal of Cancer. 2017. Vol. 82. P. 115–127. 2. Фаткуллин Д.М., Гузь А.О., Гарев А.В. и др. Плоскоклеточный рак полости рта у «молодых» пациентов // Уральский медицинский журнал. 2021. Vol. 20 (2). P. 89–94.

Опухоли мочеполовой системы (не простатический): химиотерапия

Влияние отдельных клинико-лабораторных и морфологических факторов прогноза на эффективность иммунотаргетной и иммуноонкологической терапии в первой линии лечения почечноклеточного рака

Авторы:

(1) Глузман Марк Игоревич, lok2008@list.ru, СПБ ГБУЗ «Городской клинический онкологический диспансер», Санкт-Петербург
(2) Коркина Алиса Андреевна, korkinaalisa@gmail.com, ФГБОУ ВО «Санкт-Петербургский государственный университет», Санкт-Петербург

Ключевые слова

онкология, иммунотерапия, рак почки

Актуальность

В первой линии лечения почечноклеточного рака назначение иммунотаргетной или иммуноонкологической терапии является предпочтительным. Прогностическая модель IMDC создана для пациентов, получающих таргетную терапию. Необходим поиск факторов прогноза для оценки эффективности комбинированной системной терапии рака почки.

Цель

Оценка влияния отдельных клинико-лабораторных и морфологических факторов прогноза на эффективность иммунотаргетной и иммуноонкологической терапии в первой линии лечения рака почки.

Материалы и методы

В анализ включено 85 пациентов с раком почки, получавших в первую линию лечения иммунотаргетную или иммуноонкологическую терапию в СПБ ГБУЗ ГКОД с января 2020 г. по декабрь 2023 г. Медиана возраста составила 63,4 (34,0–86,3) года. Пациенты мужского пола составили 71,8%, женского — 28,2%. Хирургическое лечение проведено 68,6% пациентов. Пациенты с ECOG-статусом 0–1 и 2–3 составили 84,7 и

15,3% соответственно. В группу благоприятного прогноза IMDC вошли 14,1% пациентов, промежуточного прогноза — 56,5%, неблагоприятного прогноза — 29,4%.

Результаты

Медиана времени наблюдения составила 10 (0–39) мес. Частота объективного ответа — 35,9%, частота контроля над заболеванием — 87,2%. Однолетняя общая выживаемость (ОВ) составила 79,7% (67,5–87,8%), 1-летняя беспрогрессивная выживаемость (ВБП) — 59,5% (46,4–70,4%). С помощью логранг-теста проведена оценка влияния отдельных факторов модели IMDC (ECOG-статус, начало лечения в течение 1 года с момента постановки диагноза, анемия, тромбоцитоз, нейтрофилез), степени дифференцировки опухоли, наличия висцеральных или невисцеральных метастазов на выживаемость. Однолетняя ОВ была статистически значимо ниже в группе с ECOG ≥2 и составила 39,3% (95% ДИ 94–100%) против 81,9% (95% ДИ 72,2–92,8%) в группе с ECOG <2, p=0,05. Остальные факторы не показали статистически значимого влияния на ОВ. ВБП так же статистически значимо была ниже у пациентов с ECOG ≥2 и составила 41,7% (95% ДИ 18,0–96,4%) против 62,7% (95% ДИ 51,1–76,9%) в группе с ECOG <2, p=0,025. Начало терапии в течение 1 года от момента постановки заболевания оказывало негативное влияние на ВБП — 51,5% (95% ДИ 39,0–68,1%), более 1 года — 81,6% (95% ДИ 64,7–100%), p=0,047. В однофакторной регрессии Кокса на ОВ выявлено дополнительное негативное влияние нейтрофилеза [ОР 2,83 (0,99–8,08), p=0,05, на ВБП — влияние времени начала системного лечения в течение 1 года от постановки диагноза [ОР 2,66 (1,02–6,95), p=0,05].

Выводы

Существующие прогностические модели для оценки эффективности лечения рака почки должны быть усовершествованны. Необходим поиск новых молекулярно-генетических, морфологических факторов прогноза, биомаркеров для оценки эффективности комбинированной системной терапии рака почки.

Список литературы

1. Rosellini M., Marchetti A., Mollica V. et al. Prognostic and predictive biomarkers for immunotherapy in advanced renal cell carcinoma // Nat Rev Urol. 2023 Mar. Vol. 20 (3). P. 133–157. 2. Lyskjær I., Iisager L., Axelsen C.T. et al. Management of Renal Cell Carcinoma: Promising Biomarkers and the Challenges to Reach the Clinic // Clin Cancer Res. 2024. Feb 16. Vol. 30 (4). P. 663–672.

Гастроинтестинальный рак (колоректальный): комбинированное/комплексное лечение

Коррекция анемии при раке толстой кишки на амбулаторном этапе лечения

Авторы:

(1) Корнев Дмитрий Олегович, korn3v.dmit@yandex.ru, Филиал «Онкологический центр № 1 Городской клинической больницы им. С.С. Юдина ДЗМ», Москва
(2) Кузьмина Евгения Сергеевна, kuz011@mail.ru, Филиал «Онкологический центр № 1 Городской клинической больницы им. С.С. Юдина ДЗМ», Москва
(3) Лядов Владимир Константинович, vlyadov@gmail.com, Филиал «Онкологический центр № 1 Городской клинической больницы им. С.С. Юдина ДЗМ», Москва

Ключевые слова

колоректальный рак, железодефицитная анемия

Актуальность

Распространенность рака толстой кишки (РТК) в России растет: в 2022 г. заболевание впервые выявлено у 71 тыс. человек, что соответствует 3-му месту в структуре заболеваемости [2]. Железодефицитная анемия (ЖДА) относится к наиболее частым осложнениям РТК и отмечается у 30–67% пациентов [3]. Наличие ЖДА способствует возникновению послеоперационных осложнений и летальных исходов, ухудшая показатели общей и безрецидивной выживаемости. Успешная коррекция ЖДА на этапе обследования пациента будет способствовать улучшению результатов противоопухолевого лечения.

Цель

Провести анализ эффективности коррекции ЖДА у пациентов с различными стадиями РТК путем парентерального применения препарата железа карбоксимальтозата III [ЖК (III)] до начала хирургического и/или лекарственного противоопухолевого лечения, на этапе диагностики в центре амбулаторной онкологической помощи.

Материалы и методы

В исследование было включено 178 пациентов (женщины — 59%), получавших противоопухолевое лечение по поводу РТК в хирургических и химиотерапевтических отделениях Онкологического центра № 1 филиала ГБУЗ «ГКБ им. С.С. Юдина ДЗМ» (ранее ГБУЗ «ГКОБ № 1 ДЗМ») с июня 2022 г. по октябрь 2023 г. Средний возраст составил 67±11 лет. Диагноз ЖДА подтвержден у всех пациентов лабораторным путем амбулаторно: легкой степени — 58%, средней степени — 39%, тяжелой степени — 3%. Средний уровень гемоглобина (Hb) в крови до коррекции составлял 92,6±10,9 г/л, железа (Fe) крови — 4,5±1,8 мкмоль/л. Среднее количество введений ЖК (III) составило 1,2±0,5. Среднее количество препарата, полученного каждым пациентом, — 1180,3±420 мг. Контроль уровня Hb и Fe в крови в среднем проводился на 15-е сутки после первого введения ЖК (III). Хирургическое лечение проведено после коррекции анемии у 103 (57,8%) пациентов. Статистический анализ проводился при помощи программ Statıstıca 10 и Mıcrosoft Excel.

Результаты

Уровень Hb в среднем поднялся до 113,6±11,2 г/л, Fe — до 18,9±8,2 мкмоль/л. Средний прирост уровня Hb составил 21±11,35 г/л, средний прирост уровня Fe достиг 14,4±5,1 мкмоль/л. При сравнении уровней железа и Hb до и после в/в введения ЖК (III) отмечены статистически значимые различия (p <0,0001). Хирургические осложнения отмечены у 25 (14%) пациентов, из них тяжелой степени (потребовавшие повторной операции в условиях общей анестезии — Клавьен–Диндо IIIB класс) у 8 (4,5%) пациентов. Летальные исходы зарегистрированы у 2 (1,2%) пациентов.

Выводы

Применение ЖК (III) у пациентов, страдающих ЖДА на фоне РТК, позволило добиться статистически значимого повышения уровня Hb до начала специального противоопухолевого лечения.

Список литературы

1. Sung H., Ferlay J., Siegel R.L. et al. Global cancer statistics 2020: GLOBOCAN estimates of incidence and mortality worldwide for 36 cancers in 185 countries // CA Cancer J Clin. 2021. Vol. 71. P. 209–249. https://doi.org/10.3322/caac.21660. 2. Злокачественные новообразования в России в 2022 году (заболеваемость и смертность) / Под ред. А.Д. Каприна, В.В. Старинского, А.О. Шахзадовой. М.: МНИОИ им. П.А. Герцена — филиал ФГБУ «НМИЦ радиологии» Минздрава России, 2022. 239 с.: илл. 3. Nikbakht H.A., Hassanipour S., Shojaie L. et al. Survival Rate of Colorectal Cancer in Eastern Mediterranean Region Countries: A Systematic Review and Meta-Analysis // Cancer Control. 2020. Jan-Dec. Vol. 27 (1). P. 1073274820964146. DOI: 10.1177/1073274820964146; PMID: 33074714; PMCID: PMC7791530.

УЗИ в онкологии

Ультразвуковое исследование как скрининговый метод оценки рисков атеросклеротического поражения сонных артерий после лучевого лечения рака гортани

Авторы:

(1) Андреева Ольга Валериевна, vova-2001@yandex.ru, БУЗ ВО «Воронежский областной клинический онкологический диспансер», Воронеж
(2) Мошуров Иван Петрович, oncology@vrngmu.ru, БУЗ ВО «Воронежский областной клтнический онкологический диспансер», Воронеж
(3) Коростелева Вера Александрована, vera.galkina@gmail.ru, БУЗ ВО «Воронежский областной клинический онкологический диспансер», Воронеж
(4) Казакова Анна Игоревна, any.36@yandex.ru, БУЗ ВО «Воронежский областной клинический онкологический диспансер», Воронеж

(5) Цурикова Анастасия Владимировна, anastasiycurikova@yandex.ru, БУЗ ВО «Воронежский областной клинический онкологический диспансер», Воронеж

Ключевые слова

рак гортани, лучевое лечение, толщина комплекса интима–медиа, ультразвуковое исследование

Актуальность

Прогрессирование атеросклероза сонных артерий на фоне радиационно-индуцированного воздействия в ходе противоопухолевого лечения является клинически значимым поздним осложнением лучевой терапии злокачественных новообразований головы и шеи.

Цель

Оценить влияние лучевой терапии на толщину комплекса интима–медиа в сонных артериях после лучевого лечения рака гортани как показателя развития атеросклеротического поражения и патологического ремоделирования сосудистой стенки.

Материалы и методы

Обследовано 16 пациентов до начала лечения и спустя 12–24 мес после лучевого лечения рака гортани стадии II–III, СОД 66–70 Гр и 8 пациентов группы контроля после хирургического лечения рака гортани I стадии. Измерение комплекса интима–медиа проводили на аппарате Hitachi Arietta V70 с помощью линейного датчика 5–13 мГц, проводя измерения по задней стенке дистальной трети общей сонной артерии на расстоянии 1 см от бифуркации.

Результаты

Среди обследованных пациентов после лучевого лечения (N=16) толщина комплекса интима–медиа увеличилась с 1,18 до 1,37 мм, в то время как у пациентов группы контроля (N=8) толщина комплекса интима–медиа существенно не изменилась.

Выводы

Лучевая терапия рака гортани оказывает патологическое влияние на ткани и органы шеи, включая сонные артерии. Ионизирующее излучение вызывает воспалительные реакции в сосудистой стенке и увеличивает толщину комплекса интима–медиа, усиливая прогрессирование атеросклероза. Это указывает на необходимость ультразвукового исследования толщины комплекса интима–медиа сонных артерий как скринингового метода для пациентов, которым в качестве противоопухолевого лечения проводилась лучевая терапия.

Список литературы

1. Makita C., Okada S., Kajiura Y. et al. Vascular events from carotid artery atherosclerosis after radiation therapy for laryngeal and hypopharyngeal cancer: the incidence and risk factors // Nagoya J Med Sci. 2020. Vol. Nov. 82 (4). P. 747–761. 2.Kinoshita M., Yokote K., Arai H. et al. Japan Atherosclerosis Society (JAS) guidelines for prevention of atherosclerotic cardiovascular diseases 2017 // J Atheroscler Thromb. 2018. Vol. 25 (9). P. 846–984. 3.Carpenter D., Mowery G., Broadwater G. et al. The risk of carotid stenosis in head and neck cancer patients after radiation therapy // Oral Oncol. 2018. Vol. 80 (5). P. 9–15.

Организация здравоохранения

Важность телемедицинских технологий, применяемых в детской онкологии и гематологии

Авторы:

(1) Костин Филипп Николаевич, filipp.kostin@fccho-moscow.ru, ФГБУ «НМИЦ детской гематологии, онкологии и иммунологии им. Дмитрия Рогачева» Минздрава России, Москва

Ключевые слова

телемедицина, детская онкология, гематология, дистанционные технологии, цифровизация здравоохранения

Актуальность

Телемедицинские технологии в отечественной медицине — актуальная и набирающая обороты область в системе здравоохранения Российской Федерации. Организация медицинских услуг через удаленное взаимодействие становится все более популярной и востребованной как среди пациентов, так и среди медицинских организаций. Одним из основных преимуществ телемедицины является возможность получения качественной медицинской помощи без необходимости физического присутствия в медицинских учреждениях. Ежегодно возрастающее число запросов из региональных медицинских организаций в телемедицинский центр ФГБУ «НМИЦ ДГОИ им. Дмитрия Рогачева» Минздрава России подтверждает чрезвычайную важность данного направления для оказания профильной медицинской помощи.

Цель

Изучение эффективности, а также необходимости дальнейшего развития телемедицинских технологий при оказании профильной медицинской помощи.

Материалы и методы

Была проанализирована работа отдела телемедицинских технологий ФГБУ «НМИЦ ДГОИ им. Дмитрия Рогачева» Минздрава России за период 2019–2023 гг. в формате оказания медицинской помощи врач–врач по профилю «детская онкология и гематология», включающая в себя опрос и сотрудников (операторов) отдела телемедицинских технологий ФГБУ «НМИЦ ДГОИ им. Дмитрия Рогачева» Минздрава России, и профильных специалистов «якорных» медицинских организаций 3-го уровня из субъектов Российской Федерации, направляющих запросы на телемедицинские консультации в ФГБУ «НМИЦ ДГОИ им. Дмитрия Рогачева» Минздрава России.

Результаты

Опыт применения телемедицинских технологий по профилям «детская онкология и гематология», «иммунология» подтверждает востребованность данного формата работы, что отражается в ежегодном увеличении числа оказанных телемедицинских консультаций:

- ежегодное увеличение планируемых консультаций со стороны Минздрава РФ по проведению телемедицинских консультаций (среднегодовой прирост 41%);
- рост числа входящих заявок из субъектов РФ/телемедицинских консультаций (среднегодовой прирост 45%);
- регулярное перевыполнение плановых показателей: в 2021–2023 гг. на 22% ежегодно.

Выводы

По итогам полученных данных в результате проведенного исследования можно с уверенностью сказать, что формат дистанционных консультаций с применением телемедицинских технологий при оказании медицинской помощи по профилю «детская онкология и гематология», «иммунология» является эффективным и оперативным «помощником» специалистам из регионов Российской Федерации. Наиболее актуальным направлением телемедцинских технологий выступила дистанционная диагностика и лечение сложных клинических случаев, так как с учетом специфики детских онкогематологических и иммунологических заболеваний решение о дальнейшей тактике лечения или госпитализации необходимо принимать в кратчайшие сроки.

Список литературы

1. Паспорт национального проекта «Здравоохранение» (утв. президиумом Совета при Президенте РФ по стратегическому развитию и национальным проектам, протокол от 24.12.2018 № 16). Пункт № 4.6. Федеральный проект «Развитие сети национальных медицинских исследовательских центров и внедрение инновационных медицинских технологий» 2. Российская Федерация. Приказ Министерства здравоохранения РФ от 30.11.2017 № 965н «Об утверждении порядка организации и оказания медицинской помощи с применением телемедицинских технологий»: Федеральный закон № 965 [принят Министерством здравоохранения РФ 2017.11.30:2023-10-31]. 2017.

УЗИ в онкологии

Возможности выявления каротидной хемодектомы при первичной диагностике мультипараметрическим ультразвуковым исследованием

Авторы:

(1) Костромина Екатерина Викторовна, terik-dog@mail.ru, ФГБУ «НМИЦ онкологии им. Н.Н. Петрова» Минздрава России, ФГБУ «РНЦРХТ им. академика А.М. Гранова» Минздрава России, ФГБОУ ВО «Санкт-Петербургский государственный педиатрический медицинский университет» Минздрава России, Санкт-Петербург
(2) Бусько Екатерина Александровна, katrn@mail.ru, ФГБУ «НМИЦ онкологии им. Н.Н. Петрова» Минздрава России, Санкт-Петербург
(3) Раджабова Замира Ахмед-Гаджиевна, adzam@mail.ru, ФГБУ «НМИЦ онкологии им. Н.Н. Петрова» Минздрава России, Санкт-Петербург
(4) Багненко Сергей Сергеевич, bagnenko_ss@mail.ru, ФГБУ «НМИЦ онкологии им. Н.Н. Петрова» Минздрава России, ФГБОУ ВО «Санкт-Петербургский государственный педиатрический медицинский университет» Минздрава России, Санкт-Петербург
(5) Пономарева Ольга Игоревна, ponomarevaniio@gmail.com, ФГБУ «НМИЦ онкологии им. Н.Н. Петрова» Минздрава России, Санкт-Петербург
(6) Буровик Илья Александрович, burovick.ilya@gmail.com, ФГБУ «НМИЦ онкологии им. Н.Н. Петрова» Минздрава России, Санкт-Петербург
(7) Кадырлеев Роман Андреевич, romankadyrleev@gmail.com, ФГБУ «НМИЦ онкологии им. Н.Н. Петрова» Минздрава России, СПбГУ, Санкт-Петербург
(8) Козубова Ксения Вячеславовна, kseniyaerkina@gmail.com, ФГБУ «НМИЦ онкологии им. Н.Н. Петрова» Минздрава России, Санкт-Петербург
(9) Любимская Эльвира Сергеевна, elialiubimskaia@gmail.com, ФГБУ «НМИЦ онкологии им. Н.Н. Петрова» Минздрава России, Санкт-Петербург
(10) Клименко Александра Васильевна, alexklim1012@gmail.com, ФГБОУ ВО «Первый Санкт-Петербургский государственный медицинский университет им. академика И.П. Павлова» Минздрава России, Санкт-Петербург
(11) Андреева Татьяна Дмитриевна, geegee.tanya@mail.ru, ФГБУ «НМИЦ онкологии им. Н.Н. Петрова» Минздрава России, Санкт-Петербург
(12) Луконина Вероника Сергеевна, veronicalukonina@yandex.ru, ФГБУ «НМИЦ онкологии им. Н.Н. Петрова» Минздрава России, Санкт-Петербург
(13) Денисова Ирина Эдуардовна, ira.ira057@yandex.ru, ФГБУ «НМИЦ онкологии им. Н.Н. Петрова» Минздрава России, Санкт-Петербург
(14) Жабоева Малика Раджабовна, malika.zhaboeva@yandex.ru, ФГБУ «НМИЦ онкологии им. Н.Н. Петрова» Минздрава России, Санкт-Петербург

Ключевые слова

хемодектома, параганглиома, ультразвуковое исследование

Актуальность

Каротидная хемодектома считается редкой формой сосудистого, богато васкуляризируемого образования, которая часто локализируется в области каротидного треугольника. Диагноз хемодектомы устанавливается на основании анамнеза, объективного обследования и результатов методов лучевой визуализации [ультразвукового исследования (УЗИ), включая магнитно-резонансную ангиографию и рентгеновскую ангиографию] [1–4].

Цель

Определить возможности мультипараметрического ультразвукового исследования (М-УЗИ) при дооперационной диагностике новообразований в выявлении и предоперационной оценке каротидной хемодектомы.

Материалы и методы

Материалом для исследования послужил анализ данных м-УЗИ с последующим выполнением МРТ с внутривенным контрастированием (1,5 Т) у 14 пациентов (женщин — 6, мужчин — 8), находившихся на лечении в НМИЦ онкологии им. Н.Н. Петрова в 2022–2023 гг. Средний возраст 44,0±12,4 года. Проведен

анализ дооперационных ультразвуковых данных и результатов гистологического исследования. Оценивали локализацию, структуру, васкуляризацию опухоли в режимах допплеровских характеристик, жесткость с качественным и полуколичественным анализом при компрессионной (КЭГ) и сдвиговой (СЭГ) эластографии.

Результаты

На основании полученных данных современных методов лучевой диагностики была подтверждена типичная локализация каротидных хемодектом — в проекции конфлюэнса сонных артерий, что было отмечено у всех пациентов. По данным м-УЗИ описаны размеры, форма, контуры, взаимоотношения с рядом расположенными сосудами, что дает дополнительную информацию врачам-хирургам перед определением тактики оперативного вмешательства, по данным цветового и энергетического допплеровского картирования и B-flow определялся смешанный гиперваскулярный тип кровотока, по данным КЭГ и СЭГ — пограничный тип (3 эластотип), при КЭГ — STR - 4.0 у 8 (57,1%) пациентов и СЭГ - 80.5 - 5,6 Кпа. При анализе полученных в нашем исследовании МР-томограмм для визуализации сосудистой сети хемодектом был определен паттерн зернистости (по типу «соль и перец») на Т1-, Т2-взвешенных изображениях. Всем пациентам выполнялась морфологическая верификация процесса.

Выводы

Детальная и своевременная диагностика каротидной хемодектомы — важная проблема лучевой диагностики. Современные методы лучевой диагностики, включая М-УЗИ и МРТ с внутривенным контрастированием, позволяют предоставить врачу-хирургу диагностический максимум данных на предоперационном этапе, что, вероятно, позволит улучшить радикальность лечения.

Список литературы

1. Каротидная хемодектома: дифференциальная диагностика по данным ультразвукового исследования / Д.С. Дружинин, Н.В. Пизова // Опухоли головы и шеи. 2012. № 1. https://doi.org/10.17650/2222-1468-2012-0-1-46-50. 2. Barnes L., Tse L.L.Y., Hunt J.L. Carotid Body Paragangliomas. In: Pathology and Genetics of Head and Neck Tumors // IARC. 2005. Vol. 364–365. 3. Rosa M., Sahoo S. Bilateral carotid body tumor: the role of fine-needle aspiration biopsy in the preoperative diagnosis // Diagn Cytopathol. 2008. Mar. Vol. 36 (3). P. 178–180. 4. Theron T. Knight J.R., Gonzalez J.A. et al. Current concepts for the surgical management of carotid body tumor // Am J Surg 2006. Vol. 191 (1). P. 104–110.

Рак молочной железы: лучевая терапия

Проспективное международное исследование безопасности и эффективности гипофракционированной лучевой терапии у больных раком молочной железы в странах Азии

Авторы:

(1) Косымбаева Евгения Олеговна, eva13.03@mail.ru, НАО «Медицинский университет Семей», Семей
(2) Адылханов Тасболат Алпысбесович, adylkhanov.kz@mail.ru, Национальный научный онкологический центр, Астана

Ключевые слова

лучевая терапия, рак молочной железы, гипофракционирование, мастэктомия, органосохраняющая операция

Актуальность

С момента своего запуска с 2013 г. Форум Ядерного Сотрудничества в Азии (FNCA) стал форумом для 10 стран-участниц, включая Бангладеш, Китай, Индонезию, Японию, Казахстан, Корею, Монголию, Филиппины, Таиланд и Вьетнам. В рамках проекта по радиационной онкологии проводились клинические исследования по изучению гипофракционированной лучевой терапии (ГФЛТ) послеоперационного рака молочной железы (РМЖ). Данный проект стремится обеспечить доступ к лучшим методам лечения РМЖ в странах Азии.

Цель

Оценка безопасности и эффективности ГФЛТ после органосохраняющих операций (ОСО) и ГФЛТ, после мастэктомий (РМЭ) при РМЖ в сравнении с традиционным фракционированием дозы лучевой терапии.

Материалы и методы

В данном проспективном интервенционном независимом исследовании приняли участие 18 учреждений из 10 азиатских стран. Исследование включало две независимые схемы лечения: ГФЛТ на область всей молочной железы у пациенток, перенесших ОСО, и на область грудной клетки и надключичной ямки у пациенток, перенесших РМЭ, в дозе 43,2 Гр за 16 фракций. Пациентки после ОСО с факторами высокой степени тяжести (возраст до 50 лет, положительные метастазы в подмышечные лимфатические узлы, лимфаскулярная инвазия, положительный хирургический край) получали дополнительно сеансы буст-облучения ложа опухоли в дозе 8,1 Гр за 3 фракции.

Результаты

В период с февраля 2013 г. по октябрь 2019 г. в группу пациенток, получивших ГФЛТ после ОСО, было включено 227 пациенток, а в группу после РМЭ — 222 пациентки. Медиана периода наблюдения в обеих группах составила 61 и 60 мес соответственно (Okonogi et al., 2023). Пятилетний показатель локорегионарного контроля после проведенной ГФЛТ при ОСО составил 98,9% (95% ДИ 97,4–100,0) и 96,3% (95% ДИ 93,2–99,4) после РМЭ. Касательно нежелательных явлений острый дерматит III степени наблюдался у 2,2 и 4,9% пациенток в группах гипофракционированного WBI и гипофракционированного PMRT соответственно. Однако других нежелательных явлений не отмечалось.

Выводы

Наше исследование является значимым в понимании эффективности и безопасности гипофракционированной лучевой терапии у пациенток с РМЖ после оперативного вмешательства. Участие учреждений из различных стран Азии обеспечивает широкий и репрезентативный обзор региональных особенностей и результатов лечения. Однако для окончательного подтверждения наших выводов необходимо проведение долгосрочного наблюдения. Дополнительные данные и анализ результатов в более длительной перспективе помогут более полноценно оценить долгосрочные эффекты и безопасность ГФЛТ у пациенток с РМЖ в этих регионах.

Список литературы

Okonogi N. et al. 2023. Significance of Hypofractionated Radiotherapy in Postoperative Irradiation for Breast Cancer: An Asian Multi-Institutional Prospective Study // Clinical Oncology. Vol. 35 (7). P. 463–471. DOI: 10.1016/j.clon.2023.04.007.

Конкурс молодых ученых

Редукции доз режима кондиционирования при аутологичной трансплантации гемопоэтических стволовых клеток у пациентов с лимфомами

Авторы:

(1) Коцелябина Полина Вячеславовна, polina.kotselyabina.med@gmail.com, НИИ детской онкологии, гематологии и трансплантологии им. Р.М. Горбачевой ФГБОУ ВО ПСПбГМУ им. академика И.П. Павлова Минздрава России, Санкт-Петербург
(2) Иванов Артем Сергеевич, НИИ детской онкологии, гематологии и трансплантологии им. Р.М. Горбачевой ФГБОУ ВО ПСПбГМУ им. академика И.П. Павлова Минздрава России, Санкт-Петербург
(3) Лепик Кирилл Викторович, НИИ детской онкологии, гематологии и трансплантологии им. Р.М. Горбачевой ФГБОУ ВО ПСПбГМУ им. академика И.П. Павлова Минздрава России, Санкт-Петербург
(4) Федорова Людмила Валерьевна, НИИ детской онкологии, гематологии и трансплантологии им. Р.М. Горбачевой ФГБОУ ВО ПСПбГМУ им. академика И.П. Павлова Минздрава России, Санкт-Петербург
(5) Борзенкова Евгения Сергеевна, НИИ детской онкологии, гематологии и трансплантологии им. Р.М. Горбачевой ФГБОУ ВО ПСПбГМУ им. академика И.П. Павлова Минздрава России, Санкт-Петербург
(6) Лепик Елена Евгеньевна, НИИ детской онкологии, гематологии и трансплантологии им. Р.М. Горбачевой ФГБОУ ВО ПСПбГМУ им. академика И.П. Павлова Минздрава России, Санкт-Петербург
(7) Смыкова Олеся Геннадьевна, НИИ детской онкологии, гематологии и трансплантологии им. Р.М. Горбачевой ФГБОУ ВО ПСПбГМУ им. академика И.П. Павлова Минздрава России, Санкт-Петербург

(8) Кондакова Елена Викторовна, НИИ детской онкологии, гематологии и трансплантологии им. Р.М. Горбачевой ФГБОУ ВО ПСПбГМУ им. академика И.П. Павлова Минздрава России, Санкт-Петербург
(9) Михайлова Наталья Борисовна, НИИ детской онкологии, гематологии и трансплантологии им. Р.М. Горбачевой ФГБОУ ВО ПСПбГМУ им. академика И.П. Павлова Минздрава России, Санкт-Петербург
(10) Моисеев Иван Сергеевич, НИИ детской онкологии, гематологии и трансплантологии им. Р.М. Горбачевой ФГБОУ ВО ПСПбГМУ им. академика И.П. Павлова Минздрава России, Санкт-Петербург
(11) Кулагин Александр Дмитриевич, НИИ детской онкологии, гематологии и трансплантологии им. Р.М. Горбачевой ФГБОУ ВО ПСПбГМУ им. академика И.П. Павлова Минздрава России, Санкт-Петербург

Ключевые слова

аутологичная трансплантация гемопоэтических стволовых клеток, высокодозная химиотерапия, лимфомы

Актуальность

Аутологичная трансплантация гемопоэтических стволовых клеток (ауто-ТГСК) является стандартом лечения пациентов с рецидивирующим/рефрактерным (р/р) течением лимфом. Поскольку высокодозная химиотерапия (ВДХТ) — это ключевой терапевтический компонент ауто-ТГСК, ее оптимальный дозовый режим имеет решающее значение. Однако данные о влиянии сниженных доз ВДХТ на результаты ауто-ТГСК у пациентов с лимфомами ограничены.

Цель

Оценить результаты ауто-ТГСК у пациентов с р/р течением лимфом в группах с редуцированными и полными дозами ВДХТ.

Материалы и методы

Было проведено одноцентровое когортное исследование с участием 140 пациентов с р/р лимфомами, которым была выполнена ауто-ТГСК в период с 2013 по 2023 г. в НИИ ДОГиТ им. Р.М. Горбачевой. Для формирования контрольной группы к пациентам со сниженными дозами ВДХТ (группа 1) были подобраны пациенты с ВДХТ в полной дозе (группа 2) в соотношении 1:1 с использованием метода псевдорандомизации (propensity score matching). Факторами сопоставления были возраст, статус заболевания на момент ауто-ТГСК, количество CD34+ клеток в трансплантате и вариант лимфом. Режимы кондиционирования включали BeEAM (с бендамустином) и BEAM (с кармустином). У большинства пациентов группы 1 (69%, n=48) были снижены дозы нескольких препаратов одновременно в рамках ВДХТ, при этом только этопозид был снижен у 24% (n=17) пациентов, цитарабин — у 6% (n=4), бендамустин — у 1% (n=1). Наша гипотеза состояла в том, что пациенты в двух группах могут не иметь различий в 3-летней общей выживаемости (ОВ) и беспрогрессивной выживаемости (БПВ), несмотря на редуцированный или полнодозный режим ВДХТ.

Результаты

В исследование было включено 140 пациентов (по 70 в группу 1 и 2), 9 из которых были включены проспективно. Медиана времени восстановления нейтрофилов и тромбоцитов была одинаковой в группах 1 и 2: 15 и 15 дней для нейтрофилов (p=0,58), 14 и 15 дней для тромбоцитов (p=0,36) соответственно. В анализе нежелательных явлений не было определено статистически значимой разницы между группами 1 и 2 в частоте возникновения мукозита слизистой ротоглотки III–IV степени (24 и 29%, p=0,7), мукозита ЖКТ III–IV степени (9 и 19%, p=0,1), фебрильной нейтропении (80 и 86%, p=0,9) и сепсиса (4 и 11%, p=0,2). При медиане наблюдения 35 мес (1–147) 3-летняя ОВ не отличалась в группах 1 и 2: 90% (95% ДИ 83–98%) и 92% (95% ДИ 86–100%) (p=0,39). Кроме того, не было выявлено различий в 3-летней БПВ: 78% (95% ДИ 67–89%) и 87% (95% ДИ 80–97%) соответственно (p=0,15). Анализ трансплантационной летальности не выявил статистически значимой разницы между группами 1 и 2: 8% (95% ДИ 3–17%) и 4% (95% ДИ 0,6–11%) соответственно (p=0,2).

Выводы

Среди пациентов с р/р лимфомами, кому была выполнена ауто-ТГСК, снижение дозы ВДХТ не повлияло на ОВ и БПВ, приживление нейтрофилов и тромбоцитов в группах после выполнения сопоставления по ключевым факторам.

Список литературы

1. Martín A., Caballero M.D., Pérez-Simón J.A. et al. Results of autologous transplantation in lymphoma are not improved by increasing the dose of etoposide in the BEAM regimen: a single-centre sequential-cohort study // Bone Marrow Transplant. 2004. Vol. 34 (8). P. 675–682. DOI: 10.1038/sj.bmt.1704595. 2. Vély A., Couturier M. A., Delepine P.R. et al. Comparison of efficacy and toxicity according to etoposide and cytarabine dosing in BEAM conditioning followed by autologous stem cell transplantation in Hodgkin lymphoma. Leukemia. 2023.

Редкие опухоли: химиотерапия

Результаты лечения больных лимфомой из клеток мантии в реальной клинической практике

Авторы:

(1) Кошкина Ульяна Гордеевна, koshkina-julia3@yandex.ru, ФГБУ «НМИЦ онкологии им Н.Н. Блохина» Минздрава России, Москва
(2) Шпирко Валерия Олеговна, shpirko.valerya@yandex.ru, ФГБУ НМИЦ онкологии им Н.Н. Блохина» Минздрава России, Москва
(3) Семенова Анастасия Александровна, semenova.ronc@gmail.com, ФГБУ «НМИЦ онкологии им Н.Н. Блохина» Минздрава России, Москва
(4) Тупицина Дарья Николаевна, dnt_ronc@mail.ru, ФГБУ «НМИЦ онкологии им Н.Н. Блохина» Минздрава России, Москва
(5) Кичигина Мария Юрьевна, ФГБУ «НМИЦ онкологии им Н.Н. Блохина» Минздрава России, Москва
(6) Аракелян Арман Вачаканович, arman.ru95@gmail.com, ФГБУ «НМИЦ онкологии им Н.Н. Блохина» Минздрава России, Москва
(7) Тумян Гаяне Сепуговна, gaytum@mail.ru, ФГБУ «НМИЦ онкологии им Н.Н. Блохина» Минздрава России, Москва

Ключевые слова

лимфома из клеток мантии, лечение

Актуальность

Лимфома из клеток мантии (ЛКМ) составляет около 10% среди зрелоклеточных В-клеточных опухолей, характеризуется наличием специфической транслокации t(11;14)(q13;q32) с гиперэкспрессией белка cyclin D1, участвующего в регуляции клеточного цикла. Заболевание встречается преимущественно у лиц пожилого возраста, чаще у мужчин, отличается клинической гетерогенностью. В большинстве случаев ЛКМ имеет агрессивное течение с быстрыми темпами прогрессии опухоли, коротким ответом на химиотерапию и частыми рецидивами. С расширением знаний о биологии опухоли подходы к терапии ЛКМ меняются, и поэтому выбор рациональной программы лечения больных представляет собой актуальную проблему.

Цель

Изучить клиническую характеристику и оценить эффективность различных программ иммунохимиотерапии первичных пациентов с лимфомой из клеток мантии.

Материалы и методы

В исследование было включено 40 пациентов с впервые установленным диагнозом ЛКМ, проходивших лечение с 2019 по 2023 г. в ФГБУ «НМИЦ онкологии им. Н.Н. Блохина» Минздрава России. Медиана возраста больных составила 63 года (38–80 лет), 62% были мужчины. Симптомы интоксикации имели 37%, повышение уровня ЛДГ — 92% больных. Распространенные III–IV стадии диагностированы у 92% пациентов, вовлечение костного мозга у 25 (62%), спленомегалия у 21 (52%) пациента. Согласно международному прогностическому индексу в группу высокого риска раннего прогрессирования отнесены 7 (18%) пациентов, промежуточного — 13 (32%), низкого — 20 (50%) пациентов. Гиперлейкоцитоз у 18% пациентов, бластоидный вариант у 7% и высокий уровень Ki67 у 6 из 40 пациентов.

Результаты

Более половины пациентов ЛКМ (27–67%) были кандидатами для проведения интенсивных программ противоопухолевого лечения с включением ритуксимаба и высоких доз цитарабина. В качестве индукционной схемы применялись R-BAC — у 25% пациентов, R-CHOP/R-HiDAC — у 51%, R-CHOP/R-DHAP — у 22% больных. В качестве консолидации достигнутого ответа 9 (38%) пациентам выполнена высокодозная химиотерапия с трансплантацией аутологических гемопоэтических стволовых клеток. Остальные 13 (32%) из 40 пациентов пожилого возраста получали неинтенсивные, чаще всего бендамустин-содержащие режимы иммунохимиотерапии: RB — 11 (85%), R-CHOP — 2 (15%). Большинству больных (77,3%), независимо от индукционного режима, проводилась поддерживающая терапия ритуксимабом в течение 2 лет. В общей группе из 40 пациентов ЛКМ в настоящее время живы без признаков болезни 37 (92%), 3 пациента погибли от COVID-19.

Выводы

Интенсивные режимы иммунохимиотерапии высокоэффективны у первичных больных ЛКМ. Однако, учитывая медиану возраста, эти программы невозможно выполнить у значительного числа пациентов. Поиски эффективных и нетоксичных комбинаций, в том числе с включением новых таргетных препаратов из группы ингибиторов БТК (ибрутиниб), продолжаются в настоящее время, что позволит в будущем определить оптимальную программу лечения больных ЛКМ.

Список литературы

1. Christine E. Ryan, Armand P., LaCasce A.S. Frontline Treatment of Mantle Cell Lymphoma // Blood. 2024. Mar. 18:blood.2023022352.

Опухоли у детей: комбинированное/комплексное лечение

Опыт использования ингибиторов контрольных точек у детей с диссеминированной лимфомой Ходжкина

Авторы:

(1) Кулева С. А., Kulevadoc@yandex.ru, ФГБУ «НМИЦ онкологии им. Н.Н. Петрова» Минздрава России, ФГБОУ ВО «Санкт-Петербургский государственный педиатрический медицинский университет» Минздрава России, Санкт-Петербург
(2) Хабарова Р. И., izmozherova@yandex.ru, ФГБУ «НМИЦ онкологии им. Н.Н. Петрова» Минздрава России, ФГБОУ ВО «Санкт-Петербургский государственный педиатрический медицинский университет» Минздрава России, Санкт-Петербург
(3) Сенчуров Е. М., Kulevadoc@yandex.ru, ФГБУ «НМИЦ онкологии им. Н.Н. Петрова» Минздрава России, ФГБОУ ВО «Санкт-Петербургский государственный педиатрический медицинский университет» Минздрава России, Санкт-Петербург
(4) Гумбатова Э.Д., Kulevadoc@yandex.ru, ФГБУ «НМИЦ онкологии им. Н.Н. Петрова» Минздрава России, Санкт-Петербург
(5) Михайлова Е. А., Kulevadoc@yandex.ru, ФГБУ « НМИЦ онкологии им. Н.Н. Петрова» Минздрава России, Санкт-Петербург
(6) Борокшинова К. М., Kulevadoc@yandex.ru, ФГБУ «НМИЦ онкологии им. Н.Н. Петрова» Минздрава России, Санкт-Петербург
(7) Кулева А. А., Kulevadoc@yandex.ru, ФГБУ «НМИЦ онкологии им. Н.Н. Петрова» Минздрава России, Санкт-Петербург

Ключевые слова

дети, лимфома Ходжкина, ингибитор контрольных точек, пембролизумаб

Актуальность

Многие годы в качестве консолидации ремиссии лимфомы Ходжкина (ЛХ) у детей использовалась лучевая терапия (ЛТ). Наблюдение за излеченными пациентами в отдаленном периоде показало повышение у них риска развития отдаленных последствий, в том числе и радиоиндуцированных опухолей. Кроме того, вопросом для дискуссий о консолидации всегда были распространенные варианты ЛХ.

Цель

Оценка возможности использования в качестве консолидирующего агента ингибитора контрольных точек (ИКТ) пембролизумаба у детей, первично стратифицированных согласно протоколу СПбЛХ в группу высокого риска.

Материалы и методы

Для стратификации на группы риска в протоколе СПбЛХ использовался прогностический индекс (ПИ), согласно которому пациенты рандомизировались на группы низкого (ПИ=0–2), промежуточного (ПИ=3–4) и высокого (ПИ=5–6) риска, что и определяло число циклов полихимиотерапии (2, 4 или 6 циклов соответственно). После индукции проводилась ЛТ. У 2 мальчиков 11 и 13 лет, имеющих в дебюте диссеминированный

характер распространения с поражением костной системы и стратифицированных в группу высокого риска, в качестве консолидации была использована иммунотерапия ИКТ. На момент старта иммунотерапии оба находились в полной метаболической ремиссии, достигнутой после 2 курсов полихимиотерапии. Пембролизумаб вводился каждые 3 нед в дозе 2 мг/кг.

Результаты

Каждый пациент получил по 4 введения пембролизумаба. Полный ответ сохранен у обоих пациентов (100%) в течение 24 мес. Спектр нежелательных явлений был минимальный и представлен только гематологической токсичностью (анемия и нейтропения I степени). Использование ИКТ выявило особенности ответа заболевания на иммунотерапию, что может соответствовать термину «псевдопрогрессирование». После 2 курсов у 1 пациента было зафиксировано «неклассическое» изменение оцениваемого очага, что согласно критериям LURIC [Lymphoma Response to Immunomodulatory therapy Criteria] характеризовало неопределенный ответ 3-го типа в виде повышения накопления 18-фтордезоксиглюкозы в аксиллярном узле. При повторной оценке спустя 3 мес накопления радиофармпрепарата отмечено не было, тем самым прогрессирование было исключено *ex juvantibus*.

Выводы

Механизм действия ИКТ основан на связывании с PD-1 рецептором и последующем блокировании взаимодействия клеток с лигандами PD-L1 и PD-L2 на опухолевых клетках. Иммунотерапия ингибиторами PD-1/PD-L1 открыла новую страницу в лечении пациентов с ЛХ, демонстрируя хорошую переносимость и длительный стойкий метаболический ответ основного заболевания у детей. Это подтверждает правомерность использования ИКТ на этапе консолидации у пациентов с диссеминированными формами ЛХ.

Список литературы

1. Kulyova S.A. Hodgkin's Lymphoma in children and adolescents: A Saint Petersburg Hodgkin's lymphoma group study / S.A. Kulyova, B.A. Kolygin // Journal of Oncology. 2011. P. 958435. DOI 10.1155/2011/958435. 2. Колыгин Б.А. Последствия противоопухолевой терапии у детей / Б.А. Колыгин, С.А. Кулева, Б.А. Колыгин, С. А. Кулева. СПб.: Гиппократ, 2011. ISBN 978-5-8232-0279-4. 3. Саржевский В.О., Демина Е.А. и др. Ингибиторы контрольных точек и классическая лимфома Ходжкина: эффективность и безопасность пембролизумаба при рецидивах и рефрактерном течении опухоли (опыт ФГБУ «НМХЦ им. Н. И. Пирогова» Минздрава России) // Клиническая онкогематология. 2021. № 1.

Опухоли головы и шеи: хирургическое лечение

Особенности хирургического этапа в современном подходе к комбинированному лечению больных раком языка и дна полости рта

Авторы:

(1) Кульбакин Денис Евгеньевич, kulbakin_d@mail.ru, НИИ онкологии ТНИМЦ РАН, Томск
(2) Чойнзонов Евгений Лхамацыренович, choynzonov@tnimc.ru, НИИ онкологии ТНИМЦ РАН, Томск
(3) Цхай Владислав Олегович, tskhaivlad@mail.ru, НИИ онкологии ТНИМЦ РАН, Томск
(4) Мухамедов Марат Рафкатович, muhamedov@oncology.tomsk.ru, НИИ онкологии ТНИМЦ РАН, Томск
(5) Федорова Ирина Казановна, irina_fedorova96@mail.ru, НИИ онкологии ТНИМЦ РАН, Томск
(6) Азовская Дария Юрьевна, daria-eg.daria@yandex.ru, НИИ онкологии ТНИМЦ РАН, Томск

Ключевые слова

опухоли языка, резекции языка, реконструкция полости рта

Актуальность

Лечение больных раком языка и дна полости рта часто требует комбинированного подхода, где хирургическому этапу лечения отводится доминирующая роль. Выполнение радикального хирургического лечения часто приводит к образованию обширных дефектов, без адекватного устранения которых у пациента резко снижается как качество жизни, так и возможность проведения адъювантного лечения.

Цель

Оценить роль реконструктивного этапа при хирургическом лечении больных раком языка и дна полости рта.

Материалы и методы

Проведен анализ 105 операций с реконструктивно-пластическим компонентом у больных плоскоклеточным раком языка и дна полости рта в возрасте от 19 лет до 71 года. По местной распространенности опухолевого процесса больные разделились следующим образом: T2 — 33 (31,5%) пациента, T3 — 54 (51,5%) и T4 — 18 (17%) больных. Первичных больных — 77 (73,3%). С рецидивами после ЛТ (60–75 Гр) или комбинированного лечения — 28 (26,7%) больных. В качестве хирургического лечения глоссэктомия выполнена 35 (33,4%) больным. В качестве реконструктивного материала использовались лоскуты: пекторальный — 11 (31,4%) пациентам, переднебоковой лоскут бедра (ALT) — 10 (28,6%) и медиальный лоскут бедра (PAP) — 9 (25,7%) больным, а также малоберцовый лоскуты — 5 (14,3%) пациентам. Резекции языка (в объеме 1/2—2/3 объема) выполнена 70 (66,6%) больным. В качестве реконструктивного материала использовались лоскуты: субментальный — 30 (42,6%) пациентам, пекторальный — 3 (4,3%), лучевой — 11 (15,8%), медиальный суральный — 7 (10%), ALT-лоскут — 5 (7,2%), и PAP-лоскут — 5 (7,2%) больным, а также малоберцовый лоскуты — 9 (12,9%) пациентам.

Результаты

Использование аутологичного реконструктивного материала благоприятно сказывалось на процессах заживления послеоперационной раны и последующей реабилитации больных. Атрофия используемых лоскутов в сроки до 2 лет была более выражена при использовании перемещенных лоскутов (пекторального и субментального), чем при использовании свободных реваскуляризированных лоскутов (ALT, PAP, лучевой и медальный суральный лоскуты) — от 15 до 30% и не более 15% соответственно. Стойкое и значимое нарушение формы реконструируемого языка и ухудшение функциональных результатов в сроки до 2 лет были отмечены при использовании перемещенных лоскутов, особенно при рецидивных опухолевых процессах. Локорегионарные рецидивы после глоссэктомии отмечены у 12 (34,3%) больных. Локорегионарные рецидивы после резекции языка отмечены у 12 (17,2%) больных. Осложнения после глоссэктомии были отмечены в 8 (22,9%) случаях, после резекции языка — в 17 (24,9%) случаях.

Выводы

Выполнение глоссэктомии чаще сопровождается развитием последующих локорегионарных рецидивов без увеличения послеоперационных осложнений по сравнению с резекцией языка. При реконструкции языка предпочтительно использование свободных реваскуляризированных лоскутов с целью достижения стабильных и лучших функциональных результатов.

Список литературы

1. Jatin P. Shah, Snehal G. Patel. Head and neck surgery and oncology // Mosby. 2013. P. 713. 2. The National Comprehensive Cancer Network // Clinical Practice Guidelines in Oncology. https://www.nccn.org/professionals/physician_gls/default.aspx

Гастроинтестинальный рак (не колоректальный): хирургическое лечение

Профилактика инфекции области хирургического вмешательства при панкреатодуоденальной резекции у пациентов с периампулярными опухолями и предоперационным билиарным дренированием путей: роль периоперационной антибиотикопрофилактики и антибиотикотерапии

Авторы:

(1) Курсенко Роман Вадимович, romakurss@gmailcom, ФГБОУ ВО ПСПбГМУ им.акад.И.П.Павлова Минздрава РФ, Санкт-Петербург
(2) Трушин Антон Александрович, ФГБОУ ВО «Первый Санкт-Петербургский государственный медицинский университет им. академика И.П. Павлова» Минздрава России, Санкт-Петербург
(3) Вервекин Илья Валерьевич, ФГБОУ ВО «Первый Санкт-Петербургский государственный медицинский университет им. академика И.П. Павлова» Минздрава России, Санкт-Петербург

(4) Тен Олег Андреевич, ФГБОУ ВО «Первый Санкт-Петербургский государственный медицинский университет им. академика И.П. Павлова» Минздрава России, Санкт-Петербург
(5) Свечкова Анна Алексеевна, ФГБОУ ВО «Первый Санкт-Петербургский государственный медицинский университет им. академика И.П. Павлова» Минздрава России, Санкт-Петербург
(6) Захаренко Александр Анатольевич, ФГБОУ ВО «Первый Санкт-Петербургский государственный медицинский университет им. академика И.П. Павлова» Минздрава России, Санкт-Петербург

Ключевые слова

механическая желтуха, бактериобилия, панкреатодуоденальная резекция, инфекция области хирургического вмешательства, антибиотикотерапия

Актуальность

Частота инфекции области хирургического вмешательства (ИОХВ) при панкреатодуоденальной резекции (ПДР) — 11–48%. Частота бактериобилии, фактора ИОХВ при предоперационном билиарном дренировании (ПБД) — 80%. Патогены желчи и ИОХВ резистентентны к стандартной периоперационной антибиотикопрофилактике (ПАП).

Цель

Снижение частоты ИОХВ при бактериобилии путем персонализированной ПАП.

Материалы и методы

Проанализированы промежуточные результаты исследования ПАП при ПДР по поводу периампулярных опухолей на фоне чрескожного ПБД. Ретроспективно применялась стандартная ПАП, проспективно — ПАП по посеву желчи из билиарного дренажа. Первичная контрольная точка — частота ИОХВ.

Результаты

Ретроспективно и проспективно включено соответственно *n*=21 и *n*=8 пациентов. Патогены из билиарного дренажа: *Escherichia coli* — 36,2%, *Klebsiella pneumoniae* — 36,4%, *Enterobacter* spp. — 14,3%. У 52,1% полимикробная флора. Антибиотикочувствительность к цефалоспоринам I–II поколения — 21,2% штаммов, к амоксиклаву — 83,4%, ампициллину/сульбактаму — 81,2%, цефтриаксону — 82,4%. В группе контроля использованы цефазолин 61,9% (*n*=13), цефуроксим 19,04% (*n*=4), амоксиклав 19,04% (*n*=4); в основной — амоксиклав 62,5% (*n*=6), цефтриаксон 12,5% (*n*=1), ванкомицин 12,5% (*n*=1). ИОХВ в основной группе — 25% (*n*=2). Частота раневой ИОХВ — 25% (*n*=2), внутрибрюшной — 12,5% (*n*=1). ИОХВ в контрольной группе — 28,5% (*n*=6). Частота раневой ИОХВ —28,5% (*n*=6), внутрибрюшной — 23,8% (*n*=5). Совпадение микробиома билиарного дренажа и ИОХВ — 75,8%.

Выводы

У пациентов с ПБД и бактериобилией частота ИОХВ при ПДР высокая. Микробиом желчи резистентен к широко применяемым в стандартных схемах цефалоспоринам I–II поколения, при этом чувствителен к амоксиклаву, альтернативному препарату для ПАП. Целесообразно персонализированное назначение ПАП с учетом микробного спектра при бактериобилии. Требуется дальнейшее исследование персонализированной ПАП на большей выборке и совершенствование методов профилактики ИОХВ у данной когорты пациентов, в том числе переход к концепции периоперационной антибиотикотерапии, если рассматривать бактериобилию как стойкую субклиническую инфекцию, перманентный источник обсеменения области хирургического вмешательства в интра- и послеоперационном периодах (кожный свищ ЧЧХ-дренажа, транслокация флоры через билиодигестивный анастомоз, панкреатоэнтероанастомоз).

Список литературы

Smit L.C., Bruins M.J., Patijn G.A., Ruijs G.J. Infectious Complications after Major Abdominal Cancer Surgery: In Search of Improvable Risk Factors // Surg Infect (Larchmt). 2016. Vol. 17 (6). P. 683–693. DOI: 10.1089/sur.2016.033. Beane J.D., Borrebach J.D., Zureikat A.H. et al. Optimal Pancreatic Surgery: Are We Making Progress in North America? // Ann Surg. 2021. Oct 1. Vol. 274 (4). P. e355-e363. DOI: 10.1097/SLA.0000000000003628. PMID: 31663969. Winter J.M., Cameron J.L., Campbell K.A. et al. 1423 pancreaticoduodenectomies for pancreatic cancer: A single-institution experience // J Gastrointest Surg. 2006. Vol. 10 (9). P. 1199–1210. DOI: 10.1016/j.gassur.2006.08.018. Howard T.J., Yu J., Greene R.B. et al. Influence of bactibilia after preoperative biliary stenting on postoperative infectious complications // J Gastrointest Surg. 2006. Vol. 10 (4). P. 523–531. DOI: 10.1016/j.gassur.2005.08.011. van der Gaag N.A., Rauws E.A., van Eijck C.H. et al. Preoperative biliary drainage for cancer of the head of the pancreas // N Engl J Med. 2010. Vol. 362 (2). P. 129–137. DOI: 10.1056/NEJMoa0903230. Cortes A., Sauvanet A., Bert F. et al. Effect of bile contamination on immediate outcomes after pancreaticoduodenectomy for tumor // J Am Coll Surg. 2006. Vol. 202 (1). P. 93–99. DOI: 10.1016/j.jamcollsurg.2005.09.006. Gavazzi F., Ridolfi C., Capretti G. et al. Role of preoperative biliary stents, bile contamination and antibiotic prophylaxis in surgical site infections after pancreaticoduodenectomy // BMC Gastroenterol. 2016. Vol. 16. P. 43. DOI: 10.1186/s12876-016-0460-1. Bacterial flora in the bile: Clinical implications and sensitivity pattern from a tertiary care centre / Vaibhav K.V., Kelu S.S. et al. // Indian Journal of Medical Microbiology. 2021. Vol. 39. P. 30–35.

Опухоли мочеполовой системы (предстательной железы): лучевая терапия

Оценка лучевой нагрузки при низкодозной брахитерапии рака предстательной железы под контролем компьютерного томографа

Авторы:

(1) Куус Ева Андреевна, kuus.e@yandex.ru, ФГБУ «Северо-Западный окружной научно-клинический центр им. Л.Г. Соколова ФМБА», Санкт-Петербург
(2) Горелов Виктор Павлович, vpgorelov@gmail.com, ФГБУ ФГБУ «Северо-Западный окружной научно-клинический центр им. Л.Г. Соколова ФМБА», Санкт-Петербург

Ключевые слова

низкодозная брахитерапия, рак предстательной железы, I125, лучевая нагрузка

Актуальность

Рак предстательной железы (РПЖ) — наиболее часто встречающаяся злокачественная опухоль у мужчин [1]. Одним из методов лечения РПЖ является низкодозная брахитерапия (НБТ) микроисточниками йод-125 [2]. Для контроля имплантации микроисточников используется трансректальный ультразвуковой датчик или стереотаксическая приставка к компьютерному томографу (КТ).

Цель

Обосновать безопасность применения КТ для контроля имплантации радиационных микроисточников при проведении НБТ РПЖ.

Материалы и методы

В ФГБУ СЗОНКЦ им. Л.Г. Соколова ФМБА с октября 2007 г. по апрель 2024 г. выполнено 2928 процедур НБТ РПЖ под контролем КТ. Сканирование малого таза выполнялось на этапах установки игл, контроля их положения и после имплантации источников. Проведен анализ дозовых нагрузок, полученных 168 пациентами, которые проходили лечение в 2023 г. Выполнено сравнение средних дозовых нагрузок при НБТ с диагностическими и терапевтическими (эндоваскулярные вмешательства) процедурами на органах малого таза, проводимыми с использованием источников ионизирующего излучения.

Результаты

Средняя дозовая нагрузка при выполнении КТ навигации НБТ РПЖ составила 11,089 (от 4,5 до 18,6) мЗв за процедуру. Доза варьировала в зависимости от количества серий КТ и массы тела пациента. В сравнении с диагностическими КТ-исследованиями органов малого таза доза при НБТ оказалась выше в среднем на 8 мЗв, однако в сравнении с дозовыми нагрузками при выполнении интервенционных терапевтических процедур доза при НБТ была значительно ниже (средняя доза при эндоваскулярных вмешательствах на органах малого таза за 2023 г. составила 23,6 мЗв за процедуру).

Выводы

Лучевая нагрузка при проведении НБТ РПЖ под КТ-навигацией превышает дозы, полученные при стандартных диагностических процедурах в связи с необходимостью проведения нескольких исследований в ходе одной операции. При этом дозовые нагрузки при НБТ оказались значительно ниже, чем при эндоваскулярной хирургии. В 80% случаев нагрузка от КТ при НБТ не превышала 14 мЗв, что считается сравнительно низкой дозой для терапевтических процедур, составляет малый вклад в общую дозовую нагрузку лучевой терапии и не несет рисков увеличения лучевых реакций.

Список литературы

1. Sung H. et al. Global cancer statistics 2020: GLOBOCAN estimates of incidence and mortality worldwide for 36 cancers in 185 countries //CA: a cancer journal for clinicians. 2021. Т. 71. № 3. С. 209–249. 2. Клинические рекомендации — Рак предстательной железы — 2021-2022-2023 (20.01.2023) — Утверждены Минздравом РФ. 3. Sh D., Flynn A., Batterman J. et al. ESTRO/EAU/EORTC recommendations on permanent seed implantation for localized prostate cancer // Radiother Oncol. 2000. Vol. 57 (3). P. 315–321.

Гастроинтестинальный рак (не колоректальный): хирургическое лечение

Послеоперационные пневмонии при трансплевральных резекциях желудка и пищевода

Авторы:

(1) Лабунец Игорь Никитович, igor.labunets@icloud.com, УО «Белорусский государственный медицинский университет», Минск
(2) Лешкевич Игорь Александрович, igor.shilov.19909147@gmail.com, УО «Белорусский государственный медицинский университет», Минск

Ключевые слова

гастроэзофагеальный рак, хирургическое лечение, осложнения, послеоперационные пневмонии

Актуальность

Рак пищеводно-желудочного перехода занимает 6-е место по причине смерти от рака во всем мире и 9-е место в общей смертности [1]. Пневмонии становятся ведущей причиной послеоперационной летальности после радикальных операций на желудке и пищеводе. На долю пневмоний после операции приходится до 30% всех осложнений после хирургического лечения [2].

Цель

Изучить частоту, динамику и исходы послеоперационных пневмоний у пациентов с гастроэзофагеальным раком после радикального хирургического лечения.

Материалы и методы

Ретроспективно были изучены данные о результатах 554 операций у больных с гастроэзофагеальным раком, произведенных в онкохирургическом отделении № 4 УЗ МГКОЦ в период с 2002 по 2022 г. В исследование включены пациенты, перенесшие трансплевральные гастрэктомии по Осава–Гарлоку (248), проксимальные резекции по Осава–Гарлоку (168) и операции Льюиса (138).

Результаты

Послеоперационные осложнения наблюдались в 63 (11,3%) случаях. Наибольшую часть осложнений составили осложнения терапевтического профиля, непосредственно не связанные с хирургической техникой (30–47,6%). Подавляющее большинство (21 случай — 33,3%) составили пневмонии. Острая сердечно-сосудистая недостаточность отмечена у 9 (14,3%) пациентов, несостоятельность пищеводного анастомоза — у 6 (9,5%), некроз желудочного трансплантата — у 5 (8,0%), тромботические осложнения — у 7 (11,1%), послеоперационные кровотечения — у 9 (14,3%), панкреонекроз — у 2 (3,2%) и прочие — у 4 (6,3%) пациентов. Общая послеоперационная летальность составила 21 (3,8%) случай. Основные причины смерти после операции: пневмонии —7 (33,3%), несостоятельность анастомоза — 4 (19,0%), тромботические осложнения — 4 (19,0%), острая сердечно-сосудистая недостаточность — 3 (14,3%), некроз желудочного трансплантанта — 2 (9,5%), панкреонекроз — 1 (4,8%).

Выводы

Послеоперационные пневмонии продолжают оставаться наиболее грозным послеоперационным осложнением (33% общего числа всех осложнений) с высоким уровнем летальности (38% общего числа летальных исходов). В связи с внедрением комплексного подхода к профилактике и лечению данного осложнения, в частности с внедрением рациональной антибиотикотерапии, своевременной санационной бронхоскопии и ранней активизации пациентов после операции, за последнее десятилетие удалось снизить количество пневмоний с 35,3 до 31,0%, а летальность — с 40,0 до 27,3%. Частота развития послеоперационных пневмоний, в том числе с летальным исходом, не зависит от объема и типа выполненной резекции пищевода и желудка.

Список литературы

1. Рак в Беларуси: цифры и факты. Анализ данных белорусского канцер-регистра за 2010–2019 гг. / А.Е. Океанов [и др.]; под ред. С.Л. Полякова. Минск: РНПЦ ОМР им. Н.Н. Александрова, 2022. 298 с. 2. Baba Y., Yoshida N., Shigaki H. et al. Prognostic impact of postoperative complications in 502 patients with surgically resected esophageal squamous cell carcinoma a retrospective single institution study // Ann. Surg. 2016. Vol. 264. P. 305–311.

Конкурс молодых ученых

Определение безопасных границ резекции базальноклеточного рака кожи и метаболических особенностей, характерных для рецидивирующих опухолей

Авторы:

(1) Ларина Наталия Ивановна, xnatali717@mail.ru, ФГБУ «НМИЦ онкологии» Минздрава России, Ростов-на-Дону
(2) Пржедецкий Юрий Валентинович, yurypr@gmail.com, ФГБУ «НМИЦ онкологии» Минздрава России, Ростов-на-Дону
(3) Бандовкина Валерия Ахтямовна, valerryana@yandex.ru, ФГБУ «НМИЦ онкологии» Минздрава России, Ростов-на-Дону
(4) Франциянц Елена Михайловна, super.gormon@yandex.ru, ФГБУ «НМИЦ онкологии» Минздрава России, Ростов-на-Дону
(5) Каплиева Ирина Викторовна, kaplirina@yandex.ru, ФГБУ «НМИЦ онкологии» Минздрава России, Ростов-на-Дону
(6) Погорелова Юлия Александровна, flora-73@yandex.ru, ФГБУ «НМИЦ онкологии» Минздрава России, Ростов-на-Дону
(7) Пржедецкая Виктория Юрьевна, przhedetskaya_vi@mail.ru, ФГБУ «НМИЦ онкологии» Минздрава России, Ростов-на-Дону

Ключевые слова

базальноклеточный рак кожи, фотодитазин, факторы роста опухоли, перифокальная зона, рецидив

Актуальность

Базальноклеточный рак кожи (БКР) — неопластическая трансформация базальных клеток кожи, медленно растет и крайне редко метастазирует, однако при рецидивах биологическая агрессивность опухоли повышается и характер роста становится деструктивным. Агрессивность опухоли зависит от содержания биологически активных веществ: гормонов, факторов роста, медиаторов, влияющих на клеточный цикл, а также эпителиально-мезенхимального перехода.

Цель

Определение истинных границ распространения опухолевых клеток БКР с помощью местного применения фотосенсибилизатора и изучение содержания факторов роста и их рецепторов в опухоли и окружающих ее тканях.

Материалы и методы

В исследование включены 30 мужчин и 30 женщин, больных верифицированным БКР (поверхностного и солидного типов). Для выявления «опухолевого поля» на область поражения наносили фотодитазин в виде 0,5% геля-пенетратора с последующим изучением очага с помощью ультрафиолетового источника света с длиной волны 395–400 нм. При этом обнаруживали характерное свечение опухолевых клеток цвета фуксии и бледный или темно-красный ореол вокруг опухоли с различным распространением на окружающие ткани: от полного отсутствия свечения перифокальной зоны до довольно обширных «засветов» округлой или неправильной формы. Опухоль удалялась хирургическим способом, а затем в 10% гомогенатах образцов опухоли, перифокальной зоны и условно здоровой кожи (наиболее отдаленный участок иссеченного фрагмента кожи) определяли содержание VEGF-A, VEGF-C, TGF-β и EGF.

Результаты

Показатели факторов роста в опухоли имели зависимость от типа роста БКР, кроме того, в линии резекции выявлены половые метаболические различия. Для солидного типа рака по сравнению с поверхностным были характерны более высокие (в 1,4–1,9 раза) уровни VEGF-C и TGF-β. У мужчин в условно интактной коже по сравнению с аналогичными образцами у женщин были выше в 1,6–2,1 раза показатели VEGF-A, TGF-β и EGF. У 3 (5%) пациентов определяли опухолевые комплексы БКР на участках скопления интенсивно флуоресцирующих клеток цвета фуксии, а вокруг опухоли визуализировали обширный «засвет» округлой формы. У этих же пациентов были выявлены максимальные показатели практически всех исследованных

факторов роста не только в образцах опухоли, но и в перифокальной зоне и особенно в линии резекции: повышение VEGF-A и VEGF-C более чем в 2,5 раза, а TGF-β в линии резекции более чем в 3 раза. Через 12–15 мес после удаления опухоли у этих больных были обнаружены рецидивы заболевания.

Выводы

Появлению рецидивов БКР предшествуют высокие концентрации VEGF-A, TGF-β и EGF как в опухоли, так и в окружающих тканях. Местное дооперационное использование флуоресцирующих зондов для определения границ опухолевого поля может способствовать адекватному определению границ резекции и снижению вероятности рецидивов рака кожи.

Список литературы

1. Zouboulis C.C., Coenye T., He L. et al. Sebaceous Immunobiology — Skin Homeostasis, Pathophysiology, Coordination of Innate Immunity and Inflammatory Response and Disease Associations // Front. Immunol. 2022. Vol. 13. 1029818. DOI: 10.3389/fimmu.2022.1029818. 2. Di Brizzi E.V., Argenziano G., Brancaccio G. et al. The current clinical approach to difficult-to-treat basal cell carcinomas // Expert Rev Anticancer Ther. 2023. Vol. 23. Is. 1. P. 43–56. DOI: 10.1080/14737140.2023.2161517. 3. D'Arino A., Caputo S., Eibenschutz L. et al. Skin Cancer Microenvironment: What We Can Learn from Skin Aging? // Int J Mol Sci. 2023. Vol. 24. Is. 18. 14043. DOI: 10.3390/ijms241814043. 4. Di Maria A., Barone G., Ferraro V. et al. Recurrence of Basal Cell Carcinoma Treated with Surgical Excision and Histopathological Analysis with Frozen Section Technique with Complete Margin Control (CMC-FS): A 15-Year Experience of a Reference Center // Cancers (Basel). 2023. Vol. 15. Is. 15. 3840. DOI: 10.3390/cancers15153840. 5. Кит О.И., Франциянц Е.М., Бандовкина В.А. и др. Содержание факторов роста и их рецепторов в интактной и патологически измененной коже самок мышей в динамике роста злокачественной меланомы // Российский онкологический журнал. 2017. Т. 22. № 5. С. 281–287. 6. Бандовкина В.А., Франциянц Е.М., Черярина Н.Д. и др. Регуляторная роль эстрогенов в активации факторов роста ангио- и лимфогенеза в патогенезе меланомы B16/F10 // Современные проблемы науки и образования. 2015. № 4. URL: https://science-education.ru/ru/article/view?id=20520 (дата обращения: 09.01.2024). 7. DeLacey P.M., Sen S., Schneider-Crease I.A. et al. Vascularization underlies differences in sexually selected skin coloration in a wild primate // Mol Ecol. 2023. Vol. 32. Is. 15. P. 4401–4411. DOI: 10.1111/mec.17026. 8. Ngaha T.Y.S., Zhilenkova A.V., Essogmo F.E. et al. Angiogenesis in Lung Cancer: Understanding the Roles of Growth Factors // Cancers (Basel). 2023. Vol. 15. Is.18. 4648. DOI: 10.3390/cancers15184648. 9. Yang G.L., Li L.Y. Counterbalance: modulation of VEGF/VEGFR activities by TNFSF15. // Signal Transduct Target Ther. 2018. Vol. 3. P. 21. DOI: 10.1038/s41392-018-0023-8. 10. Rastogi S., Mishra S.S., Arora M.K. et al. Lactate acidosis and simultaneous recruitment of TGF-β leads to alter plasticity of hypoxic cancer cells in tumor microenvironment // Pharmacol Ther. 2023. Vol. 250. 108519. DOI: 10.1016/j.pharmthera.2023.108519. 11. Scola L., Bongiorno M.R., Forte G.I. et al. TGF-β/VEGF-A Genetic Variants Interplay in Genetic Susceptibility to Non-Melanocytic Skin Cancer // Genes (Basel). 2022. Vol. 13. Is. 7. 1235. DOI: 10.3390/genes13071235. 12. Popov H., Donev I.S., Ghenev P. Quantitative Analysis of Tumor-associated Tissue Eosinophilia in Recurring Bladder Cancer // Cureus. 2018. Vol. 10. Is. 9. e3279. DOI: 10.7759/cureus.3279. 13. Кит О.И., Франциянц Е.М., Харагезов Д.А. и др. Влияние COVID-19 различной степени тяжести на показатели семейства инсулиноподобных факторов роста в крови больных немелкоклеточным раком легкого // Южно-Российский онкологический журнал. 2023. Т. 4. № 2. URL: https://cyberleninka.ru/article/n/vliyanie-covid-19-razlichnoy-stepeni-tyazhesti-na-pokazateli-semeystva-insulinopodobnyh-faktorov-rosta-v-krovi-bolnyh (дата обращения: 18.02.2024). https://doi.org/10.37748/2686-9039-2023-4-2. 14. Кит О.И., Франциянц Е.М., Каплиева И.В. и др. Уровень факторов неоангиогенеза в патологических тканях больных раком желудка // Экспериментальная и клиническая гастроэнтерология. 2019. № 12 (172). С. 81–86. DOI: 10.31146/1682-8658-ecg-172-12-81-86. 15. Франциянц Е.М., Моисеенко Т.И., Якубова Д.Ю. и др. Факторы семейства VEGF, IGF и TGF-β1 в ткани сальника при раке яичников // РМЖ. Медицинское обозрение. 2020. Т.4. № 3. С.132–136. URL: https://www.rusmedreview.com/upload/iblock/9ff/132-136.pdf (дата обращения: 12.06.2021). DOI: 10.32364/2587-6821-2020-4-3-132-136.

Рак молочной железы: лекарственное лечение

Ретроспективный анализ применения алпелисиба в лечении метастатического рака молочной железы в реальной клинической практике

Авторы:

(1) Липатов Данила Олегович, lipatov911@gmail.com, ФГБОУ ВО «Башкирский государственный медицинский университет» Минздрава России, Уфа
(2) Меньшиков Константин Викторович, kmenshilov80@bk.ru, ФГБОУ ВО ФГБОУ ВО «Башкирский государственный медицинский университет» Минздрава России, Уфа
(3) Султанбаев Александр Валерьевич, sovaa@rambler.ru, ФГБОУ ВО ФГБОУ ВО «Башкирский государственный медицинский университет» Минздрава России, Уфа
(4) Мусин Шамиль Исмагилович, musin_shamil@mail.ru, ГАУЗ Республиканский клинический онкологический диспансер Минздрава Республики Башкортостан, Уфа

ИМФИНЗИ® ИМДЖУДО™

ЖИЗНЕННО ВАЖНО

Достигнуть большего в 1-й линии лечения неоперабельного гепатоцеллюлярного рака[1]

1/4 пациентов оставались живы через 4 года после начала лечения в группе ИМДЖУДО™ + ИМФИНЗИ®

(4-летняя ОВ 25% в группе ИМДЖУДО™ + ИМФИНЗИ® против 15% в группе СОРАФЕНИБА[2]*)

Показание к применению ИМДЖУДО™:[3]

ГЕПАТОЦЕЛЛЮЛЯРНЫЙ РАК

Препарат ИМДЖУДО™ (тремелимумаб) в комбинации с ИМФИНЗИ® (дурвалумабом) показан для лечения взрослых пациентов с неоперабельным гепатоцеллюлярным раком (нГЦР).

ОВ – общая выживаемость, ОР – отношение рисков; ДИ – доверительный интервал; ИМФИНЗИ® – дурвалумаб, ИМДЖУДО™ – тремелимумаб.
* Группы сравнения включали ИМДЖУДО™ + ИМФИНЗИ® и СОРАФЕНИБ. Медиана ОВ составила 16,4 месяца (95 % ДИ 14,2–19,6) в группе ИМДЖУДО™ + ИМФИНЗИ® в сравнении с 13,8 месяца (95 % ДИ 12,3–16,1) в группе СОРАФЕНИБА, ОР = 0,78 (95 % ДИ 0,66–0,92); P = 0,0035.[1]

Ссылки: 1. Abou-Alfa GK, Lau G, Kudo M, et al. Tremelimumab plus durvalumab in unresectable hepatocellular carcinoma. NEJM Evid. 2022;1(8). doi:10.1056/EVIDoa2100070. 2. Sangro B, Chan SL, Kelley RK, et al. Four-year overall survival update from the phase 3 HIMALAYA study of tremelimumab plus durvalumab in unresectable hepatocellular carcinoma. Presented at: 25th ESMO World Congress on Gastrointestinal Cancer; June 28-July 1, 2023; Barcelona, Spain. 3. Общая характеристика лекарственного препарата ИМДЖУДО™ (20 мг/мл, концентрат для приготовления раствора для инфузий). Регистрационное удостоверение ЛП-№(003453)-(РГ-RU) от 20.10.2023 https://portal.eaeunion.org/sites/commonprocesses/ru-ru/Pages/CardView.aspx?documentId=6294d05bfb44f104a6e49fac&codeId=P.MM.01 (доступно на 07.11.2023).

КРАТКАЯ ОБЩАЯ ХАРАКТЕРИСТИКА ЛЕКАРСТВЕННОГО ПРЕПАРАТА ИМДЖУДО™
НАИМЕНОВАНИЕ ЛЕКАРСТВЕННОГО ПРЕПАРАТА: ИМДЖУДО™, 20 мг/мл, концентрат для приготовления раствора для инфузий; **РЕГИСТРАЦИОННОЕ УДОСТОВЕРЕНИЕ:** ЛП-№(003453)-(РГ-RU) от 10/20/2023; ЛЕКАРСТВЕННАЯ ФОРМА: Концентрат для приготовления раствора для инфузий; **ПОКАЗАНИЯ К ПРИМЕНЕНИЮ:** препарат ИМДЖУДО™ в комбинации с дурвалумабом показан для лечения взрослых пациентов с неоперабельным гепатоцеллюлярным раком (нГЦР). **ПРОТИВОПОКАЗАНИЯ:** гиперчувствительность к тремелимумабу или к любому из вспомогательных веществ, перечисленных в разделе;
ОСОБЫЕ УКАЗАНИЯ И МЕРЫ ПРЕДОСТОРОЖНОСТИ ПРИ ПРИМЕНЕНИИ: Для улучшения прослеживаемости биологических лекарственных средств название и номер серии применяемого лекарственного средства следует четко фиксировать. **Иммуноопосредованные пневмонит/интерстициальная болезнь легких,** требующие применения системных глюкокортикостероидов и не имеющие альтернативной причины, отмечались у пациентов, получающих препарат ИМДЖУДО™ в комбинации с дурвалумабом. Необходимо контролировать появление признаков и симптомов **пневмонита.** При подозрении на пневмонит следует провести рентгенологическое исследование для подтверждения диагноза, а также исключить другие причины, инфекционные и связанные с основным заболеванием; рекомендации по ведению. **Иммуноопосредованный гепатит,** требующий применения системных глюкокортикостероидов и не имеющий альтернативной причины, отмечался у пациентов, получающих препарат ИМДЖУДО™ в комбинации с дурвалумабом. Следует контролировать показатели функции печени у пациентов до начала терапии препаратом ИМДЖУДО™ в комбинации с дурвалумабом и перед каждой последующей инфузией. **Иммуноопосредованные колит или диарея,** требующие применения системных глюкокортикостероидов и не имеющие альтернативной причины, отмечались у пациентов, получающих препарат ИМДЖУДО™ в комбинации с дурвалумабом. У пациентов, получающих препарат ИМДЖУДО™ в комбинации с дурвалумабом, были отмечены случаи **перфорации тонкой и толстой кишки**. Необходимо контролировать появление признаков и симптомов колита, диареи или перфорации кишечника. Иммуноопосредованные гипотиреоз, гипертиреоз и тиреоидит отмечались у пациентов, получающих препарат ИМДЖУДО™ в комбинации с дурвалумабом. Следует контролировать показатели функции щитовидной железы у пациентов до начала терапии и периодически – во время терапии. **Иммуноопосредованная недостаточность функции надпочечников** отмечалась у пациентов, получающих препарат ИМДЖУДО™ в комбинации с дурвалумабом. Необходимо контролировать появление клинических признаков и симптомов недостаточности функции надпочечников. **Иммуноопосредованный сахарный диабет 1 типа,** который может проявляться диабетическим кетоацидозом, отмечался у пациентов, получающих препарат ИМДЖУДО™ в комбинации с дурвалумабом. Необходимо контролировать появление клинических признаков и симптомов сахарного диабета 1 типа. **Иммуноопосредованные гипофизит/гипопитуитаризм** отмечались у пациентов, получающих препарат ИМДЖУДО™ в комбинации с дурвалумабом. Необходимо контролировать появление клинических признаков и симптомов гипофизита или гипопитуитаризма. **Иммуноопосредованный нефрит,** требующий применения системных глюкокортикостероидов и не имеющий альтернативной причины, отмечался у пациентов, получающих препарат ИМДЖУДО™ в комбинации с дурвалумабом. Следует контролировать показатели функции почек у пациентов до начала терапии препаратом ИМДЖУДО™ в комбинации с дурвалумабом и периодически – во время терапии. **Иммуноопосредованные сыпь или дерматит** (включая пемфигоид), требующие применения системных глюкокортикостероидов и не имеющие альтернативной причины, отмечались у пациентов, получающих препарат ИМДЖУДО™ в комбинации с дурвалумабом. Необходимо контролировать появление клинических признаков и симптомов сыпи и дерматита. **Иммуноопосредованный миокардит** с возможным летальным исходом отмечался у пациентов, получающих препарат ИМДЖУДО™ в комбинации с дурвалумабом. Необходимо контролировать появление клинических признаков и симптомов иммуноопосредованного миокардита. С учетом механизма действия препарата ИМДЖУДО™ и дурвалумаба, могут возникать другие иммуноопосредованныенежелательные реакции. Другими иммуноопосредованными нежелательными реакциями являются миастения гравис, миозит, полимиозит, менингит, энцефалит, синдром Гийена-Барре, иммунная тромбоцитопения, неинфекционный цистит и панкреатит. Необходимо контролировать появление клинических признаков и симптомов.
НЕЖЕЛАТЕЛЬНЫЕ РЕАКЦИИ: Профиль безопасности тремелимумаба 300 мг в виде однократной дозы в комбинации с дурвалумабом основывается на объединенных данных 462 пациентов с ГЦР (пул пациентов с ГЦР) из исследования HIMALAYA и другого исследования у пациентов с ГЦР, Исследования 22. Наиболее частыми (> 10 %) нежелательными реакциями были сыпь (32,5 %), зуд (25,5 %), диарея (25,3 %), боль в животе (19,7 %), повышение активности АСТ/повышение активности АЛТ (18,0 %), лихорадка (13,9 %), гипотиреоз (13,0 %), кашель/продуктивный кашель (10,8 %), периферические отеки (10,4 %) и повышение активности липазы (10,0 %) (см. таблицу 2). Наиболее частыми тяжелыми нежелательными реакциями (≥ 3 степени тяжести по NCI CTCAE) были повышение активности АСТ/ повышение активности АЛТ (8,9 %), повышение активности липазы (7,1 %), повышение активности амилазы (4,3 %) и диарея (3,9 %). Наиболее частыми серьезными нежелательными реакциями были колит (2,6 %), диарея (2,4 %), пневмония (2,2 %) и гепатит (1,7 %). Частота прекращения терапии из-за развития нежелательных реакций составила 6,5 %. Наиболее частыми нежелательными реакциями, которые привели к прекращению терапии, были гепатит (1,5 %) и повышение активности АСТ/ повышение активности АЛТ (1,3 %). Тяжесть нежелательных реакций оценивали по CTCAE: 1 степень – легкая степень, 2 степень – средняя степень тяжести, 3 степень – тяжелая степень, 4 степень – угрожающая жизни и 5 степень – летальный исход.
Материал предназначен для специалистов здравоохранения. Перед назначением препарата необходимо ознакомиться с полным текстом инструкции по медицинскому применению.
Дальнейшая информация предоставляется по требованию: ООО «АстраЗенека Фармасьютикалз», Россия, 123112, Москва, 1-й Красногвардейский пр-д, д. 21, стр. 1, эт. 30. Телефон: +7 (495) 799 56 99, факс: +7 (495) 799 56 98.

ООО «АстраЗенека Фармасьютикалз»
Российская Федерация, 123112, Москва,
1-й Красногвардейский пр-д, д. 21, стр. 1
Телефон: +7 (495) 799 56 99, факс: +7 (495) 799 56 98
www.astrazeneca.ru

Номер одобрения: IMF-RU-19753
Дата одобрения: 24.01.2024
Дата истечения: 24.01.2026

AstraZeneca

Достигнуть большего в лечении рака билиарного тракта[1]

ИМФИНЗИ®
жизненно важно

В 2 раза больше пациентов оставались живы в группе ИМФИНЗИ® + ХТ*[1]

в сравнении с только ХТ* на отметке 24 месяца (24% против 12%)

Показания к применению:[2]

РАК БИЛИАРНОГО ТРАКТА

Первая линия терапии распространенного мелкоклеточного рака легкого в комбинации с этопозидом и карбоплатином или цисплатином.

НМРЛ

Нерезектабельный местнораспространенный немелкоклеточный рак легкого у взрослых пациентов, у которых не выявлено прогрессирование заболевания после химиолучевой терапии на основе препаратов платины.

рМРЛ

Первая линия терапии распространенного мелкоклеточного рака легкого в комбинации с этопозидом и карбоплатином или цисплатином.

ХТ — химиотерапия; НМРЛ — немелкоклеточный рак легкого; рМРЛ — распространенный мелкоклеточный рак легкого.

* Группы сравнения включали ИМФИНЗИ® + гемцитабин/цисплатин и плацебо + гемцитабин/цисплатин. Медиана ОВ составила 12,9 месяца (ДИ 95%, 11,6–14,1) в группе ИМФИНЗИ® + ХТ в сравнении с 11,3 месяца (ДИ 95%, 10,1–12,5) в группе только ХТ, ОР = 0,76 (ДИ 95%, 0,64–0,91). Данные предоставлены согласно обновленному исследовательскому анализу ОВ (зрелость данных ОВ 77%) и формально не протестирован на статистическую значимость.

Ссылки: 1. Oh DY, He AR, Qin S, et al. Updated overall survival from the Phase 3 TOPAZ-1 study of durvalumab or placebo plus gemcitabine and cisplatin in patients with advanced biliary tract cancer. Poster presented at: 2022 ESMO Congress; September 9–13, 2022; Paris, France; 2. Инструкция по медицинскому применению препарата ИМФИНЗИ®, концентрат для приготовления раствора для инфузий, 50 мг (ЛП-005664 от 06.12.2022), на 09.01.2023 доступна по ссылке https://grls.rosminzdrav.ru/InstrImg/2022/12/16/1489701/0ebcbd2c-4257-4a52-8078-d

Инструкция по применению препарата ИМФИНЗИ®

Торговое наименование: ИМФИНЗИ®. **Международное непатентованное название:** дурвалумаб. **Регистрационный номер:** ЛП-005664.
Лекарственная форма: концентрат для приготовления раствора для инфузий.
Показания к применению: Нерезектабельный местнораспространенный немелкоклеточный рак легкого у взрослых пациентов, у которых не выявлено прогрессирование заболевания после химиолучевой терапии на основе препаратов платины. Первая линия терапии распространенного мелкоклеточного рака легкого в комбинации с этопозидом и карбоплатином или цисплатином. Местнораспространенный или метастатический рак желчевыводящей системы в комбинации с химиотерапией.
Противопоказания: повышенная чувствительность к дурвалумабу или вспомогательным веществам, входящим в состав препарата, детский возраст до 18 лет, беременность и период грудного вскармливания, нарушение функции печени тяжелой степени.
С осторожностью: тяжелые аутоиммунные заболевания в активной стадии, при которых дальнейшая активация иммунной системы может представлять потенциальную угрозу жизни.
Побочное действие: Профиль безопасности препарата ИМФИНЗИ® в монотерапии был изучен на основании объединенных данных 3006 пациентов с различными типами опухолей, принимавших участие в 9 исследованиях. Наиболее частыми нежелательными реакциями были кашель (21,5%), диарея (16,3%) и сыпь (16,0%).
Нежелательные реакции: частота возникновения нежелательных реакций представлена в следующей градации: очень часто (≥ 1/10), часто (≥ 1/100, < 1/10), нечасто (≥ 1/1000, < 1/100), редко (≥ 1/10000, < 1/1000), очень редко (< 1/10000), неуточненной частоты (частота не может быть определена на основании имеющихся данных). Профиль безопасности препарата ИМФИНЗИ® в комбинации с химиотерапевтическими препаратами был оценен у 265 пациентов с МРЛ в исследовании CASPIAN и у 338 пациентов с раком желчевыводящей системы в исследовании TOPAZ-1; он соответствует профилю безопасности препарата ИМФИНЗИ® при монотерапии и известному профилю безопасности химиотерапевтических препаратов. ***Нежелательные реакции у пациентов, получавших препарат ИМФИНЗИ® в монотерапии. Очень часто:*** инфекции верхних дыхательных путей, гипотиреоз, диарея, боль в животе, кашель/продуктивный кашель, сыпь, зуд, лихорадка. ***Часто:*** пневмония, грипп, кандидоз полости рта, инфекции зубов и мягких тканей полости рта, гипертиреоз, пневмонит, дисфония, увеличение активности АСТ или АЛТ, потливость в ночное время, миалгия, увеличение концентрации креатинина в сыворотке крови, дизурия, периферические отеки, реакции, связанные с введением препарата. ***Нечасто:*** тиреоидит, недостаточность функции надпочечников, колит, панкреатит, интерстициальная болезнь легких, гепатит, дерматит, миозит, нефрит. ***Редко:*** Иммунная тромбоцитопения, сахарный диабет 1 типа, гипофизит/гипопитуитаризм, несахарный диабет, миастения гравис, миокардит, пемфигоид, полимиозит. **Неуточненной частоты:** неинфекционный энцефалит. ***Нежелательные реакции у пациентов, получавших препарат ИМФИНЗИ® в комбинации с химиотерапией. Очень часто:*** анемия, лейкопения, нейтропения, тромбоцитопения, диарея, боль в животе, запор, тошнота, рвота, кашель/продуктивный кашель, увеличение активности АСТ или АЛТ, сыпь, алопеция, зуд, лихорадка, утомляемость, снижение аппетита. ***Часто:*** пневмония, инфекции верхних дыхательных путей, фебрильная нейтропения, панцитопения, недостаточность функции надпочечников, гипертиреоз, гипотиреоз, периферическая нейропатия, стоматит, пневмонит, гепатит, дерматит, миалгия, артралгия, увеличение концентрации креатинина в сыворотке крови, дизурия, периферические отеки, реакции, связанные с введением препарата. ***Нечасто:*** кандидоз полости рта, грипп, инфекции зубов и мягких тканей полости рта, тиреоидит, сахарный диабет 1 типа, колит, панкреатит, интерстициальная болезнь легких, дисфония, пемфигоид, потливость в ночное время, псориаз.
Особые указания: ***Иммуноопосредованный пневмонит,*** или интерстициальная болезнь легких, требующий применения системных глюкокортикостероидов и не имеющий альтернативной причины, отмечался у пациентов, получающих препарат ИМФИНЗИ®. Необходимо контролировать появление признаков и симптомов пневмонита. При подозрении на пневмонит следует провести рентгенологическое исследование для подтверждения диагноза, а также исключить другие причины, инфекционные и связанные с основным заболеванием. ***Иммуноопосредованный гепатит,*** требующий применения системных глюкокортикостероидов и не имеющий альтернативной причины, отмечался у пациентов, получающих препарат ИМФИНЗИ®. Следует контролировать показатели функции печени у пациентов до начала терапии и периодически — во время терапии. ***Иммуноопосредованный колит*** или диарея, требующие применения системных глюкокортикостероидов и не имеющие альтернативной причины, отмечались у пациентов, получающих препарат ИМФИНЗИ®. Необходимо контролировать появление признаков и симптомов колита или диареи. ***Иммуноопосредованный гипотиреоз, гипертиреоз и иреоидит*** отмечались у пациентов, получающих препарат ИМФИНЗИ®. Следует контролировать показатели функции щитовидной железы у пациентов до начала терапии и периодически — во время терапии. ***Иммуноопосредованная недостаточность функции надпочечников*** отмечалась у пациентов, получающих препарат ИМФИНЗИ®. Необходимо контролировать появление клинических признаков и симптомов недостаточности функции надпочечников. ***Иммуноопосредованный сахарный диабет 1 типа*** отмечался у пациентов, получаю-щих препарат ИМФИНЗИ® (см. раздел «Побочное действие»). Необходимо контролировать появление клинических признаков и симптомов сахарного диабета 1 типа. ***Иммуноопосредованный гипофизит/гипопитуитаризм*** отмечался у пациентов, получающих препарат ИМФИНЗИ®. Необходимо контролировать появление клинических признаков и симптомов гипофизита или гипопитуитаризма. ***Иммуноопосредованный нефрит,*** требующий применения системных глюкокортикостероидов и не имеющий альтернативной причины, отмечался у пациентов, получающих препарат ИМФИНЗИ®. Следует контролировать показатели функции почек у пациентов до начала терапии и периодически — во время терапии. ***Иммуноопосредованная сыпь или дерматит (включая пемфигоид),*** требующие применения системных глюкокортикостероидов и не имеющие альтернативной причины, отмечалась у пациентов, получающих препарат ИМФИНЗИ®. Необходимо контролировать появление клинических признаков и симптомов сыпи и дерматита. С учетом механизма действия препарата ИМФИНЗИ®, могут возникать другие иммуноопосредованные нежелательные реакции. Необходимо контролировать появление клинических признаков и симптомов. Другими иммуноопосредованными нежелательными реакциями являются миастения гравис, миокардит, миозит, полимиозит и иммунная тромбоцитопения. Необходимо контролировать появление клинических признаков и симптомов реакций, связанных с введением препарата.
Материал предназначен для специалистов здравоохранения. Перед назначением препарата необходимо ознакомиться с полным текстом инструкции по медицинскому применению. Дальнейшая информация предоставляется по требованию: ООО «АстраЗенека Фармасьютикалз», Россия, 123112, Москва, 1-й Красногвардейский пр-д, д.21, стр. 1, эт. 30. Телефон: +7 (495) 799 56 99, факс: +7 (495) 799 56 98.

ООО «АстраЗенека Фармасьютикалз»,
Россия, 123112, Москва, 1-й Красногвардейский пр-д, д. 21, стр. 1, эт. 30.
Телефон: +7 (495) 799 56 99, факс: +7 (495) 799 56 98

Номер одобрения: IMF-RU-19753
Дата одобрения: 24.01.2024
Дата истечения: 24.01.2026

AstraZeneca

(5) Султанбаева Надежда Ивановна, sovaa@rambler.ru, ГАУЗ Республиканский клинический онкологический диспансер Минздрава Республики Башкортостан, Уфа
(6) Меньшикова Ирина Асхатовна, i-menshikova@bk.ru, ФГБОУ ВО ФГБОУ ВО «Башкирский государственный медицинский университет» Минздрава России, Уфа
(7) Галимов Шамиль Нариманович, sngalim@mail.ru, ФГБОУ ВО ФГБОУ ВО «Башкирский государственный медицинский университет» Минздрава России, Уфа
(8) Замилов Марат Мунирович, zamartin@mail.ru, ГАУЗ Республиканский клинический онкологический диспансер Минздрава Республики Башкортостан, Уфа

Ключевые слова

алпелисиб, метастатический рак молочной железы, ингибиторы CDK4/6, PIK3CA-мутации, гормонорезистентность, таргетная терапия

Актуальность

Внедрение ингибиторов CDK4/6 представило новую эру в терапии метастатического рака молочной железы (мРМЖ), увеличив выживаемость без прогрессирования (ВБП) до 25–33 мес. Однако развитие гормонорезистентности после такого лечения стимулировало поиски новых подходов, среди которых изучение пути PI3K/AKT/mTOR выявило значимость мутаций гена PIK3CA, что стало основой для включения ингибиторов PI3K, в частности алпелисиба, в клиническую практику.

Цель

Оценить эффективность и безопасность применения алпелисиба у пациенток с мРМЖ в рутинной клинической практике с учетом выявленных мутаций PIK3CA.

Материалы и методы

В исследование включены данные 33 пациенток с мРМЖ, лечившихся в период с 2020 по 2023 г. Анализировалась эффективность алпелисиба в сочетании с фулвестрантом, основываясь на оценке критериев RECIST 1.1 и статистическом анализе, проведенном с помощью программы StatTech.

Результаты

Длительность применения алпелисиба варьировала от 1 до 33 мес. Медиана применения препарата составила 6 мес. Нежелательные явления зарегистрированы у всех пациенток, что стало основной причиной временной остановки или отмены терапии. В 24,2% случаев на 1-м курсе терапии алпелисибом из-за токсичности прием препарата после ступенчатого снижения дозы был отменен. У 6 из 14 пациенток после коррекции нежелательных явлений прием препарата возобновлен в начальной дозе. Наиболее частыми нежелательными явлениями, требовавшими редукции дозы, стали гипергликемия и повышение уровня креатинина. Частота объективных ответов составила 30,3%, длительная стабилизация болезни зафиксирована в 24,2% наблюдений. Медиана выживаемости без прогрессирования в общей популяции пациенток на фоне терапии алпелисибом составила 6,0±2,7 мес. Медиана общей выживаемости в общей группе пациенток на фоне терапии алпелисибом составила 14,0±2,5 мес. Медиана общей выживаемости в общей группе пациенток на фоне терапии алпелисибом — 14,0±2,5 мес.

Выводы

Первые результаты использования алпелисиба с фулвестрантом подтверждают его эффективность в реальной клинической практике у больных с предлеченным HR+ HER2- мРМЖ с наличием соматической мутации в гене PIK3CA. Тестирование опухоли на выявление такой таргетной мишени позволяет назначать пациенткам данную терапию на ранних линиях лечения мРМЖ. Назначение комбинации алпелисиб+фулвестрант в более поздних линиях в рутинной практике чревато потерей результативности лечения, что может привести к более низким показателям выживаемости. Нежелательным является прерывание приема препарата, которое увеличивает риск смерти в 8 раз, что подтверждает необходимость применения оптимального менеджмента профилактики и мониторинга токсичности.

Список литературы

1. Spring L.M., Wander S.A., Zangardi M., Bardia A. CDK 4/6 Inhibitors in Breast Cancer: Current Controversies and Future Directions // Curr Oncol Rep. 2019. Vol. 21 (3). P. 25. DOI: 10.1007/s11912-019-0769-3. 2. Cristofanilli M., Turner N.C., Bondarenko I. et al. Fulvestrant plus palbociclib versus ful- vestrant plus placebo for treatment of hormone-receptor-positive, HER2-negative metastatic breast cancer that progressed on previous endocrine therapy (PALOMA-3): final analysis of the multicentre, double-blind, phase 3 randomised controlled trial // Lancet Oncol. 2016. Vol. 17 (4). P. 425–439. DOI: 10.1016/S1470-2045(15)00613-0. 3. Колядина И.В. По следам SABCS 2022: TOP-12 исследований по распространенному раку молочной железы, которые могут изменить нашу клиническую практику // Современная онкология. 2023. № 25 (1). С. 46–54 [Kolyadina I.V. Following in the footsteps of SABCS 2022: top 12 advanced breast cancer studies that could change our clinical practice: A review. Journal of Modern Oncology. 2023. Vol. 25 (1). P. 46–54 (in Russian

)]. DOI: 10.26442/18151434.2023.1.202102. 4. Колядина И.В. Рибоциклиб в лечении больных HR+ HER2–отрицательным распространенным раком молочной железы: обновленные результаты рандомизированных клинических исследований и их роль для клинической практики // Опухоли женской репродуктивной системы. 2021. № 17 (2). С. 58–67 [Kolyadina I.V. Ribociclib in the treatment of HR+ HER2-negative metastatic breast cancer: updated results from the randomized clinical trials and their role in the clinical practice // Tumors of female reproductive system. 2021. Vol. 17 (2). P. 58–67 (in Russ.)]. DOI: 10.17650/1994-40 98-2021-17-2–58-67 5. Гречухина К.С., Воронцова К.А., Куко Т.М. и др. Абемациклиб — уникальный представитель класса ингибиторов CDK4/6 в лечении HR+ HER2- метастатического рака молочной железы // Фарматека. 2021. № 28(7). С. 15–27 [Grechukhina K.S., Vorontsova K.A., Kuko T.M. et al. Abematsiklib — unikal'nyi predstavitel' klas- sa ingibitorov CDK4/6 v lechenii HR+ HER2- metastaticheskogo raka molochnoi zhelezy // Farmateka. 2021. Vol. 28 (7). C. 15–27 (in Russ.)]. 6. Martínez-Sáez O., Chic N., Pascual T. et al. Frequency and spectrum of PIK3CA somatic mutations in breast cancer // Breast Cancer Res. 2020. Vol. 22 (1). P. 45. DOI: 10.1186/s13058-020-01284-9. 7. Mosele F., Stefanovska B., Lusque A. et al. Outcome and molecular landscape of patients with PIK3CA-mutated metastatic breast cancer // Ann Oncol. 2020. Vol. 31 (3). P. 377–386. DOI: 10.1016/j.annonc.2019.11.006. 8. Sultanbaev A., Nasretdinov A., Menshikov K. et al. Abstract P1-07-09: Results of treat- ment with inhibitors of cycline-dependent kinase CDK4/6 in patients with breast cancer in the presence of different types mutation in the PIK3CA gene. In: Proceedings of the 2021 San Antonio Breast Cancer Symposium. 2021 Dec 7–10 // Cancer Res. 2022. Vol. 82 (Suppl. 4): Abstract nr P1-07-09. DOI: 10.1158/1538-7445.SABCS21-P1-07-09. 9. Mangone F.R., Bobrovnitchaia I.G., Salaorni S. et al. PIK3CA exon 20 mutations are associated with poor prognosis in breast cancer patients // Clinics (Sao Paulo). 2012. Vol. 67 (11). P. 1285–1290. DOI: 10.6061/clinics/2012(11)11. 10. André F., Ciruelos E., Rubovszky G. et al. SOLAR-1 Study Group. Alpelisib for PIK3CA-Mutated, Hormone Receptor-Positive Advanced Breast Cancer // N Engl J Med. 2019. Vol. 380 (20). P. 1929–1940. DOI: 10.1056/NEJMoa1813904. 11. Липатов О.Н., Султанбаева Н.И., Меньшиков К.В., Султанбаев А.В. Опыт определения мутаций в гене PIK3CA у больных раком молочной железы в Республике Башкортостан // Злокачественные опухоли. 2020. № 10 (3S1). С. 108-109 [Lipatov O.N., Sultanbaeva N.I., Men'shikov K.V., Sultanbaev A.V. Opyt opredeleniia mutatsii v gene PIK3CA u bol'nykh rakom molochnoi zhelezy v Respublike Bashkortostan // Malignant Tumours. 2020. Vol. 10 (3S1). P. 108–109 (in Russ.)]. 12. Семиглазова Т.Ю., Сорокина И.В. Прогностическое и предиктивное значения мутации гена PIK3CA у больных раком молочной железы // Фарматека. 2019. № 26 (7). P. 10-20 [Semiglazova T.Iu., Sorokina I.V. Prognosticheskoe i prediktivnoe znacheniia mutatsii gena PIK3CA u bol'nykh rakom molochnoi zhelezy // Farmateka. 2019. Vol. 26 (7). P. 10–20 (in Russ.)]. DOI: 10.18565/pharmateca.2019.7.10-20.

Морфологическая диагностика в онкологии (патоморфология, цитология, молекулярная генетика)

Влияние полиморфизма гена TNF на системную воспалительную реакцию при адъювантной лучевой терапии рака молочной железы

Авторы:

(1) Любаева Екатерина Сергеевна, Katrin.radiolog@yandex.ru, ФГБУ «ГНЦ РФ — Федеральный медицинский биофизический центр им. А.И. Бурназяна», Москва
(2) Завьялов Александр Александрович, Katrin.radiolog@yandex.ru, ФГБУ «ГНЦ РФ — Федеральный медицинский биофизический центр им. А.И. Бурназяна», Москва
(3) Астрелина Татьяна Алексеевна, Katrin.radiolog@yandex.ru, ФГБУ «ГНЦ РФ — Федеральный медицинский биофизический центр им. А.И. Бурназяна», Москва
(4) Кобзева Ирина Владимировна, Katrin.radiolog@yandex.ru, ФГБУ «ГНЦ РФ — Федеральный медицинский биофизический центр им. А.И. Бурназяна» , Москва

Ключевые слова

полиморфизм гена TNF

Актуальность

В патогенезе и прогрессии онкологических заболеваний, в том числе рака молочной железы (РМЖ), существенную роль играет воспаление, центральным медиатором которого является фактор некроза опухоли (TNF). Ранее было показано негативное влияние полиморфизма -238(G >A) и -308(G >A) гена TNF на общую выживаемость больных РМЖ.

Цель

Оценить системную воспалительную реакцию на адъювантной лучевой терапии (АДЛТ) больных РМЖ в зависимости от генотипа TNF.

Материалы и методы

Исследовали геномную ДНК от 51 пациента с РМЖ без отдаленных метастазов (средний возраст 53,1 года, от 28 до 74 лет), проходивших курс АДЛТ в ФМБЦ им. А.И. Бурназяна. Для определения полиморфизма -308(G>A) и -238(G>A) использовали методы сайт-специфической ПЦР и ПЦР-ПДРФ. Прогностический индекс системной воспалительной реакции (ИСВР=N*M/L, учитывающий абсолютные значения нейтрофилов, моноцитов и лимфоцитов) рассчитывали по Qi Q 2016 (референсное значение ref=1,8), динамику ИСВР (1–2-я vs 4–5-я неделя АДЛТ) по Liu Z 2021 (–50%<ref<50%). Средние значения в группах выражали как Mean±SEM. Различия между группами считали достоверными при p<0,05.

Результаты

В исследованной выборке аллель -308A был обнаружен у 5 (16,1%) больных, аллель -238A — у 3 (9,7%) больных РМЖ; остальные 23 (74,2%) имели распространенный генотип -238G/-308G. Базовый ИСВР был выше референсных значений в группе носителей -238A и достоверно отличался от значений для носителей аллеля -308A и генотипа -238G/-308G (2,8±0,8, 1,2±0,2 и 1,4±0,2 соответственно; p=0,013). Интересно, что для носителей -238A в динамике ИСВР практически не менялся (1±33%), как и для -238G/-308G (38±14%), находясь в рамках референсных значений, тогда как для носителей -308A изменение ИСВР превысило референсные значения (87±41%).

Выводы

Носители полиморфизмов гена TNF демонстрируют более выраженную системную воспалительную реакцию, при этом в группе носителей аллеля -308A проведение АДЛТ приводит к изменению ИСВР вплоть до превышения референсных значений в 1,7 раза. Указанные результаты получены впервые и требуют дальнейшего изучения.

Список литературы

1. Brandmaier A., Formenti S.C. The Impact of Radiation Therapy on Innate and Adaptive Tumor Immunity // Semin Radiat Oncol. 2020. Vol. 30.2. P. 139–144. https://doi.org/10.1016/j.semradonc.2019.12.005 2. Jatoi I., Benson J.R., Kunkler I. Hypothesis: Can the Abscopal Effect Explain the Impact of Adjuvant Radiotherapy on Breast Cancer Mortality? // NPJ Breast Cancer. 2018. Vol. 4. P. 8. https://doi. org/10.1038/ s41523-018-0061-y 3. Cho U., Park H.S., Im S.Y. et al. Prognostic Value of Systemic Inflammatory Markers and Development of a Nomogram in Breast Cancer // PLoS ONE. 2018. Vol. 13. P. 7:e0200936. https://doi.org/10.1371/journal. pone.0200936 4. Holbrook J., Lara-Reyna S., Jarosz-Griffiths H., McDermott M.F. Tumour Necrosis Factor Signalling in Health and Disease F1000Research. 2019. Vol. 8; F1000 Faculty Rev:111. https://doi. org/10.12688/f1000research.17023.1 5. Karimi M., Goldie L.C., Cruickshank M.N. et al. A Critical Assessment of the Factors Affecting Reporter Gene Assays for Promoter SNP Function: a Reassessment of -308 TNF Polymorphism Function Using a Novel Integrated Reporter System // Eur. J. Hum. Genet. 2009. Vol. 17, N. 11. P. 1454-62. https://doi.org/10.1038/ejhg.2009.80 6. Aly T.A., Eller E., Ide A. et al. Multi-SNP Analysis of MHC Region: Remarkable Conservation of HLA-A1-B8- DR3 Haplotype. Diabetes. 2006. Vol. 55, N. 5. P. 1265–1269. https://doi. org/10.2337/db05-1276 7. Malivanova T.F., Alferova E.V., Ostashkin A.S. et al. The Overall Survival of Breast Cancer Patients Depends on a Combination of Polymorphisms of Tumor Necrosis Factor Gene and HLA Haplotypes // Mol. Genet. Microbiol. Virol. 2020. Vol. 35. P. 38–46. https://doi.org/10.3103/S0891416820010061 8. Cruceriu D., Baldasici O., Balacescu O., Berindan-Neagoe I. The Dual Role of Tumor Necrosis Factor-Alpha (TNF-α) in Breast Cancer: Molecular Insights and Therapeutic Approaches. Review Cell Oncol (Dordr). 2020. Vol. 43, N. 1. P. 1–18. https://doi. org/10.1007/s13402-019-00489-1 9. Маливанова Т.Ф., Астрелина Т.А., Кобзева И.В. и др. Аутоиммунный гаплотип АН8.1 нормализует уровень фактора некроза опухоли в сыворотках крови больных раком молочной железы // Молекулярная генетика, микробиология и вирусология. 2023. Т. 41, № 1. С. 38–45. [Malivanova T.F., Astrelina T.A., Kobzeva I.V. et al. Autoimmune Haplotype AH8.1 Normalizes the Level of Tumor Necrosis Factor in the Blood Sera of Breast Cancer Patients. Molekulyarnaya Genetika, Mikrobiologiya i Virusologiya // Molecular Genetics, Microbiology and Virology. 2023. Vol. 41, N. 1. P. 38–45 (In Russ.)]. https:// doi.org/10.17116/molgen20234101138] 10. Bower J.E., Ganz P.A., Irwin M.R. et al. Acute and Chronic Effects of Adjuvant Therapy on Inflammatory Markers in Breast Cancer Patients // JNCI Cancer Spectr. 2022. Vol. 6. P. 4. pkac052. https://doi.org/10.1093/jncics/pkac052 11. Chen F., Jin J.-Y., Hui T.S.K. et al. Radiation Induced Lymphopenia Is Associated with the Effective Dose to the Circulating Immune Cells // Breast Cancer. Front. Oncol. 2022. Vol. 12. P. 768956. https://doi. org/10.3389/fonc.2022.76895 12. Singh S., Sharma A., Arora S.K. High Producer Haplotype (CAG) of -863C/A, -308G/A and -238G/A Polymorphisms in the Promoter Region of TNF-a Gene Associate with Enhanced Apoptosis of Lymphocytes in HIV-1 Subtype C Infected Individuals from North India // PLoS ONE. 2014. Vol. 9, N. 5. P. e98020. https:// doi.org/10.1371/journal. pone.0098020 13. Shirmohammadi E., Ebrahimi S.S., Farshchi A., Salimi M. The Efficacy of Etanercept as Anti-Breast Cancer Treatment Is Attenuated by Residing Macrophages // BMC Cancer. 2020. Vol. 20, N. 1. P. 836. https://doi.org/10.1186/ s12885-020-07228-y 14. Lewin N.L., Luetragoon T., Shamoun L. et al. The Influence of Adjuvant Radiotherapy and Single Nucleotide Polymorphisms on Circulating Immune Response Cell Numbers and Phenotypes of Patients with Breast Cancer // Anticancer Res. 2019. Vol. 39, N. 9. P. 4957–4963. https://doi.org/10.21873/anticanres.13684 15. Kaur S., Singh A., Kaur J. et al. Upregulation of Cytokine Signalling in Platelets Increases Risk of Thrombophilia in Severe COVID-19 Patients // Blood Cells Mol. Dis. 2022. Vol. 94. P. 102653. https://doi.org/10.1016/j. bcmd.2022.102653 16. Wang L., Wang X., Guo E. et al. Emerging Roles of Platelets in Cancer Biology and Their Potential as Therapeutic Targets // Front. Oncol. 2022. Vol. 12. P. 939089. https://doi.org/10.3389/ fonc.2022.939089 17. Qian H., Chen R., Wang B. et al. Associations of Platelet Count with Inflammation and Response to Anti TNF-α Therapy in Patients with Ankylosing Spondylitis // Front. Pharmacol. 2020. Vol. 11. P. 559593. https://doi.org/10.3389/ fphar.2020.559593 18. Shang Y., Sun J., Wu X., Wang Q. Activated Platelet Membrane Nanovesicles Recruit Neutrophils to Exert the Antitumor Efficiency // Front. Chem. 2022. Vol. 10. P. 955995. https://doi.org/10.3389/ fchem.2022.955995 19. Neuenfeldt F., Schumacher J.C., Grieshaber-Bouyer R. et al. Inflammation Induces Pro-NETotic Neutrophils Via TNFR2 Signaling // Cell Rep. 2022. Vol. 39, N. 3. P. 110710. https://doi. org/10.1016/j.celrep.2022.110710 20. Snoderly H.T., Boone B.A., Bennewitz M.F. Neutrophil Extracellular Traps in Breast Cancer and Beyond: Current Perspectives on NET Stimuli, Thrombosis and Metastasis, and Clinical Utility for Diagnosis and Treatment // Breast Cancer Res. 2019. Vol. 21, N. 1. P. 145. https://doi.org/10.1186/s13058-019-1237-6

Конкурс молодых ученых

Эффективность мультипараметрического ультразвукового исследования в диагностике сарком мягких тканей и их рецидивов

Авторы:

(1) Любимская Эльвира Сергеевна, elialiubimskaia@gmail.com, ФГБУ «НМИЦ онкологии им. Н.Н. Петрова» Минздрава России, Санкт-Петербург
(2) Бусько Екатерина Александровна, katrn@mail.ru, ФГБУ «НМИЦ онкологии им. Н.Н. Петрова» Минздрава России, ФГБОУ ВО «Санкт-Петербургский государственный университет», Санкт-Петербург
(3) Багненко Сергей Сергеевич, bagnenko_ss@mail.ru, ФГБУ «НМИЦ онкологии им. Н.Н. Петрова» Минздрава России, ФГБОУ ВО «Санкт-Петербургский государственный педиатрический медицинский университет» Минздрава России, Санкт-Петербург
(4) Буровик Илья Александрович, burovick_ilya@mail.ru, ФГБУ «НМИЦ онкологии им. Н.Н. Петрова» Минздрава России, ФГБОУ ВО «Санкт-Петербургский государственный университет», Санкт-Петербург
(5) Костромина Екатерина Викторовна, terik-dog@mail.ru, ФГБУ «НМИЦ онкологии им. Н.Н. Петрова» Минздрава России, ФГБОУ ВО «Санкт-Петербургский государственный педиатрический медицинский университет» Минздрава России, ФГБУ «Российский научный центр радиологии и хирургических технологий им. академика А. М. Гранова» Минздрава России, Санкт-Петербург
(6) Козубова Ксения Вячеславовна, dr.kozubova@yandex.ru, ФГБУ «НМИЦ онкологии им. Н.Н. Петрова» Минздрава России, Санкт-Петербург
(7) Кадырлеев Роман Андреевич, romankadyrleev@gmail.com, ФГБУ «НМИЦ онкологии им. Н.Н. Петрова» Минздрава России, ФГБОУ ВО «Санкт-Петербургский государственный университет», Санкт-Петербург
(8) Курганская Индира Хидирнабиевна, nenufara@mail.ru, ФГБУ «НМИЦ онкологии им. Н.Н. Петрова» Минздрава России, Санкт-Петербург

Ключевые слова

саркома мягких тканей, рецидив саркомы мягких тканей, контрастно-усиленное ультразвуковое исследование

Актуальность

Для врача-диагноста при обследовании образований мягких тканей (ОМТ) очень важно правильно проводить дифференциальную диагностику сарком, требующих незамедлительного лечения, от доброкачественных процессов, которые не требуют срочного вмешательства, поэтому существует необходимость использования высокоэффективных методов визуализации ОМТ [1]. По данным последних публикаций, ультразвуковое исследование (УЗИ) с контрастным усилением (КУ) демонстрирует точность выше, чем УЗИ без КУ, при этом сопоставимы с магнитно-резонансной томографией чувствительность и специфичность при дифференциальной диагностике опухолей, расположенных в подкожной клетчатке [2–4]. Поэтому изучение данной инновационной методики и определение ее роли в диагностике сарком и их рецидивов представляется перспективной задачей.

Цель

Повышение эффективности ранней диагностики сарком мягких тканей и их рецидивов с использованием мультипараметрического ультразвукового исследования (мпУЗИ) с эластографией и контрастным усилением.

Материалы и методы

В исследование включены 95 пациентов, обратившихся по поводу ОМТ в ФГБУ «НМИЦ онкологии им. Н.Н. Петрова» Минздрава России с 2015 по 2018 г., которым было проведено мпУЗИ с эластографией и КУ с последующей гистологической верификацией. Визуальная информация сопоставлялась с патоморфологическим диагнозом.

Результаты

В нашей работе мпУЗИ, включающее технологии компрессионной эластографии и КУ, в диагностике ОМТ имело высокие показатели чувствительности — 95% (ДИ 84–99%), специфичности — 84% (ДИ 71–93%) и точности — 89% (ДИ 81–95%), прогностическая ценность положительного результата составила 83% (ДИ 72–90%), прогностическая ценность отрицательного результата была 95% (ДИ 84–98%), а площадь под кривой составила 0,84. Было обнаружено 8 ложноположительных результатов, которыми оказались десмоидный

фиброматоз (*n*=2), хронический миозит (*n*=1), ревматоидный артрит (*n*=1), синовит (*n*=1), нейрофиброма (*n*=1), лимфангиома (*n*=1) и гемангиома (*n*=1). В 2 случаях ложноотрицательных результатов таковыми были неходжкинская лимфома (*n*=1) и рецидив миксоидной липосаркомы (*n*=1).

Выводы

Мультипараметрическое УЗИ с применением эластографии и КУ — это высокоэффективный метод дифференциальной диагностики ОМТ, который необходимо рассматривать в качестве части алгоритма диагностики при выявлении ОМТ, а также как метод наблюдения за послеоперационной зоной у пациентов, в анамнезе которых была саркома мягких тканей.

Список литературы

1. Зиновьев Г.В., Гафтон Г.И., Бусько Е.А. и др. Эффективность трепан-биопсии опухолей мягких тканей под контрастно-усиленной ультразвуковой навигацией // Саркомы костей, мягких тканей и опухоли кожи. 2017. № 2. С. 32–38. EDN ZFTYHT. 2. Hung E.H.Y., Griffith J.F., Hung Ng A.W. et al.

Петровские чтения (фундаментальная онкология): школа молодых ученых

Встречаемость мутаций KRAS, NRAS, BRAF, RET, NTRK1/2/3 в немедуллярных карциномах щитовидной железы

Авторы:

(1) Термина Дарья Сергеевна, terinadasha@gmail.com, ФГБУ «НМИЦ онкологии им. Н.Н. Петрова» Минздрава России, Санкт-Петербург
(2) Мулкиджан Римма Сергеевна, mulkidzhan17@gmail.com, ФГБУ «НМИЦ онкологии им. Н.Н. Петрова» Минздрава России, Санкт-Петербург
(3) Юсупова Софья Рустемовна, sofia.yusupova03@gmail.com, ФГБУ «НМИЦ онкологии им. Н.Н. Петрова» Минздрава России, Санкт-Петербург
(4) Стебнева Татьяна Максимовна, tstebneva@bk.ru, ФГБУ «НМИЦ онкологии им. Н.Н. Петрова» Минздрава России, Санкт-Петербург
(5) Тюрин Владислав Ильич, tyurinvladislav@gmail.com, ФГБУ «НМИЦ онкологии им. Н.Н. Петрова» Минздрава России, Санкт-Петербург
(6) Малыгин Артур Юрьевич, arturmalygin197@gmail.com, ФГБУ «НМИЦ онкологии им. Н.Н. Петрова» Минздрава России, Санкт-Петербург
(7) Имянитов Евгений Наумович, evgeny@imyanitov.spb.ru, ФГБУ «НМИЦ онкологии им. Н.Н. Петрова» Минздрава России, Санкт-Петербург

Ключевые слова

рак щитовидной железы, полимеразная цепная реакция, молекулярно-генетическая диагностика

Актуальность

Рак щитовидной железы (РЩЖ)— одно из наиболее распространенных злокачественных новообразований эндокринных органов [1]. При лечении чаще всего выбор делается в пользу хирургического вмешательства с последующим морфологическим или молекулярно-генетическим тестированием. Нам представляется актуальной задача скрининга гистологического материала РЩЖ с целью поиска основных клинически значимых мутаций. Поскольку медуллярный рак является особой формой, связанной с наследственными и соматическими точковыми мутациями гена RET, тестирование которых в скрининговом формате невозможно, то мы сфокусировались на немедуллярных подтипах РЩЖ (НМРЩЖ). К наиболее распространенным генам, подверженным мутациям при НМРЩЖ относятся BRAF (44% в папиллярном и 1,4% в фолликулярном), KRAS, NRAS (21% в папиллярном и 57% в фолликулярном), PAX8–PPARG (30–35% в папиллярном), TERT (9,7% в папиллярном и 15,7% в фолликулярном), RET (10–20% случаев папиллярного) [2].

Цель

Оценка встречаемости мутаций KRAS, NRAS, BRAF и транслокаций ALK, ROS1, RET, NTRK1-3 в НМРЩЖ при помощи ранее отработанных методик.

Материалы и методы

Была сформирована коллекция, включающая 346 образцов нуклеиновых кислот, полученных из НМРЩЖ. Для исследования мутаций с участием генов KRAS, NRAS и BRAF использовался метод HRM ПЦР (полимеразная цепная реакция). Верификация конкретных мутаций осуществлялась с помощью аллель-дискриминационной ПЦР. KRAS/NRAS/BRAF-негативные образцы тестировались на присутствие транслокаций ALK, ROS1, RET, NTRK1/2/3 с помощью обратно-транскрипционной ПЦР с оценкой дисбаланса экспрессии 5' и 3' концевых фрагментов генов и верификацией с помощью вариант-специфической ПЦР.

Результаты

Среди исследованных 350 образцов было выявлено 8 KRAS-позитивных случаев (8/350: 2,3%), 24 (6,9%) NRAS-позитивных случая, 119 (34,0%) BRAF-позитивных случаев. Из 199 KRAS/NRAS/BRAF-негативных случаев 121 образец удалось протестировать (достаточный объем и сохранность н.к.) на наличие транслокаций ALK, ROS1, RET, NTRK1-3. В результате было обнаружено 12 случаев с перестройками (12/121: 9,9%): 6 (5,0%) NTRK-позитивных, 5 (4,1%) RET-позитивных и 1 (0,8%) ALK-позитивный. Среди 6 NTRK-позитивных было 5 случаев с транслокацией ETV6-NTRK3 (E4;N14) и 1 с TPM3-NTRK1 (T8;N10), среди 5 RET-позитивных — 4 случая CCDC6-RET (C1;R12) и 1 NCOA4-RET (N8;R12), 1 ALK-позитивный случай — EML4-ALK (E13;A20).

Выводы

Удалось обнаружить известные драйверные мутации в 163 случаях НМРЩЖ (46,6%). Среди них было выявлено 118 случаев с мутацией BRAF V600E и 12 с транслокациями генов ALK, RET, NTRK1/2/3, которые являются известными мишенями для таргетной терапии. Исследование поддержано грантом РНФ № 22-15-00487.

Список литературы

1. Cabanillas M.E., McFadden D.G., Durante C. Thyroid cancer // The Lancet. 2016. Vol. 388, N. 10061. P. 2783–2795. 2. Nikiforov Y.E., Nikiforova M.N. Molecular genetics and diagnosis of thyroid cancer // Nature Reviews Endocrinology. 2011. Vol. 7, N. 10. P. 569–580.

Технологии интервенционной радиологии (рентгенохирургии) в онкологии

Использование плоскодетекторной компьютерной томографии при проведении частичной эмболизации селезеночной артерии у пациентов, страдающих гепатоцеллюлярным раком на фоне цирроза, осложненного тромбоцитопенией

Авторы:

(1) Малькевич Василий Игоревич, malkvasya@mail.ru, ФГБУ «НМИЦ онкологии им. Н.Н. Петрова» Минздрава России, Санкт-Петербург
(2) Балахнин Павел Васильевич, balahnin_p@mail.ru, ФГБУ «НМИЦ онкологии им. Н.Н. Петрова» Минздрава России, Санкт-Петербург
(3) Шмелев Алексей Станиславович, shmel_1972@mail.ru, ФГБУ «НМИЦ онкологии им. Н.Н. Петрова» Минздрава России, Санкт-Петербург
(4) Буровик Илья Александрович, burovick_ilya@mail.ru, ФГБУ «НМИЦ онкологии им. Н.Н. Петрова» Минздрава России, Санкт-Петербург
(5) Багненко Сергей Сергеевич, bagnenko_ss@mail.ru, ФГБУ «НМИЦ онкологии им. Н.Н. Петрова» Минздрава России, Санкт-Петербург

Ключевые слова

тромбоцитопения, частичная эмболизация селезеночной артерии, гепатоцеллюлярный рак, плоскодетекторная компьютерная томография

Актуальность

Тромбоцитопения относится к серьезным осложнениям цирроза печени, часто препятствующим проведению хирургического или лекарственного лечения гепатоцеллюлярного рака (ГЦР). Низкий уровень тромбоцитов может быть скорректирован частичной эмболизацией селезеночной артерии (ЧЭСА), при этом объем

эмболизированной паренхимы должен составлять не менее 40–50%. Недостаточный объем эмболизации становится причиной неэффективности процедуры, а избыточная или нецелевая эмболизация — причиной серьезных осложнений.

Цель

Оценить возможности плоскодетекторной компьютерной томографии (ПДКТ) с использованием внутриартериального контрастирования для планирования процедуры ЧЭСА, исключения нецелевой эмболизации и оценки непосредственного ответа на лечение.

Материалы и методы

В 2023 г. ЧЭСА выполнили 2 пациентам, страдающим ГЦР стадии BCLC A и BCLC C и циррозом печени Child-Pugh 7, осложненным тромбоцитопенией тяжелой степени (число тромбоцитов $46 \cdot 10^9$/л и $48 \cdot 10^9$/л соответственно). ПДКТ выполняли путем введения в селезеночную артерию 45 мл контрастного препарата со скоростью 3 мл/с и задержкой сканирования 8 с. На рабочей станции измеряли общий объем селезенки в миллилитрах, а также определяли объем планируемой эмболизации. Далее строили траекторию навигации до уровня, обеспечивающего деваскуляризацию 50% органа. Микрокатетером выполняли селективную катетеризацию и произвели контрольную ПДКТ, подтверждающую правильность расположения микрокатетера. После этого выполняли эмболизацию с использованием частиц PVA размером 355–500 мкм до окклюзии. Затем проводили повторную ПДКТ по вышеописанной методике с измерением объема эмболизированной паренхимы.

Результаты

Объем эмболизированной паренхимы составил 43 и 53% в первом и во втором случаях и полностью соответствовал данным мультиспиральной компьютерной томографии (МСКТ), выполненной через 7 дней. Осложнений не было. На 10-е сутки в обоих случаях отмечен двукратный рост тромбоцитов (в 2,1 и в 2,3 раза) с переводом тромбоцитопении в легкую степень, что позволило выполнить резекцию печени у 1-го пациента и начать системную противоопухолевую лекарственную терапию 2-му пациенту. Использование ПДКТ позволило запланировать необходимый объем эмболизации, избежать нецелевого введения эмболизирующего материала, а также оценить объем эмболизированной паренхимы в конце процедуры.

Выводы

Использование ПДКТ — эффективный метод планирования и проведения ЧЭСА у пациентов, страдающих ГЦР на фоне цирроза печени, осложненного тромбоцитопенией. Определение объема эмболизированной селезенки представляется безопасной технологией с прогнозируемым ответом в виде увеличения уровня тромбоцитов. Применение технологии может предупредить нецелевую или избыточную эмболизацию и, соответственно, развитие возможных осложнений.

Список литературы

1. Шабунин А.В., Бедин В.В., Дроздов П.А. и др. Первый опыт частичной эмболизации селезенки для коррекции тромбоцитопении у больных циррозом печени // Анналы хирургической гепатологии. 2021. № 26 (3). P. 97–103. 2. Ueda J., Mamada Y., Taniai N. et al. Evaluation of splenic infarction ratio and platelet increase ratio after partial splenic artery embolization // Journal of International Medical Research. 2023. Vol. 51 (8). P. 1–8. 3. Ishikawa T., Imai M., Okoshi M. et al. Cone beam versus conventional computed tomography angiography volume measurement in partial splenic embolization // Medicine (Baltimore). 2019. Vol. 98 (5). P. e14312. DOI: 10.1097/MD.0000000000014312.

Клиническая фармакология и экспериментальное лечение

Первичные результаты экспериментального лечения нейробластомы, экспрессирующей белок B7H3

Авторы:

(1) Луцкович Дмитрий Викторович, lutskovichdm@gmail.com, ГУ «Республиканский научно-практический центр детской онкологии, гематологии и иммунологии», д. Боровляны

(2) Ерофеева Анна-Мария Владимировна, amyerofeyeva@zoho.eu, ГНУ «Институт физиологии НАН Беларуси», Минск

(3) Маньковская Светлана Владимировна, mankovskaya_svet@mail.ru, ГНУ «Институт физиологии НАН Беларуси», Минск
(4) Мелешко Александр Николаевич, meleshko@tut.by, ГУ «Республиканский научно-практический центр детской онкологии, гематологии и иммунологии», д. Боровляны

Ключевые слова

нейробластома, сингенная модель

Актуальность

Лечение детей, страдающих нейробластомой и входящих в высокую группу риска, продолжает оставаться серьезной медицинской проблемой [1]. Это обусловливает разработку новых противоопухолевых средств для терапии данного заболевания, оценку эффективности и безопасности которых проводят на воспроизводимых экспериментальных моделях *in vivo*. Известно, что характерным поверхностным маркером нейробластомы является белок B7H3 [2].

Цель

Создание сингенной модели мышиной нейробластомы, экспрессирующей B7H3, оценка первичного результата специального лечения.

Материалы и методы

Исследования выполнены на 26 мышах линии A/J в возрасте 6–8 нед, содержащихся в условиях вивария Института физиологии НАН Беларуси со свободным доступом к воде и пище и циклом день/ночь 12/12 ч. Из них интактная группа — 3 самца и 3 самки, контрольная (без лечения) и опытная по 5 самцов и 5 самок в каждой. Протокол исследования одобрен комиссией по биоэтике при Институте физиологии НАН Беларуси. Полноразмерная кДНК длинной изоформы 4Ig гена B7-H3 (CD276) амплифицирована из общей кДНК образца нейробластомы и клонирована в вектор pWPXL по сайтам BamHI:EcoRI. Клеточная линия мышиной нейробластомы NXS2 предоставлена проф. Лоде (Грейфсвальд, Германия). Опухолевые клетки были трансдуцированы pUltra_B7H3 с добавлением 6 мкг/мл полибрена. Приживление опухоли проводили однократно в область бедра путем подкожной инъекции клеточной суспензии NXS2_B7H3 в количестве $1{,}5 \cdot 10^6$ клеток в 100 мкл фосфатно-солевого буфера. На 10-е сутки после перевивки опухоли выполнено внутривенное введение модифицированных мышиных лимфоцитов (CAR-T_B7H3) в дозе $7{,}5 \cdot 10^5$ клеток. Для оценки динамики роста опухоли 1 раз в 5 дней измеряли ее объем (мм^3) с помощью цифрового калипера, а также производили прижизненную съемку животных на визуализаторе IVIS (PerkinElmer, США).

Результаты

Общее состояние и поведение животных после имплантации клеток NXS2_B7H3 носили нормальный характер. Статистически значимых различий по массе тела, потреблению пищи и воды не зафиксировано. Средний объем опухоли в контрольной группе на 5, 10, 15, 20-е сутки соответственно составил 0,0±0,0; 56,11±15,53; 224,66±66,74 и 855,90±113,67 мм^3, а в опытной — 0,0±0,0; 52,02±13,73; 114,42±34,28 и 285,34±58,24 мм^3. Установлено достоверное уменьшение объема опухоли (p<0,005) после проведения специального лечения, при этом существенной разницы в размерах образования в зависимости от пола животного не обнаружено. Методом проточной цитометрии экспрессия B7H3 подтверждена в привитой опухоли и зафиксировано отсутствие ее в печени и селезенке у экспериментальных животных.

Выводы

Полученная сингенная модель мышиной нейробластомы с динамикой роста более 15 дней после имплантации пригодна для оценки эффективности и безопасности экспериментального лечения, подразумевающего таргетирование B7H3.

Список литературы

1. Heerden J. van, Abraham N., Schoeman J. et al. Reporting Incidences of Neuroblastoma in Various Resource Settings // JCO Glob. Oncol. 2021. N. 7. P. 947–964. DOI: 10.1200/go.21.00054. 2. Anderson J., Majzner R.G., Sondel P.M. Immunotherapy of Neuroblastoma: Facts and Hopes // Clin. Cancer Res. 2022. Vol. 28, N. 15, P. 3196–3206. DOI: 10.1158/1078-0432.CCR-21-1356.

Опухоли головы и шеи: хирургическое лечение

Современные возможности микроэндоларингеальной лазерной хирургии при лечении рака гортани (I–III стадия)

Авторы:

(1) Мартиросян Ваграм Варданович, vahram.martirosyan1989@mail.ru, СПб ГБУЗ «Городской клинический онкологический диспансер», Санкт-Петербург
(2) Алексеева Диана Анатольевна, Ixvdiana@gmail.com, СПб ГБУЗ «Городской клинический онкологический диспансер», Санкт-Петербург
(3) Колчанов Георгий Михайлович, dr@kolchanovhno.ru, СПб ГБУЗ «Городской клинический онкологический диспансер», Санкт-Петербург

Ключевые слова

рак гортани (I–III стадия), малоинвазивная хирургия, микрохирургия, CO_2-лазер, 3D-экзоскоп

Актуальность

Рак гортани (плоскоклеточный рак) занимает одно из ведущих мест в структуре злокачественных опухолей головы и шеи. В настоящее время ведущим методом лечения локализованных процессов (T1–T2) являются эндоларингеальные лазерные резекции (ЭЛР). При опухолях T3 приоритетом остается открытая резекция гортани, но при правильном подборе пациента возможно проведение лазерной резекции CO_2.

Цель

Возможность проведения лазерной резекции CO_2 при I–III стадии рака гортани и гортаноглотки. Использование 3D-экзокамеры вместо микроскопа при ЭЛР CO_2.

Материалы и методы

Выполнение ЭЛР CO_2 позволяет проводить достаточно большие радикальные оперативные вмешательства с удовлетворительным функциональным и косметическим результатом, не ухудшая при этом отдаленные результаты лечения. При выполнении ЭЛР мы используем CO_2-лазер производства фирмы Lumenis с длиной волны 10,6 μm в виде направленного фокусного луча в режиме супер-пульс (super-pulse) с мощностью волны 2–10 W. В качестве метода подведения луча используется микроманипулятор Acuspot, который специальным образом фиксируется на микроскопе. В полость рта устанавливается ларингоскоп различной длины в зависимости от локализации опухоли. Проводятся микроэндоларингеальные CO_2 лазерные хордэктомии от I до VI типа. При процессе T3 проводятся атипичные лазерные резекции гортани. При раке *in situ* — CO_2 лазерные хордэктомии по I–II типу, при выявлении инфильтрации голосовой мышцы последняя также включается в блок удаляемых тканей — тип III. При раке T1a проводится тотальная хордэктомия по IV типу, T1b — хордектомия IV–VI типа в зависимости распространенности опухоли. При T2 производится хордэктомия V типа (Va–Vd), в некоторых случаях с сочетанием VI типа. При T3 производится атипичная резекция гортани, при которой от видимого края опухоли отступаем до 1 см.

Результаты

За период с декабря 2019 г. по январь 2022 г. в нашей клинике подобные оперативные вмешательства были выполнены 356 пациентам. Карцинома *in situ* диагностирована у 47 (13%), T1a — у 117 (33%), T1b — у 107 (30%), T2 — у 82 (23%), T3 — у 3 (1%) больных. По результатам планового гистологического исследования во всех случаях оперативные вмешательства носили микроскопически радикальный характер. В период наблюдения местный рецидив обнаружен у 15 (4%) больных, из них у 3 пациентов при стадии T1b, в остальных случае при стадии T2.

Выводы

Малоинвазивная TLM-хирургия — это метод выбора в лечении I–II стадии рака гортани и гортаноглотки. Это высокоэффективный и безопасный метод, поднявший на абсолютно новый уровень качество оперативного лечения опухолей гортани, который позволяет удалить опухоль максимально абластично и в то же время сохранить функцию гортани.

Список литературы

1. Pratt L.W. Historical perspective / A. Ferlito Neoplasms of the Larynx. Edinburgh. London: Churchill Livingstone, 1993. P. 1–25. 2. Klaeinsasser O. Die Laryngomikroscope (Lupenlaryngoskopie) und ihre Bedeutung fur die Erkennung der Vorerkrankkungen und fruhformen des Stimmli-

pencarcinomas // Arch Ohren Nasen Kehlkopfh. 1962. Vol. 180. P. 724–727. 3. Scalco A.N., Shipman W.F., Tabb H.G. Microscopic suspension laryngoscopy // Ann Otol Rhinol Laryngol. 1960. Vol. 69. P. 1134–1138. 4. Strong M.S. Laser management of premalignant lesions of the larynx // Can J Otolaryngol. 1974. Vol. 3. P. 560–563. 5. Ossof R.H., Hotaling A.J., Karlan G., Sisson A. Laser in otolaryngology — head and neck surgery: retrospective analysis of complcations // Laryngoscope. 1983. Vol. 93. P. 1287–1289. 6. Koufmann J.A. The endoscopic management of early squamous carcinoma of the vocal cord with carbon dioxide surgical laser: clinical experience and a proposed subclassification // Otolaryngol Head and Neck Surg. 1986. Vol. 95. P. 531–537. 7. Motta G., Eposito E., Cassiano B., Motta S. T1-T2-T3 glottic tumors: fifteen years experience with CO2 laser // Acta Otolaryngol Suppl (Stockh) 1997. Vol. 527. P. 155–159. 8. Steiner W. Results of curative laser microsurgery of laryngeal carcinomas // Am J Otolaryngol. 1993. Vol. 4. P. 116–121. 9. Preuss S.F., Cramer K., Klussmann J.P. et al. Transoral laser surgery for laryngeal cancer: outcome, complications and prognostic factors in 275 patients. Eur J Surg Oncol 2009. Vol. 35:235-40. 10. Canis M., Ihler F., Martin A. et al. Results of 226 patients with T3 laryngeal carcinoma after treatment with transoral laser microsurgery // Head Neck. 2013. Apr 18.

Петровские чтения (фундаментальная онкология): школа молодых ученых

Поиск РМЖ-ассоциированных наследственных мутаций в цис-регуляторных элементах гена BRCA1

Авторы:

(1) Мартьянов Александр Сергеевич, aleksandr.s.martianov@gmail.com, ФГБУ «НМИЦ онкологии им. Н.Н. Петрова» Минздрава России, ФГБОУ ВО «Санкт-Петербургский государственный педиатрический медицинский университет» Минздрава России, Санкт-Петербург
(2) Кулигина Екатерина Шотовна, kate.kuligina@gmail.com, ФГБУ «НМИЦ онкологии им. Н.Н. Петрова» Минздрава России, Санкт-Петербург
(3) Романько Александр Андреевич, Romanko.aleksandr.a@gmail.com, ФГБУ «НМИЦ онкологии им. Н.Н. Петрова» Минздрава России, Санкт-Петербург
(4) Шестакова Анна Дмитриевна, anna.message19@gmail.com, ФГБУ «НМИЦ онкологии им. Н.Н. Петрова» Минздрава России, Санкт-Петербург
(5) Ершова Анастасия Николаевна, nstrshv@gmail.com, ФГБУ «НМИЦ онкологии им. Н.Н. Петрова» Минздрава России, ФГБОУ ВО «Санкт-Петербургский государственный педиатрический медицинский университет» Минздрава России, Санкт-Петербург
(6) Горгуль Юлий Андреевич, gorgul.yuliy@gmail.com, ФГБУ «НМИЦ онкологии им. Н.Н. Петрова» Минздрава России, Санкт-Петербург
(7) Сёмина Мария Вячеславовна, mvsyomina@gmail.com, ФГБУ «НМИЦ онкологии им. Н.Н. Петрова» Минздрава России, Санкт-Петербург
(8) Перевалова Арина Андреевна, ar.oerevalovaa@gmail.com, ФГБУ «НМИЦ онкологии им. Н.Н. Петрова» Минздрава России, Санкт-Петербург
(9) Имянитов Евгений Наумович, evgeny@imyanitov.spb.ru, ФГБУ «НМИЦ онкологии им. Н.Н. Петрова” Минздрава России; ФГБОУ ВО «Санкт-Петербургский Государственный Педиатрический Медицинский Университет» Минздрава России, Санкт-Петербург

Ключевые слова

рак молочной железы, BRCA1, наследственные мутации, цис-регуляторный элемент, промотор, энхансер

Актуальность

Наследственные нарушения системы репарации двухцепочечных разрывов ДНК с помощью гомологичной рекомбинации (HRR) могут приводить к развитию онкологического заболевания, при котором в опухолевых клетках наблюдается хромосомная нестабильность (BRCAness) [1]. Причиной данного феномена обычно являются транкирующие мутации BRCA1/2, однако более чем в половине случаев рака молочной железы (РМЖ) с клиническими признаками наследственного опухолевого синдрома фенотип BRCAness формируется в отсутствии кодирующих мутаций BRCA1/2 или их партнеров по системе репарации HRR [2, 3]. Мы предполагаем, что в таких неоплазмах причиной развития дефицита гомологичной рекомбинации могут быть наследственные дефекты в регуляторных областях этих генов (в первую очередь BRCA1) [1, 2, 4].

Цель

Поиск наследственных патогенных вариантов в регуляторных областях гена BRCA1 у пациенток с клиническими признаками наследственного РМЖ.

Материалы и методы

Материалом для исследования служила геномная ДНК из лейкоцитов крови 3909 пациенток с клиническими признаками наследственного РМЖ, получавших лечение в НМИЦ онкологии им. Н.Н. Петрова. Носительницы транкирующих мутаций в кодирующих участках генов, ассоциированных с РМЖ (BRCA1/2, CHEK2, PALB2, NBN, TP53), были исключены из анализа. С помощью таргетного высокопроизводительного секвенирования (NGS) был произведен поиск наследственных патогенных вариантов в регуляторных элементах (энхансерах, промоторах) гена BRCA1. Для подготовки библиотек была синтезирована панель гибридизационных зондов для анализа полной последовательности и фланкирующих регуляторных участков BRCA1. Дифференциация нейтральных и патогенных вариантов базировалась на *in silico* анализе сайта мутации и определении уровня генетической нестабильности опухоли (BRCAness).

Результаты

Всего было идентифицировано 96 патогенных вариантов с частотой в популяции <0,1%, из них отобрано 16 нуклеотидных замен в 5'UTR-участке: 10 потенциально патогенных аберраций были картированы в сайтах связывания с транскрипционными факторами высокоактивного энхансера, 9 мутаций оказались рекуррентными. Для 2 наиболее перспективных вариантов выполнена молекулярно-эпидемиологическая валидация с использованием независимых выборок больных РМЖ из группы высокого риска (N=300) и здоровых женщин старшего возраста (N=350); по результатам исследования rs774731955 расценен как очень редкий аллель, а rs8176072 — как умеренно предрасполагающий к раку [OR=3,43, 95% CI 0,904–13,079, p=0,068].

Выводы

Идентифицированы новые патогенные варианты в регуляторных областях BRCA1 у пациентов с клиническими признаками наследственного РМЖ. Работа выполнена при поддержке гранта РНФ № 22-15-00278.

Список литературы

1. Lord C. J., Ashworth A. BRCAness revisited // Nature Reviews Cancer. 2016. Vol. 16. N. 2. P. 110–120. 2. Santana dos Santos E. et al. HRness in breast and ovarian cancers // International Journal of Molecular Sciences. 2020. Vol. 21. N. 11. P. 3850. 3. Belli C. et al. Homologous recombination deficiency in triple negative breast cancer // The Breast. 2019. Vol. 45. P. 15–21. 4. Shao C. et al. A comprehensive literature review and meta-analysis of the prevalence of pan-cancer BRCA mutations, homologous recombination repair gene mutations, and homologous recombination deficiencies //Environmental and Molecular Mutagenesis. 2022. Vol. 63. N. 6. P. 308–316.

Опухоли женской половой системы: хирургическое лечение

Клинические и генетические особенности светлоклеточных опухолей яичников

Авторы:

(1) Матвейчик Наталья Валерьевна, matvejchik85@mail.ru, УЗ «Гродненская университетская клиника», Гродно
(2) Максимович Елена Александровна, lenamaksimovich.74@mail.ru, УЗ «Гродненская университетская клиника», Гродно
(3) Зайцева Тамара Петровна, tamara_zayceva@mail.ru, УО «Гродненский государственный медицинский университет», Гродно
(4) Савоневич Елена Леонтьевна, elena.savonevich@icloud.com, УО «Гродненский государственный медицинский университет», Гродно

Ключевые слова

светлоклеточный рак яичников, BRCA-мутации, Беларусь

Актуальность

Наиболее важными прогностическими факторами при раке яичников является морфологический тип, генетический статус и клиническая стадия заболевания. Светлоклеточная карцинома встречается редко и характеризуется наиболее агрессивным течением среди всех злокачественных новообразований в яичниках [1]. Особую актуальность приобретает уточнение статуса BRCA-генов у этих пациенток.

Цель

Изучение молекулярно-генетических особенностей светлоклеточной карциномы яичников и их связи с клиническим течением заболевания.

Материалы и методы

С информированного согласия 600 женщинам с овариальной карциномой после хирургического лечения и гистологической верификации диагноза было проведено анкетирование, анализ клинических и морфологических данных, молекулярно-генетическое тестирование на наличие герминальных мутаций в генах BRCA. Светлоклеточная карцинома яичников была диагностирована у 17 (3%) пациенток. ДНК была выделена из образцов венозной крови и проведены ПЦР-тесты и полногеномное секвенирование кодирующей последовательности области генов BRCA1 и BRCA2.

Результаты

Средний возраст пациенток на момент установления диагноза составил 55±11 лет (от 39 до 70 лет). Заболевание было диагностировано у 2 (12%) женщин в I стадии, у 2 (12%) — в II, у 12 (70%) — в III, у 1 (6%) — в IV стадии. Отягощенный семейный онкоанамнез имели 12 из 17 женщин, однако рак яичников или молочной железы у родственников первой-второй линии отметили только 4 женщины. В 3 случаях онкоанамнез был отягощен только по отцовской линии раком желудка, поджелудочной железы, легкого. Случаев первично-множественного рака не было. Особый интерес представляет спектр выявленных мутаций. Методом ПЦР выявлены 2 герминальные мутации в гене BRCA1 (12%). Самая распространенная в Беларуси герминальная мутация BRCA1 c.5266dupC не выявлена, тогда как полиморфизм BRCA1 c.181T>G обнаружен у пациентки 39 лет без отягощенного семейного анамнеза, BRCA1 c.4035delA — у женщины 45 лет, ее мать заболела раком яичника в возрасте 68 лет. В гене BRCA2 мутации отсутствовали. Одногодичная летальность составила 18%.

Выводы

Молекулярно-генетическое исследование позволяет выявить наследственную предрасположенность в каждом 5-м случае светлоклеточной карциномы яичников, что расширяет спектр возможной лекарственной терапии.

Список литературы

Clear cell carcinoma of the ovary: Epidemiology, pathological and biological features, treatment options and clinical outcomes / A. Gadducci [et al.] // Gynecol Oncol. 2021. Vol. 162, iss. 3. P. 741–750. DOI: 10.1016/j.ygyno.2021.06.033.

Опухоли женской половой системы: комбинированное/комплексное лечение

Рак вульвы: 10-летние результаты лечения в рамках одного онкологического центра

Авторы:

(1) Матылевич Ольга Павловна, omatylevich@tut.by, ГУ «Республиканский научно-практический центр онкологии и медицинской радиологии им. Н.Н. Александрова», Минск
(2) Тарасов Илья Алескандрович, t_ilua98@mail.ru, ГУ «Республиканский научно-практический центр онкологии и медицинской радиологии им. Н.Н. Александрова», Минск
(3) Мавричев Сергей Анатольевич, s.mavrichev71@gmail.com, ГУ «Республиканский научно-практический центр онкологии и медицинской радиологии им. Н.Н. Александрова», Минск
(4) Бакиновская Ирина Евгеньевна, ibakinovskaya@mail.ru, ГУ «Республиканский научно-практический центр онкологии и медицинской радиологии им. Н.Н. Александрова», Минск
(5) Доломанова Елена Вениаминовна, elena.03@tut.by, ГУ «Республиканский научно-практический центр онкологии и медицинской радиологии им. Н.Н. Александрова», Минск
(6) Шелкович Светлана Евгеньевна, s.shelkovich@mail.ru, Институт повышения квалификации и переподготовки кадров здравоохранения УО «Белорусский государственный медицинский университет», Минск

ПОДДЕРЖИТЕ ЕЕ ***НАДЕЖДУ***

ежедневно
Зенлистик™
абемациклиб
2 раза в сутки

ДЛЯ ПАЦИЕНТОВ С ГР+ HER2- РМЖ

РАННИЕ СТАДИИ РМЖ[11]

5637 пациентов в исследовании monarchE[1-3]

5 лет
подтвержденная клиническая польза от **ЗЕНЛИСТИК™ + ЭТ** [2,3]

33,5%
снижение риска ВБОМ в когорте 1[2,3]
(ОР (95% ДИ): 0,665 (0,577- 0,765), p<0,001)

33%
снижение риска ВБИЗ в когорте 1[2,3]
(ОР (95% ДИ): 0,670 (0,588- 0,764), p<0,001)

РАСПРОСТРАНЕННЫЙ ИЛИ МЕТАСТАТИЧЕСКИЙ РМЖ[11]

1294 пациента в исследованиях MONARCH 1-3[5-7]

80 мес.
медиана наблюдения в исследовании MONARCH 2[8]

45,8 мес. мОВ
на терапии **ЗЕНЛИСТИК™ + фулвестрант**[1,4]
(ОР=0,74 95% ДИ: 0,644-0,955, p=0,0157)

8 лет
наблюдения в исследовании MONARCH 3[9]

29 мес. мВБП
на терапии **ЗЕНЛИСТИК™ + ИА**[9]
(ОР=0,535 (95% ДИ: 0,429-0,668, p=0,0157), p=0,0001)

22,3 мес. мОВ
на **монотерапии ЗЕНЛИСТИК™** [10]
(95% ДИ: 17,7-NR)

Отсканируйте QR-код с помощью камеры мобильного телефона, чтобы ознакомиться с инструкцией.
Полная информация представлена в инструкции по медицинскому применению лекарственного препарата Зенлистик™ №ЛП-005715.
Данный материал разработан компанией Swixx. Компания Eli Lilly не несет никакой ответственности в отношении содержания и использования любых таких материалов. PM-RU-2024-3-1614. Дата одобрения: 03-2024
Материал предназначен для специалистов здравоохранения.

мОВ – медиана общей выживаемости; ОР – относительный риск; ДИ – доверительный интервал; РМЖ – рак молочной железы; ГР – гормональные рецепторы; HER2 – рецептор эпидермального фактора роста человека 2 типа; ВБИЗ – выживаемость без инвазивного заболевания; ВБОМ - выживаемость без отдаленных метастазов; мВБП – медиана выживаемости без прогрессирования; ЭТ – эндокринная терапия; ИА – ингибиторы ароматазы.

Источники: 1.Johnston SRD et al. Lancet Oncol 2023; 24(1): 77–90. 2.N.Harbeck, ESMO 2023, Oral Presentation 93MO. 3.Harbeck* N, Rastogi* P, et al. Ann Oncol. 2021;32(12):1571-1581 *co-first authors. 4.Rugo HS, et al. Ann Oncol 2022;33(6): 616–627. 5.Sledge GW et al. J Clin Oncol 2017. 6.Goetz MP et al. J Clin Oncol 2017. 7.Dickler M, et al. Clin Cancer Res 2017;23:5218–24. 8.Sledge GW, et al. Poster PD13-11; San Antonio Breast Cancer Symposium; 2022. 9.M. Goetz. SABSC 2023 Oral presentation GS01-12 MONARCH 3: Final Overall Survival Results of Abemaciclib Plus a Nonsteroidal Aromatase Inhibitor as First-Line Therapy for HR+, HER2- Advanced Breast Cancer. 10.Rugo HS et al. Presented at AACR 2017. Abstract CT044. 11.Инструкция по медицинскому применению лекарственного препарата Зенлистик™, регистрационный номер ЛП-005715 Государственный реестр лекарственных средств Зенлистик™ дата обращения 07.02.2024

Swixx BioPharma
105064, Москва, Земляной Вал 9, БЦ Ситидел, 9 этаж
russia.info@swixxbiopharma.com

(7) Саадудинова Сабина Магомедовна, sabinasaadudinova15@gmail.com, УО «Белорусский государственный медицинский университет», Минск
(8) Марцинкевич Александр Францевич, argentum32@gmail.com,УО « Белорусский государственный медицинский университет», Витебск

Ключевые слова

рак вульвы, лечение, выживаемость

Актуальность

Рак вульвы является редким заболеванием и составляет 2–5% в структуре злокачественных опухолей женских половых органов. Ранее рак вульвы относили к заболеванию пожилого возраста, но эпидемиологическая картина меняется: в последние годы отмечается рост заболеваемости среди молодых женщин в развитых странах [1, 2]. Это может быть следствием глобального роста инфицированности нижних отделов половых путей вирусом папилломы человека. Согласно данным литературы, 10-летний рубеж переживает 57,9% пациенток [3]. В Республике Беларусь ежегодно регистрируется 145–160 случаев первичного рака вульвы, однако результаты лечения ранее не оценивались.

Цель

Изучить 10-летние результаты лечения пациенток с раком вульвы, лечение которым проведено на базе одного онкологического центра.

Материалы и методы

В ретроспективное исследование включены данные 247 пациенток с раком вульвы, лечение которым было проведено с 2003 по 2012 г. на базе Республиканского научно-практического центра онкологии и медицинской радиологии им. Н.Н. Александрова. Распределение по стадиям (FIGO 1995) было следующим: стадия I — у 63 (25,51%) пациенток, II — у 70 (28,34%), III — у 74 (29,96%), IV — у 40 (16,19%) пациенток (p=0,01). Преимущественным гистотипом опухоли был плоскоклеточный рак — в 242 (97,98%) случаях. Медиана возраста пациенток составила 69,7 года (26,7–90,7; 95% ДИ 68,18–71,14). В зависимости от степени распространенности процесса проведено хирургическое, комбинированное, лучевое, химиолучевое и химиотерапевтическое лечение. Медиана времени нахождения в стационаре — 36,9 дня (3,0–105,0; 95% ДИ 34,63–39,08). Медиана срока наблюдения составила 49,9 месяца (121,3–228,1 мес; 95% ДИ 1009–2213).

Результаты

В процессе наблюдения от основного заболевания умерли 103/247 (41,70%) пациенток, от другого заболевания — 80/247 (32,39%), живы 54/247 (21,86%) пациенток. Проведен анализ 10-летней выживаемости без прогрессирования (ВБП) и общей выживаемости (ОВ) на группу. ВБП и ОВ составили 16,19% (95% ДИ 11,83–21,39%) и 27,94% (95% ДИ 22,43–33,98%) соответственно. Рассчитана 10-летняя ВБП по стадиям: при стадии I — 23,81% (95% ДИ 13,98– 36,21%), при II — 14,29% (95% ДИ 7,07–24,71%), при III — 17,57% (95% ДИ 9,70–28,17%), при стадии IV — 5,0% (95% ДИ 0,61–16,92%). Десятилетняя ОВ по стадиям была следующей: при стадии I — 39,68% (95% ДИ 27,57–52,80%), при II — 28,57% (95% ДИ 18,40–40,62%), при III — 25,68% (95% ДИ 16,22–37,16%), при стадии IV — 12,5% (95% ДИ 4,19–26,80%).

Выводы

Согласно полученным данным, отмечены высокие показатели запущенности рака вульвы в Республике Беларусь за 2003–2012 гг., а также неудовлетворительные результаты 10-летней выживаемости без прогрессирования и общей выживаемости. Для выявления причин необходимо провести подгрупповой анализ результатов лечения, особенно пациенток с I–II стадией (FIGO 1995) в зависимости от возраста, радикальности объемов хирургического пособия, использования пред- и послеоперационного химиолучевого воздействия, а также других факторов прогноза.

Список литературы

1. Global Cancer Observatory — Estimated Number of New Cases in 2020, Vulva, Females, All Ages (accessed on 29 March 2024). https://gco.iarc.fr/today/online-analysis-pie?v=2020

Гастроинтестинальный рак (колоректальный): лекарственное лечение

Изучение цитостатических свойств нового органического соединения 2-(1,1-диметил-1H-бензо[e]индолин-2-ил)-5,6,7-трихлор-1,3-трополона (JO122) на культуре колоректального рака

Авторы:

(1) Межевова Ирина Валентиновна, mezhevova88@gmail.com, ФГБУ «НМИЦ онкологии» Минздрава России, Ростов-на-Дону
(2) Филиппова Светлана Юрьевна, filsv@yandex.ru, ФГБУ «НМИЦ онкологии» Минздрава России, Ростов-на-Дону
(3) Чембарова Татьяна Владимировна, tanyshamova@mail.ru, ФГБУ «НМИЦ онкологии» Минздрава России, Ростов-на-Дону
(4) Гненная Надежда Владимировна, ngnennaya@inbox.ru, ФГБУ «НМИЦ онкологии» Минздрава России, Ростов-на-Дону
(5) Гончарова Анна Сергеевна, fateyeva_a_s@list.ru, ФГБУ «НМИЦ онкологии» Минздрава России, Ростов-на-Дону
(6) Саяпин Юрий Анатольевич, sayapinscience@gmail.com, ФГБУН «Федеральный исследовательский центр Южный научный центр РАН», Ростов-на-Дону
(7) Гусаков Евгений Александрович, gusakovevgeniy@mail.ru, ФГАОУ ВО «Южный федеральный университет», Ростов-на-Дону
(8) Новикова Инна Арнольдовна, novikovainna@yahoo.com, ФГБУ «НМИЦ онкологии» Минздрава России, Ростов-на-Дону
(9) Кит Олег Иванович, onko-sekretar@mail.ru, ФГБУ «НМИЦ онкологии» Минздрава России, Ростов-на-Дону

Ключевые слова

производное трополона, рак толстой кишки, SW620, химиотерапия

Актуальность

Колоректальный рак (КРР) занимает одно из первых мест по заболеваемости и смертности в России и мире. Адъювантная химиотерапия не всегда показывает хорошие результаты при лечении больных КРР, так как некоторые опухоли развивают резистентность к терапевтическим препаратам, в частности к 5-фторурацилу (5-FU). Увеличение устойчивости к химиотерапии указывает на необходимость получения новых химиотерапевтических агентов. В частности, большой интерес представляют производные трополонов.

Цель

Сравнение цитостатического воздействия нового органического вещества производного трополонового ряда JO122 и 5-FU на линию колоректального рака SW620.

Материалы и методы

Клеточную линию SW620 культивировали в среде DMEM (Gibco, США), содержащей 10% сыворотки (HyClone, США), 1% гентамицина (Биолот, Россия). Половинную ингибирующую концентрацию IC50 для JO122 и 5-FU определяли непрямым способом при помощи МТТ-теста для серии двукратных разведений тестируемого вещества и инкубации 72 ч. Кривую доза–ответ строили при помощи средств пакета drc языка программирования R.

Результаты

Анализ кривой доза–ответ показал, что половинная ингибирующая концентрация для JO-122 составила 0,27±0,07 мкМ, для 5-FU значение данного показателя составило 23,5±3,5 мкМ. В культуре, инкубировавшейся с JO122 при исследовании проходящим светом наблюдалось снижение конфлюентности, однако мы не наблюдали признаков морфологических изменений клеток, свидетельствующих о развитии апоптоза – вакуоляризации цитоплазмы и фрагментации ядер.

Выводы

Вещество JO-122 оказалось почти на порядок более эффективным, чем 5-FU на культуре SW620. Полученные нами данные свидетельствуют о том, что механизм цитостатического действия нового производного трополона заключается, вероятно, в ингибировании пролиферации клеток исследуемой культуры без запуска

апоптотических систем клетки. По данным литературы, подавление прохождения клеточного цикла является одним из механизмов цитостатического действия веществ трополонового ряда на злокачественные клетки.

Список литературы

Kit O.I., Minkin V.I., Lukbanova E.A. et al. Evaluation of the cytotoxic activity and toxicity of a tropolone derivative with a potential antitumor effect // Bulletin of Siberian Medicine. 2022. N. 21. P. 60–66.

Петровские чтения (фундаментальная онкология): школа молодых ученых

Спектр нарушений в генах семейства FGFR в опухолях уротелиального тракта: данные NGS-анализа

Авторы:

(1) Митюшкина Наталья Владимировна, nmmail@inbox.ru, ФГБУ «НМИЦ онкологии им. Н.Н. Петрова» Минздрава России, Санкт-Петербург
(2) Тюрин Владислав Ильич, tyurinvladislav@gmail.com, ФГБУ «НМИЦ онкологии им. Н.Н. Петрова» Минздрава России, Санкт-Петербург
(3) Анускина Александра Алексеевна, asokolova98@gmail.com, ФГБУ «НМИЦ онкологии им. Н.Н. Петрова» Минздрава России, Санкт-Петербург
(4) Бордовская Наталия Александровна, bordovskaya.n11@gmail.com, ФГБУ «НМИЦ онкологии им. Н.Н. Петрова» Минздрава России, Санкт-Петербург
(5) Шульга Софья Сергеевна, d30092003@gmail.com, ФГБУ «НМИЦ онкологии им. Н.Н. Петрова» Минздрава России, Санкт-Петербург
(6) Шишкина Анна Сергеевна, pluto8ho@gmail.com, ФГБУ «НМИЦ онкологии им. Н.Н. Петрова» Минздрава России, Санкт-Петербург
(7) Сёмина Мария Вячеславовна, mvsyomina@gmail.com, ФГБУ «НМИЦ онкологии им. Н.Н. Петрова» Минздрава России, Санкт-Петербург
(8) Шестакова Анна Дмитриевна, annadmitrievnashestakova@gmail.com, ФГБУ «НМИЦ онкологии им. Н.Н. Петрова» Минздрава России, Санкт-Петербург
(9) Имянитов Евгений Наумович, evgeny@imyanitov.spb.ru, ФГБУ «НМИЦ онкологии им. Н.Н. Петрова» Минздрава России, ФГБОУ ВО «Санкт-Петербургский государственный педиатрический медицинский университет» Минздрава России, Санкт-Петербург

Ключевые слова

FGFR1, FGFR2, FGFR3, FGFR4, мутация, уротелиальный рак, NGS

Актуальность

Долговременные результаты лечения местнораспространенного и метастатического уротелиального рака остаются неудовлетворительными. Актуальной задачей является индивидуализация системной терапии уротелиального рака на основе молекулярно-генетического анализа опухолевой ткани. В 2023 г. в России для лечения уротелиальных опухолей с нарушениями в генах семейства FGFR был зарегистрирован новый препарат – эрдафитиниб. Для определения чувствительности уротелиальных опухолей к лечению эрдафитинибом обычно используется ПЦР-анализ, позволяющий выявлять только наиболее распространенные мутации в гене FGFR3 и некоторые варианты перестроек с участием генов FGFR2 и FGFR3.

Цель

Исследование спектра нарушений в генах FGFR1-4 в уротелиальных карциномах при помощи таргетного секвенирования РНК.

Материалы и методы

Подготовка NGS-библиотек осуществлялась методом, основанным на технологии 3’ RACE [1]. В разработанную нами для анализа уротелиальных карцином NGS-панель входили последовательности генов FGFR1, FGFR2, FGFR3, FGFR4, KRAS, NRAS, HRAS, BRAF, ERBB2 и PIK3CA. С использованием этой панели были изучены образцы опухолей от 233 пациентов с уротелиальным раком.

Результаты

Клинически значимые нарушения в генах семейства FGFR были найдены в 53/233 (22,7%) случаях. В 43 образцах уротелиальной карциномы были выявлены известные точечные мутации в гене FGFR3 (p.R248C, p.S249C, p.G370C, p.Y373C). Еще одна опухоль содержала замену p.Y375C в гене FGFR2. Перестройки с участием гена FGFR3 были обнаружены в 10 случаях, в 1 из которых присутствовала также замена FGFR3 p.S249C. Были выявлены следующие варианты перестроек: FGFR3-TACC3 (F17;T11) — в 3 случаях, FGFR3-TACC3 (F17;T4), FGFR3-TACC3 (F17;T5), FGFR3-TACC3 (F17;T8), FGFR3-TACC3 (F17;T14), FGFR3-UACA (F17;U14), FGFR3-ADD1 (F17;A3), FGFR3-SMIM14 (F13;S3) — в 1 случае каждый. Присутствие мутаций/перестроек генов семейства FGFR коррелировало с локализацией опухоли и стадией опухолевого процесса. Так, нарушения в генах семейства FGFR присутствовали в 45% карцином верхних отделов уротелиального тракта (почка, мочеточник) и только в 20% опухолей, локализованных в мочевом пузыре (p=0,04). При локализованной форме заболевания (стадия I–II), FGFR-позитивными были 33% опухолей, а при местнораспространенном/метастатическом раке (стадия III–IV) — только 16,7% (p=0,01). Ассоциаций с возрастом, полом и статусом курения пациентов обнаружено не было. Нарушения в генах семейства FGFR были взаимоисключающими с мутациями в генах KRAS, NRAS, HRAS и BRAF. В то же время точечные мутации в генах ERBB2 и PIK3CA обнаружились в 2 и 13 FGFR-позитивных случаях соответственно.

Выводы

В результате проведенной работы были охарактеризованы распространенность и спектр нарушений в генах семейства FGFR в уротелиальных опухолях. Работа поддержана грантом РНФ № 22-15-00487.

Список литературы

1. Mitiushkina N.V., Tiurin V.I., Anuskina A.A. et al. Molecular Analysis of Biliary Tract Cancers with the Custom 3’ RACE-Based NGS Panel // Diagnostics (Basel). 2023. Vol. 13 (20). P. 3168.

Опухоли у детей: комбинированное/комплексное лечение

АнтиGD2 моноклональные антитела в лечении пациентов с нейробластомой группы высокого риска

Авторы:

(1) Михайлова Елена Андреевна, helen_mikhaylova@mail.ru, ФГБУ «НМИЦ онкологии им. Н.Н. Петрова» Минздрава России, Санкт-Петербург
(2) Кулева Светлана Александровна, kulevadoc@yandex.ru, ФГБУ «НМИЦ онкологии им. Н.Н. Петрова» Минздрава России, ФГБОУ ВО «Санкт-Петербургский государственный педиатрический медицинский университет» Минздрава России, Санкт-Петербург
(3) Сенчуров Евгений Михайлович, senchurov85@mail.ru, ФГБУ «НМИЦ онкологии им. Н.Н. Петрова» Минздрава России, ФГБОУ ВО «Санкт-Петербургский государственный педиатрический медицинский университет» Минздрава России, Санкт-Петербург
(4) Хабарова Рина Игоревна, izmozherova@yandex.ru, ФГБУ «НМИЦ онкологии им. Н.Н. Петрова» Минздрава России, ФГБОУ ВО «Санкт-Петербургский государственный педиатрический медицинский университет» Минздрава России, Санкт-Петербург
(5) Борокшинова Ксения Михайловна, bk0807@bk.ru, ФГБУ «НМИЦ онкологии им. Н.Н. Петрова» Минздрава России, Санкт-Петербург
(6) Гумбатова Эльвира Джангировна, gumbatovaelvira@gmail.com, ФГБУ «НМИЦ онкологии им. Н.Н. Петрова» Минздрава России, Санкт-Петербург
(7) Кулёва Алика Альбертовна, kuleva.alika@mail.ru, ФГБУ «НМИЦ онкологии им. Н.Н. Петрова» Минздрава России, Санкт-Петербург
(8) Семенова Юлия Константиновна, semenova.julia1997@gmail.com, ФГБОУ ВО «Санкт-Петербургский государственный педиатрический медицинский университет» Минздрава России, Санкт-Петербург
(9) Сахаутдинов Газиз Асхальевич, derek2396@gmail.com, ФГБОУ ВО «Санкт-Петербургский государственный педиатрический медицинский университет» Минздрава России, Санкт-Петербург

Ключевые слова

дети, нейробластома, группа высокого риска, иммунотерапия, однофакторный анализ

Актуальность

Биологическое поведение и клиническая разнородность уникального заболевания «нейробластома» делают его лечение крайне сложной задачей. Проблемы неблагоприятного исхода всегда возникали в когорте пациентов, первично стратифицированных в группу высокого риска, лечение которой на сегодняшний день проводится с использованием эскалированных лечебных нагрузок. Фаза постконсолидации дополнена таргетной иммунотерапией (ИТ) моноклональными антителами (МА), направленными против мишени дисиалоганглиозида GD2 на поверхности опухолевых клеток.

Цель

Провести промежуточный анализ предикторов неблагоприятного исхода у пациентов группы высокого риска в зависимости от интенсификации постконсолидации.

Материалы и методы

В исследуемой когорте 13 из 48 (27,1%) детей, первично стратифицированных в группу высокого риска, постконсолидационное лечение было интенсифицировано использованием ИТ антиGD2 МА. Средний возраст больных составил 4 года (от 1,3 года до 11 лет). Все дети (100%) перед началом ИТ имели статус болезни «полная ремиссия». Средний показатель начала ИТ после консолидации ремиссии составил 174 дня (диапазон от 37 до 515 дней). Было проведено суммарно 56 курсов ИТ. Количество курсов варьировало от 2 до 5 (среднее количество 4).

Результаты

Было отмечено значимое увеличение (практически в 2 раза) продолжительности жизни в когорте больных, в постконсолидацию которых включена ИТ (среднее значение 22 и 42 мес соответственно). Общая, бессобытийная и специфическая выживаемость в группе без ИТ составила 30,6±8,8; 17±7,6 и 36,2±9,9% соответственно, в группе с ИТ — 76,4±12,1; 65,6±14,2 и 84±10,6% соответственно (p=0,000 54, p=0,002 02 и p=0,000 98 соответственно). В исследовании был проведен однофакторный анализ предикторов риска развития неблагоприятного исхода в отношении выживаемости пациентов. Представленная методика позволила создать диаграмму метаанализа (блобограмму), по которой было видно, что использование тандемной высокодозной полихимиотерапии с последующей трансплантацией [отношение шансов (ОШ), 95% доверительный интервал (ДИ) 1,6667 (0,04766–58,2849)], мужской пол [ОШ, 95% ДИ 1,4545 (0,3224–6,5624)] и отсутствие инициального поражения костного мозга [ОШ, 95% ДИ 1,6667 (0,0816–31,8709)] увеличивают эффективность использования антиGD2 МА.

Выводы

Интерпретация полученных данных ограничена небольшими выборками, о чем свидетельствуют «усы» доверительного интервала показателя отношения шансов, особенно в когорте пациентов, получивших иммунотерапию. Однако уже сейчас терапию моноклональными антителами, направленными на GD2-антиген, можно назвать эффективным и перспективным методом биологической терапии.

Список литературы

1. Neuroblastoma: clinical and biological approach to risk stratification and treatment / V.P. Tolbert, K.K. Matthay // Cell Tissue Res. 2018. Vol. 372, N. 2. P. 195–209 2. Anti-GD2 immunotherapy for neuroblastoma / S. Sameer, M. Shakeel // Expert Rev Anticancer Ther. 2017. Vol17, N. 10. P. 889–904 3. Effect of Tandem Autologous Stem Cell Transplant vs Single Transplant on Event-Free Survival in Patients With High-Risk Neuroblastoma: A Randomized Clinical Trial / J.R. Park, S.G. Kreissman, W.B. London et al. // JAMA. 2019. Vol. 322, N. 8. P. 746–755.

Онкоэпидемиология

Характеристика первично-множественных злокачественных новообразований на территории Сибири и Дальнего Востока

Авторы:

(1) Жуйкова Лилия Дмитриевна, zhuikovalili@mail.ru, тНИИ онкологии ТНИМЦ РАН, Томск
(2) Пикалова Лидия Валентиновна, l.v.pikalova@tomonco.ru, НИИ онкологии ТНИМЦ РАН, Томск
(3) Ананина Ольга Александровна, ananina.olga@bk.ru, НИИ онкологии ТНИМЦ РАН, Томск

(4) Кононова Галина Александровна, kononovaga@onco.tnimc.ru, НИИ онкологии ТНИМЦ РАН, Томск
(5) Жуйкова Анфиса Сергеевна, Anfisone@gmail.com, ФГБОУ ВО «Сибирский государственный медицинский университет» Минздрава России, Томск

Ключевые слова

первично-множественные неоплазии, заболеваемость, Сибирский и Дальневосточный федеральные округа, Томская область

Актуальность

Анализ состояния заболеваемости, смертности, качества оказания онкологической помощи при первично-множественных неоплазиях затруднен, публикации в основном представлены результатами госпитальных исследований. Информация в официальных формах не разбита по нозологическим группам и недостаточна для популяционного анализа данного раздела онкологии, который приобретает все бóльшую актуальность [1, 2].

Цель

Изучить заболеваемость первично-множественными злокачественными новообразованиями (ПМЗО) на территории Сибири и Дальнего Востока (СДВ) в 2011–2022 гг.

Материалы и методы

В основу расчета заболеваемости ПМЗО и ее структуры взяты сведения формы № 7 за 2011–2022 гг. территориальных образований СДВ, база данных популяционного ракового регистра Томской области. Расчеты и обработка материала проводились при помощи программ Cancer Care Indicators, JASP 0.18.3.0 и Excel 2016.

Результаты

Наблюдается статистически значимый рост заболеваемости ПМЗО на территории Сибири (на 165,2%) и Дальнего Востока (на 57,7%), за исключением Республики Тыва и Чукотского а.о. в 2011–2022 гг. В структуре заболеваемости множественными неоплазиями на примере Томской области отмечено: преобладание метахронных опухолей — 80,5%, I стадии опухолевого процесса — 41,9%, частая встречаемость у мужчин: рака простаты (18,4%), кожи (15,8%), толстой кишки (14,2%) и легкого (13,0%), у женщин: опухолей кожи (19,7%), молочной железы (17,9%), толстой кишки (13,2%) и легкого (7,1%). Уровень запущенности (IV стадия) — 20,8% аналогичен показателю в целом при всех злокачественных новообразованиях. Средний возраст пациентов, среди которых больше женщин (54,6%), составил 70,5 года и выше на 5,5 года, чем в среднем у всего контингента заболевших раком.

Выводы

Значимый рост заболеваемости ПМЗО и обстоятельство стагнации уровня запущенности первичной диагностики актуализируют изучение их эпидемиологических и клинико-морфологических характеристик. В настоящее время такие исследования позволяют провести базы данных популяционных раковых регистров. На основании полученных научных результатов актуально разработать и внедрить алгоритм наблюдения пациентов после противоопухолевого лечения с целью ранней диагностики повторных опухолей.

Список литературы

1. Секержинская Е.Л., Лазарев А.Ф., Петрова В.Д. Факторы риска развития первично-множественных злокачественных новообразований // Российский биотерапевтический журнал. 2009. № 8 (2). С. 85–91. 2. Меньшиков К.В., Султанбаев А.В., Мусин Ш.И. и др. Случай первично множественного синхронного радиоиндуцированного рака в клинической практике // Злокачественные опухоли. 2023. № 13 (4). С. 84–92.

Петровские чтения (фундаментальная онкология): школа молодых ученых

Распространенность «редких» мутаций в гене EGFR при немелкоклеточном раке легкого

Авторы:

(1) Михеев Дмитрий Владимирович, dimblack1004@gmail.com, ФГБУ «НМИЦ онкологии им. Н.Н. Петрова» Минздрава России, Санкт-Петербург

(2) Чернякова Александра Павловна, karagayka@mail.ru, ФГБУ «НМИЦ онкологии им. Н.Н. Петрова» Минздрава России, Санкт-Петербург
(3) Митюшкина Наталья Владимировна, nmmail@inbox.ru, ФГБУ «НМИЦ онкологии им. Н.Н. Петрова» Минздрава России, Санкт-Петербург
(4) Тюрин Владислав Ильич, tyurinvladislav@gmail.com, ФГБУ «НМИЦ онкологии им. Н.Н. Петрова» Минздрава России, Санкт-Петербург
(5) Асадулаева Каримат Амирхановна, k.s.ch.a@mail.ru, ФГБУ «НМИЦ онкологии им. Н.Н. Петрова» Минздрава России, Санкт-Петербург
(6) Иевлева Аглая Геннадиевна, aglayai@inbox.ru, ФГБУ «НМИЦ онкологии им. Н.Н. Петрова» Минздрава России, Санкт-Петербург
(7) Имянитов Евгений Наумович, evgeny@imyanitov.spb.ru, ФГБУ «НМИЦ онкологии им. Н.Н. Петрова» Минздрава России, Санкт-Петербург

Ключевые слова

распространенность «редких» мутаций в гене EGFR при немелкоклеточном раке легкого

Актуальность

К «классическим» активирующим мутациям в гене рецептора эпидермального фактора роста (EGFR) при немелкоклеточном раке легкого (НМРЛ) относятся два типа повреждений — делеции в экзоне 19 и точечная мутация L858R [1]. Эти повреждения составляют более 80% выявляемых мутаций, связаны с хорошим клиническим ответом на ингибиторы EGFR и включены во все используемые для молекулярной диагностики НМРЛ тест-системы. Более редкие типы мутаций, затрагивающие киназный домен EGFR, не так хорошо изучены и связаны с разной чувствительностью к анти-EGFR терапии.

Цель

Проанализировать спектр «редких» мутаций в гене EGFR в немелкоклеточных опухолях легкого у российских больных.

Материалы и методы

Исследуемую группу составили 3193 случая НМРЛ. В гистологическом опухолевом материале пациентов был выполнен поиск самых частых (делеции в экзоне 19, замены L858R и T790M) и более редких (инсерции в экзоне 20, замены L861Q, S768I, G719X) мутаций в гене EGFR при помощи комбинации методов: плавления ПЦР-продуктов с высоким разрешением, секвенирования по Сэнгеру и аллель-специфической ПЦР.

Результаты

В проанализированной выборке преобладали мужчины (69%), средний возраст составил 63,8 (18–92) года. Мутации EGFR были обнаружены у 498 (16%) пациентов. Хотя бы одна из трех частых типов мутаций была выявлена в 427 из 498 (86%) случаев (включая 260 делеций в экзоне 19, 166 замен L858R, 9 мутаций T790M в сочетании с другими вариантами). Среди случаев с «редкими» мутациями почти половину составили НМРЛ с инсерциями в экзоне 20 EGFR (35/71, 49%). Более чем 1 раз также были детектированы замены G719X (n=11), L861Q (n=10), S768I (n=9), E709A/K (n=5), L747P (n=2), вариант E709_T710delinsD (n=2). У 26 пациентов наблюдались двойные мутации, причем половина из них представляла собой сочетание двух «редких» вариантов. Например, у 5 больных встретилось сочетание вариантов G719X+S768I, а у 3 — E709A+G719X. Частота двойных мутаций в группе НМРЛ с «редкими» мутациями составила 18%. Среди пациентов с частыми мутациями EGFR доля женщин оказалась значительно выше (78%), чем среди больных с «редкими» вариантами (59%) (p=0,001).

Выводы

Доля «редких» вариантов в гене EGFR при НМРЛ составляет около 14%, половина из них — инсерции в экзоне 20 EGFR. Достаточно частым событием является сочетание двух «редких» мутаций в одной опухоли. НМРЛ с «редкими» вариантами EGFR могут отличаться по клиническим свойствам от случаев с делециями в экзоне 19 и заменой L858R. Исследование выполнено при поддержке гранта РНФ № 24-45-10014.

Список литературы

1. Harrison P.T., Vyse S., Huang P.H. Rare epidermal growth factor receptor (EGFR) mutations in non-small cell lung cancer // Semin Cancer Biol. 2020 Apr. Vol. 61. P. 167–179. DOI: 10.1016/j.semcancer.2019.09.015. Epub 2019 Sep 25. PMID: 31562956; PMCID: PMC7083237.

Онкоиммунология: клиническая онкоиммунология

Новые синтетические индукторы интерферона — агонисты STING для иммунотерапии онкологических заболеваний

Авторы:

(1) Мишина Александра Владимировна, aleksandramishin@gmail.com, ФГБУ «НМИЦ онкологии им. Н.Н. Блохина» Минздрава России, Москва
(2) Солопова Ольга Николаевна, o.solopova@ronc.ru, ФГБУ «НМИЦ онкологии им. Н.Н. Блохина» Минздрава России, Москва
(3) Гусев Дмитрий Васильевич, d.gusev@ronc.ru, ФГБУ «НМИЦ онкологии им. Н.Н. Блохина» Минздрава России, Москва
(4) Косоруков Вячеслав Станиславович, kosorukov@ronc.ru, ФГБУ «НМИЦ онкологии им. Н.Н. Блохина» Минздрава России, Москва
(5) Садовская Яна Олеговна, ja.sadovskaja@ronc.ru, ФГБУ «НМИЦ онкологии им. Н.Н. Блохина» Минздрава России, Москва
(6) Зайченко Данила Михайлович, danilamihailovich@mail.ru, ФГБУ «НМИЦ онкологии им. Н.Н. Блохина» Минздрава России, Москва
(7) Астафьева Яна Романовна, yanasterr@yandex.ru, ФГБНУ «НИИ общей патологии и патофизиологии», Москва
(8) Московцев Алексей Александрович, bioinf@mail.ru, ФГБУ «НМИЦ онкологии им. Н.Н. Блохина» Минздрава России, Москва

Ключевые слова

STING, интерферон бета, ПЦР

Актуальность

Сигнальный каскад cGAS-STING — один из известных механизмов врожденного внутриклеточного иммунитета, результатом активации которого является синтез интерферона бета (ИФН бета) [1], известного своей антипролиферативной активностью [2], а также рядом местных иммунных реакций при стимуляции его выработки в опухолевом узле [3]. STING — привлекательная для онкотерапии мишень, к которой разработан ряд низкомолекулярных синтетических агонистов [4], например MSA-2 (5,6-диметокси-γ-оксобензо[b] тиофен-2-бутановая кислота), но поиск наиболее перспективных, приводящих к эффективной выработке интерферонов продолжается [5].

Цель

Разработка соединений, приводящих к интерфероновому ответу в опухолевых клетках.

Материалы и методы

Клетки моноцитарной линии THP-1 на протяжении 5 ч инкубировали с органическими соединениями MSA-2 (5,6-диметокси-γ-оксобензо[b]тиофен-2-бутановая кислота) в диапазоне концентраций 10–100 мкМ, SAD-2 (изопропиловый эфир 5,6-диметокси-γ-оксобензо[b]тиофен-2-бутановой кислоты) в диапазоне концентраций 10–100 мкМ, после чего выделяли суммарную клеточную РНК методом гуанидин тиоцианат-фенол-хлороформной экстракции и проводили обратную транскрипцию с последующей полимеразной цепной реакцией в режиме реального времени (ОТ-ПЦР-РВ). Уровень экспрессии ИФН бета подсчитывали методом ΔΔCt относительно гена «домашнего хозяйства» глицеральдегид-3-фосфатдегидрогеназы (GAPDH). Финальную обработку данных проводили с использованием критерия Краскела–Уоллиса и программного обеспечения Statistica.

Результаты

В ходе исследования проводился сравнительный анализ синтезированных нами потенциальных агонистов STING на способность к индукции ИФН бета. Было ресинтезировано уже известное соединение MSA-2. Также был получен путем его функционализации в ходе одностадийной реакции новый потенциальный агонист STING SAD-2. Клетки моноцитарной линии THP-1 продемонстрировали высокоэффективную дозозависимую индукцию мРНК ИФН бета в ответ на действие синтезированных агонистов STING: MSA-2 и нового соединения SAD-2. При концентрации испытуемых соединений в культуральной среде 50 мкМ кратность изменения экспрессии мРНК ИФН бета относительно GAPDH составила в среднем 1000 и 2000 для MSA-2 и SAD-2 соответственно.

BIOCAD — российская биотехнологическая компания, объединившая научно-исследовательские центры, фармацевтическое производство, доклинические и клинические исследования.

Компания производит препараты для терапии онкологических, аутоиммунных и других социально значимых заболеваний. Наш приоритет – непрерывная работа над разработкой и производством лекарственных препаратов для улучшения и продления жизни пациентов.

64 продукта в портфеле

Более 3000 сотрудников

Более 40 лабораторий

6 международных офисов

7 производственных комплексов

R&D платформы

Моноклональные антитела

MabNext

Платформа по созданию лекарственных препаратов на основе моноклональных антител

Малые молекулы

ChemNext

Платформа по созданию препаратов химической природы

Генная терапия

GeneNext

Платформа по созданию in vivo и ex vivo генной терапии

RU.BIO.00588_20.09.2023_v1

Выводы

Способность молекул MSA-2 и SAD-2 индуцировать выработку клетками интерферонов бета делает их перспективными кандидатами для иммунотерапии раковых заболеваний. Синтезированное новое соединение SAD-2 оказалось более эффективным индуктором ИФН бета по сравнению с известным аналогом.

Список литературы

1. Jiang M., Chen P., Wang L. et al. cGAS-STING, an important pathway in cancer immunotherapy // J Hematol Oncol. 2020. Vol. 13. P. 81. https://doi.org/10.1186/s13045-020-00916-z. 2. Алиев Т.К., Панина А.А., Свешников П.Г., Солопова О.Н. Способ количественного определения антипролиферативной активности интерферона-бета человека: патент на изобретение 2739261 C1, 22.12.2020. 3. Antitumour actions of interferons: implications for cancer therapy / Belinda S. Parker, Jai Rautela & Paul J. // Hertzog. Nature Reviews Cancer. 2016. Vol. 16. P. 131–144. 4. Zhang H., You Q.D., Xu X.L. Targeting Stimulator of Interferon Genes (STING): A Medicinal Chemistry Perspective // J Med Chem. 2020 Apr. Vol. 23, N. 63 (8). P. 3785–3816. DOI: 10.1021/acs.jmedchem.9b01039. Epub 2019 Dec 20. PMID: 31820978; 5. Bo-Sheng P. et al. An orally available non-nucleotide STING agonist with antitumor activity. Science369, eaba 6098 (2020). DOI:10.1126/science.aba6098.

Онкоэпидемиология

Злокачественные опухоли синоназальной локализации в Республике Беларусь

Авторы:

(1) Морозова Наталья Алексеевна, natalim-22@yandex.ru, ГУ «Республиканский научно-практический центр онкологии и медицинской радиологии им. Н.Н. Александрова», Минск
(2) Колядич Жанна Викторовна, janept@list.ru, ГУ «Республиканский научно-практический центр онкологии и медицинской радиологии им. Н.Н. Александрова», Минск
(3) Евмененко Алеся Александровна, natalim-22@yandex.ru, ГУ «Республиканский научно-практический центр онкологии и медицинской радиологии им. Н.Н. Александрова», Минск

Ключевые слова

полость носа, околоносовые пазухи, злокачественные новообразования, стадия, выживаемость

Актуальность

У 92% пациентов злокачественные новообразования (ЗНО) полости носа (ПН) и околоносовых пазух (ОНП) диагностируются с распространенностью T3/T4, 5-летняя общая выживаемость колеблется от 60% для ранних стадий (T1–2) до 20% для запущенных стадий.

Цель

Провести оценку основных статистических показателей ЗНО ПН и ОНП в Республике Беларусь.

Материалы и методы

Материалом исследования послужили данные Белорусского канцер-регистра о 2016 пациентах со ЗНО ПН и ОНП (C30.0 и C31), выявленных за 1998–2022 гг. в Республике Беларусь.

Результаты

Отношение смертности к заболеваемости ЗНО ПН и ОНП в Республике Беларусь составило 60,0% в 2018–2022 гг. (в 1998–2002 — 80,0%). Показатель 1-годичной летальности сократился с 49,3% в 1998 г. до 34,1% в 2022 г. При анализе 5-летних показателей частота III–IV стадии увеличилась с 70,6% в 1998–2002 гг. до 73,8% в 2018–2022 гг. Своевременная диагностика на протяжении всего периода исследования остается на низком уровне — 22,0% в 2018–2022 гг. (I стадия — 10,9%, II стадия — 11,1%). Пятилетняя скорректированная выживаемость (СВ) сократилась с 38,2±0,2% в 2003 г. до 35,9±3,3% в 2022 г. Показатели СВ различаются в зависимости от стадии: при I стадии заболевания достигнуты наиболее высокие показатели выживаемости — 81,9±0,3% в 2003 г. и 93,8±6,1% в 2022 г., а при IV стадии заболевания выживаемость пациентов составляла 5,6±0,2% в 2003 г. и 22,8±4,0% в 2022 г. Увеличение риска заболеваемости наблюдается среди лиц в возрасте 40 лет и старше. Пик заболеваемости в 2018–2022 гг. приходится на возрастную группу 75–79 лет (2,7 на 100 тыс. населения).

Выводы

Основной проблемой остается поздняя диагностика ЗНО ПН и ОНП. Высокие показатели отношения смертности к заболеваемости, 1-годичной летальности и низкие показатели 5-летней СВ свидетельствуют о наличии проблем в диагностике и лечении заболевания.

Список литературы

1. Bracigliano A., Tatangelo F., Perri F. et al. Malignant sinonasal tumors: update on histological and clinical management // Curr Oncol. 2021. Vol. 28 (4). P. 2420–2438. 2. König M., Osnes T., Bratland Å., Meling T.R. Squamous cell carcinoma of the paranasal sinuses: a single center experience // J Neurol Surg B Skull Base. 2020. № 81 (6). P. 664–672.

Петровские чтения (фундаментальная онкология): школа молодых ученых

Поиск новых мишеней таргетной терапии рака легкого в генах, кодирующих белки с киназной активностью

Авторы:

(1) Мулкиджан Римма Сергеевна, mulkidzhan17@gmail.com, ФГБУ «НМИЦ онкологии им. Н.Н. Петрова» Минздрава России, Санкт-Петербург
(2) Преображенская Елена Васильевна, chekmarevaev@mail.ru, ФГБУ «НМИЦ онкологии им. Н.Н. Петрова» Минздрава России, Санкт-Петербург
(3) Саитова Евгения Станиславовна, zhenya.saitowa2017@yandex.ru, ФГБУ «НМИЦ онкологии им. Н.Н. Петрова» Минздрава России, Санкт-Петербург
(4) Асадулаева Каримат Амирхановна, k.s.ch.a@mail.ru, ФГБУ «НМИЦ онкологии им. Н.Н. Петрова» Минздрава России, Санкт-Петербург
(5) Загребин Федор Альбертович, zagrebinf@gmail.com, ФГБУ «НМИЦ онкологии им. Н.Н. Петрова» Минздрава России, Санкт-Петербург
(6) Тюрин Владислав Ильич, tyurinvladislav@gmail.com, ФГБУ «НМИЦ онкологии им. Н.Н. Петрова» Минздрава России, Санкт-Петербург
(7) Имянитов Евгений Наумович, evgeny@imyanitov.spb.ru, ФГБУ «НМИЦ онкологии им. Н.Н. Петрова» Минздрава России, Санкт-Петербург

Ключевые слова

рак легкого, киназы, мутации, транслокации, таргетная терапия, NGS

Актуальность

Неестественная стимуляция сигнальных путей, инициирующих клеточную пролиферацию, адгезию, инвазию, ангиогенез, — необходимый аспект канцерогенеза [1]. Причиной анормальной активации данных процессов служат в том числе соматические аберрации в генах киназ, но генетический профиль значительного числа опухолей легкого неизвестен [2].

Цель

Поиск новых потенциальных мишеней для таргетной терапии в генах киназ и определение их встречаемости на расширенной коллекции рака легкого (РЛ).

Материалы и методы

В исследование «кинома» был включен 101 случай РЛ от молодых или некурящих пациентов, негативных в отношении известных РЛ-ассоциированных мутаций (в генах EGFR, BRAF, KRAS, NRAS, MET, ALK, ROS1, RET, HER2, NTRK1/2/3). В этих образцах было проведено таргетное РНК-секвенирование (NGS) с использованием панели зондов, покрывающей 650 генов киназ разных семейств. Кроме обнаружения новых транслокаций, также анализировались точечные соматические мутации, которые могут приводить к потенцированию киназной активности. Найденные альтерации были верифицированы с помощью вариант-специфической ПЦР (полимеразная цепная реакция) с TaqMan-зондами, и их встречаемость была оценена на расширенной коллекции опухолей легкого.

Результаты

Анализ данных секвенирования «кинома» на предмет наличия точечных соматических мутаций выявил 53 редких несинонимичных варианта в киназных доменах исследуемых генов. Эпидемиологическое исследование на расширенной коллекции РЛ (n=552) показало, что ни один из исследуемых вариантов не является повторяющимся. В результате анализа данных секвенирования на предмет присутствия транслокаций было обнаружено 84 уникальных химерных транскрипта, большая часть из них оказалась со сдвигом рамки считывания. Из 27 inframe транслокаций только в 21 киназный домен в гене фермента был абсолютно или частично сохранен. При верификации перестроек методом ПЦР удалось подтвердить существование 17 химерных РНК. Встречаемость этих перестроек оценивалась на расширенной выборке РЛ (n=1069). Только 2 транслокации оказались повторяющимися: ADK::KAT6B встретилась дважды — оба пациента некурящие мужчины 43 и 64 лет, RPS6KB1::VMP1 встретилась единожды у мужчины 61 года.

Выводы

Таким образом, обнаружено 53 новых потенциально значимых мутации в генах киназ, ни один из этих вариантов не сочетается с другими драйверными мутациями, а значит, сам потенциально может быть драйверным событием. Все варианты найденных точечных мутаций уникальны и на расширенной коллекции РЛ не повторились. Среди 17 новых транслокаций 2 оказались повторяющимися. На сегодняшний день к ряду киназ, в которых найдены новые генетические альтерации, уже разработаны или проводятся исследования по обнаружению ингибиторов, что расширяет терапевтические возможности для пациентов с опухолями легкого. Исследование поддержано грантом РНФ № 24-45-10014.

Петровские чтения (фундаментальная онкология): школа молодых ученых

Реиндукция иммунотерапии как потенциальная опция в последующих линиях метастатического НМРЛ

Авторы:

(1) Мусаелян Арам Ашотович, a.musaelyan8@gmail.com, ФГБОУ ВО «Первый Санкт-Петербургский государственный медицинский университет им. академика И.П. Павлова» Минздрава России, Санкт-Петербург
(2) Одинцова Светлана Валентиновна , odin-svet@yandex.ru, ФГБОУ ВО «Первый Санкт-Петербургский государственный медицинский университет им. академика И.П. Павлова» Минздрава России, Санкт-Петербург
(3) Уртенова Магарипа Анзоровна, urtenova@mail.ru, ФГБОУ ВО «Первый Санкт-Петербургский государственный медицинский университет им. академика И.П. Павлова» Минздрава России, Санкт-Петербург
(4) Соловьева Екатерина Петровна, solovyeva_ek@mail.ru, ООО «ЕвроСитиКлиник», Санкт-Петербург
(5) Меньшикова Любовь Игоревна, lubamenshikova1@gmail.com, ГБУЗ АО «Архангельский клинический онкологический диспансер», Архангельск
(6) Имянитов Евгений Наумович, evgeny@imyanitov.spb.ru, ФГБУ «НМИЦ онкологии им. Н.Н. Петрова» Минздрава России, Санкт-Петербург
(7) Орлов Сергей Владимирович, orloff-sv@mail.ru, ФГБОУ ВО «Первый Санкт-Петербургский государственный медицинский университет им. академика И.П. Павлова» Минздрава России, Санкт-Петербург

Ключевые слова

предиктивные маркеры, иммунотерапия, реиндукция, немелкоклеточный рак легкого

Актуальность

Ингибиторы контрольных точек иммунитета (ИКТИ) являются стандартом терапии у пациентов с метастатическим немелкоклеточным раком легкого (НМРЛ) без активирующих мутаций. Однако терапевтические опции при прогрессировании на фоне лечения ограничены, и повторное назначение ИКТИ может служить перспективной опцией.

Цель

Определение предикторов эффективности реиндукции терапии ИКТИ у пациентов с метастатическим НМРЛ.

Материалы и методы

Исследование включало 35 пациентов с метастатическим НМРЛ, у которых отмечалось прогрессирование на фоне первой и второй линий ИКТИ в комбинации с химиотерапией (*n*=29) +/- антиангиогенной терапией (*n*=6). Все пациенты в дальнейшем повторно получали ИКТИ в монорежиме. Клинико-биологические показатели получены до начала проведения реиндукции у всех пациентов, включенных в исследование. Конечными точками были выживаемость без прогрессирования (ВБП) и общая выживаемость (ОВ) на фоне проведения реиндукции.

Результаты

Медиана ВБП и ОВ на фоне реиндукции иммунотерапии составила 5,1 и 11,2 мес соответственно. Медиана ВБП и ОВ статистически значимо ниже у пациентов с ECOG ≥2, чем при ECOG 0-1 (ВБП: 4,1 мес vs 8,1 мес, *p*=0,011; ОВ: 8,4 мес vs 14,6 мес, *p*=0,008). Показатели выживаемости были значительно выше у куривших/ранее куривших по сравнению с никогда не курившими (ВБП: 8,8 мес vs 4,1 мес, *p*=0,031; ОВ: 14,8 мес vs 6,8 мес, *p*=0,002). Уровень экспрессии PD-L1 ≥10% был связан с более длительной ОВ (14,6 мес vs 7,3 мес, *p*=0,015). При уровне нейтрофильно-лимфоцитарного отношения (НЛО) выше порогового значения, определенного как ≥4,8, отмечались достоверно более низкие показатели ВБП (2,8 мес vs 8,8 мес, p<0,001) и ОВ (6,4 мес vs 14,6 мес, p=0,003).

Выводы

Реиндукция терапии ИКТИ обеспечивает долгосрочный клинической ответ, в особенности при наличии следующих предиктивных показателей: ECOG 0-1, наличие статуса курения, PD-L1 ≥10%, НЛО ≥4,8.

Список литературы

Livanou M.E., Nikolaidou V., Skouras V. et al. Efficacy of NSCLC Rechallenge with Immune Checkpoint Inhibitors following Disease Progression or Relapse // Cancers. 2024. Vol. 16. P. 1196. https://doi.org/10.3390/cancers16061196

Опухоли головы и шеи: хирургическое лечение

Региональный опыт видеоэндоскопических операций при опухолях щитовидной железы

Авторы:

(1) Мусин Шамиль Исмагилович , musin_shamil@mail.ru, ГАУЗ Республиканский клинический онкологический диспансер Минздрава Республики Башкортостан, Уфа
(2) Султанбаев Александр Валерьевич, sovaa@rambler.ru, ГАУЗ Республиканский клинический онкологический диспансер Минздрава Республики Башкортостан, Уфа
(3) Меньшиков Константин Викторович, kmenshikov80@bk.ru, ГАУЗ Республиканский клинический онкологический диспансер Минздрава Республики Башкортостан, Уфа
(4) Осокин Сергей Викторович , osokinsv@yandex.ru, ГАУЗ Республиканский клинический онкологический диспансер Минздрава Республики Башкортостан, Уфа
(5) Ильин Василий Владимирович , ilin_vasily@mail.ru, ГАУЗ Республиканский клинический онкологический диспансер Минздрава Республики Башкортостан, Уфа
(6) Шарафутдинова Наталья Анатольевна, nat_sharafutdinova@mail.ru, ГАУЗ Республиканский клинический онкологический диспансер Минздрава Республики Башкортостан, Уфа
(7) Баймуратов Тимерлан Рамилевич, btrs97@yandex.ru, ГАУЗ Республиканский клинический онкологический диспансер Минздрава Республики Башкортостан, Уфа

Ключевые слова

опухоль щитовидной железы, видеоэндоскопические операции

Актуальность

В 2021 г. в Российской Федерации со злокачественными новообразованиями щитовидной железы зарегистрировано 12 351 пациент, 81,2% из них проведено хирургическое лечение. В 2021 г. в общехирургических стационарах России оперативное лечение по поводу различных неонкологических заболеваний щитовидной

железы проведено 14 494 пациентам, из них эндоскопические операции выполнены только 605 пациентам. Внедрение эндоскопических методов хирургического лечения щитовидной железы активно проходит в общехирургических лечебных учреждениях, тогда как в профильных онкологических учреждениях эндоскопические операции проводятся в единичных учреждениях.

Цель

Анализ результатов видеоэндоскопических операций при опухолевых заболеваниях щитовидной железы в ГАУЗ РКОД Минздрава РБ.

Материалы и методы

Проведен ретроспективный анализ 123 пациентов, оперированных с января 2023 г. по январь 2024 г. в ГАУЗ РКОД МЗ РБ г. Уфы с опухолями щитовидной железы, из них мужчин 13,9% (17/123) и женщин 86,1% (105/123). Средний возраст составил 46 лет (IQR: 36–60).

Результаты

По данным цитологического исследования пациенты имели следующие заключения: Bethesda 3–3,3% (4/123), Bethesda 4–50% (72/123), Bethesda 5–6,6% (8/123), Bethesda 6–31,1% (38/123). UABA выполнена гемитиреоидэктомия доступом 94,3% (15/123), 5,7% (7/123) выполнена тиреоидэктомия. Показатели размеров узла составили 13,0 мм (IQR: 10,0–19,5) на 10,7 мм (IQR: 8,0–16,0). Средняя продолжительность операции составила 80 мин (IQR: 70–110). Осложнения отмечены у 13,8% (17/123) пациентов, конверсия выполнена у 3,3% (4/123) пациентов.

Выводы

Активное внедрение видеоэндоскопических методов позволило выполнить за 2023 г. оперативные вмешательства на щитовидной железе 123 пациентам, частота осложнений составила 13,8% (17/123), конверсия выполнена у 3,3% (4/123) пациентов.

Список литературы

1. Состояние онкологической помощи населению России в 2021 году / под ред. А.Д. Каприна, В.В. Старинского, А.О. Шахзадовой. М.: МНИОИ им. П.А. Герцена — филиал ФГБУ «НМИЦ радиологии» Минздрава России, 2022. 239 с.: илл. 2. Ревишвили А.Ш., Оловянный В.Е., Сажин В.П. и др. Хирургическая помощь в Российской Федерации. М., 2022. 200 с.

Опухоли мочеполовой системы (предстательной железы): хирургическое лечение

Результаты хирургического лечения пациентов высокого риска рака предстательной железы в отделении онкоурологии ГБУЗ ЛОКБ

Авторы:

(1) Тяпкин Николай Иванович, nikt1982@gmail.ru, ГБУЗ «Ленинградская областная клиническая больница», Санкт-Петербург
(2) Навматуля Елена Анатольевна , pea13@yandex.ru, ГБУЗ «Ленинградская областная клиническая больница», Санкт-Петербург
(3) Рылло Георгий Андреевич, ГБУЗ «Ленинградская областная клиническая больница», Санкт-Петербург
(4) Рузаева Вероника Анатольевна, ГБУЗ «Ленинградская областная клиническая больница», Санкт-Петербург
(5) Дудоров Денис Дмитриевич, denzil8995@gmail.ru, ГБУЗ «Ленинградская областная клиническая больница», Санкт-Петербург

Ключевые слова

рак предстательной железы, простатэктомия, группа высокого риска

Актуальность

Радикальная простатэктомия (РПЭ) остается одним из основных методов лечения пациентов с локализованным раком предстательной железы. Наряду с хирургическим методом, в зависимости от группы риска,

может применяться тактика активного наблюдения или лучевая терапия (ЛТ). При этом в течение последних нескольких лет именно РПЭ стала чаще использоваться в качестве первичного лечения у пациентов группы высокого риска.

Цель

Изучить ранние функциональные и онкологические результаты у пациентов группы высокого риска, перенесших РПЭ.

Материалы и методы

В отделении онкоурологии ГБУЗ ЛОКБ с 2021 по 2023 г. прооперировано 195 пациентов с локализованным раком предстательной железы. Из них 53 пациента на дооперационом периоде стратифицированы в группу высокого риска в соответствии с классификацией EAU. Средний возраст пациентов составил 64 (53–72) года. Средний уровень ПСА (простатический специфический антиген) — 20,2 (5,1–43,6) нг/мл. Хирургический доступ в 48 (90,6%) случаях был лапароскопическим, в 5 (9,4%) случаях — позадилонным. Всем пациентам выполнена расширенная тазовая лимфаденэктомия от уровня бифуркации аорты с удалением пресакральной, а также предпростатической жировой клетчатки. Среднее число удаленных лимфатических узлов составило 22 (12–78). У 14 (26%) пациентов в удаленных узлах выявлены метастазы. Среднее количество пораженных лимфатических узлов 3 (1–7). У 18 (34%) пациентов по результату гистологического исследования отмечалось повышение степени дифференцировки, увеличение стадии Т в 31 (58,5%) случае.

Результаты

В 26 (49%) случаях по результатам патоморфологического заключения операционного материала выявлен положительный хирургический край. Всем пациентам (n=5) с поражением более 2 лимфатических узлов назначена андроген-депривационная терапия в адъювантном режиме. Сальважная ЛТ проведена в 5 (9%) случаях. При медиане наблюдения 14 мес у 15 (28,3%) пациентов отмечен биохимический рецидив. Среднее время до маркерного прогрессирования 6,4 (1–26) мес. Полное удержание мочи через 3 мес восстановлено у 33 (62,3%) пациентов, стрессовое недержание сохраняется у 18 (33,9%) и у 2 (3,8%) пациентов отмечается тотальное недержание мочи.

Выводы

Таким образом, РПЭ, выполненная у пациентов с диагнозом «рак предстательной железы» группы высокого риска может быть рассмотрена как один из этапов комплексного лечения. У отдельной категории пациентов хирургическое лечение является самостоятельным и окончательным методом, позволяющим достичь стойкой онкологической ремиссии.

Список литературы

1. Vincent J. Gnanapragasam The role of surgery in high-risk localised prostate cancer / Vincent J. Gnanapragasam et al. // BJU International. 2011. № 109. С. 648–658 2. Alberto Briganti Identifying the Best Candidate for Radical Prostatectomy Among Patients with High-Risk Prostate Cancer / Alberto Briganti et al. //European Urology. 2012. № 61. С. 584–592.

Онкоэпидемиология

Актуальность обучения правилам учета злокачественных новообразований и ведению популяционного ракового регистра

Авторы:

(1) Назарова Екатерина Александровна, nazarovacatherine@gmail.com, ФГБУ «НМИЦ онкологии им. Н.Н. Петрова» Минздрава России, Санкт-Петербург
(2) Яковлева Оксана Андреевна, Yakovlevaoa@niioncologii.ru, ФГБУ «НМИЦ онкологии им. Н.Н. Петрова» Минздрава России, Санкт-Петербург
(3) Максимов Игорь Заурович, maksimoviz@niioncologii.ru, ФГБУ «НМИЦ онкологии им. Н.Н. Петрова» Минздрава России, Санкт-Петербург

(4) Рогачёв Михаил Васильевич, m.rogachev@mail.ru, ФГБУ «НМИЦ онкологии им. Н.Н. Петрова» Минздрава России, Санкт-Петербург
(5) Комаров Юрий Игоревич, md.komarov@gmail.com, ФГБУ «НМИЦ онкологии им. Н.Н. Петрова» Минздрава России, Санкт-Петербург

Ключевые слова

раковый регистр, эпидемиология злокачественных новообразований

Актуальность

В связи с растущей потребностью в качественных данных для разработки эффективных программ профилактики и лечения злокачественных новообразований (ЗНО) специалисты популяционных раковых регистров (ПРР) должны обладать навыками по сбору, кодированию, регистрации и анализу данных о случаях заболеваниях и смерти. Недостаточная квалификация в этой области может привести к искажению реальной эпидемиологической картины и неправильному планированию мероприятий.

Цель

Повышение квалификации специалистов в области регистрации ЗНО. Создание обучающего курса для сотрудников ПРР и врачей-онкологов, интересующихся регистрацией и эпидемиологией злокачественных новообразований, с учетом их текущего уровня знаний и потребностей.

Материалы и методы

Курс предназначен для специалистов с высшим медицинским образованием и является единственным в России, посвященным работе ПРР. Образовательная программа разработана на основе международных и российских рекомендаций по регистрации и учету ЗНО. За период август 2023 г. — апрель 2024 г. прошло обучение 48 слушателей из 29 регионов страны, из них: 25 (51%) слушателей — сотрудники раковых регистров, 23 (47,9%) слушателя — врачи-онкологи. Для оценки уровня знаний и адаптации курса под потребности слушателей было разработано предварительное анкетирование, где мы просили слушателей ответить на вопросы, направленные на оценку знаний, а также написать перечень вопросов, связанных с регистрацией ЗНО, которые их интересуют.

Результаты

Предварительное анкетирование прошел 31 слушатель (64,6% общего числа зарегистрировавшихся на курс), из них специалисты ПРР — 19 (61,3%) человек, врачи-онкологи — 12 (38,7%) человек. Среди специалистов ракового регистра наибольшую заинтересованность вызвали следующие темы: кодирование ЗНО — 6 (31,6%) слушателей; правила сбора данных для ведения ракового регистра — 6 (31,6%) слушателей. Расчет основных показателей вызвал интерес у 1 (5,2%) слушателя и еще 6 (31,6%) слушателей не задали вопросов. Среди врачей-онкологов наибольшую заинтересованность вызвали правила сбора данных для ведения ракового регистра — 5 (41,6%) слушателей. По теме, связанной с правилами кодирования ЗНО и расчета основных показателей, задали по 2 вопроса (соответственно 16,7 и 16,7%). Вопросов среди врачей-онкологов не возникло в 3 (25%) случаях.

Выводы

Среди врачей-онкологов, прошедших предварительное анкетирование, наибольший интерес вызвала тема сбора данных для ведения ПРР (41,6%), в то время как кодирование ЗНО и сбор данных для ведения регистра были наиболее востребованы среди врачей раковых регистров (31,6 и 31,6%), что позволяет предположить, что необходимо более плотное взаимодействие между специалистами разных специальностей, участвующих в регистрации ЗНО, на всех этапах сбора данных и ведения регистра.

Список литературы

1. Bray F., Parkin D.M. Evaluation of data quality in the cancer registry: principles and methods. Part I: comparability, validity and timeliness // Eur J Cancer. 2009 Mar. Vol. 45 (5). P. 747–755. DOI: 10.1016/j.ejca.2008.11.032. Epub 2008 Dec 29. 2. Parkin D.M., Bray F. Evaluation of data quality in the cancer registry: principles and methods Part II. Completeness // Eur J Cancer. 2009 Mar. Vol. 45 (5). P. 756–764. DOI: 10.1016/j.ejca.2008.11.033. Epub 2009 Jan 6. 3. Barchuk A., Tursun-Zade R., Nazarova E. et al. Completeness of regional cancer registry data in Northwest Russia 2008-2017 // BMC Cancer. 2023 Oct 18. Vol. 23 (1). P. 994. DOI: 10.1186/s12885-023-11492-z. 4. Barchuk A., Tursun-Zade R., Belayev A. et al. Comparability and validity of cancer registry data in the northwest of Russia // Acta Oncol. 2021 Oct. Vol. 60 (10). P. 1264–1271. DOI: 10.1080/0284186X.2021.1967443. Epub 2021 Aug 23. 5. Barchuk A., Belyaev A., Gretsova O. et al. History and current status of cancer registration in Russia // Cancer Epidemiol. 2021 Aug. Vol. 73. P. 101963. DOI: 10.1016/j.canep.2021.101963. Epub 2021 Jun 2.

Петровские чтения (фундаментальная онкология): школа молодых ученых

Особенности развития злокачественного процесса на фоне индуцированного гипертиреоза у мышей линии C57BL/6 обоего пола

Авторы:

(1) Васильева Екатерина Олеговна, vasilevaeo27@mail.ru, ФГБУ «НМИЦ онкологии» Минздрава России, Ростов-на-Дону
(2) Франциянц Елена Михайловна, super.gormon2@ya.ru, ФГБУ «НМИЦ онкологии» Минздрава России, Ростов-на-Дону
(3) Каплиева Ирина Викторовна, kaplirina@yandex.ru, ФГБУ «НМИЦ онкологии» Минздрава России, Ростов-на-Дону
(4) Бандовкина Валерия Ахтямовна, valerryana@yandex.ru, ФГБУ «НМИЦ онкологии» Минздрава России, Ростов-на-Дону
(5) Шихлярова Алла Ивановна, shikhliarova.a@mail.ru, ФГБУ «НМИЦ онкологии» Минздрава России, Ростов-на-Дону
(6) Трепитаки Лидия Константиновна, legolab69@yandex.ru, ФГБУ «НМИЦ онкологии» Минздрава России, Ростов-на-Дону
(7) Погорелова Юлия Александровна, flora-73@yandex.ru, ФГБУ «НМИЦ онкологии» Минздрава России, Ростов-на-Дону
(8) Черярина Наталья Дмитриевна, scalolas.92@yandex.ru, ФГБУ «НМИЦ онкологии» Минздрава России, Ростов-на-Дону
(9) Сурикова Екатерина Игоревна, sunsur2000@mail.ru, ФГБУ «НМИЦ онкологии» Минздрава России, Ростов-на-Дону
(10) Гусарева Марина Александровна, oncorad@mail.ru, ФГБУ «НМИЦ онкологии» Минздрава России, Ростов-на-Дону
(11) Фатькина Наталья Борисовна, f-iona@yandex.ru, ФГБУ «НМИЦ онкологии» Минздрава России, Ростов-на-Дону
(12) Солнцева Анна Анатольевна, profcomsaa@mail.ru, ФГБУ «НМИЦ онкологии» Минздрава России, Ростов-на-Дону
(13) Павлятенко Инна Викторовна, pavlytenko@rambler.ru, ФГБУ «НМИЦ онкологии» Минздрава России, Ростов-на-Дону

Ключевые слова

гипертиреоз, мыши линии C57BL/6, злокачественный процесс

Актуальность

Гипертиреоз — клиническое состояние, вызванное чрезмерной концентрацией гормонов щитовидной железы, в тканях организма. В общей популяции женщины болеют чаще субклиническим или явным гипертиреозом — 1,7–11,7%, мужчины — 1,2–7,6% [1]. Избыток гормонов щитовидной железы связан с увеличением заболеваемости раком [2]. Использование экспериментальных моделей способствует лучшему пониманию особенностей развития патологического процесса с учетом половой специфичности [3].

Цель

Изучить течение карциномы легкого Льюиса (LLC) на фоне индуцированного гипертиреоза у экспериментальных животных обоего пола.

Материалы и методы

Мыши линии C57BL/6 обоего пола (n=72): группа сравнения (самцы n=16, самки n=16) — стандартная подкожная трансплантация LLC — $2 \cdot 10^6$ клеток в 0,5 мл физ. раствора на животное; основная группа (самцы n=16, самки n=16) — LLC трансплантировали через 5 дней после создания гипертиреоза с использованием препарата тиромель внутрибрюшинно в дозе 20 мкг/100 г в 0,5 мл физ. раствора, ежедневно 1 раз в день до конца эксперимента. Оценивали продолжительность жизни мышей, динамику роста подкожных опухолей и удельный вес внутренних органов. Статистическая обработка результатов — Statistica 10.0.

Результаты

У самок и самцов основной группы продолжительность жизни снижалась относительно сроков у мышей из группы сравнения в 1,2 раза (p<0,05) и в 1,3 раза (p<0,05) соответственно. Объем опухоли при гипертиреозе у мышей обоего пола на этапах исследования был в среднем в 2,1 раза больше, чем в группе сравнения. У самцов основной группы снижался удельный вес щитовидной железы в 2,1 раза, предстательной железы в 1,8 раза (p<0,05) относительно значений в группе сравнения, а удельный вес сердца увеличивался в 1,3 раза (p<0,05). В основной группе самок был увеличен удельный вес тимуса в 2,2 раза, легких, сердца и поджелудочной железы в 1,5 раза (p<0,05) и снижен вес селезенки и яичников в 1,27 раза и 2,2 раза. У самок основной группы фиксировали большее количество органов с измененным удельным весом, чем у самцов, — 6 против 3.

Выводы

Гипертиреоз способствовал стимуляции роста LLC у мышей линии C57BL/6 обоего пола, при этом выявлены как объединяющие оба пола признаки: снижение сроков жизни животных, большие объемы опухолевых очагов, так и разъединяющие признаки: у самцов объем опухолей меньше, чем у самок, а количество органов с измененным удельным весом больше у самок.

Список литературы

1. Zhang M., Jiang W., Lu G. et al. Insight in to mouse models of hyperthyroidism // Frontiers in endocrinology. 2022. Vol. 13. P. 929750. 2. Krashin E., Piekelko-Witkowska A., Ellis M., Ashur-Fabian O. Thyroid hormones and cancer: a comprehensive review of preclinical and clinical studies // Front. Endocrinol. 2019. Vol. 10. P. 59. 3. Франциянц Е.М., Бандовкина В.А., Каплиева И.В., Сурикова Е.И. и др. Изменение патофизиологии роста опухоли и функциональной активности гипоталамо-гипофизарно-тиреоидной оси у крыс обоего пола при развитии карциномы Герена на фоне гипотиреоза // Южно-Российский онкологический журнал. 2022. № 3 (4). С. 26–39.

Петровские чтения (фундаментальная онкология): школа молодых ученых

Применение малоформатной NGS панели для анализа гипермутабельных разновидностей рака толстой кишки

Авторы:

(1) Баскина Софья Владимировна1,
(2) Мартьянов Александр Сергеевич1,
(3) Тюрин Владислав Ильич1,
(4) Алексахина Светлана Николаевна1,
(5) Янус Григорий Аркадьевич1,2,
(6) Имянитов Евгений Наумович1,2

Ключевые слова

рак толстой кишки, высокопроизводительное секвенирование, таргетное секвенирование, мутационная опухолевая нагрузка, микросателлитная нестабильность

Актуальность

Около 20% случаев рака толстой кишки (РТК) демонстрируют гипермутабельность [TCGA, 2012]. Типичная причина этого феномена — микросателлитная нестабильность (MSI-H), реже —дефекты полимеразы POLE. Гипермутабельные неоплазмы кишки потенциально излечимы при помощи иммунотерапии.

Цель

Оценить возможность выявить выраженную мутационную опухолевую нагрузку при помощи малоформатной NGS-панели и без использования парного образца ДНК неопухолевых клеток.

Материалы и методы

В исследование вошли 83 образца РТК от молодых пациентов (<55 лет). Все случаи были предварительно обследованы на предмет наличия MSI-H (*n*=3, пентаплексная панель мононуклеотидных маркеров). Образцы исследованы при помощи малоформатной NGS-панели, включающей 28 генов наследственного рака, в том числе APC, MLH1, MSH2, MSH6, MUTYH, NTHL1, POLD1, POLE, PTEN (~140 тыс. н.п.).

Результаты

Выявлено 5 случаев с повреждениями генов MMR: p.Asp63His, p.(Gly67Arg(;)c.588 5G>A), p.Thr117Met, p.Ala681Thr в MLH1, p.(Leu270Pro(;)Glu842fs) в MSH2. MSI-H была обнаружена лишь в 3/5 из этих неоплазм. В 3 случаях РТК были обнаружены мутации p.Pro286Arg в гене POLE: в 2 из них наблюдались также повреждения сразу нескольких генов MMR без MSI-H (MSS). Кроме того, в 4 случаях обнаружены варианты неясной клинической значимости (VUS): p.Asn739Lys в MLH1, p.Ala391Pro в MSH2, p.Asp803His в MSH6 и p.Thr528Met в POLE. После исключения частых (MAF ≥1%) и доброкачественных вариантов среди всех обнаруженных в ходе NGS оставшиеся редкие и соматические аллели неравномерно распределялись среди образцов (2–72, в среднем 10 вариантов/образец). Несмотря на отсутствие анализа неизмененной ткани и малый формат панели, этот суррогатный показатель (sTMB), по-видимому, до определенной степени отражал мутационную нагрузку (TMB). POLE-ассоциированные опухоли продемонстрировали наивысший уровень sTMB: 57, 58 и 72. В MSI-H неоплазмах наблюдался несколько меньший sTMB: 16, 26 и 43. В 2 MSS опухолях с повреждениями в генах MMR наблюдалась и невысокая sTMB: 5 и 10. 2/4 опухолей с VUS отличал высокий sTMB: p.Ala391Pro в гене MSH2 (43, MSS) и p.Thr528Met в гене POLE (32). Причина высокой sTMB (19, 20) еще в 2 опухолях неясна.

Выводы

Таргетное секвенирование позволило увеличить число случаев гипермутабельных РТК с 3/83 (3,6%) MSI-H РТК до 10/83 (12%). Даже предельно грубая оценка мутационной нагрузки позволила ре-классифицировать VUS, а также обнаружить гипермутабельные опухоли без явной генетической причины. Выявление MSI-H, анализ изолированных генетических дефектов и исследование TMB — взаимодополняющие способы анализа гипермутабельных РТК. Работа поддержана грантом РНФ № 23-15-20032.

Список литературы

The Cancer Genome Atlas Network. Comprehensive molecular characterization of human colon and rectal cancer // Nature. 2012 Jul. Vol. 18. N. 487 (7407). P. 330–337. DOI: 10.1038/nature11252.

Поиск частых мутаций в гене POLE среди крупной когорты «последовательных» случаев рака толстой кишки: масштаб проблемы

Авторы:

(1) Янус Григорий Аркадьевич1,2,
(2) Мартьянов Александр Сергеевич1,
(3) Ершова Анастасия Николаевна2,
(4) Суспицын Евгений Николаевич1,2,
(5) Алексахина Светлана Николаевна1,
(6) Имянитов Евгений Наумович1,2

Ключевые слова

рак толстой кишки, ДНК-полимераза, мутационная опухолевая нагрузка, микросателлитная нестабильность, POLE, горячая точка мутагенеза

Актуальность

Соматические и наследственные мутации в экзонуклеазном домене высокоточной ДНК полимеразы POLE ассоциированы с высокой опухолевой мутационной нагрузкой. Повреждения POLE считаются второй по частоте причиной гипермутабельности при раке толстой кишки (РТК) после микросателлитной нестабильности (MSI-H) (Fabrizio et al., 2018). При этом подавляющее большинство случаев повреждений POLE приходится на долю нескольких повторяющихся мутаций в горячих точках мутагенеза. Хотя POLE-ассоциированные неоплазмы изучены намного хуже, чем MSI-H опухоли, целый ряд работ демонстрирует высокую эффективность иммунотерапевтического лечения и при POLE-позитивных новообразованиях.

Цель

Установить частоту трех наиболее часто встречающихся вариантов в гене POLE в крупной когорте «последовательных» случаев РТК, обобщить клинико-молекулярные особенности POLE-позитивных РТК и оценить возможность рутинного диагностического поиска этой редкой разновидности иммуногенных неоплазм.

Материалы и методы

В исследование вошло 2656 «последовательных» образцов РТК. Проводилось генотипирование экзонов 9 и 13 POLE посредством ПЦР с последующим высокоточным анализом кинетики плавления амплификата (HRM). В случае выявления отклонений кривой плавления от референтного контроля мы исключали три частые мутации в гене POLE (p.P286R, p.V411L, p.S297F) методом аллельной дискриминации с зондами типа Taqman. При негативном результате аллельной-дискриминации проводилось секвенирование по методу Сэнгера.

Результаты

Выявлено 11/2656 (0,4%) случаев POLE-ассоциированных РТК: 5 случаев p.P286R, 4 случая p.V411L, 2 случая p.S297F. Иные мутации в экзонах 9 и 13 POLE обнаружены не были. Наличие мутаций POLE оказалось ассоциировано с молодым возрастом (p=0,0274, средний возраст 58 лет vs 64 лет). Среди POLE-позитивных неоплазм доля случаев с редкой мутацией p.A146T в гене KRAS составила 2/11 (18%), а среди POLE-негативных — 69/2645 (2,6%), p= 0,0332.

Выводы

Исследование крупной когорты «последовательных» случаев РТК продемонстрировало относительно небольшую, но заметную долю POLE-ассоциированных неоплазм. Пилотное исследование показывает возможность без больших потерь в чувствительности теста свести анализ экзонуклеазного домена POLE к генотипированию нескольких горячих точек мутагенеза. Ассоциация мутаций POLE с редким соматическим повреждением KRAS требует биологического объяснения, но вряд ли может быть использована как самодостаточный критерий для отбора пациентов на диагностику дефектов POLE. Работа поддержана грантом РНФ № 23-15-00461.

Список литературы

Fabrizio D.A., George T.J.Jr., Dunne R.F. et al. Beyond microsatellite testing: assessment of tumor mutational burden identifies subsets of colorectal cancer who may respond to immune checkpoint inhibition // J Gastrointest Oncol. 2018 Aug. Vol. 9 (4). P. 610–617. DOI: 10.21037/jgo.2018.05.06.

Экспрессия гена TYMS в опухолях легкого различных мутационных подтипов

Авторы:

(1) Асадулаева Каримат Амирхановна, k.s.ch.a@mail.ru, ФГБУ «НМИЦ онкологии им. Н.Н. Петрова» Минздрава России, Санкт-Петербург
(2) Мулкиджан Римма Сергеевна, mulkidzhan17@gmail.com, ФГБУ «НМИЦ онкологии им. Н.Н. Петрова» Минздрава России, Санкт-Петербург
(3) Преображенская Елена Васильевна, chekmarevaev@mail.ru, ФГБУ «НМИЦ онкологии им. Н.Н. Петрова» Минздрава России, Санкт-Петербург
(4) Саитова Евгения Станиславовна, zhenya.saitowa2017@yandex.ru, ФГБУ «НМИЦ онкологии им. Н.Н. Петрова» Минздрава России, Санкт-Петербург
(5) Анускина Александра Алексеевна, asokolova@gmail.com, ФГБУ «НМИЦ онкологии им. Н.Н. Петрова» Минздрава России, Санкт-Петербург
(6) Тюрин Владислав Ильич, tyurinvladislav@gmail.com, ФГБУ «НМИЦ онкологии им. Н.Н. Петрова» Минздрава России, Санкт-Петербург
(7) Имянитов Евгений Наумович, evgeny@imyanitov.spb.ru, ФГБУ «НМИЦ онкологии им. Н.Н. Петрова» Минздрава России, Санкт-Петербург, Санкт-Петербург

Ключевые слова

Пеметрексед, рак легкого, тимидилат синтаза

Актуальность

Пеметрексед – многоцелевой антифолатный цитотоксический химиотерапевтический препарат, ингибирующий главным образом тимидилат синтазу (TYMS), продемонстрировал высокую эффективность при лечении рака легкого (РЛ) [1]. Тимидилат синтаза – фермент, катализирующий реакцию биосинтеза нуклеотидов, сверхэкспрессия которого ассоциируется со снижением чувствительности к антифолатным препаратам и плохим прогнозом при лечении РЛ. В клеточных линиях РЛ, чувствительных к пеметрекседу, обнаружена

пониженная экспрессия гена TYMS [2]. Таким образом, экспрессия мРНК TYMS может служить маркером для прогноза эффективности лечения пеметрекседом.

Цель

Определение экспрессии гена TYMS в опухолях легкого, содержащих мутации в гене EGFR ex19del и L858R, мутации в гене KRAS, ALK-, ROS1-, RET-транслокации, MET ex14del, а также в опухолях без мутаций (WT).

Материалы и методы

В данное исследование вошли образцы нуклеиновых кислот 1241 опухоли: ALK-позитивные (n = 173), ROS1-позитивные (n = 114), RET-позитивные (n = 82), образцы с MET ex14del (n = 48), KRAS-позитивные (n = 119), образцы с EGFR ex19del (n = 141) и L858R (n = 67), а также образцы без известных драйверных событий WT (n = 497). Экспрессия гена TYMS анализировалась методом TaqMan-ПЦР с обратной транскрипцией. Для нормирования уровня экспрессии использовался ген-рефери SDHA.

Результаты

Опухоли легкого с некоторыми типами мутаций демонстрируют достоверно более низкую экспрессию гена TYMS по сравнению с образцами без драйверных мутаций (WT). Так, статистически значимые отличия количества мРНК TYMS наблюдаются для карцином с транслокациями ALK (p < 0.001), ROS1 (p < 0.001), RET (p = 0.011), с мутациями EGFR ex19del (p < 0.001) и с мутациями в гене KRAS (p < 0.001). Замечено, что для ALK-, ROS1-, RET-, EGFR ex19del – позитивных образцов также было статистически достоверное различие экспрессии TYMS между мужчинами и женщинами, причем в образцах с ALK-, ROS1-, RET-транслокациями медиана экспрессии ниже у женщин, а в образцах с EGFR ex19del – у мужчин. Интересно, что между RET-позитивными и WT случаями РЛ достоверное различие уровня экспрессии TYMS наблюдалось только у женщин (p < 0.001), в то время как у мужчин этот показатель был равнозначен (p = 0,837). Между ALK-, ROS1-, EGFR ex19del-позитивными и WT-группами РЛ по полу такой закономерности не наблюдалось. Мутации EGFR L858R и MET ex14del не показали значимых отличий по уровню транскрипции TYMS при сравнении с образцами опухолей без мутаций.

Выводы

Были выявлены зависимости уровня экспрессии гена TYMS от типа драйверного события в опухоли легкого и пола пациентов. Для женщин с RET-транслокациями и для всех пациентов с ALK-, ROS1-транслокациями и мутацией EGFR ex19del характерна пониженная экспрессия гена TYMS и, в случае невозможности назначения тирозинкиназных ингибиторов, для них есть дополнительное окно терапии – пеметрексед. Исследование поддержано грантом РНФ 24-45-10014.

Список литературы

1. Drilon, A., Bergagnini, I., Delasos, L., Sabari, J., Woo, K. M., Plodkowski, A., Wang, L., Hellmann, M. D., Joubert, P., Sima, C. S., Smith, R., Somwar, R., Rekhtman, N., Ladanyi, M., Riely, G. J.

Морфологическая диагностика в онкологии (патоморфология, цитология, молекулярная генетика)

Роль генетических вариантов в генах CDH1, BRCA1/2, NBS1 и CHEK2 в развитии рака желудка у пациентов Республики Башкортостан

Авторы:

(1) Нургалиева Альфия Хаматьяновна, alfiyakh83@gmail.com, ФГБОУ ВО «Уфимский университет науки и технологий», Уфа

(2) Петрова Сабина Григорьевна, sabina25petrova@gmail.com, ФГБОУ ВО «Уфимский университет науки и технологий», Уфа

(3) Масалимова Минлегуль Дамировна, minlegul_masalimova@mail.ru, ФГБОУ ВО «Уфимский университет науки и технологий», Уфа
(4) Федорова Юлия Юрьевна, fedorova-y@yandex.ru, ФГБОУ ВО «Уфимский университет науки и технологий», Уфа
(5) Рахимов Радмир Радимович, radmir-rr@mail.ru, ГАУЗ Республиканский клинический онкологический диспансер Минздрава Республики Башкортостан, Уфа
(6) Сакаева Дина Дамировна, D_sakaeva@mail.ru, ФГБОУ ВО «Башкирский государственный медицинский университет» Минздрава России, Уфа
(7) Абдеев Рустем Раисович, hiame@mail.ru, ГАУЗ Республиканский клинический онкологический диспансер Минздрава Республики Башкортостан, Уфа
(8) Хуснутдинова Эльза Камилевна, elzakh@mail.ru, ФГБОУ ВО «Уфимский университет науки и технологий», Уфа
(9) Прокофьева Дарья Симоновна, dager-glaid@yandex.ru, ФГБОУ ВО «Уфимский университет науки и технологий», Уфа

Ключевые слова

рак желудка, мутация, генетический вариант

Актуальность

Рак желудка (РЖ) является распространенным заболеванием, которое остается одной из ведущих причин смерти от рака во всем мире. В 2022 г. он занял 7-е место среди наиболее распространенных видов рака и 6-е место среди причин смерти от рака во всем мире (https://gco.iarc.fr/en). В России, по статистике на 2022 г., рак этой локализации опустился на 12-е место по заболеваемости, однако смертность в 1-й год после постановки диагноза у больных РЖ остается очень высокой и составляет 41,9%.

Цель

Определение вклада патогенных и вероятно-патогенных герминальных и соматических генетических вариантов в генах CDH1, BRCA1/2, NBS1 и CHEK2 в развитие РЖ.

Материалы и методы

Материалом для исследования послужили образцы ДНК больных РЖ (*N*=400) и здоровых доноров (*N*=400), проживающих в Республике Башкортостан. Геномную ДНК выделяли из лимфоцитов периферической крови методом фенольно-хлороформной экстракции. Исследование экзонов на наличие изменений нуклеотидной последовательности проводили методом HRM. Полногеномное секвенирование экзома проводили на платформе Ilumina Genome Analazer HiSeq 2000. Для верификации молекулярно-генетических изменений использовали секвенирование по Сэнгеру.

Результаты

Поиск изменений в гене CDH1 у пациентов, больных РЖ, обнаружил изменения нуклеотидной последовательности в 11-м [rs35741240 (c.1680 G>C)], 12-м [rs33969373 (c.1896 C>T)] и 14-м [rs33964119 (c.2253 C>T)] экзонах гена CDH1. Полное экзомное секвенирование по технологии NGS 18 образцов ДНК опухолевой ткани и прилежащей к ней гистологически нормальной ткани, полученных от пациентов с РЖ, выявило патогенный генетический вариант c.1320+1G>A гена CDH1 у пациента с диффузным типом РЖ. Проведен скрининг мутаций методом ПЦР в режиме реального времени в генах: BRCA1 (c.68_69delAG, c.4035delA, c.5266dupC, c.3700_3704delGTAAA, c.3756_3759delGTCT, c.181T>G, c.1961delA); BRCA2 (c.5946delT); NBS1 (c.657_661delGTTTT); CHEK2 (c.1100delC, c.115+1G>A). Всего выявлено 7 носителей мутаций в гетерозиготном состоянии: 2 пациента башкирской и татарской этнической принадлежности имеют герминальную мутацию c.5266dupC в гене BRCA1, 1 женщина-татарка имеет c.3756_3759delGTCT в гене BRCA1, 2 мужчин русской этнической принадлежности — носители c.657_661delGTTTT в гене NBS1 и 2 пациента татарской и русской этнической принадлежности — носители c.115+1G>A гена CHEK2.

Выводы

Установленные нами данные и полученные результаты могут быть востребованы для разработки новых подходов к ранней диагностике заболевания.

Список литературы

1. Kaprin A.D. Malignant neoplasms in Russia in 2022 (morbidity and mortality) / ed. HELL. V.V. Kaprina, A.O. Starinsky, Shakhzadova. M.: MNIOI im. P.A. Herzen — branch of the Federal State Budgetary Institution.

Диагностическая эндоскопия в онкологии

Возможности эндоскопической диагностики интрамурального метастазирования рака пищевода и кардиоэзофагеального перехода

Авторы:

(1) Богомолов Дмитрий Николаевич, boga_1972@mail.ru, ГБУЗ АО «Областной клинический онкологический диспансер», Астрахань
(2) Оболенская Василиса Никитична, Vasilisatao@gmail.com, ГБУЗ АО «Областной клинический онкологический диспансер», Астрахань
(3) Иванов Руслан Борисович, ГБУЗ АО «Областной клинический онкологический диспансер», Астрахань
(4) Онищенко Мария Сергеевна, ГБУЗ АО «Областной клинический онкологический диспансер», Астрахань

Ключевые слова

интрамуральные метастазы, рак пищевода, лимфатическое метастазирование

Актуальность

Согласно исследованию японских авторов (2023 г.), 5-летняя безрецидивная выживаемость была значительно хуже в группе пациентов, имеющих интрамуральные метастазы (ИМ), чем в группе без ИМ (14,9% против 55,0%, P <0,001) [8]. Японская классификация рака пищевода (JGSA) включает интрамуральные метастазы в отдельную группу, а метастазы рака пищевода в желудок относит к отдаленным метастазам.

Цель

Оценить важность правильной эндоскопической оценки границ опухолевого поражения пищевода и желудка с учетом интрамурального метастазирования для выбора диагностической и лечебной тактики.

Материалы и методы

С 2021 по 2023 г. в отделении эндоскопии ГБУЗ АО «Областной клинический онкологический диспансер» выявлено 25 случаев проксимального интрамурального метастазирования.

Результаты

В 2 случаях ИМ выявлялись в области гастроэнтероанастомоза после хирургического лечения основного заболевания. В 12 наблюдениях мы выявили одиночный ИМ, в 8 случаях 2–4 метастаза и в 4 случаях описали множественное (более 10) и массивное интрамуральное метастазирование. Преимущественный размер единичных метастазов от 3 до 15 мм. При множественном и массивном метастазировании размеры метастазов уменьшаются при отдалении от опухоли и могут иметь тенденцию к слиянию. Особенностей эндоскопической картины в зависимости от морфологического типа опухоли не отмечено. В случаях прогрессирования нами наблюдалась отрицательная динамика в виде увеличения размеров, количества метастатических образований и их слияния. При положительном ответе на химиотерапевтическое лечение отмечался регресс в виде уменьшения площади опухолевого и метастатического поражения.

Выводы

Наличие интрамуральных очагов отсева опухоли, по мнению многих авторов, ухудшает долгосрочную выживаемость, в связи с чем этот фактор должен быть учтен при стадировании рака пищевода и рака желудка с переходом на пищевод.

Список литературы

1. Давыдов М.И., Стилиди И.С. Рак пищевода. 3-е изд., испр. и доп. М.: Издательская группа РОНЦ; Практическая медицина. 2007. 392 с. 2. Клинические рекомендации «Рак пищевода и кардии». Министерство здравоохранения Российской Федерации, 2021. 3. TNM: Классификация злокачественных опухолей / под ред. Дж. Д. Брайерли и др.; пер. с англ. и науч. ред. Е.А. Дубовой, К.А. Павлова. 2-е изд. На русском языке. М.: Логосфера, 2018. 344с. 4. Ushimaru Y., Makino T., Tanaka K. et al. Clinical Significance of Intramural Metastasis as an Independent Prognostic Factor in Esophageal Squamous Cell Carcinoma // Ann Surg Oncol. 2023. Vol. 30. 5195–5202. 5. Давыдов М.И., Ганцев Ш.Х. Онкология. М.: ГЭОТАР-Медиа, 2020. 920 с. 6. Яицкий А.Н., Данилов И.Н. Особенности лимфогенного метастазирования при раке желудка // Вестн. хир. 2010. № 1.

Лучевая диагностика (рентгенография, КТ, МРТ) в онкологии

Роль магнитно-резонансной томографии в стадировании рака эндометрия в соответствии с обновленной классификацией FIGO-2023

Авторы:

(1) Павловская Евгения Александровна, e.a.pavlovskaya@gmail.com, ФГБУ «НМИЦ онкологии имени Н.Н. Петрова» Минздрава России, Санкт-Петербург
(2) Бычков Александр Сергеевич, utkonose@gmail.com, ФГБОУ ВО «Санкт-Петербургский государственный педиатрический медицинский университет» Минздрава России, Санкт-Петербург
(3) Нестеров Денис Валериевич, cireto@gmail.com, ФГБУ «НМИЦ онкологии им. Н.Н. Петрова» Минздрава России, Санкт-Петербург
(4) Нюганен Анна Леонидовна, CarridwenMcFall@gmail.com, ФГБУ «НМИЦ онкологии им. Н.Н. Петрова» Минздрава России, Санкт-Петербург
(5) Гришко Павел Юрьевич, dr.grishko@mail.ru, ФГБУ «НМИЦ онкологии им. Н.Н. Петрова» Минздрава России, Санкт-Петербург
(6) Багненко Сергей Сергеевич, bagnenko_ss@mail.ru, ФГБУ «НМИЦ онкологии им. Н.Н. Петрова» Минздрава России, Санкт-Петербург

Ключевые слова

магнитно-резонансная томография, рак тела матки

Актуальность

В 2023 г. ассоциацией FIGO была опубликована обновленная классификация рака тела матки на основе длительного анализа большого количества новых исследований, посвященных роли генетики опухоли в оценке прогноза заболевания. В нашей работе мы постарались отразить, насколько изменилась роль магнитно-резонансной томографии (МРТ) и какие важные параметры оценки изображений следует учитывать.

Цель

Ретроспективно проанализировать и рестадировать случаи рака эндометрия. Оценить наличие лимфоваскулярной инвазии (LVSI) по данным МРТ. Проанализировать распространенность различных гистологических типов по данным патоморфологического исследования в контексте новой классификации.

Материалы и методы

Были проанализированы данные историй болезни, лучевых методов диагностики, протоколы операций и гистологические заключения 68 женщин (в возрасте 22–84 года), прооперированных в учреждении за 2023 г. В качестве возможных МРТ-критериев лимфоваскулярной инвазии (вовлечения LVSI) применялись критерии инвазии параметрия при раке шейки матки: расширение сосудов параметрия 3 мм и более, отек клетчатки. При анализе данных гистологического исследования выделялись пациентки с агрессивным и неагрессивным типами рака в соответствии с обновленной классификацией.

Результаты

По данным предоперационного МРТ определено: рак тела матки без инвазии подлежащего слоя был выявлен у 9 пациенток, инвазия до 50% толщины миометрия — у 34, инвазия более 50% — у 10, в 10 случаях —инвазия шейки матки, в 4 — во влагалище и в параметрий, в 1 — в другие органы. Всем женщинам была выполнена гистерэктомия, дополненная лимфаденэктомией в 34%, расширенный вариант операции применялся в 9% случаев. По данным гистологии подавляющее большинство женщин (81%) имели неагрессивный тип опухоли, агрессивные типы встречались в 18%. При рестадировании различия по стадии, присваиваемой заболеванию, наблюдались в отношении I–III первых стадий. Наибольшее различие было выявлено на примере 2 пациенток, у которых при неагрессивном типе опухоли не наблюдалось инвазии миометрия, при этом по данным гистологии были выявлены метастазы в один из яичников (без нарушения капсулы органа) без лимфоваскулярной инвазии, что соответствовало стадии III по классификации 2019 г. и стадии IA3 по классификации 2023 г. LVSI по данным МРТ не описывалась. При пересмотре снимков 9 пациенток (с LVSI по гистологии) у 3 из них было выявлено расширение сосудов параметрия более 3 мм, сопровождавшееся у 2 женщин отеком параметрия.

Выводы

В обновленной классификации FIGO большее значение придается гистологическому типу рака эндометрия, при этом роль МРТ остается прежней — оценка глубины поражения миометрия. Оценка вовлечения LVSI по данным МРТ, по всей видимости, затруднительна, требуется дальнейшее изучение проблемы с поиском маркера поражения лимфатических сосудов, так как это меняет стадию заболевания, а значит, прогноз выживаемости и тактику лечения пациенток.

Список литературы

1. Berek J.S. et al. FIGO staging of endometrial cancer: 2023 // J Gynecol Oncol. 2023. Vol. 34, N. 5. P. e85. https://doi.org/10.3802/jgo.2023.34.e85 2. Chandramohan A. et al. Impact of the 2023 FIGO Staging System for Endometrial Cancer on the Use of Imaging Services: An Indian Perspective // Indian J Radiol Imaging. 2023. P. s-0043-1777355. https://doi.org/10.1055/s-0043-1777355 3. Kido A. et al. Preoperative Imaging Evaluation of Endometrial Cancer in FIGO 2023 // Journal of Magnetic Resonance Imaging. Vol. n/a, № n/a. https://doi.org/10.1002/jmri.29161 4. Shakur A., Lee J.Y.J., Freeman S. An Update on the Role of MRI in Treatment Stratification of Patients with Cervical Cancer // Cancers. 2023. Vol. 15, N. 20. P. 5105. https://doi.org/10.3390/cancers15205105 5. Creasman W.T. et al. Surgical pathologic spread patterns of endometrial cancer. A Gynecologic Oncology Group Study // Cancer. 1987. Vol. 60, N. 8 Suppl. P. 2035–2041 https://doi.org/10.1002/1097-0142(19901015)60:8+<2035::aid-cncr2820601515>3.0.co;2-8 6. McCluggage W.G. et al. FIGO 2023 endometrial cancer staging: too much, too soon? // International Journal of Gynecologic Cancer. BMJ Specialist Journals. 2023. P. ijgc. https://doi.org/10.1136/ijgc-2023-004981 7. Maheshwari E. et al. Update on MRI in Evaluation and Treatment of Endometrial Cancer // RadioGraphics. Radiological Society of North America. 2022. Vol. 42, N. 7. P. 2112–2130. https://doi.org/10.1148/rg.220070 8. Мамонтова А.С., Смирнова О.А., Гришко П.Ю. и др. Мультипараметрическая магнитно-резонансная томография в определении прогностических факторов рака шейки матки IB2-IIB стадий после неоадъювантной химиотерапии // Онкологический журнал: лучевая диагностика, лучевая терапия. 2022. № 5 (4). С. 54–67. https://doi.org/10.37174/2587-7593-2022-5-4-54-67 9. Kinkel, Karen, Kaji, et al. Radiologic Staging in Patients with Endometrial Cancer: A Meta-analysis // Radiology. 1999. Vol. 212 (3). P. 711–718. DOI: 10.1148/radiology.212.3.r99au29711.

Ядерная медицина в клинической онкологии

Первые результаты применения радиойодтерапии в Республике Казахстан

Авторы:

(1) Пак Лаура Алексеевна, laura_pak@mail.ru, НАО «Медицинский университет Семей», Семей
(2) Рахманкулова Айдана Манаровна, dana77792@mail.ru, НАО «Медицинский университет Семей», Семей
(3) Атантаева Баян Жумагазиевна, bayan_atantaeva@mail.ru, КГП на ПХВ «Центр ядерной медицины и онкологии» Управления здравоохранения области Абай, Семей
(4) Есболатова Назгуль Сайлаубаевна, nazko.7919@mail.ru, КГП на ПХВ «Центр ядерной медицины и онкологии» Управления здравоохранения области Абай, Семей
(5) Танатаров Саят Замамбекович, sayat68@mail.ru, КГП на ПХВ «Центр ядерной медицины и онкологии» Управления здравоохранения области Абай, Семей

Ключевые слова

ядерная медицина, радиойодтерапия, дифференцированный рак щитовидной железы, тиреотоксикоз

Актуальность

В настоящее время ядерная медицина стала важнейшей частью системы здравоохранения во всем мире. В Республике Казахстан в городе Семей на базе Центра ядерной медицины и онкологии Управления здравоохранения области Абай с 2021 г. запущен Ядерный центр, который на сегодняшний день является единственным центром в нашей республике. У нас ведется работа в двух отделениях: радионуклидной терапии и диагностики. Специалисты центра прошли курсы повышения квалификации в ведущих центрах США, Европы в рамках проекта МАГАТЭ «Каз 6011» «Поддержка создания высокотехнологичных отделений ядерной медицины в центрах лучевой терапии».

Цель

Представить опыт работы отделения радионуклидной терапии Центра ядерной медицины и онкологии области Абай.

Материалы и методы

Были проанализированы истории болезни пациентов, которые получили радиойодтерапию с июня 2021 г. по декабрь 2023 г. Возрастную группу составляли пациенты от 18 до 80 лет. Показания к проведению процедуры, согласно Протоколу диагностики и лечения, при раке щитовидной железы: разрушение остаточной тиреоидной ткани и опухоли; удаление субстрата, синтезирующего тиреоглобулин, обнаружение и последующая терапия метастазов, тогда как при тиреотоксикозе показанием было подавление функциональной активности избыточно работающих участков щитовидной железы путем разрушения гиперфункционирующей ткани и достижения стойкого гипотиреоидного состояния. Лечение проводилось с применением жидкого радиофармпрепарата натрия йодид 131I, доставляемого Институтом ядерной физики из Алматы.

Результаты

В отделении радиойодтерапии за период с июня 2021 г. по март 2024 г. всего пролечено около 1438 пациентов со всех регионов Казахстана, 974 из них — это пациенты с высокодифференцированным раком щитовидной железы, остальной контингент составили пациенты с диагнозом «тиреотоксикоз с диффузным зобом». В результате лечения основное количество пролеченных пациентов с тиреотоксикозом отмечают улучшение общего состояния, снижение симптомов сердечно-сосудистой и симпатической активации. Кроме того, у пациентов с раком щитовидной железы через 6 мес после проведенного лечения по результатам сцинтиграфии всего тела и уровню тиреоглобулина были значительные улучшения в виде отсутствия или уменьшения фокусов гиперфиксации изотопа в ложе щитовидной железы и уменьшения уровня тиреоглобулина соответственно.

Выводы

Обладая 3-летним опытом применения радиойодтерапии, можно с уверенностью сказать, что в настоящее время мы имеем в своем арсенале эффективный и безопасный метод лечения заболеваний щитовидной железы. Применение натрия йодида 131I в условиях единственного на сегодняшний день Центра ядерной медицины и онкологии позволило нашим пациентам получать высокоэффективное лечение внутри страны, не выезжая за пределы республики.

Список литературы

1. https://diseases.medelement.com/disease/%D1%80%D0%B0%D0%B4%D0%B8%D0%BE%D0%B9%D0%BE%D0%B4%D1%82%D0%B5%D1%80%D0%B0%D0%BF%D0%B8%D1%8F-%D0%BA%D0%BF-%D1%80%D0%BA-2021/16999 2. Рейнберг М.В. и др. Современный взгляд на основные аспекты подготовки пациентов с дифференцированным раком щитовидной железы к радиойодтерапии: научный обзор //Digital Diagnostics. 2023. Т. 4. №. 4. С. 543–568. 3. Юдина Е.И. Внутренняя картина болезни при радиойодтерапии: дис. 2023. 4. Денисенко Н.П. и др. Генетические маркеры, ассоциированные с резистентностью к радиойодтерапии, у больных раком щитовидной железы //Современная онкология. 2022. Т. 24. № 3. С. 345–350. 5. Сульдин А.М. и др. Отдаленные результаты радиойодтерапии при диффузном токсическом зобе //Вестник СурГУ. Медицина. 2020. № 3 (45). С. 38–42. 6. Sun Y.Q., Sun D., Zhang X. et al. Radioiodine adjuvant therapy in differentiated thyroid cancer: An update and reconsideration // Front Endocrinol (Lausanne). 2022 Nov. Vol. 30. N. 13. P. 994288. DOI: 10.3389/fendo.2022.994288. PMID: 36531486; PMCID: PMC9747769. 7. Ylli D., Van Nostrand D., Wartofsky L. Conventional Radioiodine Therapy for Differentiated Thyroid Cancer // Endocrinol Metab Clin North Am. 2019 Mar. Vol. 48 (1). P. 181–197. DOI: 10.1016/j.ecl.2018.11.005. PMID: 30717901. 8. Leboulleux S., Bournaud C., Chougnet C.N. et al. Thyroidectomy without Radioiodine in Patients with Low-Risk Thyroid Cancer // N Engl J Med. 2022 Mar. Vol. 10. N. 386 (10). P. 923–932. DOI: 10.1056/NEJMoa2111953. PMID: 35263518. 9. Lamartina L., Anizan N., Dupuy C. et al. The potential interaction between medical treatment and radioiodine treatment success: A systematic review // Front Endocrinol (Lausanne). 2023 Jan. Vol. 4. N. 13. P. 1061555. DOI: 10.3389/fendo.2022.1061555. PMID: 36686426; PMCID: PMC9845773.

Конкурс молодых ученых

Эффективность лекарственного лечения саркомы Капоши в условиях реальной клинической практики

Авторы:

(1) Панина Ирина Евгеньевна, panina.i.e@mail.ru, ФГБУ «НМИЦ онкологии им. Н.Н. Петрова» Минздрава России, Санкт-Петербург

Ключевые слова

саркома Капоши, интерферон альфа, время до прогрессирования

Актуальность

На сегодняшний день проблема поиска эффективного способа лечения саркомы Капоши остается открытой, так как среди известных методов ни один достоверно не позволяет достичь полного излечения и не приводит к предотвращению рецидивов и дальнейшего прогрессирования заболевания.

Цель

В нашем исследовании мы постарались оценить эффективность различных методов лечения больных саркомой Капоши за последние годы на примере пациентов ФГБУ «НМИЦ онкологии им. Н.Н. Петрова» Минздрава России.

Материалы и методы

Был проведен ретроспективный анализ историй болезни пациентов с саркомой Капоши, проходивших лечение в НИИ ФГБУ «НМИЦ онкологии им. Н.Н. Петрова» Минздрава России в период с 2000 по 2023 г. Критериями включения стало наличие гистологической верификации диагноза «саркома Капоши» и информации о проведенном лечении. В исследование было включено 75 пациентов с классической (65, 87%) и эпидемической (10, 13%) формами заболевания, соответствующих всем критериям отбора.

Результаты

Среди наиболее часто применявшихся методов терапии значительное преимущество имело хирургическое лечение с долей 51% общего количества включенных в исследование пациентов (38 человек) и иммунотерапия (преимущественно интерфероном альфа) — 48% (36 человек). При сравнении эффективности полихимиотерапии (ПХТ), монохимиотерапии/таргетной терапии (МХТ/ТТ) и иммунотерапии (ИТ) применение цитокинов показало наилучший результат по частоте достижения полного ответа на лечение, несмотря на их отсутствие в современных клинических рекомендациях в отношении терапии саркомы Капоши. Главным оцениваемым параметром нашего исследования было время до прогрессирования. Медиана времени до прогрессирования при ПХТ составила 24 мес, при ИТ — 18 мес (p=0,955 при сравнении с ПХТ), при МХТ/ТТ — 11 мес (p=0,11 при сравнении с ПХТ, p=0,028 при сравнении с МХТ).

Выводы

Применение цитокинов показало очень хорошие результаты. Интерферон альфа зарекомендовал себя как одна из наиболее эффективных опций среди оцениваемых методов лечения в рамках проведенного исследования. Однако для подтверждения выявленной закономерности и оценки дальнейших перспектив лечения саркомы Капоши необходимо продолжить наблюдение.

Список литературы

Министерство здравоохранения Российской федерации. Клинические рекомендации «Саркомы мягких тканей». Available: https://cr.minzdrav.gov.ru/schema/515_2

Морфологическая диагностика в онкологии (патоморфология, цитология, молекулярная генетика)

Сравнительный анализ методов диагностики ВПЧ-статуса плоскоклеточной карциномы вульвы

Авторы:

(1) Пахарукова Мария Игоревна, Pakharukovami@gmail.com, ГАУЗ СО «Клинико-диагностический центр им. Я.Б. Бейкина», ФГБУН Институт иммунологии и физиологии УрО РАН, Екатеринбург
(2) Юшков Борис Германович, b.yushkov@iip.uran.ru, ФГБУН Институт иммунологии и физиологии УрО РАН, Екатеринбург
(3) Горчаковская Евгения Сергеевна, E.Gorch@yandex.ru, ГАУЗ СО «Свердловский областной онкологический диспансер», Екатеринбург
(4) Казанцева Наталья Владимировна, nvkazantseva@mail.ru, ГАУЗ СО «Свердловский областной онкологический диспансер», Екатеринбург

Ключевые слова

плоскоклеточная карцинома вульвы, вирус папилломы человека, p16, p53, методы диагностики

Актуальность

Проведенные метаанализы показали, что рак вульвы, ассоциированный с вирусом папилломы человека (ВПЧ), связан с лучшей общей и безрецидивной выживаемостью по сравнению с ВПЧ-независимой карциномой [1, 2], а значит, для установления ВПЧ-статуса опухоли существует необходимость в определении наиболее эффективных методов, поскольку его определение может быть важно при планировании наиболее оптимального решения клинического ведения и стратегии наблюдения после лечения.

Цель

Сравнение гистологического, иммуногистохимического и метода полимеразно-цепной реакции в установлении ВПЧ-статуса карциномы вульвы.

Материалы и методы

В исследование ретроспективно включены 74 пациентки с впервые выявленной плоскоклеточной карциномой вульвы. Исследование было одобрено Локальным этическим комитетом ФГБОУ УГМУ, протокол № 4 от 26.05.2023. Гистологические заключения сформулированы согласно классификации ВОЗ (2014), 4-е издание. Проводилось иммуногистохимическое исследование: качественное определение антигена p16INK4a (CINtec® Histology); антигена p53 (Cell Marque). Типирование ВПЧ ВКР (высокий канцерогенный риск) проводили методом ПЦР-realtime (АмплиСенс ВПЧ ВКР генотип-FL). Статистический анализ проводился с использованием программы StatTech v. 4.1.1.

Результаты

Частота ВПЧ-ассоциированной карциномы (молекулярный подтип p16+p53wt) составила 28,4% (*n*=21). ВПЧ-независимая карцинома (молекулярные подтипы p16-p53mut, p16-p53wt, p16+p53mut) выявлена в 53 (71,6%) случаях. ВПЧ-независимые карциномы были преимущественно ороговевающими (*n*=50, 94,3 %) и в 5,7% случаев (*n*=3) неороговевающими. ВПЧ-ассоциированные карциномы в 57,1% (*n*=12) базалоидными, а в 42,9% (*n*=9) ороговевающими. Различия были статистически значимыми (p < 0,001). Распространенность ДНК ВПЧ среди всех обследованных пациенток составила 45,9% (*n*=34). В 24,5% случаев ВПЧ-независимых карцином (*n*=13) было обнаружено присутствие ДНК ВПЧ без блочной экспрессии p16. Специфичность определения ВПЧ-статуса с использованием только гистологических характеристик опухоли составила 80,65% (95 ДИ 68,63–89,58), что ниже по сравнению с иммуногистохимической оценкой экспрессии p16 и p53 — 96,36% (95 ДИ 87,47–99,56), но выше по сравнению с определением наличия ДНК ВПЧ в материале опухоли — 75,47% (95 ДИ 61,72–86,24).

Выводы

Иммуногистохимическое определение экспрессии p16 и p53 — наиболее точный метод для определения ВПЧ-статуса карциномы вульвы.

Список литературы

1. Zhang J., Zhang Y., Zhang Z. Prevalence of human papillomavirus and its prognostic value in vulvar cancer: A systematic review and meta-analysis // PLoS One. 2018 Sept. Vol. 26. N. 13 (9). P. e0204162. DOI: 10.1371/journal. pone.0204162. 2. Rasmussen C.L., Sand F.L., Frederiksen M.F. et al. Does HPV status influence survival after vulvar cancer? Int J Cancer, 2018 Mar. Vol. 15. N. 142 (6). P. 1158–1165. DOI: 10.1002/ijc.31139.

Морфологическая диагностика в онкологии (патоморфология, цитология, молекулярная генетика)

Оценка показателей эффективности цитологического метода исследования при диагностике карциномы вульвы и шейки матки

Авторы:

(1) Пахарукова Мария Игоревна, Pakharukovami@gmail.com, ГАУЗ СО «Клинико-диагностический центр им. Я.Б. Бейкина», ФГБУН Институт иммунологии и физиологии УрО РАН, Екатеринбург

(2) Пикарина Лидия Валерьевна, Lidija.ru@mail.ru, ГАУЗ СО «Клинико-диагностический центр им. Я.Б. Бейкина», Екатеринбург
(3) Юшков Борис Германович, b.yushkov@iip.uran.ru, ФГБУН Институт иммунологии и физиологии УрО РАН, Екатеринбург

Ключевые слова

плоскоклеточная карцинома вульвы, плоскоклеточная карцинома шейки матки, цитологический метод исследования

Актуальность

Цитологический метод исследования широко применяется для диагностики карциномы шейки матки. Главным диагностическим методом при карциноме вульвы является гистологическое исследование биоптатов опухоли. Однако цитологический метод также может быть использован как дополнительный в верификации диагноза, а также при мониторинге рецидива заболевания [1, 2].

Цель

Сопоставление показателей эффективности цитологического метода исследования при диагностике карциномы вульвы и шейки матки.

Материалы и методы

Проведен ретроспективный анализ результатов цитологических исследований мазков-отпечатков и соскобов, взятых при диагностике заболеваний вульвы у 129 пациенток в период с 2017 по 2022 г. и мазков с шейки матки при цервикальном скрининге у 1381 пациентки в период с 2020 по 2022 г., выполненных в лаборатории цитологии ГАУЗ СО «КДЦ им. Я.Б. Бейкина». Цитологические заключения сопоставляли с результатом гистологического исследования. Интервал между исследованиями составлял не более 6 мес. Статистический анализ проводился с использованием программы StatTech v. 4.1.1.

Результаты

Чувствительность цитологического метода в диагностике карциномы вульвы составила 74,4% (95 ДИ 63,29–81,99), специфичность 57,14% (95 ДИ 39,35–73,68), PPV 82,14% (95 ДИ 75,48–87,30), NPV 44,44% (95 ДИ 33,96–55,55). Количество истинно положительных результатов при взятии соскоба статистически значимо было выше ($p<0,001$) по сравнению со взятием мазков-отпечатков с наружных половых органов (90,2% против 53,5%). При этом количество ложноотрицательных результатов статистически значимо было меньше (9,8% против 46,5%). Шансы ложноотрицательного результата при взятии соскоба были ниже в 8 раз (ОШ = 0,125; 95% ДИ 0,042–0,376). Чувствительность цитологического исследования в диагностике карциномы шейки матки составила 87,12% (95 ДИ 82,75–90,72), специфичность 65,75% (95 ДИ 62,84–68,57), PPV 40,86% (95 ДИ 38,62–43,13), NPV 94,95% (95 ДИ 93,30–96,21).

Выводы

Цитологическое исследование эффективнее в выявлении злокачественных поражений шейки матки по сравнению с диагностированием карциномы вульвы. Взятие материала соскобом, а не мазком-отпечатком с наружных половых органов повышает результативность исследования.

Список литературы

1. van den Einden L.C, Grefte J.M., van der Avoort I.A. et al. Cytology of the vulva: feasibility and preliminary results of a new brush // Br J Cancer. 2012. Vol. 106 (2). P. 269–273. DOI: 10.1038/bjc.2011.533 2. Oonk M.H.M, Planchamp F., Baldwin P. et al. European Society of Gynaecological Oncology Guidelines for the Management of Patients with Vulvar Cancer — Update 2023 // Int J Gynecol Cancer. 2023. Vol. 33 (7). P. 1023–1043. DOI: 10.1136/ijgc-2023-004486.

Петровские чтения (фундаментальная онкология): школа молодых ученых

Анализ иммунного микроокружения адренокортикального рака: разработка математических моделей для прогнозирования риска летального исхода и рецидива заболевания

Авторы:

(1) Пачуашвили Нано Владимеровна, npachuashvili@bk.ru, ГНЦ РФ ФГБУ «НМИЦ эндокринологии» Минздрава России, Москва
(2) Порубаева Эрика Эдуардовна, porubaeva.erika@bk.ru, ГНЦ РФ ФГБУ «НМИЦ эндокринологии» Минздрава России, Москва
(3) Урусова Лилия Сергеевна, liselivanova89@yandex.ru, ГНЦ РФ ФГБУ «НМИЦ эндокринологии» Минздрава России, Москва

Ключевые слова

адренокортикальный рак, иммунное микроокружение, прогнозирование

Актуальность

Адренокортикальный рак (АКР) — редкая злокачественная эндокринная опухоль из клеток коры надпочечника с частотой встречаемости 0,7–2 случая на 1 млн населения в год. Прогноз АКР крайне неоднороден и трудно предсказуем, наблюдается большая вариабельность клинических проявлений, встречаются как вялотекущие, так и крайне агрессивные опухоли [1, 2].

Цель

Оценка субпопуляционного состава и прогностического значения иммунного микроокружения опухоли в различных гистологических подтипах АКР.

Материалы и методы

В исследование были включены образцы опухолевой ткани от 73 пациента с АКР. Все образцы опухоли верифицировали в соответствии с Международной гистологической классификацией опухолей надпочечника (ВОЗ, 2022). Каждому из 73 пациентов проведена серия иммуногистохимических (ИГХ) окрашиваний на маркеры основных субпопуляций иммунных клеток: CD45, CD3, CD4, CD8 и CD68. ИГХ анализ проводили по стандартной методике.

Результаты

Установлено, что онкоцитарный подтип АКР в сравнении с классическим характеризуется значимо более выраженной CD45+ инфильтрацией в паренхиме (p<0,001) и в строме (p<0,001) опухоли, CD3+ (p<0,001), CD4+ (p<0,001) и CD8+ (p=0,003) инфильтрацией в паренхиме опухоли. В PD-L1-позитивных АКР отмечается менее выраженная CD68+ инфильтрация в паренхиме опухоли в сравнении с PD-L1-негативными образцами (p=0,008), в то же время пациенты с PD-L1-позитивными опухолями демонстрируют более низкую общую (ОВ) (p<0,001) и безрецидивную (БРВ) выживаемость (p<0,001). Факторами, достоверно влияющими на ОВ пациентов с АКР, являются: морфологический подтип АКР (p=0,008), уровень CD45+ (HR=0,2; 95% CI 0,05–0,69; p=0,011), CD3+ (HR=0,5; 95% CI 0,34–0,9; p=0,05), CD4+ (HR=0,8; 95% CI 0,68–0,97; p=0,049) и CD8+ (HR=0,3; 95% CI 0,09–0,89; p=0,023) клеток в паренхиме опухоли, а также статус PD-L1 опухоли (HR=6,9; 95% CI 1,8–26,6; p=0,005). Факторами, достоверно влияющими на БРВ пациентов с АКР, являются: морфологический подтип АКР (p=0,03), уровень CD45+ (HR=0,5; 95% CI 0,3–0,9; p=0,018), CD3+ (HR=0,6; 95% CI 0,3–0,9; p=0,049), CD4+ (HR=0,8; 95% CI 0,7–0,9; p=0,031) и CD8+ (HR=0,5; 95% CI 0,3–0,9; p=0,037) клеток в паренхиме опухоли, а также статус PD-L1 опухоли (HR=2,8; 95% CI 1,54–4,57; p=0,005). По результатам полученных данных разработаны математические модели, позволяющие производить прогнозирование риска летального исхода (p=0,01, $\chi 2$) и риска развития рецидива (p=0,002, $\chi 2$) у пациентов с АКР.

Выводы

Результаты исследования могут быть использованы для определения персонализированной тактики ведения пациентов с АКР, а разработанные математические модели — для определения риска летального исхода и рецидива данного заболевания. Полученные данные открывают перспективы для поиска и разработок новых таргетных иммунных препаратов для лечения пациентов с различными гистологическими подтипами АКР.

Список литературы

1. The new histological system for the diagnosis of adrenocortical cancer / L. Urusova, E. Porubayeva, N. Pachuashvili et al. // Frontiers in Endocrinology. 2023. Vol. 14. 2. Interplay between Immune Cell Infiltration and Tumor Histological Subtype: A Case of Adrenocortical Cancer / A.V. Bogolyubova, N.V. Pachuashvili, A.V. Tkachuk et al. // Cancers. 2022. Vol. 14. № 21. P. 5303.

Клиническая фармакология и экспериментальное лечение

Легочный фиброз и рак легкого — новый подход к поиску биомаркеров при сочетанной патологии в эксперименте

Авторы:

(1) Першина Ольга Викторовна, ovpershina@gmail.com, ФГБНУ «НИИ фармакологии и регенеративной медицины им. Е.Д. Гольдберга», ФГБНУ «Томский национальный исследовательский медицинский центр РАН», Томск
(2) Пахомова Ангелина Владимировна, angelinapakhomova2011@gmail.com, ФГБНУ «НИИ фармакологии и регенеративной медицины им. Е.Д. Гольдберга», ФГБНУ «Томский национальный исследовательский медицинский центр РАН», Томск
(3) Рыбалкина Ольга Юрьевна, olgatomsk87@gmail.com, ФГБНУ «НИИ фармакологии и регенеративной медицины им. Е.Д. Гольдберга», ФГБНУ «Томский национальный исследовательский медицинский центр РАН», Томск
(4) Узянбаев Ильдар Ахметович, wertyg233@gmail.com, ФГБНУ «НИИ фармакологии и регенеративной медицины им. Е.Д. Гольдберга», ФГБНУ «Томский национальный исследовательский медицинский центр РАН», Томск
(5) Федорова Елена Павловна, fedorova-elen@mail.ru, ФГБНУ «НИИ фармакологии и регенеративной медицины им. Е.Д. Гольдберга», ФГБНУ «Томский национальный исследовательский медицинский центр РАН», Томск
(6) Сандрикина Любовь Александровна, ermolaeva_la@mail.ru, ФГБНУ «НИИ фармакологии и регенеративной медицины им. Е.Д. Гольдберга», ФГБНУ «Томский национальный исследовательский медицинский центр РАН», Томск
(7) Соколова Любовь Анатольевна, sokolova.lyubov99@mail.ru, ФГБНУ «НИИ фармакологии и регенеративной медицины им. Е.Д. Гольдберга», ФГБНУ «Томский национальный исследовательский медицинский центр РАН», Томск

Ключевые слова

рак легкого, легочный фиброз, стволовые опухолевые клетки, эндотелиальные клетки

Актуальность

Выяснение механизмов, посредством которых идиопатический легочный фиброз (ИЛФ) приводит к увеличению заболеваемости и смертности от рака легкого (РЛ) [чаще всего немелкоклеточного рака легкого (НМРЛ)], поможет выявить новые предикторы заболеваний и оптимизировать клиническое лечение [1]. Показано, что молекулярные пути, определяющие развитие ИЛФ, такие как каскад факторов роста, пролиферативные и проангиогенные пути, воспалительные процессы, также участвуют и в развитии РЛ [1], что указывает на общий механизм ИЛФ и НМРЛ. Известно, что развитие и прогрессирование РЛ во многом обусловлено присутствием небольших фракций стволовых опухолевых клеток (СОК), идентификация которых может помочь в ранней диагностике раковых заболеваний [2]. Другие клеточные популяции также претерпевают изменения в контексте фиброза, и эти изменения могут способствовать развитию и/или прогрессированию как ИЛФ, так и НМРЛ. Для определения функциональной роли этих изменений и для поиска биомаркеров, которые прогнозируют прогрессирование ИЛФ и риск развития НМРЛ, требуются дополнительные исследования в клинике и эксперименте.

Цель

Разработать экспериментальную модель и оценить особенности развития сочетанной патологии ИЛФ и НМРЛ.

Материалы и методы

ИЛФ вызывали однократным интратрахеальным введением блеомицина (БЛМ) мышам-самцам линии C57BL/6, день введения БЛМ принимали за 0-й день эксперимента. На 15-е сутки после введения БЛМ подкожным введением суспензии клеток карциномы легкого Льюис (КЛЛ) моделировали рак легкого. Материал для исследования забирали на 29-й день эксперимента. Проводили гистологическое исследование легочной ткани, цитометрически изучали содержание СОК и эндотелиальных клеток (ЭК) в крови и легких мышей.

Результаты

При сравнении изменений в легочной ткани мышей на фоне моделирования ИЛФ и НМРЛ наблюдалось усиление патологических изменений в легких по сравнению с каждой патологической ситуацией в отдельности. В основе более выраженных нарушений в легких в группе животных с ИЛФ и НМРЛ лежали повышенная миграция из крови в легкие популяций CD309+ ЭК как гемопоэтического так и негемопоэтического происхождения, уменьшение миграции CD31+ ЭК негемопоэтического происхождения, а также увеличение гемопоэтических стволовых клеток (ГСК) в крови и легочной ткани, возрастание в легочной ткани СОК с фенотипом на основе CD117, CD90, CD276, EGFR, CD274 в различных сочетаниях. В крови мышей с сочетанной патологией наблюдалось уменьшение зрелых ЭК и фиброцитов миелоидного происхождения.

Выводы

Совместное последовательное использование БЛМ и клеток КЛЛ приводит к формированию сочетанной патологии ИЛФ и НМРЛ, взаимно усиливающих друг друга как на клеточном, так и на организменном уровне. Биомаркерами, подтверждающими развитие опухоли, могут быть популяции ЭК, ГСК, фиброциты миелоидного происхождения, СОК.

Список литературы

1. Ballester B., Milara J., Cortijo J. Idiopathic Pulmonary Fibrosis and Lung Cancer: Mechanisms and Molecular Targets // International journal of molecular sciences. 2019. Vol. 20 (3). P. 593. 2. Maiuthed A., Chantarawong W., Chanvorachote P. Lung Cancer Stem Cells and Cancer Stem Cell-targeting Natural Compounds //Anticancer Research. 2018. Vol. 38 (7). P.3797–3809.

Конкурс молодых ученых

Анализ результатов лечения больных с диагнозом рака молочной железы после выполнения органосохраняющих операций

Авторы:

(1) Петрова Дарья Дмитриевна, dashawww2015@gmail.com, студентка 3-го курса Института клинической медицины СамГМУ, Самара
(2) Ткачев Максим Валерьевич, m9277477577@mail.ru, ассистент кафедры, кандидат медицинских наук., Самара
(3) Федулов Андрей Андреевич, fedulov-2000@inbox.ru, студент 6-го курса Института клинической медицины СамГМУ, Самара

Ключевые слова

рак молочной железы, резекция молочной железы, биопсия, сигнальный лимфатический узел

Актуальность

В настоящее время при раке молочной железы (РМЖ) на ранних стадиях применяют органосохраняющие операции. Цель выполнения операций заключается в достижении баланса между полным удалением опухоли и сохранением максимального объема молочной железы в пределах здоровых тканей. Один из показателей эффективности хирургического лечения — количество послеоперационных койко-дней, снижение количества которых до оптимальных значений выступает важным фактором оптимизации загруженности стационара.

Цель

Произвести сравнительную оценку ближайших результатов, экономических затрат исходя из количества койко-дней в группах сравнения после выполнения органосохранных операций.

Материалы и методы

Работа произведена на базе онкологического отделения (опухолей молочной железы) № 1 Самарского областного клинического диспансера в период с апреля по октябрь 2023 г. Проведено ретроспективное исследование результатов лечения 132 больных с диагнозом РМЖ. Разработано устройство для биопсии сигнального лимфатического узла (патент на полезную модель № 176191 11.01.2018). Всем больным, включенным в исследование, выполнялись резекции молочных желез с биопсией сигнальных лимфатических узлов (СЛУ). Пациентам контрольной группы (n=62) биопсия СЛУ проводилась при помощи анатомических и хирургических пинцетов. Больным основной группы (n=70) при выполнении операции на молочной железе во время биопсии СЛУ использовалось предлагаемое устройство.

Результаты

Среднее время операции в контрольной группе составило 62,5±3,67 мин, а в основной — 52,9±1,64 мин, разница статистически значима (p=0,006). Средний объем кровопотери в контрольной группе составил 38,49±2,24 мл, в основной — 35,14±1,6 мл, разница статистически значима (p= 0,006). Средний койко-день у пациентов контрольной группы составил 17,08±0,4 дня, у пациентов основной группы — 12,46±0,23 дня (p=0,000). Следующим этапом проведен анализ нарушения структуры СЛУ при выполнении биопсии. При выполнении забора гистологического материала нарушение архитектоники лимфатического узла в контрольной группе наблюдалось у 15 (24,194%) больных, тогда как в основной группе у 2 (2,941%) больных (p=0,000).

Выводы

Таким образом, разработанное устройство для биопсии СЛУ (патент на полезную модель № 176191 11.01.2018) позволяет статистически значимо сократить время выполнения операции (p=0,006) и кровопотерю (p=0,006), частоту разрушения структуры лимфатического узла (p=0,000). Применение устройства позволило значимо сократить послеоперационный койко-день (p=0,000), что дало возможность снизить экономические затраты на лечение пациентов.

Список литературы

1. Рассказова Е.А., Зикиряходжаев А.Д., Каприн А.Д. Органосохраняющее лечение при раке молочной железы // Опухоли женской репродуктивной системы. 2022. № 18 (4). С. 26–31. [Rasskazova E.A., Zikiryakhodzhaev A.D., Kaprin A.D. Organ-sparing treatment for breast cancer // Tumors of female reproductive system. 2022. Vol. 18 (4). P. 26–31. (In Russ.)]. https://doi.org/10.17650/1994-4098-2022-18-4-26-31 2. Греков Д.Н., Лебединский И.Н., Долидзе Д.Д. и др. Онкопластические резекции при раке молочной железы // Вопросы онкологии. 2022. № 3. [Grekov D.N., Lebedinskij I.N., Dolidze D.D. et al. Onkoplasticheskie rezekcii pri rake molochnoj zhelezy // Voprosy onkologii. 2022. N. 3. (In Russ.)]. 3. Круглова П.Л., Орлов А.Е., Воздвиженский М.О. и др. Результат выполнения радикальных резекций у больных с диагнозом рак молочной железы // Злокачественные опухоли. 2020. № 3S1. [Kruglova P.L., Orlov A.E., Vozdvizhenskij M.O. et al. Rezul'tat vypolneniya radikal'nyh rezekcij u bol'nyh s diagnozom rak molochnoj zhelezy // Zlokachestvennye opuholi. 2020. N. 3S1. (In Russ.)]. 4. Греков Д.Н., Багателия З.А., Долидзе Д.Д. и др. Выбор метода онкопластической резекции при раке молочной железы // Злокачественные опухоли. 2022. № 3S1. [Grekov D.N., Bagateliya Z.A., Dolidze D.D. et al. Vybor metoda onkoplasticheskoj rezekcii pri rake molochnoj zhelezy // Zlokachestvennye opuholi. 2022. N. 3S1. (In Russ.)]. 5. Рябчиков Д.А., Воротников И.К., Дудина И.А. и др. Актуальные вопросы онкопластической органосохраняющей хирургии рака молочной железы // Вестн. хир. 2019. № 5. [Ryabchikov D.A., Vorotnikov I.K., Dudina I.A. et al. Aktual'nye voprosy onkoplasticheskoj organosohranyayushchej hirurgii raka molochnoj zhelezy // Vestn. hir. 2019. N. 5. (In Russ.)].

Морфологическая диагностика в онкологии (патоморфология, цитология, молекулярная генетика)

Диагностическая информативность молекулярных маркеров микроРНК mir-21 и mir-20a в оценке цервикальных интраэпителиальных неоплазий

Авторы:

(1) Пименова Виктория Валерьевна, psv-75@yandex.ru, ФГБОУ ВО «Ростовский государственный медицинский университет» Минздрава России, Ростов-на-Дону

(2) Бурцев Дмитрий Владимирович, dr-burtsev@mail.ru, ФГБОУ ВО «Ростовский государственный медицинский университет» Минздрава России, Ростов-на-Дону

(3) Димитриади Татьяна Александровна, tdimitriadi@yandex.ru, ФГБОУ ВО «Ростовский государственный медицинский университет» Минздрава России, Ростов-на-Дону
(4) Киселев Дмитрий Петрович, moonf1nder@yandex.ru, ФГБОУ ВО «Ростовский государственный медицинский университет» Минздрава России, Ростов-на-Дону
(5) Губская Елизавета Константиновна, gubskaia.elizaveta@gmail.com, ГАУ РО «Областной консультативно-диагностический центр», Ростов-на-Дону

Ключевые слова

цервикальный скрининг, микроРНК mir-21 , mir-20a, жидкостная цитология

Актуальность

Заболеваемость раком шейки матки (РШМ) в России остается по-прежнему очень высокой и составляет 5,2 на 100 тыс. женского населения. [1]. Цитологический скрининг рака недостаточно эффективен для выявления патологических изменений в слизистой шейки матки, поэтому в настоящее время активно ведется поиск новых неинвазивных маркеров, позволяющих повысить его эффективность. Вирус папилломы человека индуцирует специфические изменения профиля миРНК инфицированной клетки и играет главную роль в запуске канцерогенеза и развитии РШМ. На сегодняшний день установлено уровень экспрессии которых меняется в пораженных тканях шейки матки в процессе перехода от нормы к LSIL, далее к HSIL и цервикальному раку [2]. При изучении экспрессии miR-20a и mir-21 выявлены изменения, позволяющие с высокой точностью дифференцировать SI и рак шейки матки [3].

Цель

Определение эффективности применения экспрессии микроРНК mir-21 и mir-20a в материале жидкостной цитологии для оценки тяжести CIN.

Материалы и методы

Пациенткам без патологических изменений (NILM) и с различной степенью интраэпителиальных повреждений эпителия шейки матки (CIN1, CIN2 и CIN3) до проведения эксцизионной биопсии осуществляли забор биоматериала методом жидкостной цитологии для выделения микроРНК и проводили молекулярно-генетическое исследование экспрессии микроРНК mir-21 и mir-20a. Цитопрепараты готовились по технологии SurePath™ с окраской по Папаниколау. Для относительного уровня экспрессии микроРНК в жидкостной цитологии использовали метод нормализации экспрессии генов, который основан на сравнении циклов пороговой амплификации (Ct) между целевым микроРНК (mir-20a, mir-21) и нормализующим геном (U6m2) по формуле: ΔCt=2-(Ctnorm-CtmRNA), где Ctnorm — U6m2; CtmRNA — mir-20a (mir-21).

Результаты

В ходе исследования был проведен анализ экспрессионного статуса микроРНК mir-21 и mir-20a в биоматериале, полученном методом жидкостной цитологии у 194 пациенток с NILM, CIN1, CIN2 и CIN3. Для более точного анализа был использован сложный статистический метод — линейный дискриминантный анализ Фишера (ЛДНФ). Данный метод полезен для классификации независимых микроРНК на основе их экспрессий. На основе данных, полученных после первичного анализа (нормализация данных и удаление выбросов), были получены классифицирующие функции для трех классов (CIN1, CIN2, CIN3). При f1= 2,54x1+5,74x2–2,94, f2=2,65x1+1,65x2–2,37, f3=3,34x1+2,14x2–2,94, где f1 – CIN1; f2 — CIN2; f3 — CIN3; x1— показатель экспрессии микроРНК mir-20a; x2 — показатель экспрессии микроРНК mir-21. При f1>f2>f3 пациента относят к группе CIN1 и оценивают как SIL низкой степени злокачественности, при f2>f3>f1 (f3>f2f1) — к CIN2 (CIN3) и оценивают как SIL высокой степени злокачественности.

Выводы

Определение уровня экспрессии микроРНК mir-21 и mir-20a в жидкостной цитологии повышает информативность цитологического скринига РШМ.

Список литературы

1. Злокачественные новообразования в России в 2022 году (заболеваемость и смертность) / под ред. А.Д. Каприна и др. М.: МНИОИ им. П.А. Герцена — филиал ФГБУ «НМИЦ радиологии» Минздрава России, 2023. 275 с.: илл. ISBN 978-5-85502-290-2. 2. Liang J., Li Y., Daniels G. et al. LEF1 targeting EMT in prostate cancer invasion is regulated by miR-34a // Mol. Cancer Res. 2015. Vol. 13 (4). P. 681–688. 3. Димитриади Т.А., Бурцев Д.В., Дженкова Е.А., Кутилин Д.С. Дифференциальная экспрессия микроРНК и их генов-мишеней при цервикальных интраэпителиальных неоплазиях разной степени тяжести // Успехи молекулярной онкологии 2020. № 7 (2). С. 47–61.

Гепатоцеллюлярный рак

Интервенционные радиологические вмешательства в лечении гепатоцеллюлярного рака на фоне цирроза печени

Авторы:

(1) Полехин Алексей Сергеевич, polehin_aleksey@mail.ru, ГБУЗ Ленинградская областная клиническая больница, Санкт-Петербург
(2) Филонов Алексей Леонидович, dr.eclectik@mail.ru, ГБУЗ Ленинградская областная клиническая больница, Санкт-Петербург

Ключевые слова

гепатоцеллюлярный рак, химиоэмболизация опухоли печени, ТАХЭ, микроволновая абляция, трансплантация печени

Актуальность

Гепатоцеллюлярный рак (ГЦР) в структуре мировых показателей заболеваемости и смертности по-прежнему на 6-м и 2-м местах соответственно с тенденцией к приросту.

Цель

Изучить собственные результаты внутриартериальной химиоэмболизации опухоли печени (ХЭПА) и чрескожной микроволновой абляции (МВА) в лечении пациентов с ГЦР на фоне цирроза печени (ЦП).

Материалы и методы

Основу сообщения составляет опыт наблюдения 42 больных ГЦР на фоне ЦП, наблюдавшихся и получавших противопухолевое лечение в ГБУЗ ЛОКОД и ГБУЗ ЛОКБ (объединение с 01.06.2023) с 2020 г. по апрель 2024 г. Распределение пациентов по Барселонской классификации (BCLC): стадия А — 7 (16,5%) больных, В — 25 (59,5%), С — 10 (24%) больных. ХЭПА выполняли от 1 до 9 раз, в среднем 4 процедуры. МВА выполнили 8 (19%) пациентам: у 6 при стадии А и у 2 при стадии В при уменьшении размеров опухоли после 2 и 3 циклов ХЭПА соответственно. При многочаговом или билобарном поражении ХЭПА выполняли с введением в собственную или долевые печеночные артерии химиомаслянной суспензии доксорубицина (в дозе 20–50 мг) в 5–10 мл сверхжидкого липиодола, после чего выполняли окклюзию питающих опухолевых сосудов мелкими фрагментами гемостатической коллагеновой губки (n=12). Однако в большинстве случаев (стадии А4 — 1, В — 19 и С — 10; n=30) химиомаслянная суспензия или микросферы, насыщенные 50 мг доксорубицина, вводили непосредственно в опухолевые сосуды. Оценку результатов лечения и динамики процесса, а также решение о повторных ХЭПА производили посредством контроля уровня АФП, МСКТ и МРТ спустя 3–4 нед после процедуры. В зависимости от результатов обследований ХЭПА повторяли в среднем через 3,5 (1–6) мес. Повторных МВА не было.

Результаты

Постэмболизационный синдром (боли в эпигастрии и правом подреберье, тошнота, лихорадка) наблюдали у 13 (30%) пациентов. После МВА у 2 из 8 больных ожог кожи (n=1) и билома (n=1). Серьезных осложнений, приведших к летальному исходу или декомпенсации ЦП и требовавших пребывания в отделении реанимации, не было. Прогрессирование ГЦР выявлено у 11 (26%) больных, прогрессирование ЦП у 4 (9%) больных. Все они умерли в сроки от 5 до 35 мес, средняя продолжительность жизни составила 13 мес. После ответа на лечение 7 (16,5%) пациентам выполнены резекции печени. Двум больным вне Миланских критериев после 2 ХЭПА и 3 ХЭПА + МВА выполнена ортотопическая трансплантация печени (ОТП) по критериям UNOS-DS, спустя 16 и 25 мес от начала лечения (живы 32 и 36 мес). В настоящее время живы 27 пациентов в сроки от 3 до 43 мес (в среднем 19,5 мес); продолжается их динамическое наблюдение и лечение. 1-, 2-, 3-летняя выживаемость составила 66,5; 44,5 и 15% соответственно.

Выводы

ХЭПА и МВА относятся к одним из основных методов лечения пациентов с нерезектабельным ГРЦ на фоне ЦП. Данные методики безопасны и увеличивают показатели выживаемости, в том числе и у ряда больных со стадией С. ХЭПА и МВА также эффективны в качестве dowstaging- и bridging-терапии перед резекцией и ОТП.

Список литературы

1. Polehin A.S., Tarazov P.G., Polikarpov A.A., Granov D.A. Transcatheter arterial chemoembolization in patients with hepatocellular carcinoma on liver cirrhosis // Grekov's Bulletin of Surgery. 2019. Vol. 178, N. 6. P. 29–35. 2. Балахнин П.В., Шачинов Е.Г., Шмелев А.С. Роль хирургических технологий в лечении вирус-ассоциированных опухолей на примере гепатоцеллюлярного рака // Практическая онкология. 2018. Т. 19. № 4. С. 348–377. 3. Химиоэмболизация печеночной артерии при гепатоцеллюлярном раке на фоне цирроза у больных, ожидающих трансплантацию печени / А.С. Полехин, П.Г. Таразов, И.И. Тилеубергенов и др. // Вестник хирургии им. И.И. Грекова. 2020. Т. 179, № 6. С. 18–23. DOI: 10.24884/0042-4625-2020-179-6-18-23. EDN KLDGHK. 4. Mehta N., Dodge J.L., Grab J.D., Yao F.Y. National Experience on Down-Staging of Hepatocellular Carcinoma Before Liver Transplant: Influence of Tumor Burden, Alpha-Fetoprotein, and Wait Time // Hepatology. 2020. Vol. 71 (3) P. 943–954 5. European Association for the Study of the Liver. EASL Clinical Practice Guidelines: Management of hepatocellular carcinoma // J Hepatol. 2018. Vol. 69 (1) P. 182–236.

Петровские чтения (фундаментальная онкология): школа молодых ученых

Эпигенетические ДНК-маркеры предопухолевых изменений бронхиального эпителия

Авторы:

(1) Пономарева Анастасия Алеексеевна, anastasia-ponomaryova@rambler.ru, НИИ онкологии ТНИМЦ РАН, Томск
(2) Щеголева Анатстасия Алексеевна, shegolmay@gmail.com, НИИ онкологии ТНИМЦ РАН, Томск
(3) Гервас Полина Анатольевна, pgervas@yandex.ru, НИИ онкологии ТНИМЦ РАН, Томск
(4) Геращенко Татьяна Сергеевна, t_gerashenko@list.ru, НИИ онкологии ТНИМЦ РАН, Томск
(5) Панкова Ольга Владимировна, pancova@oncology.tomsk.ru, НИИ онкологии ТНИМЦ РАН, Томск
(6) Ершов Никита Игоревич, nikotinmail@mail.ru, ФГБНУ «Федеральный исследовательский центр Институт цитологии и генетики СО РАН», Новосибирск
(7) Перельмутер Владимир Михайлович, pvm@ngs.ru, НИИ онкологии ТНИМЦ РАН, Томск
(8) Чердынцева Надежда Викторовна, nvch@tnimc.ru, НИИ онкологии ТНИМЦ РАН, Томск
(9) Денисов Евгений Владимирович, d_evgeniy@oncology.tomsk.ru, НИИ онкологии ТНИМЦ РАН, Томск

Ключевые слова

рак легкого, базальноклеточная гиперплазия, плоскоклеточная гиперплазия, дисплазия, метилирование ДНК

Актуальность

Признаком злокачественной трансформации является общее снижение уровня метилирования (гипометилирование) и локальное увеличение уровня метилирования отдельных регионов (гиперметилирование). Изменения в профиле метилирования ДНК обнаружены при гиперпластических и диспластических изменениях бронхиального эпителия (Slot E. et al., 2021). В литературе представлены данные о том, что встречаются разные варианты сочетаний предопухолевых изменений бронхиального эпителия: изолированная базальноклеточная гиперплазия (иБКГ), комбинации базальноклеточной гиперплазии с плоскоклеточной метаплазией (пмБКГ) и плоскоклеточная метаплазия с дисплазией (дПМ). В настоящее время нет исследований метилирования ДНК в изолированных и комбинированных формах БКГ и ПМ.

Цель

В данном пилотном исследовании мы проанализировали профиль метилирования изолированных и сочетанных форм БКГ и ПМ, а также диспластических и опухолевых изменений мелких бронхов у больных плоскоклеточным раком легкого (ПКРЛ).

Материалы и методы

С помощью лазерной микродиссекции (PALM, Carl Zeiss) получали образцы БКГ и нормальной ткани бронхиального эпителия (на расстоянии 5 см от опухолевого очага) от больных с диагнозом ПКРЛ (n=24). Для приготовления ДНК-библиотек с целью последующего полногеномного бисульфитного секвенирования использовали набор Pico Methyl-Seq Library Prep Kit (ZymoResearch, США). Секвенирование проводили на платформе HiSeq X (Illumina, США).

Результаты

При сравнении иБКГ и нормального эпителия бронхов выявлены ДМР в составе генов CDK2, PELP1, вовлеченных в регуляцию клеточного цикла. При сравнении иБКГ и пмБКГ выявлены ДМР в составе генов, вовлеченных в патогенетически значимый MET сигнальный путь (RNMT, HPN). При сравнении пмБКГ и бкгПМ выявлены ДМР в составе генов, вовлеченных в регуляцию иммунного ответа (UBE2I) и клеточного цикла (CLTC, AP2M1, WWP2, GIT2, DEPDC1B). При сравнении бкгПМ и дПМ выявлены ДМР в составе генов, вовлеченных в IL-23 сигнальный путь (IL-23, IL-23R, IL12B, IL12RB1). При сравнении дПМ и дисплазии выявлены ДМР в составе генов (TGFA, BTC, PICK3CA, UBC, RPS27A, USP7, CSNK2A, CSNK1E), вовлеченных в сигнальные пути NRIF, EGFR, PI3K/AKT, WNT. При сравнении дисплазии и опухоли выявлены ДМР в составе генов (APAF1, TP63, CASP10, ATM, EGFR, NOTCH3), вовлеченных в сигнальные пути TP53, EGFR, NOTCH3.

Выводы

Данные, полученные в настоящем исследовании, свидетельствуют о значимых различиях в профиле метилирования ДНК различных форм БКГ, ПМ и дисплазии. Вероятно, дисрегуляция генов, описанных в настоящем исследовании, посредством гипер- или гипометилирования лежит в основе различных сценариев предопухолевого процесса в бронхиальном эпителии и дальнейшей злокачественной трансформации.

Список литературы

Slot E., Boers R., Boers J. et al. Genome wide DNA methylation analysis of alveolar capillary dysplasia lung tissue reveals aberrant methylation of genes involved in development including the FOXF1 locus // Clin Epigenetics. 2021. Vol. 13 (1). P. 148. DOI: 10.1186/s13148-021-01134-1.

Клиническая фармакология и экспериментальное лечение

Целесообразность биобанкирования паращитовидных желез

Авторы:

(1) Попандопуло Андрей Геннадиевич, pag.lctc@mail.ru, ФГБУ «Институт неотложной и восстановительной хирургии им. В.К. Гусака» Минздрава России, Донецк
(2) Багдасаров Карэн Меружанович, karenbagdasarov@mail.ru, ФГБУ «Институт неотложной и восстановительной хирургии им. В.К. Гусака» Минздрава России, Донецк
(3) Ищенко Роман Викторович, info@iursdn.ru, ФГБУ «Институт неотложной и восстановительной хирургии им. В.К. Гусака» Минздрава России, Донецкая Народная Республика, Донецк
(4) Турчин Виктор Васильевич, turchin.dn@mail.ru, ФГБУ «Институт неотложной и восстановительной хирургии им. В.К. Гусака» Минздрава России, Донецк
(5) Солопов Максим Витальевич, mxsolopov@yandex.ru, ФГБУ «Институт неотложной и восстановительной хирургии им. В.К. Гусака» Минздрава России, Донецк

Ключевые слова

паращитовидные железы, аутотрансплантация, аллотрансплантация, биобанкирование

Актуальность

Распространенность хронического гипопаратиреоза в мире 6,4–37 случаев на 100 тыс. населения [4]. Чаще всего он становится осложнением хирургических вмешательств в области шеи и головы (в России в 88,4% случаев [4]), в 13% случаев при тиреоидэктомии [5]. Стандартным лечением гипопаратиреоза являются препараты кальция и активные формы витамина D [6]. Синтетические аналоги паратгормона дороги (цена терипаратида в России около 20 тыс. руб.) и используются редко.

Цель

Обоснование необходимости биобанкирования паращитовидных желез.

Материалы и методы

Анализ литературных данных по эпидемиологии послеоперационного гипопаратиреоза и методов трансплантации паращитовидных желез.

Результаты

Альтернативой стандартного лечения может выступать трансплантация паращитовидных желез (ПЩЖ) в аутологичном или аллогенном варианте. Наиболее распространенная методика аутотрансплантации ПЩЖ, используемая в 80% случаев [3], — имплантация фрагментированных желез в мышечные карманы (плечелучевую или грудино-ключично-сосцевидную мышцу) сразу после иссечения желез или через период выдерживания в холодном физрастворе (при 4 °C). Для имплантации также могут быть использованы другие мышцы, сальник, подкожное пространство предплечья и другие области [2]. Аутотрансплантация ПЩЖ позволяет сократить частоту развития перманентного гипопаратиреоза до 0–1,8% [2]. Для отложенного применения целесообразно биобанкирование ПЩЖ в качестве страховки пациента на случай развития перманентного гипопаратиреоза или в случае создания тканевого банка для аллогенной трансплантации, эффективность которой около 30–80% [1].

Выводы

С учетом большого числа пациентов с гипопаратиреозом в России (>30 тыс. человек с ежегодным приростом >1000 человек) нам представляется крайне целесообразным создание сети биобанков для хранения послеоперационных образцов ПЩЖ. В ИНВХ им. В.К. Гусака инициировано биобанкирование образцов ПЩЖ, насчитывающее несколько десятков единиц.

Список литературы

1. Parathyroid allotransplantation for the treatment of permanent hypoparathyroidism: A systematic review / E. Kim, K.M. Ramonell, N. Mayfield, B. Lindeman // Am. J. Surg. 2022. T. 223. N. 4. P. 652–661. 2. Hicks G. Short and long-term impact of parathyroid autotransplantation on parathyroid function after total thyroidectomy / G. Hicks, R. George, M. Sywak // Gland Surg. 2017. Vol. 6 (Suppl 1). P. S75–S85. 3. Sitges-Serra A. Parathyroid autotransplantation in thyroid surgery / A. Sitges-Serra, L. Lorente-Poch, J. Sancho // Langenbecks Arch. Surg. 2018. Vol. 403. N. 3. P. 309–315. 4. The Russian Registry of Chronic Hypoparathyroidism / E.V. Kovaleva, A.K. Eremkina, A.R. Elfimova et al. // Front. Endocrinol. 2022. Vol. 13. P. 800119. 5. Thyroid Surgery and Inadvertent Removal of Parathyroids / O. Asya, A.C. Yumuşakhuylu, Y. Gündoğdu et al. // Indian J. Otolaryngol. Head Neck Surg. 2022. Vol. 74. P. 6022–6026. 6. Treatment options in hypoparathyroidism / E.N. Sakane, M.C.C. Vieira, G.M.M. Vieira, S.S. Maeda // Arch. Endocrinol. Metab. 2022. Vol. 66. N. 5. P. 651–657.

Петровские чтения (фундаментальная онкология): школа молодых ученых

Система морфологической оценки злокачественного потенциала адренокортикальных опухолей с использованием метода математического моделирования

Авторы:

(1) Порубаева Эрика Эдуардовна, porubaeva.erika@bk.ru, ГНЦ РФ ФГБУ «НМИЦ эндокринологии» Минздрава России, Москва
(2) Пачуашвили Нано Владимеровна, npachuashvili@bk.ru, ГНЦ РФ ФГБУ «НМИЦ эндокринологии» Минздрава России, Москва
(3) Елфимова Алина Ринатовна, ainetdinova.alina@endocrincentr.ru, ГНЦ РФ ФГБУ «НМИЦ эндокринологии» Минздрава России, Москва
(4) Урусова Лилия Сергеевна, liselivanova89@yandex.ru, ГНЦ РФ ФГБУ «НМИЦ эндокринологии» Минздрава России, Москва

Ключевые слова

адренокортикальный рак, дифференциальная диагностика, шкала, алгоритм

Актуальность

В настоящее время не существует единого гистологического критерия, позволяющего установить злокачественный характер адренокортикальной опухоли [1]. Система Weiss, являющаяся стандартом диагностики адренокортикального рака (АКР), не может считаться универсальной, что значительно усложняет диагностический процесс в связи с необходимостью использования дополнительных алгоритмов [2]. Более того, некоторые из критериев применяемых шкал субъективны и трудно воспроизводимы.

Цель

Разработать систему морфологической оценки для определения злокачественного потенциала опухолей коры надпочечника, которая может быть использована для диагностики всех морфологических вариантов АКР у взрослых.

Материалы и методы

Выполнено морфологическое исследование операционного материала пациентов, получивших лечение в НМИЦ эндокринологии Минздрава России или в других лечебных учреждениях с 2005 по 2022 г. После гистологического и иммуногистохимического подтверждения диагноза в анализ включено 143 пациента, которые были разделены на обучающую (n=128) и тестовую (n=15) выборки. Статистический анализ проведен на языке программирования Python 3.1 в среде Google Colab. Для выявления критических значений предикторов использовали ROC-анализ. Отрезная точка выбиралась согласно критерию Юдена. Выполнялся логистический регрессионный анализ с использованием l1-регуляризации.

Результаты

На первом этапе выделен признак «размер опухоли более 10 см и/или масса опухоли более 200 г». При соответствии опухоли этим критериям гистологический диагноз соответствовал АКР в 100% случаев. Далее выполнен анализ случаев с отрицательным значением данного критерия. В соответствии с ROC-анализом показателя Ki-67 у всех пациентов с Ki-67<5% и Ki-67≥11% установлен гистологический диагноз «адренокортикальная аденома» (АКА) и АКР соответственно. Заключительным этапом было построение математической модели с целью дифференциальной диагностики у пациентов со значением Ki-67 в интервале от 5 до 10 включительно. В результате получена регрессионная модель, в соответствии со значением которой определялся диагноз АКР или АКА. Разработанная математическая модель показала 100% точность на обучающей и тестовой выборке.

Выводы

Применение новой системы позволит усовершенствовать дифференциальную диагностику адренокортикальных опухолей.

Список литературы

1. Erickson L.A. Challenges in surgical pathology of adrenocortical tumours // Histopathology. 2018. Vol. 72 (1). P. 82–96. https://doi.org/10.1111/his.13255 2. Mete O., Erickson L.A., Juhlin C.C. et al. Overview of the 2022 WHO Classification of Adrenal Cortical Tumors // Endocr Pathol. 2022. Vol. 33 (1). P. 155–196. https://doi.org/10.1007/s12022-022-09710-8

Опухоли женской половой системы: хирургическое лечение

Хирургическое лечение рака шейки матки в Удмуртской Республике

Авторы:

(1) Прокопьева Татьяна Александровна, onco-52@yandex.ru, ФГБОУ ВО «Ижевская государственная медицинская академия» Минздрава России, БУЗ УР «Республиканский клинический онкологический диспансер им. С.Г. Примушко МЗ УР», Ижевск
(2) Волков Сергей Анатольевич, info@onco18.ru, БУЗ УР «Республиканский клинический онкологический диспансер им. С.Г. Примушко Минздрава УР», Ижевск
(3) Горбунова Елена Евгеньевна, elewg@mail.ru, ФГБОУ ВО «Ижевская государственная медицинская академия» Минздрава России, БУЗ УР «Республиканский клинический онкологический диспансер им. С.Г. Примушко Минздрава УР», Ижевск

Ключевые слова

рак шейки матки, хирургическое лечение

Актуальность

Хирургический метод является «золотым стандартом» в лечении рака шейки матки (РШМ) при раннем и своевременном выявлении этого заболевания [1, 2].

Цель

Провести анализ хирургического метода лечения РШМ в Удмуртской Республике (УР).

Материалы и методы

Проведен ретроспективный анализ данных Популяционного ракового регистра, формы № 7 «Сведения о злокачественных новообразованиях» за 2023 г., протоколов операций и годовых отчетов онкологического отделения хирургических методов лечения № 6 (ООХМЛ № 6) за 2023 г., данных РТ МИС.

Результаты

В 2023 г. в УР зарегистрировано 1995 пациенток с диагнозом РШМ, из которых 309 случаев были впервые диагностированы, включая 150 случаев рака *in situ*. Распределение по стадиям без выявленных посмертно: I — 73 (47,1%), II — 30 (19,4%), III — 37 (23,9%), IV — 15 (9,6%). Хирургическое лечение было проведено 90 пациенткам: расширенная экстирпация матки с придатками (LEP тип IV, класс Д1, Д2) — 4 (4,4%), расширенная экстирпация матки с придатками (тип III, класс C2) — 24 (26,7%), радикальная абдоминальная трахелэктомия — 3 (3,3%), расширенная экстирпация матки с придатками и без (тип III, класс C1) — 8 (8,9%), расширенная экстирпация матки с придатками и без (тип II, класс B2) — 5 (5,6%), экстрафасциальная экстирпация матки с придатками и без (тип I, класс A) — 8 (8,9%), лапароскопическая экстирпация матки с придатками и без — 20 (22,2%), забрюшинная ЛД 2, 3, экстирпация забрюшинной опухоли, перевязка внутренних подвздошных артерий и др. — 10 (11,1%), высокая ножевая ампутация шейки матки — 8 (8,9%). Интраоперационные осложнения отмечены в 5 (5,6%) случаях, гнойно-септические — в 5 (5,6%), осложнения раннего послеоперационного периода — в 4 (4,4%), поздние послеоперационные осложнения – в 16,7%, послеоперационная летальность составила 1 (1,1%) случай. По радикальной программе закончили лечение 84 пациентки: хирургическое — 36 (42,9%), лучевое — 1 (1,2%), комбинированное или комплексное — 17 (20,2%), химиолучевая терапия — 30 (35,7%). На конец года зарегистрировано 1414 (70,9%) женщин с диагнозом РШМ, состоящих на диспансерном учете 5 лет и более.

Выводы

В УР внедрен широкий спектр хирургических вмешательств в лечении РШМ. Выявленный процент послеоперационных осложнений и летальности требует дальнейшего анализа.

Список литературы

1. Оводенко Д.Л., Хабас Г.Н., Макарова А.С. и др. Хирургия инвазивного рака шейки матки // Акушерство и гинекология: новости, мнения, обучение. 2019. Т. 7, № 1. С. 61–67. DOI: 10.24411/2303-9698-2019-11008. 2. Jing H., Xiuhong W., Ying Y. et al. Complications of radical hysterectomy with pelvic lymph node dissection for cervical cancer: a 10-year single-centre clinical observational study // BMC Cancer. 2022 Dec. Vol. 8. N. 22 (1). P. 1286. DOI: 10.1186/s12885-022-10395-9. PMID: 36476575; PMCID: PMC9730609.

Опухоли женской половой системы: комбинированное/комплексное лечение

Вклад полиморфного локуса rs4150407 гена ERCC3 в патогенез рака яичников

Авторы:

(1) Прокофьева Дарья Симоновна, dager-glaid@yandex.ru, ФГБОУ ВО «Уфимский университет науки и технологий», Уфа
(2) Сагитова Алина Валерьевна, sagitova.lina2014@yandex.ru, ФГБОУ ВО «Уфимский университет науки и технологий», Уфа
(3) Андреева Екатерина Анатольевна, ekaterinabiology@yandex.ru, ФГБОУ ВО «Уфимский университет науки и технологий», Уфа
(4) Мингажева Эльвира Тагировна, elvira.f91@mail.ru, ФГБОУ ВО «Уфимский университет науки и технологий», Уфа
(5) Фаисханова Рания Разяповна, faishanovarr@onkorb.ru, ГАУЗ Республиканский клинический онкологический диспансер Минздрава РБ, Уфа
(6) Федорова Юлия Юрьевна, fedorova-y@ya.ru, ФГБОУ ВО «Уфимский университет науки и технологий», Уфа

(7) Нургалиева Альфия Хаматьяновна, alfiyakh83@gmail.com, ФГБОУ ВОя «Уфимский университет науки и технологий», Уфа
(8) Хуснутдинова Эльза Камилевна, elzakh@mail.ru, ФГБОУ ВО «Уфимский университет науки и технологий», Уфа

Ключевые слова

рак яичников, однонуклеотидные полиморфные варианты, ассоциативное исследование, гены-кандидаты

Актуальность

Рак яичников (РЯ) занимает лидирующие позиции по смертности среди всех гинекологических раков. Более половины случаев заболевания заканчиваются смертельным исходом (Каприн А.Д. и др., 2022). На сегодняшний день известны гены-кандидаты РЯ, фаворитами среди которых являются гены BRCA1/2. Однако они объясняют лишь часть случаев заболевания. Большая часть случаев связана с нарушениями в других генах, особое внимание среди которых уделяется генам системы репарации ДНК. В том числе определенный вклад в патогенез опухолей могут вносить однонуклеотидные полиморфные варианты (SNP) этих генов (Goode E.L. et al., 2002).

Цель

Изучение ассоциации полиморфного локуса rs4150407 гена ERCC3 с риском развития рака яичников у женщин Республики Башкортостан.

Материалы и методы

Материалом для исследования послужили образцы ДНК женщин со спорадическими формами рака яичников (n=219), наследственными формами рака яичников (n=50) и женщин без онкологических заболеваний на момент забора крови (n=236). В работе использованы методы полимеразной цепной реакции (ПЦР) с последующим анализом полиморфизма длин рестрикционных фрагментов. Распределение генотипов проверяли на соответствие равновесию Харди–Вайнберга с помощью критерия $\chi 2$. Для попарного сравнения частоты встречаемости генотипов и аллелей у больных РЯ и в контрольной группе применен критерий $\chi 2$ для таблиц сопряженности 2×2. При наличии статистически значимых отличий между сравниваемыми выборками проведена оценка показателя отношения шансов (Odds Ratio, OR) и границ 95% доверительного интервала (CI 95%).

Результаты

В результате проведенного исследования выявлена ассоциация аллеля A [OR=1,76 95% CI (1,14–2,72), p=0,01] и генотипа AA [OR=2,02 95% CI (1,06–3,87), p=0,03] полиморфного варианта rs4150407 гена ERCC3 с повышенным риском развития спорадических форм рака яичников.

Выводы

Полученные нами данные свидетельствуют о вовлеченности изучаемого полиморфного варианта в патогенезе рака яичников у женщин в Республике Башкортостан.

Список литературы

1. Состояние онкологической помощи населению России в 2021 году / под ред. А.Д. Каприна, В.В. Старинского, А.О. Шахзадовой. М.: МНИОИ им. П.А. Герцена — филиал ФГБУ «НМИЦ радиологии» Минздрава России, 2022. 239 с.: илл. 2. Goode E.L., Ulrich C.M., Potter J.D. Polymorphisms in DNA repair genes and associations with cancer risk // Cancer Epidemiol. Biomarkers Prev. 2002. Vol. 11. P. 1513–1530.

Конкурс молодых ученых

Преимущества комбинированной терапии в ранних линиях при HR+ Her2– метастатическом раке молочной железы на примере Калининградской области

Авторы:

(1) Прокудина Наталья Владимировна, peshaya@yandex.ru, ГБУЗ «Областная клиническая больница Калининградской области», Калининград

(2) Молодорина Валентина Владимировна, mos.valyaa@yandex.ru, ГБУЗ «Областная клиническая больница Калининградской области», Калининград
(3) Долгалева Мария Игоревна, Fataell@yandex.ru, ГБУЗ «Областная клиническая больница Калининградской области», Калининград

Ключевые слова

гормонопозитивный метастатический рак молочной железы, комбинированная терапия, ингибиторы CDK4/6

Актуальность

Среди онкологических заболеваний у женского населения рак молочной железы (РМЖ) стоит на 1-м месте и с каждым годом заболеваемость растет. В Калининградской области, согласно данным регионального ракового регистра, в 2022 и 2023 гг. заболеваемость РМЖ на 100 тыс. населения составила 53,81 и 59,86 соответственно, занимая 2-е место после рака кожи. В структуре смертности в 2022 и 2023 гг. — 5-е место (13,14 и 15,9% соответственно). Данная ситуация имеет острый клинико-социальный характер и требует максимально эффективных подходов к решению.

Цель

Оценить эффективность и значимость использования комбинированной терапии ингибиторов CDK4/6 в сочетании с гормонотерапией (iCDK4/6+ГТ) в ранних линиях лечения метастатического РМЖ в реальной клинической практике.

Материалы и методы

В исследование были включены сведения о 105 больных с гормонопозитивным (HR+) Her2– метастатическим РМЖ, получавших комбинированную терапию (iCDK4/6+ГТ) в Калининградской области в период с 2022 по 2023 г. Проведение подгруппового анализа 6-месячной выживаемости без прогрессирования в зависимости от линии терапии. Оценка результатов рандомизированных клинических исследований (РКИ) и исследований реальной клинической практики (РКП), касающихся лечения метастатического РМЖ в ранних линиях.

Результаты

На основании анализа медицинской документации больных, в качестве терапии применялись все виды ингибиторов CDK4/6 (рибоциклиб, палбоциклиб и абемациклиб), в качестве гормонального партнера выступали ингибиторы ароматазы или фулвестрант. Возраст пациенток составил от 32 до 80 лет. В первой линии комбинированную терапию получили 55 больных, длительность ответа до прогрессирования составила до 41 мес. Во второй линии — 23 больных, длительность ответа — до 37 мес. В третьей и последующих (до девяти) линиях — 27 больных, время терапии до прогрессирования — до 24 мес. Полученные результаты подтверждают данные РКИ и РКП.

Выводы

Таким образом, применение комбинированной терапии iCDK4/6+ГТ в более ранних линиях при HR+ Her2– метастатическом РМЖ демонстрирует свою эффективность, что подтверждается более длительным ответом до момента прогрессирования болезни. Применение в поздних линиях ведет к сокращению времени контроля над заболеванием и характеризуется более неблагоприятным прогнозом. Полученные данные подтверждают неоспоримую пользу для больных при максимально раннем назначении комбинированной терапии iCDK4/6+ГТ и имеют важное клинико-социальное значение.

Список литературы

1. Состояние онкологической помощи населению России в 2022 году / под ред. А.Д. Каприна, В.В. Старинского, А.О. Шахзадовой. М.: МНИОИ им. П.А. Герцена — филиал ФГБУ «НМИЦ радиологии» Минздрава России, 2022. 239 с.: илл. 2. Артамонова Е.В., Коваленко Е.И., Болотина Л.В. и др. Ингибиторы CDK4/6 в терапии метастатического рака молочной железы. Выбор оптимальной терапии эстроген-рецептор-положительного HER2-отрицательного метастатического рака молочной железы: общероссийский анализ предпочтений врачей («Прометей») — первые результаты опроса. 2020. 3. С. 37–42. 3. Hortobagyi G.N., Stemmer S.M., Burris H.A. et al. Overall Survival with Ribociclib plus Letrozole in Advanced Breast Cancer // N Engl J Med. 2022. Vol. 386 (10). P. 942–950. 4. Sledge G.W.Jr., Toi M. et al. MONARCH 2: Abemaciclib in Combination With Fulvestrant in Women With HR+/HER2- Advanced Breast Cancer Who Had Progressed While Receiving Endocrine Therapy // J Clin Oncol. 2017 Sep 1. Vol. 35 (25). P. 2875–2884. 5. Cardoso F., Costa A., Senkus E. et al. 3rd ESO-ESMO International Consensus Guidelines for Advanced Breast Cancer (ABC 3) // Ann Oncol. 2017 Dec 1. Vol. 28 (12). P. 3111. DOI: 10.1093/annonc/mdx036. Erratum for: Ann Oncol. 2017 Jan 1. Vol. 28 (1). P. 16–33. 6. Di Leo A., Toi M., Campone M. et al. MONARCH 3: Abemaciclib as initial therapy for patients with HR+/HER2- advanced breast cancer. Presented at: ESMO 2017 Congress. Madrid, Spain: September 8-12, 2017. Abstract 236O_PR. 7. Park Y.H., Kim T.Y., Kim G.M. et al. Korean Cancer Study Group (KCSG). Palbociclib plus exemestane with gonadotropin-releasing hormone agonist versus capecitabine in premenopausal women with hormone receptor-positive, HER2-negative metastatic breast cancer (KCSG-BR15-10): a multicentre, open-label, randomised, phase 2 trial // Lancet Oncol. 2019 Dec. Vol. 20 (12). P. 1750–1759.

Конкурс молодых ученых

Эффективность и переносимость индукционного режима химиотерапии на основе гемцитабина и цисплатина у пациентов с назофарингеальной карциномой. Предварительные результаты исследования НФК-ДГОИ -2022

Авторы:

(1) Рабаева Лилия Леонидовна, lilia.leonidovna.kazakova@gmail.com, ФГБУ «НМИЦ ДГОИ им. Дмитрия Рогачева» Минздрава России, Москва
(2) Жуков Николай Владимирович, 1cancerdoctor1@gmail.com, ФГБУ «НМИЦ ДГОИ им. Дмитрия Рогачева» Минздрава России, Москва

Ключевые слова

назофарингеальная карцинома, рецидив, рефрактерное течение, метастатическая форма, дети и подростки

Актуальность

Несмотря на высокую эффективность современных протоколов лечения локализованной назофарингеальной карциномы (НФК) у детей, у части пациентов (≈20%) не удается добиться излечения, что влечет за собой крайне неблагоприятный прогноз, обусловленный малой эффективностью доступных вариантов последующего лечения. Проблему представляет и лечение больных с первично-метастатической НФК, при которой 5-летняя общая выживаемость (ОВ) составляет лишь 25−57%. Представляет проблему и токсичность лечения, ассоциированная с используемыми в детских протоколах 5-ФУ-содержащих режимов индукции.

Цель

Оценить непосредственную эффективность и переносимость индукционного этапа лечения (гемцитабин и цисплатин +/- пембролизумаб) в рамках оригинального риск-адаптированного протокола НФК-ДГОИ-2022.

Материалы и методы

В пилотный анализ включено 13 ранее нелеченных пациентов с морфологически верифицированным диагнозом НФК, получавших лечение по протоколу НФК-ДГОИ-2022 в детских лечебных учреждениях онкологического профиля России и Республики Казахстан в период с ноября 2022 г. по февраль 2023 г. (15 мес). Средний возраст больных на момент постановки диагноза составил 14,4 года (12–17 лет), соотношение мальчиков и девочек — 10:3. Среди 13 больных у 3 была II стадия заболевания, у 6 — III, у 2 — IVA, у 2 — IVB. В соответствии с протоколом пациенты группы стандартного и высокого риска (стадия II–IVA, n=11) получали индукционную терапию гемцитабином и цисплатином, пациенты из группы очень высокого риска (IVb с метастатическими очагами, не подлежащими лучевой терапии, n=2) дополнительно к ней получали пембролизумаб. Объективный ответ после завершения индукционного этапа лечения оценивался в рамках RECIST 1.1. Оценка токсичности проводилась согласно CTCAE 5.0.

Результаты

Все пациенты, включенные в пилотный анализ, завершили запланированный этап индукционной терапии. После завершения индукционного этапа лечения полный ответ констатирован в 3 из 13 случаев, частичный — 10 из 13. Ни в одном случае не было отмечено тяжелых случаев непредвиденной токсичности или летальных исходов. Все курсы химиотерапии проведены с соблюдением тайминга, предусмотренного протоколом лечения. Среди нежелательных явлений ≥III степени наиболее часто отмечалась нейтропения (1 из 13) и фебрильная нейтропения (2 из 13).

Выводы

Режим индукционной химиотерапии, включающий гемцитабин и цисплатин, продемонстрировал высокую непосредственную противоопухолевую эффективность и удовлетворительную переносимость. Необходимо продолжение многоцентрового исследования до достижения планового числа включенных пациентов для окончательного анализа.

Список литературы

1. Casanova M., Bisogno G., Gandola L. et al. A prospective protocol for nasopharyngeal carcinoma in children and adolescents: the Italian Rare Tumors in Pediatric Age (TREP) project // Cancer. 2012. Vol. 118 (10). P. 2718–25. DOI: 10.1002/cncr.26528. 2. Buehrlen M., Zwaan

C.M., Granzen B. et al. Multimodal treatment, including interferon beta, of nasopharyngeal carcinoma in children and young adults: preliminary results from the prospective, multicenter study NPC-2003-GPOH/DCOG // Cancer. 2012 Oct 1. Vol. 118 (19). P. 4892–4900. DOI: 10.1002/cncr.27395. 3. Ma B.B., Tannock I.F., Pond G.R. et al. Chemotherapy with gemcitabine- containing regimens for locally recurrent or metastatic nasopharyngeal carcinoma // Cancer. 2002. Vol. 95 (12). P. 2516–2523. DOI: 10.1002/cncr.10995. 4. Liu G.Y., Li W.Z., Wang D.S. et al. Effect of Capecitabine Maintenance Therapy Plus Best Supportive Care vs Best Supportive Care Alone on Progression-Free Survival Among Patients With Newly Diagnosed Metastatic Nasopharyngeal Carcinoma Who Had Received Induction Chemotherapy: A Phase 3 Randomized Clinical Trial // JAMA Oncol. 2022. Vol. 8 (4). P. 553–561. DOI: 10.1001/jamaoncol.2021.7366. 5. Rodriguez-Galindo C., Krailo M.D., Krasin M.J. et al. Treatment of Childhood Nasopharyngeal Carcinoma With Induction Chemotherapy and Concurrent Chemoradiotherapy: Results of the Children's Oncology Group ARAR0331 Study // J Clin Oncol. 2019. Vol. 37 (35). P. 3369–3376. DOI: 10.1200/JCO.19.01276. 6. Zhang Y., Chen L., Hu G.Q. et al. Gemcitabine and Cisplatin Induction Chemotherapy in Nasopharyngeal Carcinoma // N Engl J Med. 2019. Vol. 381 (12). P. 1124–1135. DOI: 10.1056/NEJMoa1905287. 7. Chen Y.P., Ismaila N., Chua M.L.K. et al. Chemotherapy in Combination With Radiotherapy for Definitive-Intent Treatment of Stage II-IVA Nasopharyngeal Carcinoma: CSCO and ASCO Guideline // J Clin Oncol. 2021. Vol. 39 (7). P. 840–859. DOI: 10.1200/JCO.20.03237. 8. Masterson L., Howard J., Gonzalez-Cruz J. et al. Immune checkpoint inhibitors in advanced nasopharyngeal carcinoma: Beyond an era of chemoradiation? // Int J Cancer. 2020. Vol. 146 (8). P. 2305–2314. DOI: 10.1002/ijc.32869. 9. Gravara L.D., Battiloro C., Cantile R. et al. Chemotherapy and/or immune checkpoint inhibitors in NSCLC first-line setting: what is the best approach? // Lung Cancer Manag. 2020. Vol. 9 (1). LMT22. DOI: 10.2217/lmt-2019-0018. 10. Yang Y., Qu S., Li J. et al. Camrelizumab versus placebo in combination with gemcitabine and cisplatin as first-line treatment for recurrent or metastatic nasopharyngeal carcinoma (CAPTAIN-1st): a multicentre, randomised, double-blind, phase 3 trial // Lancet Oncol. 2021. Vol. 22 (8). P. 1162–1174. DOI: 10.1016/S1470-2045(21)00302-8. 11. Жуков Н.В., Рабаева Л.Л. Назофарингеальная карцинома у детей и подростков. Обзор литературы и собственные данные // Вопросы гематологии/онкологии и иммунопатологии в педиатрии. 2022. № 21 (2). С. 66–77. DOI:10.24287/1726-1708-2022-21-2-66-77.

Онкоиммунология: клиническая онкоиммунология

Исследование содержания цитокинов различных групп в цервикальной слизи при интраэпителиальной неоплазии шейки матки

Авторы:

(1) Ригер Александра Николаевна, aleksriger96@mail.ru, Медицинский институт РУДН, Москва
(2) Антонова Ирина Борисовна, Iran24@yandex.ru, ФГБУ «Российский научный центр рентгенорадиологии» Минздрава России, Москва
(3) Харченко Наталья, nata2305@inbox.ru, ФГАОУ ВО «Российский университет дружбы народов им. Патриса Лумумбы», Москва
(4) Каприн Андрей Дмитриевич, kaprin@mail.ru, Московский научно-исследовательский онкологический институт им. П.А. Герцена, Москва

Ключевые слова

интраэпителиальная неоплазия шейки матки, цитокиновый профиль

Актуальность

Изучение участия цитокинов в процессе канцерогенеза имеет большой потенциал как с точки зрения формирования прогностических моделей, так и с позиции контроля динамики лечения.

Цель

Оценка цитокинового профиля в слизи шейки матки у пациенток с цервикальной интраэпителиальной неоплазией (ЦИН) разной степени выраженности.

Материалы и методы

В исследование было включено 30 пациенток в возрасте от 18 до 49 лет. Контрольную группу составили 10 ВПЧ-отрицательных пациенток (ВПЧ — вирусы папилломы человека) без патологии шейки матки. В группу В было включено 10 пациенток с плоскоклеточным интраэпителиальным поражением шейки матки низкой степени (LSIL). В группу С — 10 пациенток с плоскоклеточным интраэпителиальным поражением шейки матки высокой степени (HSIL). У всех участниц исследования проводился забор слизи из цервикального канала для определения уровня различных цитокинов. Содержание цитокинов определяли с использованием

коммерческого набора Bio-Plex Pro Human Cytokine 27-plex Assay Bio-Plex Pro™ на анализаторе Luminex 200 (Luminex Corporation, США). Статистическую обработку проводили с использованием пакета программ Excel 365 и SPSS 20.0.

Результаты

При оценке полученных результатов были обнаружены различия между пациентками контрольной группы и пациентками с ЦИН разной степени выраженности. В группе B достоверно уменьшилось содержание по сравнению с контролем EOTAXIN, IL-17A, IL-7, IL-8, IL-9, IP-10, MCP-1 и PDGF-BB — от 2 до 100 раз. В группе C изменились значения 21 фактора из 27. Обнаружено повышенное содержание GM-CSF, IL-10, IL-12p70, IL-13, IL-15, IL-17A, IL-1ra, IL-1b, IL-2, IL-5, IL-6, PDGF-BB, TNF-a и VEGF. Напротив, концентрации других цитокинов: FGF, IFN-g, IL-7, IL-8, IL-9, IP-10 и MCP-1 — в цервикальной слизи оказались достоверно меньше по сравнению с контролем. Кроме описанных различий, были выявлены схожие изменения содержания цитокинов в группах B и C. Как при невыраженных изменениях шейки матки (B), так и при тяжелых (C) концентрация IL-7, IL-8, IL-9, IP-10 и MCP-1 в слизи была достоверно меньше, чем в контрольной группе. Наблюдались и различия противоположного характера. Содержание IL-17A и PDGF-BB в исследуемом материале у пациенток с тяжелой ЦИН оказалось достоверно больше по сравнению с пациентками контрольной группы, а при маловыраженных изменениях — значимо меньше.

Выводы

Содержание цитокининов в слизи цервикального канала у пациенток с ЦИН достоверно отличается от локального цитокинового профиля здоровых женщин. Дальнейшие исследования участия цитокинов в развитии ЦИН позволят более точно охарактеризовать механизмы канцерогенеза женской репродуктивной системы.

Список литературы

Iwata T., Fujii T., Morii K. et al. Cytokine profile in cervical mucosa of Japanese patients with cervical intraepithelial neoplasia // Int J Clin Oncol. 2015 Feb. Vol. 20 (1). P. 126–133. DOI: 10.1007/s10147-014-0680-8. Epub 2014 Mar 1. PMID: 24578180.

Гастроинтестинальный рак (колоректальный): лекарственное лечение

Учет индекса коморбидности при проведении противоопухолевой лекарственной терапии у пациентов старческого возраста с колоректальным раком

Авторы:

(1) Русяйкина Юлия Сергеевна, rysou1@mail.ru, ФГБУ «ГНЦ РФ — Федеральный медицинский биофизический центр им. А.И. Бурназяна», Москва
(2) Завьялов Александр Александрович, azav06@mail.ru, ФГБУ «ГНЦ РФ — Федеральный медицинский биофизический центр им. А.И. Бурназяна», Москва
(3) Вотинцев Михаил Максимович, m.votincev@gmail.com, НИИ урологии и интервенционной радиологии им. Н.А. Лопаткина — филиал ФГБУ «НМИЦ радиологии» Минздрава России, Москва

Ключевые слова

метастатический колоректальный рак, злокачественное новообразование, старческий возраст, лекарственное противоопухолевое лечение

Актуальность

Проблема лечения пациентов пожилого, старческого возраста относится к одним из актуальных в современной медицине. Колоректальный рак — одна из основных причин смерти от злокачественных новообразований в России. До начала лечения пациентов старческого возраста необходимо взвешивать потенциальные риски и возможность достижения положительных результатов лечения.

Цель

Учет индекса коморбидности при проведении химиотерапии у пациентов старческого возраста с колоректальным раком.

Материалы и методы

На базе ФМБЦ им. А.И. Бурназяна проведено исследование пациентов, получавших химиотерапию по поводу злокачественного новообразования (ЗНО) толстой кишки (январь 2020 г. — декабрь 2022 г.). По гистологическому подтипу опухоли преобладала высокодифференцированная аденокарцинома.

Результаты

По результатам гериатрической оценки риска токсичности по шкале CARG: низкий риск составил 14%, средний риск — 32%, высокий риск — 53%. Редукция стартовой дозы была у 74 пациентов: в группе низкого риска — у 8 (7,4%), среднего риска — 25 (23%), высокого риска — у 41(38,1%). Количество случаев осложнений после химиотерапевтического лечения: в группе низкого риска — 10,2%, среднего риска — 29,8%, высокого риска — 60%. После гериатрической оценки пациентов распределили на 3 группы: 3-ю группу составили пациенты с соматическим статусом по шкале ECOG 3–4 балла, риск токсичности CARG — высокий. Кратковременное инфузионное введение FU/LV с редукцией стартовой дозы на 15% проведено 9 пациентам. Отмечено увеличение медианы общей выживаемости (мОВ), медианы выживаемости без прогрессирования (мВБП). Пациенты с соматическим статусом по шкале ECOG 1–2 балла составили 2-ю группу, риск токсичности CARG — средний. Проводилась полихимиотерапия (ПХТ) в режимах FOLFOX, XELOX, DeGramont и монохимиотерапия (МХТ) препаратами капецитабин, 5-фторурацил, иринотекан. Установлено увеличение частоты объективного ответа (ЧОО), мОВ, мВБП. При МХТ отмечалось незначительное повышение ЧОО в подгруппе пациентов, получавших иринотекан, не было отмечено достоверного увеличения мОВ, мВБП при достоверном повышении токсичности. Пациенты с соматическим статусом по шкале ECOG 0–1 балл составили 1-ю группу, риск токсичности CARG — низкий. ЧОО, мОВ, мВБП при проведении ПХТ дуплетами FOLFOX, FOLFIRI, XELOX увеличиваются, как у пациентов более молодого возраста. ПХТ по схеме FOLFOX чаще осложняется полинейропатией, по схеме FOLFIRI — диареей.

Выводы

1. Старческий возраст не является критерием, препятствующим эффективному лечению. 2. Комбинированные режимы химиотерапии более эффективны, чем последовательная МХТ. У ослабленных пациентов старческого возраста предпочтительно проведение последовательной монотерапии. 3. Оценка токсичности CARG может быть использована для прогнозирования рисков нежелательных явлений при химиотерапии у пациентов старческого возраста.

Список литературы

1. Старостин Р.А., Гатаулин Б.И., Валитов Б.Р., Гатаулин И.Г. Колоректальный рак: эпидемиология и факторы риска // Поволжский онкологический вестник. 2021. 12 № 4 (48). С. 52–59. 2. Котовская Ю.В., Ткачева О.Н. Старческая астения и артериальная гипертония: вопросы клинической практики // Артериальная гипертензия. 2023. № 29 (3). С. 246–252. 3. Манукян М.Ш., Базин И.С., Трякин А.А. Химиотерапия распространенного рака поджелудочной железы у пациентов старшей возрастной группы (обзор литературы) // Тазовая хирургия и онкология. 2022. № 12 (3). С. 51–55. 4. Hofmann M.H., Gerlach D., Misale S. et al. Expanding the reach of precision oncology by drugging all KRAS mutants // Cancer Discov. 2022 Apr 1. Vol. 12 (4):. P. 924–937. 5. Кит О.И., Геворкян Ю.А., Солдаткина Н.В. и др. Современные прогностические факторы при колоректальном раке // Колопроктология. 2021. № 20 (2). С. 42–49. 6. Giopanou I., Pintzas A. RAS and BRAF in the foreground for non-small cell lung cancer and colorectal cancer: Similarities and main differences for prognosis and therapies // Crit Rev OncolHematol. 2020 Feb. Vol. 146. P. 102859. Epub 2019 Dec17. 7. Araki M., Shima F., Yoshikawa Y. et al. Solution structure of the state 1 conformer of GTP-bound H-RAS Protein and distinct dynamic properties between the state 1 and state 2 conformers // J Biol Chem. 2011 Nov 11. Vol. 286 (45). P. 39644–39653. 8. Дмитриева Н.В., Агинова В.В., Петухова И.Н. и др. Автоматизация микробиологической лаборатории — путь к снижению летальности онкологических больных // Злокачественные опухоли. 2020. № 10 (3s1). С. 49–53. 9. Elsawy B., Higgins K.E. Geriatric assessment // American Family Physician.2011. Vol. 83 (1). P. 48–56. 10. Пензин О.В., Швырёв С.Л., Зарубина Т.В. Результаты внедрения в клиническую практику прогностической модели для оценки риска развития миелотоксических осложнений химиотерапии // Вестник новых медицинских технологий. 2019. № 26 (1). С. 112–118. 11. Остапенко В.С., Абсалямов Р.И. На стыке гериатрии и онкологии: состояние проблемы // Российский журнал гериатрической медицины. 2023. № 2 (14). С. 86–91.

Морфологическая диагностика в онкологии (патоморфология, цитология, молекулярная генетика)

Проект генетического скрининга «Онкета»

Авторы:

(1) Рыбникова Алина Вячеславовна, alinav_95@mail.ru, ГБУЗ «Санкт-Петербургский клинический научно-практический центр специализированных видов медицинской помощи (онкологический) им. Н.П. Напалкова», Санкт-Петербург
(2) Каманова Екатерина Павловна, kamanovae@gmail.com, ООО «Новые программные системы», Новосибирск
(3) Голосов Кирилл Владимирович, kirill@nprog.ru, ООО «Новые программные системы», Новосибирск
(4) Исаева Лилия Дмитриевна, liliyaisaeva@gmail.com, ООО «Новые программные системы», Новосибирск
(5) Гордиев Марат Гордиевич, marat7925@gmail.com, ГБУЗ г. Москвы «Московский научно-практический центр лабораторных исследований ДЗМ», Москва

Ключевые слова

наследственные онкологические синдромы, секвенирование нового поколения, искусственный интеллект

Актуальность

Проект генетического скрининга — уникальный проект, который направлен на помощь сразу трем категориям лиц. В связи с дороговизной метода «Секвенирование нового поколения» (англ. next generation sequencing, NGS) важно выделить целевую аудиторию.

Цель

Приложение «Онкета» решает важные задачи. Во-первых, проведение оценки риска развития наследственного онкологического заболевания у здоровых людей. Во-вторых, оценка целесообразности мультигенного тестирования методом NGS у пациентов с установленным онкологическим диагнозом. В-третьих, подбор рекомендаций для профилактики и скрининга наследственных онкологических заболеваний, а также подбор таргетной терапии в практике врача-онколога.

Материалы и методы

Алгоритм «Онкета» разработан на базе рекомендаций NCCN, ESMO, RUSSCO и Ассоциации Онкологов России. Логика последовательности вопросов определяется графом состояний и ответами на предыдущие вопросы. Приложение создано на языке программирования Python с использованием фреймворка Aiogram для связи с платформой Telegram.

Результаты

В настоящее время разработано два основных блока программы: по определению риска развития злокачественных образований у здоровых людей и для пациентов онкологического профиля. Созданы рекомендации по профилактике и скринингу наследственных онкологических заболеваний и синдромов. Для прохождения тестирования человеку необходимо пройти по ссылке в бот мессенджера Telegram [t.me/test_onceta_fsm_bot (бот в режиме тестирования)]. Данная платформа удобна для использования тем, что доступна в любом мобильном устройстве и на компьютере с интернетом. Для группы здоровых людей после разделения по полу и возрасту производится оценка семейного анамнеза человека. В случае необходимости алгоритм выдает тестирование на наследственные генетические синдромы, такие как синдром Линча, синдром Коудена, синдром Ли–Фраумени. Для группы пациентов с уже установленным онкологическим диагнозом также задается ряд вопросов в соответствии с нозологией. В ходе тестирования Onqueta был использован 1551 кейс из базы данных «Наследственные онкологические синдромы в Российской Федерации». Алгоритм продемонстрировал чувствительность 94% и специфичность 97,5%.

Выводы

Предварительные результаты демонстрируют высокую точность алгоритма и высокий потенциал применения приложения. Необходимо продолжить исследовательскую работу, доработку приложения и приступить к пилотному внедрению.

Список литературы

NCCN Guidelines Version 1.2021/ Genetic/Familial High-Risk Assessment: Breast, Ovarian and Pancreatic Руководство по интерпретации клинически значимых соматических мутаций при солидных опухолях, выявленных методом секвенирования нового поколения (NGS) с целью их клинического использования / М.Г. Гордиев, О.И. Бровкина, Р.Ф. Еникеев и др. Москва, 2020.

Организация здравоохранения

Влияние маршрутизации на срок установления диагноза острого лейкоза у детей

Авторы:

(1) Рыков Максим Юрьевич, wordex2006@rambler.ru, ФГБОУ ВО «Российский государственный социальный университет», Москва
(2) Долгополов Игорь Станиславович, irdolg@rambler.ru, ГБУЗ ТО Детская областная клиническая больница, Тверь

Ключевые слова

Онкология, острый лейкоз, дети, задержка в постановке диагноза, маршрутизация

Актуальность

Острый лейкоз (ОЛ) — наиболее распространенная злокачественная патология у детей. Ранняя диагностика затруднена ввиду неспецифичности первичных симптомов.

Цель

Оценить влияние маршрутизации на сроки диагностики ОЛ на примере Тверской области.

Материалы и методы

В анализ включено 35 пациентов, госпитализированных в отделение онкогематологии Детской областной клинической больницы (ДОКБ) за период с 2018 по 2023 г. с диагнозами: острый лимфобластный лейкоз (ОЛЛ) — 30 (86%) пациентов, острый миелоидный лейкоз (ОМЛ) — 3 (9%) и ЛНКТ – 2 (5%) пациента. Средний возраст пациентов составил 61 мес. Тромбоцитопения и анемия на момент диагноза обнаруживались у 76 и 78% детей соответственно. Лейкоцитоз >$20\cdot10^9$/л наблюдался у 58%, лейкопения <$3{,}5\cdot10^9$/л — у 15% пациентов. В 97% случаев в периферической крови определялись бласты от 2 до 95%. В Твери (группа 1) и Тверской области (группа 2) выявлено 16 (46%) и 19 (54%) больных соответственно. Средний возраст пациентов в группе 1 — 28,6 мес, в группе 2 — 72,3 мес (p=0,1).

Результаты

В группах 1 и 2 ОЛЛ диагностирован соответственно в 14 (88%) и 16 (84%) случаях, ОМЛ — в 1 (6%) и 2 (11%) и ЛНКТ — в 1 (6%) и 1 (5%) случае (p=0,6; 0,7 и 0,95). Отсрочка диагноза в общей группе (n=35) <2 нед наблюдалась в 21 (60%) случае, 2–4 нед — в 7 (20%), ≥4 – ≤ 8 нед — в 4 (11%) и >8 нед — в 3 (9%) случаях. Отсрочка диагноза среди пациентов, проживающих в Твери и Тверской области, <2 нед отмечена в 7 (44%) случаях против 13 (68%) случаев, 2–4 нед — в 6 (38%) против 3 (17%), ≥4 – ≤ 8 нед — в 1 (6%) против 1 (5%) и >8 нед — в 2 (12%) случаях против 2 (10%) случаев соответственно (p=0,37). Не отмечено достоверного влияния удаленности места проживания от детского учреждения 3-го уровня, оказывающего специализированную помощь, на время постановки диагноза.

Выводы

Удаленность проживания от ДОКБ не оказала влияния на срок постановки диагноза ОЛ у детей, что достигается проведением ежедневных конференций с лечебными учреждениями области и быстрой госпитализацией детей с подозрением на онкогематологическую патологию в профильное отделение.

Список литературы

1. Rotz S.J., Wei W., Thomas S.M., Hanna R. Distance to treatment center is associated with survival in children and young adults with acute lymphoblastic leukemia // Cancer. 2020 Dec. 15. Vol. 126 (24). P. 5319–5327. DOI: 10.1002/cncr.33175. Epub 2020 Sep 10. 2.

Brand N.R., Qu L.G., Chao A., Ilbawi A.M. Delays and Barriers to Cancer Care in Low- and Middle-Income Countries: A Systematic Review // Oncologist. 2019 Dec. Vol. 24 (12). P. e1371–e1380. DOI: 10.1634/theoncologist.2019-0057. Epub 2019 Aug 6. 3. Dai Q., Liu R., Wang Y. et al.

Первичные и вторичные опухоли нервной системы

Иммунотерапия аутологичными дендритными клетками в комплексном лечении глиобластом — Результаты

Авторы:

(1) Рында Артемий Юрьевич, artemii.rynda@mail.ru, ФГБУ «Российский научно-исследовательский нейрохирургический институт им. профессора А.Л. Поленова» Минздрава России — филиал ФГБУ «НМИЦ им. В.А. Алмазова» Минздрава России, Санкт-Петербург
(2) Олюшин Виктор Емельянович, Fed_56@mail.ru, ФГБУ «Российский научно-исследовательский нейрохирургический институт им. профессора А.Л. Поленова» Минздрава России — филиал ФГБУ «НМИЦ им. В.А. Алмазова» Минздрава России, Санкт-Петербург
(3) Ростовцев Дмитрий Михайлович, dok79@mail.ru, ФГБУ «Российский научно-исследовательский нейрохирургический институт им. профессора А.Л. Поленова» Минздрава России — филиал ФГБУ «НМИЦ им. В.А. Алмазова» Минздрава России, Санкт-Петербург
(4) Забродская Юлия Михайловна, zabrjulia@yandex.ru, ФГБУ «Российский научно-исследовательский нейрохирургический институт им. профессора А.Л. Поленова» Минздрава России — филиал ФГБУ «НМИЦ им. В.А. Алмазова» Минздрава России, Санкт-Петербург

Ключевые слова

иммунотерапия, глиобластома, Результаты

Актуальность

Злокачественные глиомы являются наиболее распространенной первичной опухолью головного мозга. Несмотря на разнообразие современных методов лечения, это по-прежнему смертельное заболевание с крайне плохим прогнозом. Использование иммунотерапии как методики для лечения злокачественных опухолей имеет большие перспективы, переобучая и используя иммунный ответ пациента против опухолей.

Цель

Оценка эффективности дендритной клеточной вакцины у пациентов с глиобластомой головного мозга в структуре комплексного лечения в сравнении с контрольной группой пациентов без иммунотерапии в структуре лечения.

Материалы и методы

В одноцентровом проспективном когортном исследовании, проходящем на базе РНХИ им. проф. А.Л. Поленова, принял участие 91 пациент с морфологически установленной злокачественной глиальной опухолью (глиобластомой). Основную группу составил 41 пациент, которым помимо стандартного лечения (хирургического, лучевого и химиотерапевтического) проводилась специфическая противоопухолевая иммунотерапия; 50 пациентов получали только стандартное лечение, без иммунотерапии.

Результаты

Медиана выживаемости составила 21,7 мес в группе иммунотерапии (95% ДИ 4–37 мес) и 15,8 мес (95% ДИ 3–22 мес) в группе без иммунотерапии (p=0,002). Медиана безрецидивного периода в группе с иммунотерапией составила 13,8 мес (95% ДИ 1–20 мес), а в группе без иммунотерапии — 7,9 мес (95% ДИ 1–12 мес) (p=0,003).

Выводы

В целом применение иммунотерапии в структуре комплексного лечения пациентов со злокачественными глиомами демонстрирует явную положительную динамику относительно общей выживаемости и медианы

безрецидивного периода. Но тем не менее иммунотерапия требует дальнейшего развития в качестве терапевтического инструмента, а также изучения и совершенствования, где будет учитываться иммуносупрессия при злокачественных глиомах и средства ее преодоления, оптимизация в отношении выбора целевого антигена, подготовки клеток и интеграции дендритных вакцин в другие схемы лечения.

Список литературы

1. Rynda A., Olyushin V., Rostovtsev D. Immunotherapy in the complex treatment of HGG // Neuro-Oncology. 2021. Vol. 23 (Suppl. 2). P. i47. https://doi.org/10.1093/neuonc/noab180.164 2. Rynda A.Y., Rostovthev D.M., Zabrodskaya Y.M. et al. Immunotherapy with autologous dendritic cells in the complex treatment of malignant gliomas — results // J Neurooncol. 2024. Vol. 166. P. 309–319. https://doi.org/10.1007/s11060-023-04559-1 3. Olyushin V., Rynda A., Rostovtsev D. Immunotherapy with autologous dendritic cells as part of the complex treatment of patients with malignant gliomas // Annals of Oncology. 2020. Vol. 31 (Suppl. 4). P. S405. https://doi.org/10.1016/j.annonc.2020.08.493 4. Chan H.Y., Choi J., Jackson C., Lim M. Combination immunotherapy strategies for glioblastoma // J Neuro-Oncol. 2021. Vol. 151. P. 375–391. https://doi.org/10.1007/s11060-020-03481-0. 5. Liau L.M., Ashkan K., Tran D.D. et al. First Results on Survival From a Large Phase 3 Clinical Trial of an Autologous Dendritic Cell Vaccine in Newly Diagnosed Glioblastoma // J Transl Med. 2018. Vol. 16. P. 142. https://doi.org/10.1186/s12967-018-1507-6

Лучевая диагностика (рентгенография, КТ, МРТ) в онкологии

Сравнение безрецидивной выживаемости пациентов с полным клиническим ответом опухоли прямой кишки после неоадъювантной терапии при комбинированном лечении и активном динамическом наблюдении

Авторы:

(1) Савельева Лия Маратовна, liyatagirova11@gmail.com, ФГБУ «НМИЦ онкологии им. Н.Н. Петрова» Минздрава России, Санкт-Петербург
(2) Багненко Сергей Сергеевич, bagnenko_ss@mail.ru, ФГБУ «НМИЦ онкологии им. Н.Н. Петрова» Минздрава России, Санкт-Петербург
(3) Рева Анна Владимировна, reva_av@bk.ru, ФГБУ «НМИЦ онкологии им. Н.Н. Петрова» Минздрава России, Санкт-Петербург
(4) Ярмолюк Игорь Игоревич, yarmolyuk1990@gmail.com, ФГБУ «НМИЦ онкологии им. Н.Н. Петрова» Минздрава России, Санкт-Петербург

Ключевые слова

рак прямой кишки, неоадъювантное лечение, безрецидивная выживаемость

Актуальность

В настоящее время предоперационная лучевая терапия (ЛТ) или химиолучевая терапия (ХЛТ) с последующим хирургическим вмешательством является «золотым стандартом» в лечении пациентов с местнораспространенным раком прямой кишки (РПК). Однако данные, публикуемые в отечественной и зарубежной литературе, характеризуются неоднозначными результатами в выборе дальнейшего лечебного алгоритма у пациентов с полным или «почти полным» ответом опухоли прямой кишки (mrTRG I–II) на неоадъювантное лечение, в результате чего оптимальная тактика ведения все еще остается спорной и обсуждается.

Цель

Сравнить показатели выживаемости пациентов с полным ответом после комбинированного лечения РПК и пациентов с активным динамическим наблюдением с целью оптимизации дальнейшего диагностического и лечебного алгоритма.

Материалы и методы

Проанализированы данные 51 пациента, которым было проведено неоадъювантное лечение в виде ХЛТ либо ХЛТ, дополненной химиотерапией (ХТ) по поводу аденокарциномы прямой кишки. Всем пациентам через 8–10 нед после окончания проведенного лечения выполнялась магнитно-резонансная томография (МРТ) органов малого таза с целью оценки ответа опухоли на терапию. Эффективность лечения оценивалась

определением степени регресса опухоли (mrTRG) согласно классификации Mandard. При контрольном исследовании был выставлен полный или «почти полный» ответ опухоли (mrTRG I–II).

Результаты

Из 51 пациента в связи с предполагаемым полным клиническим ответом 24 человека выбрали тактику активного динамического наблюдения (Watch and Wait) — отказ от оперативного вмешательства и дальнейшее наблюдение. Из них у 3 (12,5%) пациентов выявлено прогрессирование заболевания в виде местного рецидива или появления отдаленных метастазов с медианой времени, равной 2,04 мес. Хирургическое вмешательство было проведено 27 пациентам, у 3 (11,1%) — прогрессирование заболевания с медианой, равной 14,5 мес. Показатели 1-летней и 2-летней безрецидивной выживаемости у пациентов с проведенным хирургическим вмешательством составили 96 и 84% соответственно, а в группе пациентов с активным динамическим наблюдением — 92 и 86%, что свидетельствует об отсутствии значимых различий частоты возникновения рецидивов и одинакового безрецидивного периода в данных группах (p=0,475) и сопоставимой выживаемости.

Выводы

Безрецидивная выживаемость пациентов с полным ответом после комбинированного лечения и пациентов с активным динамическим наблюдением значимо не отличается. Таким образом, доказана возможность отсрочить планируемое оперативное вмешательство без значимого увеличения вероятности рецидивирования у пациентов с полным ответом РПК (mrTRG I–II) на неоадъювантное лечение по данным МРТ.

Список литературы

1. Germani P. Contemporary snapshot of tumor regression grade (TRG) distribution in locally advanced rectal cancer: a cross sectional multicentric experience / P. Germani, F. Di Candido D. Léonard et al. // Updates Surg. 2021 Oct. Vol. 73 (5). P. 1795–1803. 2. Glynne-Jones R. Rectal cancer: ESMO Clinical Practice Guidelines for diagnosis, treatment and follow-up / R. Glynne-Jones, L. Wyrwicz, E. Tiret et al. // Annals of Oncology. 2017. Vol. 28, Suppl. 4. P. iv22–iv40. 3. Гришко П.Ю. Возможности мультипараметрической магнитно-резонансной томографии в оценке эффективности неоадъювантного лечения рака прямой кишки / П.Ю. Гришко, А.В. Мищенко, О.В. Ивко и др. // Лучевая диагностика и терапия. 2019. Т. 10, № 4. С. 49–56. 4. Современные стандарты анализа лучевых изображений и принципы построения заключения: руководство для врачей / Т.Н. Трофимова, С.С. Багненко, М.Я. Беликова и др. Т. 7. СПб.: ООО «РИП-СПб», 2023. 350 с. 5. Гришко П.Ю. Мультипараметрическая магнитно-резонансная томография в мониторинге лечения местнораспространенного рака прямой кишки / П.Ю. Гришко, А.В. Мищенко, О.В. Ивко и др. // Тазовая хирургия и онкология. 2020. Т. 10, № 1. С. 20–27.

Опухоли женской половой системы: комбинированное/комплексное лечение

BRCA-ассоциированные первично-множественные опухоли у женщин в Беларуси

Авторы:

(1) Савоневич Елена Леонтьевна, elena.savonevich@icloud.com, УО «Гродненский государственный медицинский университет», Гродно
(2) Лазаревич Мария Игоревна, mariaaaws@gmail.com, УО «Гродненский государственный медицинский университет», Гродно
(3) Миклашевич Франц Станиславович, oodstat@gocb.by, УЗ «Гродненская университетская клиника», Гродно
(4) Распекая Вера Ивановна, vera.rapetskaja@gmail.com, УЗ «Гродненская университетская клиника», Гродно
(5) Зайцева Тамара Петровна, tamara_zayceva@mail.ru, УО «Гродненский государственный медицинский университет», Гродно

Ключевые слова

первично-множественный рак, женщина, BRCA-мутации, Беларусь

Актуальность

Изучение первично-множественных раков (ПМР), основанное на единстве факторов риска, приближает нас к пониманию как различий, так и схожести отдельных опухолей. Особый интерес представляют те злокачественные новообразования, которые связаны с генетической предрасположенностью и наличием мажорных

мутаций на конкретной территории [1]. Улучшение результатов лечения и увеличение продолжительности жизни онкопациентов повышают вероятность возникновения у них второго и последующих новообразований.

Цель

Изучение клинических и молекулярно-генетических особенностей ПМР у женщин — носительниц герминальной мутации в генах BRCA.

Материалы и методы

В УЗ «Гродненская университетская клиника» в период с 2009 по 2021 г. было проведено лечение 40 пациенток с BRCA-ассоциированным ПМР. Молекулярно-генетические исследования были проведены по гранту БРФФИ-РФФИ № М20Р-400 «Новые мутации в генах наследственного рака молочной железы и яичников у пациенток в Республике Беларусь». Проведен анализ ДНК из образцов венозной крови методами ПЦР и полногеномное секвенирование кодирующей последовательности области генов BRCA1 и BRCA2. Проведен анализ анамнестических, клинических и морфологических данных пациенток с наследственными и спорадическими опухолями.

Результаты

У 40 пациенток, включенных в исследование, было диагностировано 85 злокачественных новообразований, одно из которых локализовалось в яичниках. Первичная множественность новообразований в большинстве случаев была представлена двумя локализациями — раком яичников и раком молочной железы (82,5%). Рак яичников был первой опухолью в 10 случаях, 5 из которых были синхронными ПМР. Средний возраст выявления первой опухоли составил 54±11 лет (от 33 до 70 лет). В исследуемой группе были случаи ПМР с поражением яичника и почки (8%), кишечника (5%), по 1 случаю рака щитовидной железы, легких и эндометрия. У 5 (12,5%) пациенток с раком яичника был билатеральный рак молочных желез. Изучение семейного анамнеза указывает на наличие наследственной предрасположенности к развитию опухолей у 29 (72,5%) женщин. У 22 (75%) пациенток были случаи рака яичников или рака молочной железы в первой-второй линии родства. Самыми распространенными среди пациенток с ПМР были мутации BRCA1 c.5266dupC (47,5%) и BRCA1 c.4035delA (25%). У 6 (15%) пациенток с ПМР были выявлены мутации в гене BRCA2.

Выводы

Таким образом, отягощенный семейный анамнез и выявление мутаций в генах BRCA необходимо рассматривать как неотъемлемую часть комплексного обследования женщин со злокачественным новообразованием женской репродуктивной системы.

Список литературы

1. On the origin and diffusion of BRCA1 c.5266dupC (5382insC) in European populations / N. Hamel et al. // Eur. J. Hum. Genet. 2011. Vol. 19, iss. 3. P. 300–306. DOI: 10.1038/ejhg.2010.203.

Конкурс молодых ученых

Прогностическое значение оценки реакции гиперчувствительности замедленного типа при применении иммунотерапии на основе аутологичных дендритных клеток у больных меланомой и саркомами мягких тканей

Авторы:

(1) Савченко Полина Алексеевна, surikpb@yandex.ru, ФГБУ «НМИЦ онкологии им. Н.Н. Петрова» Минздрава России, Санкт-Петербург
(2) Нехаева Татьяна Леонидовна, nehaevat151274@mail.ru, ФГБУ «НМИЦ онкологии им. Н.Н. Петрова» Минздрава России, Санкт-Петербург
(3) Новик Алексей Викторович, anovik@list.ru, ФГБУ «НМИЦ онкологии им. Н.Н. Петрова» Минздрава России, Санкт-Петербург

(4) Ефремова Наталья Александровна, nataliaavdonkina@gmail.com, ФГБУ «НМИЦ онкологии им. Н.Н. Петрова» Минздрава России, Санкт-Петербург
(5) Балдуева Ирина Александровна, biahome@mail.ru, ФГБУ «НМИЦ онкологии им. Н.Н. Петрова» Минздрава России, Санкт-Петербург

Ключевые слова

аутологичная дендритно-клеточная вакцина, меланома, саркома, гиперчувствительность замедленного типа

Актуальность

Вакцинотерапия относится к перспективным методам иммунотерапии злокачественных опухолей [1]. Ее применение требует оценки как клинической, так и иммунологической эффективности. Одним из методов определения последней является оценка реакции гиперчувствительности замедленного типа (ГЗТ), прочно вошедшая в клиническую практику [2]. Однако сведения о способах интерпретации результатов и целесообразности их использования у онкологических больных противоречивы и требуют подтверждения клинической значимости.

Цель

Оценка прогностического значения реакции ГЗТ у больных меланомой (Мел) и саркомами мягких тканей (СМТ), получавших аутологичную противоопухолевую дендритно-клеточную вакцину CaTeVac (ДКВ).

Материалы и методы

В исследование, после подписания информированного согласия, было включено 277 пациентов с морфологически верифицированными диагнозами Мел (n=143) и СМТ (n=134), получавших лечение в НМИЦ онкологии им. Н.Н. Петрова с 2009 по 2023 г. Пациенты получали терапию в адъювантном (78,3 и 14,9%) и самостоятельном (21,7 и 85,1%) режимах при Мел и СМТ соответственно. Адъювантная терапия проводилась после полной циторедукции у больных II–IV стадии с высоким риском рецидива. Самостоятельная вакцинотерапия применялась только у больных с исчерпанными возможностями стандартного лечения. ДКВ вводили внутрикожно паравертебрально в дозе 9–10 млн клеток на 1 инъекцию с интервалом в 2–4 нед. Половина больных получила более 6 вакцинаций (от 1 до 80 у каждого пациента). Общую выживаемость (ОВ) рассчитывали от даты начала лечения до смерти от любой причины, время до прогрессирования (ВДП) заболевания — от момента начала терапии до прогрессирования заболевания. Оценивали минимальный и максимальный размеры ГЗТ при первой вакцинации, наличие увеличения ГЗТ на фоне терапии с учетом ранее установленных минимально определяемых различий в 10 мм [3] — конверсии ГЗТ. Для статистической оценки параметров ГЗТ и степени влияния конверсии на показатели ОВ и ВДП использовался многофакторный анализ регрессии Кокса.

Результаты

Установлено, что конверсия ГЗТ является независимым от других показателей (диагноз, режим терапии) фактором. Относительный риск прогрессирования у пациентов с конверсией ГЗТ составил 0,604 (95% ДИ 0,454–0,805, p=0,001). При этом относительный риск смерти снижался на 46% (95% ДИ 21–64%; p=0,02). Наличие конверсии не имело сильных (>0,7) корреляций регрессионных остатков с другими факторами модели, что подтверждает независимость переменной.

Выводы

Оценка реакции ГЗТ на введение ДКВ — важный показатель, который требуется определять в процессе лечения. Конверсия ГЗТ влияет на ВДП и ОВ. Этот фактор необходимо учитывать при анализе эффективности терапии у пациентов с Мел и СМТ, получающих аутологичную ДКВ.

Список литературы

1. Балдуева И.А., Нехаева Т.Л., Проценко С.А. и др. Дендритноклеточные вакцины в иммунотерапии больных солидными опухолями: учебное пособие для врачей и обучающихся в системе высшего и дополнительного проф. образования. СПб.: НМИЦ онкологии им. Н.Н. Петрова, 2020. 128 с. 2. Lamano J.B. Immunomonitoring in glioma immunotherapy: current status and future perspectives / J.B. Lamano, L. Ampie, W. Choy et al. // J. Neurooncol. 2016. Т. 127. N. 1. С. 1–13. 3. Савченко П.А., Нехаева Т.Л. Оценка вариабельности реакции гиперчувствительности замедленного типа (ГЗТ) при применении дендритноклеточных вакцин у больных меланомой кожи и саркомами мягких тканей // Forcipe. 2023. Т. 6. № S2. С. 884.

Гастроинтестинальный рак (не колоректальный): комбинированное/комплексное лечение

Преабилитация больных местнораспространенным раком желудка в процессе периоперационной (неоадъювантной) полихимиотерапии по схеме FLOT

Авторы:

(1) Савчук Сергей Андреевич, savchuk-sergej@mail.ru, ГБУЗ «Ленинградская областная клиническая больница», Санкт-Петербург
(2) Хрыков Глеб Николаевич, ГБУЗ «Ленинградская областная клиническая больница», Санкт-Петербург
(3) Цупрун Павел Юрьевич, ГБУЗ «Ленинградская областная клиническая больница», Санкт-Петербург
(4) Цыган Василий Николаевич, ФГБВОУ ВО «Военно-медицинская академия им. С.М. Кирова» МО России, Санкт-Петербург
(5) Смирнов Алексей Алексеевич, ГБУЗ «Ленинградская областная клиническая больница», Санкт-Петербург
(6) Алексеев Сергей Михайлович, ГБУЗ «Ленинградская областная клиническая больница», Санкт-Петербург

Ключевые слова

Преабилитация, местнораспространенный рак желудка

Актуальность

Основными патологическими состояниями у больных местнораспространенным раком желудка (МрРЖ) являются нутритивная недостаточность (НН), снижение функциональных резервов (ФР) и нейтропения, ассоциированная с введением химиотерапии. Программа преабилитации направлена на коррекцию НН и ФР, а также на первичную профилактику тяжелой нейтропении у больных МрРЖ, получающих неоадъювантную полихимиотерапию (НаПхТ) по схеме FLOT перед выполнением радикальной операции [1].

Цель

Повысить переносимость периоперационной (неоадъювантной) полихимиотерапии у больных МрРЖ посредством применения программы преабилитации.

Материалы и методы

Одноцентровое нерандомизированное исследование, основанное на ретроспективном анализе клинических случаев лечения 84 больных МрРЖ. Все пациенты, включенные в исследование, получали лечение в период с 2019 по 2022 г. Лечение включало сочетание НаПхТ по схеме FLOT каждые 2 нед и радикальную операцию. В программу преабилитации входили нормированные аэробные физические нагрузки, нутритивная поддержка высокобелковой гиперкалорической питательной смесью и использование гранулоцитарных колониестимулирующих факторов (Г-КСФ) для первичной профилактики тяжелой нейтропении (III–IV степени). ФР оценивались при помощи шкалы ASA. Нутритивный статус больных определяли при помощи индекса нутритивного риска. Миелосупрессия оценивалась при помощи клинического анализа крови с лейкоцитарной формулой.

Результаты

Программа преабилитации была выполнена у 31 больного перед гастрэктомией и у 11 пациентов перед субтотальной резекцией. Большинство больных МрРЖ были мужчинами (67,7%) со средним значением индекса массы тела (ИМТ) (19,5±6,0). Легкие формы сопутствующих заболеваний (II класс ASA) имели 67,7%. Функциональные резервы и нутритивынй статус значимо улучшались после 4 нед преабилитации: ФЖЕЛ (форсированная жизненная емкость легких) ($p<0,001$), динамометрия ($p<0,001$), ECOG-статус ($p<0,001$), тест 6-минутной ходьбы ($p<0,001$) и общий белок ($p=0,004$). Применение Г-КСФ после каждого цикла НаПхТ значимо снижало риск развития тяжелой нейтропении ($p<0,001$). Частота отсрочки введения очередного цикла НаПхТ и редукции доз химиопрепаратов была выше в группе контроля ($p<0,001$). Частота объективных ответов опухоли на проводимую НаПхТ была значимо выше в группе больных, получающих программу преабилитации ($p<0,05$).

Выводы

Программа преабилитации у больных МрРЖ в процессе проведения НаПхТ значимо улучшает функциональные резервы и нутритивный статус. Вместе с тем применение Г-КСФ для первичной профилактики тяжелой

нейтропении позволяет соблюдать концепцию «доза/интенсивность». Таким образом, применение программы преабилитации улучшает переносимость НаПхТ по схеме FLOT и увеличивает частоту объективных ответов опухоли на проводимое противоопухолевое лечение.

Список литературы

1. Sun Y., Tian Y., Cao S. et al. Multimodal prehabilitation to improve the clinical outcomes of frail elderly patients with gastric cancer // BMJ Open. 2023. Vol. 13. N. 1. P. 482–484.

Петровские чтения (фундаментальная онкология): школа молодых ученых

Транслокации ALK, ROS1, RET и NTRK1-3 в опухолях с микросателлитной нестабильностью

Авторы:

(1) Саитова Евгения Станиславовна, zhenya.saitowa2017@yandex.ru, ФГБУ «НМИЦ онкологии им. Н.Н. Петрова» Минздрава России, Санкт-Петербург
(2) Асадулаева Каримат Амирхановна, k.s.ch.a@mail.ru, ФГБУ «НМИЦ онкологии им. Н.Н. Петрова» Минздрава России, Санкт-Петербург
(3) Хамангаба Алван, alvanhamangaba8@gmail.com, ФГБОУ ВО «Санкт-Петербургский государственный педиатрический медицинский университет» Минздрава России, Санкт-Петербург
(4) Посаженникова Софья Андреевна, pszhnnkv@gmail.com, ФГБОУ ВО «Санкт-Петербургский государственный университет», Санкт-Петербург
(5) Мулкиджан Римма Сергеевна, mulkidzhan17@gmail.com, ФГБУ «НМИЦ онкологии им. Н.Н. Петрова» Минздрава России, Санкт-Петербург
(6) Преображенская Елена Васильевна, chekmarevaev@mail.ru, ФГБУ «НМИЦ онкологии им. Н.Н. Петрова» Минздрава России, ФГБОУ ВО «Санкт-Петербургский государственный педиатрический медицинский университет» Минздрава России, Санкт-Петербург
(7) Тюрин Владислав Ильич, tyurinvladislav@gmail.com, ФГБУ «НМИЦ онкологии им. Н.Н. Петрова» Минздрава России, Санкт-Петербург
(8) Имянитов Евгений Наумович, evgeny@imyanitov.spb.ru, ФГБУ «НМИЦ онкологии им. Н.Н. Петрова» Минздрава России, ФГБОУ ВО «Санкт-Петербургский государственный педиатрический медицинский университет» Минздрава России, Санкт-Петербург

Ключевые слова

микросателлитная нестабильность, транслокации, рак толстой кишки

Актуальность

Микросателлитная нестабильность (MSI) становится следствием дефекта системы репарации неспаренных оснований ДНК и проявляется множественными мутациями. Это явление свойственно различным нозологиям: колоректальным опухолям (РТК), опухолям желудка (РЖ) и эндометрия (РЭ) [1]. В опухолях с микросателлитной нестабильностью часто бывают мутации, приводящие к активации сигнального пути MAPK, в частности аминокислотные замены в генах KRAS, NRAS и BRAF. Недавние исследования показали, что также в опухолях с микросателлитной нестабильностью встречаются транслокации с участием тирозинкиназ ALK, ROS1, RET и NTRK1/2/3, к которым разработано немало таргетных ингибиторов [2].

Цель

Комплексный анализ активирующих транслокаций в опухолях с микросателлитной нестабильностью.

Материалы и методы

Исследуемая коллекция состояла из 793 образцов ДНК/РНК MSI-позитивных опухолей различных нозологий [рак толстой кишки (n=615), рак желудка (n=80), рак эндометрия (n=81), рак шейки матки (n=6), рак поджелудочной железы (n=6), холангиокарциномы (n=3), рак яичников (n=2)]. Образцы тестировались на наличие мутаций в генах KRAS, NRAS, BRAF методом аллель-специфической ПЦР. Для выявления транслокаций ALK, ROS1, RET и NTRK1/2/3 использовались тесты на несбалансированную экспрессию 5′/3′-концов,

вариант-специфическая ПЦР с TaqMan-зондами и таргетное РНК-секвенирование нового поколения (NGS). В образцах с сочетанным присутствием мутаций процентная представленность генетических событий проверялась методом цифровой капельной ПЦР.

Результаты

Транслокации рецепторных тирозиновых киназ были обнаружены в 68/616 (11,1%) образцах РТК, 4/80 (5,0%) образцах РЖ и 3/65 (4,6%) образцах РЭ 3/81 (3,7%) (перестройки с участием генов ALK — 9 случаев, RET — 15, NTRK1 — 28, NTRK2 — 2, NTRK3 — 24). В то же время в остальных исследуемых локализациях таких генетических альтераций не наблюдалось. Наибольшая частота перестроек отмечалась в колоректальных опухолях, негативных в отношении KRAS/NRAS/BRAF-мутаций [63/204 (24,2%)]. В 5/355 (1,4%) RAS/RAF-мутированных опухолей РТК также были обнаружены транслокации с участием тирозинкиназ. Анализ представленности аллелей с мутациями показал, что в данных 5 случаях опухолевая гетерогенность не наблюдается и в клетках одновременно происходят два активирующих события. Интересно, что в 1 случае РТК обнаружилась транслокация TRIM24::BRAF (T3;B10).

Выводы

Таким образом, комплексный анализ перестроек ALK, RET, NTRK1, NTRK2 и NTRK3 наиболее целесообразен для MSI-позитивных KRAS/NRAS/BRAF-негативных колоректальных опухолей, хотя умеренная частота этих событий также наблюдается в других категориях микросателлитно-нестабильных опухолей. Исследование поддержано грантом РНФ № 22-15-00487.

Список литературы

1. Hause R.J., Pritchard C.C., Shendure J., Salipante S.J. Classification and characterization of microsatellite instability across 18 cancer types // Nature Medicine. 2016. Vol. 22 (11). P. 1342–1350. https://doi.org/10.1038/nm.4191 2. Mulkidjan R.S., Saitova E.S., Preobrazhenskaya E.V. et al. ALK, ROS1, RET and NTRK1–3 Gene Fusions in Colorectal and Non-Colorectal Microsatellite-Unstable Cancers // International Journal of Molecular Sciences. 2023. Vol. 24 (17). P. 13610. https://doi.org/10.3390/ijms241713610

Гастроинтестинальный рак (колоректальный): комбинированное/комплексное лечение

Эффективность и токсичность комбинированной химиотерапии XELOX с бевацизумабом при метастатическом колоректальном раке печени: результаты исследования и перспективы лечения

Авторы:

(1) Сайдуллаев Суннатилла Рамазон Угли, saydullaev.sunnat93@gmail.ru, Республиканский специализированный научно-практический медицинский центр онкологии и радиологии Минздрава Узбекистана, Навои
(2) Израильбекова Камила Шавкатовна, kamiz-87@mail.ru, Республиканский специализированный научно-практический медицинский центр онкологии и радиологии Минздрава Узбекистана, Ташкент
(3) Муминова Зебохон Баходир кизи, Частная клиника «Карима», Ташкент
(4) Хуршид Жамшидович Исламов, Республиканский специализированный научно-практический медицинский центр онкологии и радиологии Минздрава Узбекистана, Ташкент
(5) Собитов Абдурахмон Абдурахим угли, Республиканский специализированный научно-практический медицинский центр онкологии и радиологии Минздрава Узбекистана, Ташкент

Ключевые слова

колоректальный рак, метастазы в печени, химиотерапия, противоопухолевые препараты, бевацизумаб, XELOX

Актуальность

Лечение метастатического рака печени представляет собой серьезную проблему, учитывая постоянный рост заболеваемости и высокий уровень смертности. Однако долгое время больные ограничивались симптоматическим лечением. На сегодняшний день комплексное лечение включает в себя не только резекцию печени, но и применение современных противоопухолевых химиопрепаратов, рентгенохирургические технологии, локальные методы деструкции опухоли, в том числе химиотаргетную терапию.

Цель

1. Оценить выживаемость пациентов с метастатическим колоректальным раком, получавших химиотерапию XELOX и XELOX в сочетании с бевацизумабом. 2. Оценить токсический профиль химиотерапии XELOX и XELOX в сочетании с бевацизумабом.

Материалы и методы

Исследование проведено в Республиканском специализированном научно-практическом медицинском центре онкологии и радиологии в Ташкенте, Узбекистан. Обследовано 66 пациентов с колоректальным раком: 56 мужчин и 10 женщин, средний возраст 56,8 года. У всех пациентов при гистологической верификации выявлена аденокарцинома с метастазами в печени. Общее состояние оценивалось по шкале ECOG Performance Status (0–2). Пациенты разделены на 2 группы: 1-я (31,8%) получала схему XELOX и бевацизумаб, 2-я (68,2%) — только схему XELOX. Количество курсов химиотерапии варьировало от 4 до 6. Эффективность оценивалась рентгенологическими методами (рентгенография, компьютерная томография и ультразвуковое исследование).

Результаты

Оценена выживаемость и нежелательные явления. Одногодичная выживаемость в 1-й группе (XELOX и бевацизумаб) составила 80,9%, в 2-й группе (только XELOX) — 71,1%. Нежелательные явления I–II степени наблюдались у 71,4% в 1-й группе и у 48,9% в 2-й. Диарея III степени была зарегистрирована у 4,7% пациентов, получавших XELOX и бевацизумаб.

Выводы

1. Использование бевацизумаба и схемы XELOX у пациентов с метастатическим колоректальным раком приводит к увеличению одногодичной выживаемости на 9,8% по сравнению с применением только схемы XELOX. Необходимо увеличить объем наблюдений для более точной оценки значимости (t=0,5). 2. Нежелательные явления при лечении бевацизумабом и XELOX выше, чем при терапии только XELOX, на 22,5%. 3. Применение таргетной терапии в современной онкологии представляет важное достижение, стимулируя поиск более эффективных лекарственных препаратов в преодолении опухолевой резистентности.

Список литературы

Алиев С.А., Алиев Э.С. Метастазы колоректального рака в печень: современное состояние проблемы, приоритетные подходы в лечении // Хирургия. Журнал им. Н.И. Пирогова. 2022. Bevacizumab in first-line chemotherapy to improve the survival outcome for advanced ovarian clear cell carcinoma: A multicenter, retrospective analysis // Journal of Clinical Oncology Vol. 26, N. 12. https://doi.org/10.1200/JCO.2022.40.16_suppl.550

Опухоли мочеполовой системы (предстательной железы): лучевая терапия

Выбор оптимального метода радикального лечения больных раком предстательной железы групп высокого и крайне высокого риска рецидива

Авторы:

(1) Новиков Сергей Николаевич, krokon@mail.ru, ФГБУ «НМИЦ онкологии им. Н.Н. Петрова» Минздрава России, Санкт-Петербург
(2) Самарцева Екатерина Евгеньевна, samarceva83@bk.ru, ФГБУ «НМИЦ онкологии им. Н.Н. Петрова» Минздрава России, Санкт-Петербург
(3) Новиков Роман Владимирович, novikov-spb@mail.ru, ФГБУ «НМИЦ онкологии им. Н.Н. Петрова» Минздрава России, Санкт-Петербург
(4) Носов Александр Константинович, nakuro@yandex.ru, ФГБУ «НМИЦ онкологии им. Н.Н. Петрова» Минздрава России, Санкт-Петербург

Ключевые слова

рак предстательной железы, лучевая терапия, радикальная простатэктомия, выживаемость

Актуальность

К сожалению, в настоящее время отсутствуют данные проспективных рандомизированных многоцентровых исследований, посвященных сравнению возможностей лучевых и хирургических методов лечения рака предстательной железы высокого и крайне высокого риска рецидива (РПЖ ВОВРР). В связи с этим особое значение приобретают результаты независимых проспективных исследований, оценивающих возможности различных подходов к лечению этой сложной категории больных. В НМИЦ онкологии им. Н.Н. Петрова в течение последнего десятилетия было выполнено 2 независимых проспективных исследования, посвященных вопросам хирургического и лучевого лечения РПЖ ВОВРР. Мы предполагаем, что сравнительный анализ полученных результатов может помочь в решении важной клинической задачи — установлению стандартов в лечении этой сложной категории больных.

Цель

Сравнение показателей общей и безрецидивной выживаемости больных РПЖ ВОВРР, получавших комбинированное лечение на основе хирургических или лучевых терапевтических подходов.

Материалы и методы

С 2012 по 2022 г. в НМИЦ онкологии им. Н.Н. Петрова было выполнено 2 проспективных исследования: у 138 больных РПЖ ВОВРР [средний возраст 63,1±6,6 года, медиана наблюдения 28,7 (12,4–45,6) мес] проводился сравнительный анализ эффективности радикальной простатэктомии с расширенной лимфодиссекцией (РПЭ-РЛД) в комбинации с неоадъювантной химиогормональной терапией (ХГТ) и без таковой. В параллельном независимом проспективном исследовании у 220 больных РПЖ ВОВРР [средний возраст 66,7±6,5 года, медиана наблюдения 61,3 (49,1–82,3) мес] оценивалась эффективность сочетанной лучевой терапии на фоне андроген-депривационной терапии (АДТ) — выполнялось облучение тазовых лимфоузлов и предстательной железы в режиме стандартного фракционирования дозы (до суммарной очаговой дозы 46–50 Гр) с последующим проведением дополнительного облучения предстательной железы с помощью брахитерапии или стереотаксической лучевой терапии.

Результаты

В группе больных, получавших хирургическое лечение, актуриальная 5-летняя выживаемость без признаков биохимического рецидива (БРВ) составила 35,7–44,2% и оказалась достоверно ниже БРВ после сочетанной лучевой терапии с АДТ — 67,1% (p<0,0001, логранговый критерий). Общая 5-летняя выживаемость в сравниваемых группах достоверно не различалась и составила 88–90% (p=0,84, логранг-тест).

Выводы

У больных местнораспространенным РПЖ ВОВРР использование сочетанной лучевой терапии в комбинации с АДТ обеспечивает достоверное увеличение БРВ в сравнении с больными, которым выполнялась РПЭ с расширенной лимфодиссекцией, в том числе в тех случаях, когда она сочеталась с неоадъювантной АДТ или ХГТ.

Список литературы

1. Новиков С.Н., Канаев С.В., Новиков Р.В. и др. Пятилетние результаты сочетанной лучевой терапии рака предстательной железы высокого риска // Вопросы онкологии. 2020. № 66 (6). С. 685–694. DOI: 10.37469/0507-3758-2020-66-6-685-694. [Novikov S.N., Kanayev S.V., Novikov R.V. et al. Five-year results of combined radiation therapy for high-risk prostate cancer // Voprosy oncologii. 2020. Vol. 66 (6). P. 685–694. DOI:10.37469/0507-3758-2020-66-6-685-694. (In Russ.)

Гастроинтестинальный рак (колоректальный): хирургическое лечение

Актуальные вопросы использования баз данных пациентов для анализа и прогнозирования послеоперационных исходов при операциях по поводу колоректального рака

Авторы:

(1) Самсонов Глеб Сергеевич, gleb_505@mail.ru, ФГБУ «НМИЦ онкологии им. Н.Н. Петрова» Минздрава России, Санкт-Петербург

(2) Валеева Регина Тагировна, reginavag6@yandex.ru, ФГБУ «НМИЦ онкологии им. Н.Н. Петрова» Минздрава России, Санкт-Петербург

Ключевые слова

колоректальный рак, хирургия, послеоперационные исходы, база данных, прогнозирование

Актуальность

Колоректальный рак занимает одно из ведущих мест по заболеваемости и смертности не только в России, но и во всем мире [1]. Несмотря на развитие лекарственной противоопухолевой и лучевой терапий, в настоящее время основным методом лечения злокачественных новообразований кишки считается хирургический [2]. Одним из современных способов оценки результатов лечения является анализ баз данных. Однако нерешенным остается вопрос прогнозирования послеоперационных осложнений, а также исходов хирургических вмешательств.

Цель

Анализ исследований, посвященных использованию баз данных пациентов для планирования хирургических вмешательств и прогнозирования результатов лечения.

Материалы и методы

Произведен анализ литературных источников, индексируемых в базах данных электронных библиотек e-Library, Pubmed, Web of Science, Scopus.

Результаты

На текущий момент в литературе описано 7 популяционных исследований и программ, способствующих формированию национальных баз данных для планирования хирургических вмешательств, таких как ISOS, EuSOS и ASOS [3–5], SweSOS [6] или ColSOS [7]. Одна из самых известных национальных баз данных — ACS-NSQIP (National Surgical Quality Improvement Program), включающая в себя информацию более чем о 5 млн пациентов [8]. С ее помощью можно проводить анализ хирургического лечения пациентов, определять факторы, влияющие на успешность операций, а также разрабатывать рекомендации по повышению качества медицинской помощи в хирургии. В России начата работа над созданием Национального регистра послеоперационных исходов (RuSOS) [9]. В рамках работы над регистром будет создан калькулятор для прогнозирования послеоперационных осложнений и летальности. В исследование планируется включить 60 800 пациентов для плановых хирургических вмешательств и 20 000 — для экстренных. Исследование запланировано на 2024–2028 гг.

Выводы

На данный момент в мире существует несколько крупных исследований, посвященных прогнозированию послеоперационных исходов, однако в России работа над данным вопросом только начата. Более того, в онкологии нет «инструмента», который позволил бы прогнозировать исход операций и влиять на выбор тактики лечения врачом при планировании хирургического вмешательства.

Список литературы

1. Старостин Р.А., Гатауллин Б.И. Колоректальный рак: эпидемиология и факторы риска // Поволжский онкологический вестник. 2021. № 4 (48). 2. Мирзаев Т. Проблемы лечения колоректального рака // International scientific review. 2017. № 8 (39). 3. International Surgical Outcomes Study group. Global patient outcomes after elective surgery: prospective cohort study in 27 low-, middle- and high-income countries // Br J Anaesth. 2016. Vol. 117 (5). P. 601–609. DOI: 10.1093/bja/aew316. 4. Pearse R.M., Moreno R.P., Bauer P. et al. Mortality after surgery in Europe: a 7 day cohort study // Lancet. 2012. Vol. 380 (9847). P. 1059–1065. DOI: 10.1016/S0140-6736(12)61148-9. 5. Biccard B.M., Madiba T.E., Kluytset H.L. et al. Perioperative patient outcomes in the African Surgical Outcomes Study: a 7-day prospective observational cohort study // Lancet. 2018. Vol. 391 (10130). P. 1589–1598. DOI: 10.1016/S0140-6736(18)30001-1. 6. Jawad M., Baigi A., Oldner A. et al. Swedish surgical outcomes study (SweSOS): An observational study on 30-day and 1-year mortality after surgery // Eur J Anaesthesiol. 2016. Vol. 33 (5). P. 317–325. DOI: 10.1097/EJA.0000000000000352. 7. Pérez-Rivera C.J., Lozano-Suárez N., Velandia-Sánchez A. et al. Perioperative mortality in Colombia: perspectives of the fourth indicator in The Lancet Commission on Global Surgery — Colombian Surgical Outcomes Study (ColSOS) — a protocol for a multicentre prospective cohort study // BMJ Open. 2022. Vol. 12 (11). P. e063182. DOI: 10.1136/bmjopen-2022-063182. 8. Khuri S.F., Daley J., Henderson W. et al. The National Veterans Administration Surgical Risk Study: risk adjustment for the comparative assessment of the quality of surgical care // J Am Coll Surg. 1995. Vol. 180 (5). P. 519–531. 9. Заболотских И.Б. Национальный регистр послеоперационных исходов — RuSOS: протокол исследования // Вестник интенсивной терапии им. А.И. Салтанова. 2024. Vol. (1). P. 158–167. DOI: 10.21320/1818-474X-2024-1-158-167.

Морфологическая диагностика в онкологии (патоморфология, цитология, молекулярная генетика)

Молекулярно-генетический портрет пациентов с немелкоклеточным раком легкого в г. Алматы

Авторы:

(1) Избагамбетов Нурсултан Амангосович, aoc@almatyonco.kz, КГП на ПХВ «Алматинский онкологический центр», Алматы
(2) Сатбаева Эльвира Болатовна, somaka@mail.ru, КГП на ПХВ «Алматинский онкологический центр», Алматы
(3) Шынгысова Ару Айболатовна, aru-gabitova@mail.ru, КГП на ПХВ «Алматинский онкологический центр», Алматы

Ключевые слова

немелкоклеточный рак легкого, EGFR, ALK

Актуальность

Рак легкого — наиболее распространенное злокачественное новообразование и основная причина смерти во всем мире. Определение молекулярного портрета в генах-драйверах EGFR, ALK при немелкоклеточном раке легкого (НМРЛ) является неотъемлемой диагностической опцией и обеспечивает персонализированное лечение больных.

Цель

Изучить частоту и спектр активирующих мутаций при немелкоклеточном раке легких у пациентов в Алматы.

Материалы и методы

Исследование проведено у 159 больных с НМРЛ, получавших комплексное лечение в Алматинском онкологическом центре в 2023 г. Возраст больных колебался от 35 до 85 лет, средний возраст — 68,9 года. Мутации в генах EGFR оценивали по материалу парафиновых блоков с помощью полимеразной цепной реакции. Экспрессию ALK определяли иммуногистохимическим методом.

Результаты

Из 159 исследуемых пациентов 97 (61,01%) относятся к азиатской популяции, 62 (38,99%) — к европейской. В 37 (23,3%) случаях обнаружена EGFR-мутация, среди которых 27 (73%) больных относятся к азиатской популяции. При анализе различных мутаций в гене EGFR Ex19Del выявлена в 24 (64,9%) случаях, L858R в 21-м экзоне — в 8 (21,6%), Ex20Ins — в 5 (13,5%) случаях. В 1 случае имела место комбинация Ex19Del+Ex20Ins. Достоверное преобладание выявлено у женщин (73%) относительно мужчин (27%). У мужчин чаще обнаруживалась мутация в 20-м экзоне, в то же время у женщин мутации в 19-м и 21-м экзонах наблюдались практически с одинаковой частотой. Наибольшая частота мутаций фиксировалась в возрасте 60–65 лет (21%). Перестройка в гене ALK обнаружена у 25 (18%) пациентов, что значительно превышает частоту в азиатской популяции.

Выводы

Частота мутаций достоверно выше у женщин относительно мужчин. Частота выявления мутаций в генах EGFR и ALK продемонстрировала характерные особенности, а именно, значительное превышение встречаемости мутаций в гене ALK (18%). Полученные данные представляют ценную информацию для планирования и выработки персонализированной тактики лечения и прогноза заболевания.

Список литературы

1. Bray F., Ferlay J., Soerjomataram I. et al. Global cancer statistics 2018: GLOBOCAN estimates of incidence and mortality worldwide for 36 cancers in 185 countries // CA Cancer J Clin. 2018. Vol. 68 (6). P. 394–424. DOI: 10.3322/caac.21492. 2. Li T., Kung H.J., Mack P.C., Gandara D.R. Genotyping and genomic profiling of non-small cell lung cancer: implications for current and future therapies // J Clin Oncol 2013. Vol. 31 (8):. P.1039–1049. DOI: 10.1200/JCO.2012.45.3753. 3. Zhang Y.L., Yuan J.Q., Wang K.F. et al. The prevalence of EGFR mutation in patients with non-small cell lung cancer: a systematic review and meta-analysis // Oncotarget. 2016. Vol. 7 (48). P. 78985–78993. DOI: 10.18632/oncotarget.12587. 4. Soda M., Choi Y.L., Enomoto M. et al. Identification of the transforming EML4-ALK fusion gene in non-small cell lung cancer // Nature. 2007. Vol. 448. P. 561–566. DOI: 10.1038/nature05945.

Опухоли у детей: комбинированное/комплексное лечение

GD2-позитивные рабдомиосаркомы у детей. Возможность использования таргетной иммунотерапии

Авторы:

(1) Сахаутдинов Газиз Асхальевич, derek2396@gmail.com, ФГБУ «НМИЦ онкологии им. Н.Н. Петрова» Минздрава России, ФГБОУ ВО «Санкт-Петербургский государственный педиатрический медицинский университет» Минздрава России, Санкт-Петербург
(2) Кулева Светлана Александровна, kulevadoc@yandex.ru, ФГБУ «НМИЦ онкологии им. Н.Н. Петрова» Минздрава России, ФГБОУ ВО «Санкт-Петербургский государственный педиатрический медицинский университет» Минздрава России, Санкт-Петербург
(3) Сенчуров Евгений Михайлович, senchurov85@mail.ru, ФГБУ «НМИЦ онкологии им. Н.Н. Петрова» Минздрава России, ФГБОУ ВО «Санкт-Петербургский государственный педиатрический медицинский университет» Минздрава России, Санкт-Петербург
(4) Михайлова Елена Андреевна, helen_mikhaylova@mail.ru, ФГБУ «НМИЦ онкологии им. Н.Н. Петрова» Минздрава России, Санкт-Петербург
(5) Хабарова Рина Игоревна, izmozherova@yandex.ru, ФГБУ «НМИЦ онкологии им. Н.Н. Петрова» Минздрава России, ФГБОУ ВО «Санкт-Петербургский государственный педиатрический медицинский университет» Минздрава России, Санкт-Петербург
(6) Борокшинова Ксения Михайловна, bk0807@bk.ru, ФГБУ «НМИЦ онкологии им. Н.Н. Петрова» Минздрава России, Санкт -Петербург
(7) Семенова Юлия Константиновна, semenova.julia1997@gmail.com, ФГБОУ ВО «Санкт-Петербургский государственный педиатрический медицинский университет» Минздрава России, Санкт -Петербург
(8) Васильева Мария Михайловна, ФГБОУ ВО «Санкт-Петербургский государственный педиатрический медицинский университет» Минздрава России, Санкт-Петербург
(9) Кашуро Вадим Анатольевич, kashuro@yandex.ru, ФГБОУ ВО «Санкт-Петербургский государственный педиатрический медицинский университет» Минздрава России, Санкт-Петербург
(10) Батоцыренова Екатерина Геннадьевна, bkaterina2009@yandex.ru, ФГБОУ ВО «Санкт-Петербургский государственный педиатрический медицинский университет» Минздрава России, Санкт-Петербург

Ключевые слова

дети, рабдомиосаркома, экспрессия GD2, моноклональные антитела

Актуальность

Фундаментальным достижением последнего десятилетия стало образование нового класса «таргетных, направленных препаратов», созданных для воздействия на определенные, заранее установленные мишени, имеющие ключевое значение для жизнедеятельности опухолевой клетки.

Цель

Описание клинических случаев успешного излечения рефрактерных GD2-позитивных рабдомиосарком у детей с помощью антиGD2 моноклональных антител (МА).

Материалы и методы

Два пациента 2 лет (♂) и 1 года (♀) с рефрактерной местнораспространенной веретеноклеточной рабдомиосаркомой были включены в исследование по определению экспрессии GD2. Уровень GD2-положительных клеток, подсчитанный методом проточной цитометрии, оказался равным 74 и 64% соответственно. В связи с высокой экспрессией таргетной мишени противоопухолевое лечение второй линии было усилено антиGD2 МА. Мальчик получил 6 циклов иммунотерапии в непрерывном монорежиме в течение 10 дней в качестве постконсолидации ремиссии; девочка — 12 циклов в прерывистом режиме вместе с химиотерапией в течение 5 дней в качестве реиндукции (n=6) и консолидации (n=6). Суммарная доза антиGD2 МА составила 100 мг/м^2 на цикл в обоих случаях.

Результаты

У мальчика после первых 3 циклов антиGD2 МА были отмечены кожный зуд и лихорадка, в последующем нежелательных явлений не было. У девочки осложнения проведения химиоиммунотерапии были связаны только с гематологической токсичностью. Дети находятся в полной ремиссии 28 и 12 мес соответственно.

Учитывая диссеминированный характер прогрессирования девочке в качестве постконсолидации добавлена вакцина на основе аутологичных дендритных клеток, нагруженных раково-тестикулярными+ и GD2+ опухолевыми лизатами, которую она получает по настоящее время (*n*=6).

Выводы

Противоопухолевая иммунотерапия — это метод лечения, направленный на элиминацию опухолевых клеток путем перезапуска и поддержания иммунного цикла и восстановления или усиления нормального противоопухолевого иммунного ответа организма. Улучшение результатов лечения рефрактерных и рецидивирующих форм злокачественных опухолей у детей стало возможным при условии индивидуального выбора лечения, использования новых таргетных и иммунных препаратов, в том числе и их комбинаций с цитостатиками.

Список литературы

1. Кулева С.А., Варфоломеева С.Р., Киргизов К.И. и др. Использование антиGD2 моноклональных антител при терапии рефрактерных/рецидивирующих форм костных и мягкотканных сарком у детей // Вопросы онкологии. 2023. Т. 69, № 3S. С. 257–259. 2. Dobrenkov K., Ostrovnaya I., Gu J. et al. Oncotargets GD2 and GD3 are highly expressed in sarcomas of children, adolescents, and young adults. Pediatr // Blood Cancer. 2016. Vol. 63, 1780–1785. 3. Nazha B., Inal C., Owonikoko T.K. Disialoganglioside GD2 Expression in Solid Tumors and Role as a Target for Cancer Therapy // Front. Oncol. 2020. Vol. 10. P. 1000. DOI: 10.3389/fonc.2020.01000. 4. Van Tilburg C.M., Pfaff E., Pajtler K.W. et al. The Pediatric Precision Oncology INFORM Registry: Clinical Outcome and Benefit for Patients with Very High-Evidence Targets // Cancer Discov. 2021. Vol. 11. P. 2764–2779. DOI: 10.1158/2159-8290.CD-21-0094.

Гастроинтестинальный рак (не колоректальный): комбинированное/комплексное лечение

Комбинированное лечение местнораспространенного рака желудка, осложненного субкомпенсированным стенозом: промежуточные результаты клинического исследования

Авторы:

(1) Свечкова Анна Алексеевна, svechkova-95@mail.ru, ФГБОУ ВО «Первый Санкт-Петербургский государственный медицинский университет им. академика И.П. Павлова» Минздрава России, Санкт-Петербург
(2) Хамид Абдо Хейрреддин, dr_nauras@hotmail.com, ФГБОУ ВО «Первый Санкт-Петербургский государственный медицинский университет им. академика И.П. Павлова» Минздрава России, Санкт-Петербург
(3) Захаренко Александр Анатольевич, 9516183@mail.ru, ФГБОУ ВО «Первый Санкт-Петербургский государственный медицинский университет им. академика И.П. Павлова» Минздрава России, Санкт-Петербург

Ключевые слова

рак желудка, фотодинамическая терапия, комбинированное лечение

Актуальность

Несмотря на достигнутые успехи в лечении, рак желудка (РЖ) остается глобальной проблемой здравоохранения. У 30% пациентов с местнораспространенным РЖ диагностируется опухолевый стеноз (ОС), при котором неоадъюватный этап (НЭ) лечения выполняется в полном объеме, что значимо влияет на онкологические результаты. Тактика ведения подобных пациентов не имеет доказательной базы, перспективным методом воздействия на опухоль в рамках лечебного и симптоматического действия является фотодинамическая терапия (ФДТ) в комбинации с лекарственным лечением (ЛЛ).

Цель

Оптимизация тактики лечения больных местнораспространенным РЖ, осложненным субкомпенсированным ОС, используя комбинированный подход к НЭ лечения.

Материалы и методы

Включено 44 пациента в соотношении 1:1, характеристики сопоставимы. В исследуемой группе помимо стандартного ЛЛ проводилось 2 сеанса ФДТ. Первичная конечная точка — время эвакуации контрастного вещества (КВ) из желудка. Вторичные конечные точки: нутритивный статус, индекс саркопении (ИС),

лекарственная токсичность, перфузионные показатели опухоли, опухолевый патоморфоз, ответ опухоли по RECIST 1.1, послеоперационные осложнения (ПО).

Результаты

Выявлена статистически значимая разница по показателю времени эвакуации КВ: до лечения медиана 16 (14–20) в исследуемой группе и 20 (16–20) в контрольной, после лечения: 12 (6–12) и 20 (16–20) соответственно (p=0,002). Медиана ИС в исследуемой группе до лечения составила 5 (4,5–7), в контрольной 5 (4,5–6), после лечения 4 (4,5–6) и 5 (4–6,5) соответственно (p=0,004). Скорость кровотока и проницаемость сосудистой стенки опухоли значимо снизились в исследуемой группе (p=0,003, p=0,0008). НЭ в исследуемой группе завершили 19 пациентов против 16 в контрольной. В группе контроля степень лекарственной токсичности была статистически значимо выше по показателям лейкопении, гастроинтестинальной токсичности. Не выявлено статистически значимой разницы по степени патоморфоза и ответа опухоли на лечение, объему кровотока в опухоли, среднему времени прохождения эритроцита, наличию и степени ПО. Не выявлено различий по показателю нутритивного статуса, однако в исследуемой группе после НЭ процент пациентов, получавших адекватное количество калорий в расчет на массу тела и потребности без применения дополнительного питания, значимо выше (p=0,004).

Выводы

Комбинированное лечение показало свое преимущество по показателям времени эвакуации КВ, индекса саркопении, степени лекарственной токсичности, перфузионным показателями (проницаемость сосудов, скорость кровотока).

Список литературы

1. Bray F., Ferlay J., Soerjomataram I. et al. Global cancer statistics 2018: GLOBOCAN estimates of incidence and mortality worldwide for 36 cancers in 185 countries // CA Cancer J Clin. 2018. Nov. Vol. 68 (6). P. 394–424. DOI: 10.3322/caac.21492. Epub 2018 Sep 12. Erratum in: CA Cancer J Clin. 2020 Jul;70(4):313. PMID: 30207593. 2. Thrift A.P., El-Serag H.B. Burden of Gastric Cancer // Clin Gastroenterol Hepatol. 2020 Mar. Vol. 18 (3). P. 534–542. DOI: 10.1016/j.cgh.2019.07.045. Epub 2019 Jul 27. PMID: 31362118. 3. Abe H., Ushiku T. Pathological Diversity of Gastric Cancer from the Viewpoint of Background Condition // Digestion. 2022. Vol. 103 (1). P. 45–53. DOI: 10.1159/000519337. Epub 2021 Oct 8. PMID: 34628409. 4. Российское общество клинической онкологии. Клинические рекомендации: Рак желудка. Кодирование по Международной статистической классификации болезней и проблем, связанных со здоровьем: C16. Возрастная группа: взрослые. Год утверждения: 2020 г. https://oncology-association.ru/wp-content/uploads/2020/09/rak_zheludka.pdf 5. Лядов В.К., Пардабекова О.А., Лядова М.А. Периоперационная химиотерапия рака желудка: состояние проблемы // Современная Онкология. 2018. Vol. 20 (2). P. 56–60. DOI: 10.26442/1815-1434_2018.2.56-60.

Клинические исследования в онкологии

Исследование экзосомальных микроРНК у пациентов с колоректальным раком методом секвенирования нового поколения

Авторы:

(1) Сербаева Маргарита Сергеевна, serbaeva94@mail.ru, КГБУЗ «Красноярский краевой клинический онкологический диспансер им. А.И. Крыжановского», ФГБОУ ВО «Красноярский государственный медицинский университет им. профессора В.Ф. Войно-Ясенецкого» Минздрава России, Красноярск
(2) Зуков Руслан Александрович, КГБУЗ «Красноярский краевой клинический онкологический диспансер им. А.И. Крыжановского», ФГБОУ ВО «Красноярский государственный медицинский университет им. профессора В.Ф. Войно-Ясенецкого» Минздрава России, Красноярск

Ключевые слова

экзосомы, экзосомальные микроРНК, колоректальный рак, нановезикулы

Актуальность

Проблема роста заболеваемости и смерти от колоректального рака (КРР) в мире в целом и РФ в частности не перестает быть актуальной. Так, в России среди всех злокачественных новообразований около 10%

приходится на КРР (рак ободочной кишки, ректосигмоидного соединения, прямой кишки, ануса). В мире, согласно данным Международного агентства по исследованию рака, выявлено 1,93 млн впервые установленных случаев заболевания КРР. Неуклонно отмечается рост заболеваемости у пациентов моложе 50 лет, в особенности проживающих в странах с высоким уровнем жизни. Как причина смерти КРР в мире занимает 5–7-е место, что связано как с бессимптомным течением заболевания и установлением диагноза на III–IV стадии заболевания, так и с наличием сложностей маршрутизации пациентов на инвазивные эндоскопические методы диагностики, являющиеся стандартом диагностики.

Цель

Определение спектра экзосомальных микроРНК для диагностики КРР с использованием метода секвенирования нового поколения в зависимости от возраста пациентов.

Материалы и методы

Выделение экзосом осуществлялось с использованием изолирующего агента согласно рекомендуемому производителем протоколу. На этапе подготовки образцов был выполнен забор венозной крови у 10 пациентов с КРР в стандартную пробирку 10 мл с ЭДТА (этилендиаминтетрауксусная кислота), затем проводилось отстаивание образцов не менее 30 мин, забор 1 мл сыворотки крови, их центрифугирование в режиме 2000 * g в течение 30 мин и перенос образцов в новую пробирку. На втором этапе к образцу добавлялся изолирующий агент экзосом в соотношении 2:1 и проводилось инкубирование в течение 12 ч при температурном режиме от 2 до 8 °C, повторное центрифугирование в режиме 10000 * g в течение 60 мин, добавление 0,1 мл PBS (фосфатный буферный солевой раствор с pH 7,4) с последующим определением гидродинамического диаметра экзосом на лазерном анализаторе. Секвенирование нового поколения проводилось на DNBSEQ с использованием стандартного протокола.

Результаты

При исследовании 10 образцов было получено превалирование частиц размером от 30 до 120 нм, что соответствует литературным данным параметров экзосом. В результате определены 8 молекул экзосомальных микроРНК, наиболее характерных для пациентов с КРР старше 50 лет (hsa-mir-26 b, hsa-mir-124-1, hsa-mir-518 b, hsa-mir-520 d, hsa-mir-518 d, hsa-mir-612, hsa-mir-1283-1, hsa-mir-1260 a), и 1 молекула, наиболее характерная для пациентов моложе 50 лет (hsa-mir-4510).

Выводы

В панель спектра экзосомальных микроРНК включены 9 нановезикул — hsa-mir-26 b, hsa-mir-124-1, hsa-mir-518 b, hsa-mir-520 d, hsa-mir-518 d, hsa-mir-612, hsa-mir-1283-1, hsa-mir-1260 a, hsa-mir-4510.

Список литературы

1. Злокачественные новообразования в России в 2020 году (заболеваемость и смертность) / под ред. А.Д. Каприна, В.В. Старинского, А.О. Шахзадовой. М.: МНИОИ им. П.А. Герцена — филиал ФГБУ «НМИЦ радиологии» Минздрава России, 2021. 2. Bray F., Ferlay J., Soerjomataram I. et al. Global cancer statistics 2020: GLOBOCAN estimates of incidence and mortality worldwide for 36 cancers in 185 countries // CA Cancer J. Clin. 2020. Vol. 68 (6). P. 394–424. 3. Самсонов Р.Б., Тарасов М.А., Бурдаков В.С. Диагностическое значение экзосомальных микроРНК при колоректальном раке // Колопроктология. 2018. № 2. С. 25–31.

Ядерная медицина в клинической онкологии

Прогнозирование поглощенных доз при планировании радионуклидной терапии рака предстательной железы с 177Lu-ПСМА (первый опыт)

Авторы:

(1) Давыдов Герман Анатольевич, gdavydov-mrrc@mail.ru, МРНЦ им. А.Ф. Цыба — филиал ФГБУ «НМИЦ радиологии» Минздрава России, Обнинск

(2) Сигов Михаил Александрович, argonmk@yandex.ru, МРНЦ им. А.Ф. Цыба — филиал ФГБУ «НМИЦ радиологии» Минздрава России, Обнинск

(3) Бренделев Ярослав Сергеевич, brendelev3@gmail.com, МРНЦ им. А.Ф. Цыба — филиал ФГБУ «НМИЦ радиологии» Минздрава России, Обнинск
(4) Давыдова Елена Васильевна, gdavydov-mrrc@mail.ru, МРНЦ им. А.Ф. Цыба — филиал ФГБУ «НМИЦ радиологии» Минздрава России, Обнинск
(5) Сидоренко Екатерина Андреевна, forclassiate1@gmail.com, МРНЦ им. А.Ф. Цыба — филиал ФГБУ «НМИЦ радиологии» Минздрава России, Обнинск
(6) Каприн Андрей Дмитриевич, ФГБУ «НМИЦ радиологии» Минздрава России, Обнинск
(7) Иванов Сергей Анатольевич, МРНЦ им. А.Ф. Цыба — филиал ФГБУ «НМИЦ радиологии» Минздрава России, Обнинск

Ключевые слова

99mTc-HYNIC-ПСМА, 177Lu-ПСМА, радионуклидная терапия, кастрационно-резистентный рак предстательной железы, однофотонная эмиссионная компьютерная томография

Актуальность

Прогнозирование поглощенных доз в опухолевых очагах весьма актуально для планирования радионуклидной терапии кастрационно-резистентного рака предстательной железы (КРРПЖ).

Цель

Оценить возможности однофотонной эмиссионной компьютерной томографии (ОФЭКТ/КТ) с 99mTc-HYNIC-ПСМА в прогнозировании поглощенных доз при планировании радионуклидной терапии с 177Lu-ПСМА.

Материалы и методы

У 3 пациентов с КРРПЖ выполнена диагностическая ОФЭКТ/КТ после введения от 400 до 550 МБк 99mTc-HYNIC-ПСМА (Tc). Через 6–8 нед с целью радионуклидной терапии им было введено от 7,0 до 8,0 ГБк 177Lu-ДОТА-ПСМА (Lu) и проведена посттерапевтическая ОФЭКТ/КТ. Сравнивали SUV и поглощенные дозы в опухолевых очагах.

Результаты

Соотношения значений SUVmax/SUVmean (среднее значение M и диапазон) в 11 опухолевых очагах (9 костных и 2 мягкотанных) составили: 3,85 (1,96–8,83) и 4,24 (1,75–11,3) для 177Lu-ДОТА-ПСМА и 99mTc-HYNIC-ПСМА соответственно. Для 177Lu-ДОТА-ПСМА значения SUVmean составили M=8,29 (2,14–18,4), объем опухолевых очагов 38,35 (4,9–73,2) см^3. При этом установлена сильная корреляционная связь между значениями SUVmean (Lu) и SUVmean(Tc) (r=0,833, p < 0,001), а также между SUVmax(Lu) и SUVmax(Tc) (r=0,825, p < 0,001). В соответствии с уравнением линейной регрессии установлены следующие зависимости: (1) SUVmean(Lu)=1,981* SUVmean(Tc) и (2) SUVmax(Lu)=1,971*SUVmax(Tc). Соотношение (1) использовали для получения прогнозируемого значения SUVmean(Lu) по данным SUVmean(Tc) в очагах гиперфиксации радиофармпрепарата. Поглощенные дозы в соответствующих опухолевых очагах вычисляли посредством формулы для β-излучения по Б.Я.Наркевич и соавт. (2023). Рассчитанные таким образом истинные и прогнозируемые очаговые дозы для 177Lu-ДОТА-ПСМА соответственно составили: M=11,96 (диапазон 3,01–24,95) Гр и M=11,15 (диапазон 4,22–29,01) Гр. Между этими поглощенными очаговыми дозами наблюдалась сильная корреляционная связь (r=0,862, p < 0,001). При этом абсолютные различия между истинными и прогнозируемыми поглощенными дозами были невелики и в среднем составили M=3,72 (диапазон 0,04–7,30) Гр.

Выводы

ОФЭКТ/КТ с 99mTc-HYNIC-ПСМА позволяет на диагностическом этапе с приемлемой точностью прогнозировать поглощенные дозы при последующей радионуклидной терапии с 177Lu-ДОТА-ПСМА в соответствующих опухолевых очагах у больных с кастрационно-резистентным раком предстательной железы.

Список литературы

1. Наркевич Б.Я. Упрощенный способ расчета доз внутреннего облучения костных метастазов при радионуклидной терапии / Б.Я. Наркевич, А.С. Крылов, А.Д. Рыжков // Медицинская физика. 2023. № 1. С. 43–56. DOI: 10.52775/1810-200X-2023-97-1-43-56. EDN QNHDXC. 2. Радиолигандная ПСМА-терапия при метастатическом кастрационно-резистентном раке предстательной железы. Первый в России опыт применения отечественного препарата Lu-177-ДОТА-ПСМА / В.В. Крылов, В.М. Петриев, Т.Ю. Кочетова и др. // Редкие и сложные случаи в онкологии: Альманах. Национальный медицинский исследовательский центр радиологии. Т. Вып. 6. Обнинск: Федеральное государственное бюджетное учреждение «Национальный медицинский исследовательский центр радиологии» Министерства здравоохранения Российской Федерации, 2023. С. 33–43. EDN MELAHU.

Опухоли женской половой системы: хирургическое лечение

Особенности хирургического лечения больных раком вульвы в Ленинградской области

Авторы:

(1) Сидорук Анна Александровна, sidoruk_ann@mail.ru, ГБУЗ Ленинградская областная клиническая больница, ФГБОУ ВО «Северо-Западный государственный медицинский университет им. И.И. Мечникова» Минздрава России, Санкт-Петербург
(2) Бондарев Николай Эдуардович, nbondarev@mail.ru, ГБУЗ Ленинградская областная клиническая больница, ФГБОУ ВО «Первый Санкт-Петербургский государственный медицинский университет им. академика И.П. Павлова» Минздрава России, Санкт-Петербург
(3) Абесадзе Гиви Лухумович, givi92_92@mail.ru, ГБУЗ Ленинградская областная клиническая больница, Санкт-Петербург
(4) Гавриш Юлия Евгеньевна, gavrish_ulia@mail.ru, ФГБОУ ВО «Северо-Западный государственный медицинский университет им. И.И. Мечникова» Минздрава России, Клиника имени Петра Великого, Санкт-Петербург
(5) Григорьева Ирина Алексеевна, pupslis@mail.ru, ГБУЗ Ленинградская областная клиническая больница, Санкт-Петербург
(6) Ибрагимов Заур Намиг Оглы, namigogli@gmail.com, ГБУЗ Ленинградская областная клиническая больница, Санкт-Петербург
(7) Николаева Анастасия Владимировна, nastya.nickolayeva1998@mail.ru, ФГБОУ ВО «Первый Санкт-Петербургский государственный медицинский университет им. академика И.П. Павлова» Минздрава России, Санкт-Петербург
(8) Фадеева Екатерина Павловна, gynicat@mail.ru, ГБУЗ Ленинградская областная клиническая больница, Санкт-Петербург

Ключевые слова

рак вульвы, вульвэктомия

Актуальность

Злокачественные новообразования вульвы — редкие опухоли женских половых органов с визуальной локализацией рака, имеющие склонность к быстрому росту в области первичной опухоли и раннему метастазированию.

Цель

Оценить результаты проведенного хирургического лечения рака вульвы.

Материалы и методы

Проведен анализ клинико-морфологических данных 48 больных раком вульвы, получивших хирургическое лечение в онкогинекологическом отделении ГБУЗ ЛОКБ за период с 2021 по 2023 г.

Результаты

Возрастной диапазон — от 52 до 82 лет, средний возраст — 68,2 года. Наибольшую группу составили больные в возрасте от 71 года до 80 лет (35,3%). Из предъявляемых жалоб зуд отметили 15 (31%) больных, боли — 12 (25%), кровянистые выделения — 10 (21%), сочетание жалоб — 11 (23%) пациенток. Распределение по стадиям заболевания: IA — 10 (21%), IB — 25 (52%), IIIA — 4 (8,3%), IIIB — 4 (8,3%), IIIC — 5 (10,4%). Пациентки с III стадией заболевания в 60% случаев обратились за медицинской помощью более чем через 6 мес с момента появления жалоб. Во всех наблюдениях опухоль представлена плоскоклеточным раком вульвы. Опухоль вульвы локализовалась в области больших половых губ (31%), малых половых губ (23%), клитора (23%), больших и малых половых губ (21%), в области задней спайки (2%). По форме роста в большинстве случаев опухоли были экзофитными — у 33 (69%) больных. Наиболее часто встречающиеся сопутствующие экстрагенитальные заболевания у больных раком вульвы — сердечно-сосудистые (69%) и эндокринные (10%). Индекс массы тела (ИМТ) более 25 кг/м^2 — у 19 (40%) больных, более 30 кг/м^2 — у 16 (33%), более 35 кг/м^2 — у 7 (15%), и только 6 пациенток с ИМТ менее 25 кг/м^2 (12%). Виды хирургического лечения: вульвэктомия — 10 (21%) пациенток, вульвэктомия + двусторонняя пахово-бедренная лимфодиссекция — 38 (79%) пациенток. Интраоперационных осложнений не наблюдалось. Средний койко-день составил 14 дней. Из послеоперационных осложнений можно выделить: лимфоцеле — 3 (6,3%) случая,

лимфорея — 4 (8%), лимфостаз — 4 (8%), рубцовая окклюзия — 3 (6,3%) случая. Адъювантное лечение проведено 24 (50%) больным: 11 — лучевая терапия, 13 — химиолучевая терапия. Медиана наблюдения после лечения составила 15,3 мес. Установлено 4 рецидива рака вульвы: местный рецидив — 2 (4%), метастазы в регионарные лимфатические узлы — 2 (4%). От прогрессирования заболевания погибло 4 (8%) больных, от экстрагенитальной патологии — 4 (8%) пациентки. В ремиссии находятся 40 (83%) пациенток.

Выводы

Рак вульвы — одна из наиболее трудноизлечимых опухолей у женщин. У каждой 5-й больной обширные хирургические вмешательства сопровождались высокой частой осложнений в послеоперационном периоде.

Список литературы

Онкогеронтология: руководство для врачей / под ред. В.Н. Анисимова, А.М. Беляева. СПб.: Издательство АННМО «Вопросы онкологии», 2017. 512 с. Гл. 14. Рак вульвы. А.Ф. Урманчеева, А.А. Сидорук, В.М. Мерабишвили С. 288–305.

Опухоли органов грудной клетки (рак легкого, мезотелиома и пр.): лучевая терапия

Влияние индекса коморбидности на диагностику и лечение рака легкого

Авторы:

(1) Анна Ивановна Скерсь, annamartsul@gmail.com, УО «Гродненский государственный медицинский университет», Гродно
(2) Лариса Борисовна Пархоменко, larbarparkhomenko@gmail.com, Институт повышения квалификации и переподготовки кадров здравоохранения УО «Белорусский государственный медицинский университет», Минск
(3) Молчанова Юлия Александровна, juliethmol92@gmail.com, УЗ «Городская клиническая больница № 3 г. Гродно», Гродно
(4) Довгайло Ольга Андреевна, annalebedko@tut.by, УЗ «Гродненская университетская клиника», Гродно

Ключевые слова

немелкоклеточный рак легкого, индекс коморбидности, верификация, терапия рака

Актуальность

Возможности лечения онкологических заболеваний напрямую зависят от полноты имеющихся сведений о морфологическом строении опухоли и ее молекулярно-биологическом портрете [1]. Рак легкого относят к нозологиям, требующим проведения анестезиологического пособия с целью забора достаточного количества биологического материала. Нередко к инвазивным методам верификации имеются противопоказания, обусловленные сопутствующей патологией. Индексы коморбидности обобщают сведения о соматическом статусе пациента, прогнозируют риски от проведения инвазивных методов диагностики и выступают в качестве предиктора эффективности терапии рака [2].

Цель

Исследовать взаимосвязь индекса коморбидности со способом морфологической верификации рака легкого и отдаленными результатами его лечения.

Материалы и методы

Ретроспективный анализ данных медицинских карт пациентов Гродненской университетской клиники с 2018 по 2020 г.

Результаты

Группа исследования состояла из 70 человек. Скорректированный по возрасту индекс Чарлсона (age-adjusted Charlson comorbidity index — ACCI) устанавливался после анализа сопутствующей патологии по 19 пунктам в соответствии с оценочной шкалой. Выделены группы с низким (до 4), средним (5–10) и высоким (более 11) ACCI. Получено гистологическое подтверждение процесса у 48 (68,5%) человек, цитологическое

заключение — у 12 (17,1%) человек, диагноз установлен на основании данных инструментальной диагностики по решению консилиума (без верификации) — у 10 (14,4%) человек. Среди пациентов с подтвержденным гистологическим диагнозом инцизионная биопсия во время бронхоскопии выполнена в 64,6% случаев (29 человек), а биопсия во время видеоассистированной торакоскопии (ВАТС-биопсия) — в 35,4% случаев (17 человек). Из 70 пациентов 53 (75,7%) человека получили специальное лечение в объеме лучевой либо химиолучевой терапии. Все пациенты из группы с низким ACCI (6 человек — 100%) перешагнули 1-летний рубеж выживаемости после лучевой терапии, в то время как 84,6% (22) пациентов из группы с высоким значением индекса умерли в промежуток от 3 до 12 мес после завершения лечения. Группа пациентов со средним значением ACCI: 4,7% (3) пациентов умерли в первые 9 мес после проведения лечения, однако процент пациентов, проживших более 1 года, составил 95,3 (18 человек).

Выводы

Низкие и средние значения ACCI дают возможность проводить инвазивные процедуры для гистологической верификации диагноза, персонификацировать лечение и эскалировать терапию. Декомпенсация кардиоваскулярной патологии стала причиной смерти у 72,3% пациентов со средними и высокими индексами коморбидности в течение 1-го года после окончания лечения.

Список литературы

1. Almatrafi A. The prevalence of comorbidity in the lung cancer screening population: a systematic review and meta-analyses / Almatrafi et al. // Journal of Medical Screening. 2023. Vol. 30 (1). P. 3–13. 2. Malene S. An individualized approach of comorbidities in lung cancer / S. Malene et al. // Journal of thoracic oncology. 2023. Vol. 18. N. 3. P. 254–256.

Качество оказания медицинской помощи

Факторы, влияющие на выбор тактики снижения рисков развития онкопатологий у носителей патогенных вариантов в гене BRCA1

Авторы:

(1) Смирнов С.Ю., rustledeath24@gmail.com, ГУ «Республиканский научно-практический центр онкологии и медицинской радиологии им. Н.Н. Александрова», Минск
(2) Луферова Ю.С., luferova.yuliya@gmail.com, ГУ «Республиканский научно-практический центр онкологии и медицинской радиологии им. Н.Н. Александрова», Минск
(3) Скачкова В.О., valerotka@mail.ru, ГУ «Республиканский научно-практический центр онкологии и медицинской радиологии им. Н.Н. Александрова», Минск
(4) Субоч Е.И., Helen_suboch@mail.ru, ГУ «Республиканский научно-практический центр онкологии и медицинской радиологии им. Н.Н. Александрова», Минск

Ключевые слова

рак молочной железы, рак яичников, BRCA1, профилактика

Актуальность

Профилактические двусторонняя мастэктомия и билатеральная сальпингоофорэктомия — наиболее эффективный метод снижения рисков развития рака молочной железы (РМЖ) и рака яичников (РЯ) соответственно у носителей патогенных вариантов (ПВ) в генах BRCA1/BRCA2 [1]. Однако многие пациенты отказываются от хирургических вмешательств в пользу скрининговых мероприятий (УЗИ, маммография и др.).

Цель

Изучить объективные и эмоциональные факторы, влияющие на выбор тактики снижения рисков развития РМЖ и РЯ у носителей ПВ в гене BRCA1.

Материалы и методы

Материалом для исследования послужила информация, полученная в результате анкетирования и/или личного интервью 50 женщин, являющихся носителями ПВ в гене BRCA1 и проконсультированных врачом-генетиком

на базе РНПЦ ОМР им. Н.Н. Александрова в 2022–2023 гг. РМЖ на момент сбора информации выявлен у 3 человек.

Результаты

В течение короткого периода (1 год) после обнаружения факта носительства ПВ в гене BRCA1 29 человек выбрали тактику наблюдения, у 21 женщины были выполнены профилактические операции (двусторонняя мастэктомия — 8, билатеральная сальпингоофорэктомия — 8, обе операции — 5). Только 2 (6,7%) человека в группе наблюдения категорически отказались от проведения любых профилактических хирургических вмешательств, остальные отложили их выполнение на неопределенное время. Никто из опрошенных женщин не рассматривал прием тамоксифена в качестве опции для снижения рисков развития онкопатологий. Основные факторы, которые повлияли на выбор испытуемых в пользу профилактических операций, — наличие в семье родственников с онкологическими заболеваниями (82%) и рекомендации врачей-онкологов (64%). Наиболее частыми причинами отказа/отсрочки профилактической мастэктомии указывались страх перед хирургическим вмешательством (50%) и цена на эндопротезы (62%), а билатеральной сальпингоофорэктомии — страх перед менопаузальными симптомами после операции (65%) и чувство потери женственности (55%).

Выводы

В Республике Беларусь на выбор тактики снижения риска развития онкозаболеваний у носителей ПВ в гене BRCA1 значимое влияние оказывают эмоциональные факторы. Учет данных особенностей в процессе генетического консультирования может помочь преодолеть психологический барьер по отношению к профилактическим операциям.

Список литературы

1. Genetic: Familial High-Risk Assessment: Breast, Ovarian, and Pancreatic V.3.2024 // National Comprehensive Cancer Network [Electronic resource]. 2024. https://www.nccn.org/professionals/physician_gls/pdf/genetics_bop.pdf – Date of access: 09.03.2024.

Петровские чтения (фундаментальная онкология): школа молодых ученых

Экспрессия иммунных молекул в карциномах яичника с разными типами мутаций TP53

Авторы:

(1) Романько А.А., romanko.aleksandr.a@gmail.com, ФГБУ «НМИЦ онкологии им. Н.Н. Петрова» Минздрава России, Санкт-Петербург
(2) Суханова К.В., sukhanovaxenia@gmail.com, ФГБУ «НМИЦ онкологии им. Н.Н. Петрова» Минздрава России, Санкт-Петербург
(3) Иванцов А.О., ivantsovalexandr81@gmail.com, ФГБУ «НМИЦ онкологии им. Н.Н. Петрова» Минздрава России, Санкт-Петербург
(4) Котив Х.Б., kotiv.onc@gmail.com, ФГБУ «НМИЦ онкологии им. Н.Н. Петрова» Минздрава России, Санкт-Петербург
(5) Соколенко А.П., annasokolenko@mail.ru, ФГБУ «НМИЦ онкологии им. Н.Н. Петрова» Минздрава России, Санкт-Петербург

Ключевые слова

рак яичника, TP53, иммунное микроокружение

Актуальность

Нарушение нормальной функции p53 — это обязательное событие в молекулярном патогенезе серозных карцином яичника высокой степени злокачественности (HGSOC). Соматические мутации TP53 обнаруживаются в 95% новообразований этого типа. Хотя некоторые повреждения TP53 приводят только к потере нормальной физиологической активности p53, многие аминокислотные замены вызывают усиление его функции и/или появление новых свойств (gain-of-function, GOF). Это способствует пролиферации, инвазии, метастазированию, а также влияет на выраженность опухоль-ассоциированного воспаления. Эффект GOF-мутаций на иммунное

микроокружение опосредуется в том числе за счет активации целого ряда генов, обеспечивающих избегание иммунного ответа. Однако специфические механизмы, лежащие в основе p53-индуцированного изменения иммунного профиля в HGSOC, пока остаются недостаточно изученными.

Цель

Проанализировать, экспрессия каких иммунных молекул коррелирует с типом мутаций TP53 в HGSOC.

Материалы и методы

Таргетному РНК-секвенированию с использованием панели Human Inflammation and Immunity Transcriptome (Qiagen) было подвергнуто 20 образцов HGSOC с известным статусом мутаций TP53. Панель включает 475 генов, вовлеченных в иммунный контроль и воспаление. Для нормализации данных и анализа дифференциальной экспрессии использовали алгоритм DESeq2 [1]. Сравнение количества мРНК транскриптов проводилось с учетом выраженности иммунной инфильтрации.

Результаты

На первом этапе анализа было подтверждено, что опухоли с GOF-мутациями TP53 достоверно отличаются от опухолей с инактивирующими мутациями (нонсенс-мутации и делеции со сдвигом рамки считывания) по уровню транскриптов TP53: в случае аминокислотных замен экспрессия TP53 была достоверно выше (Padj = 0,04). Далее мы сравнили, отличается ли мРНК-профиль иммунного микроокружения в карциномах с разными типами мутаций TP53. В опухолях с GOF-мутациями наблюдалась более выраженная экспрессия LYZ, CCL13, CCL17 — маркеров активации моноцитарно-макрофагального звена (Padj<0,05). В карциномах с инактивирующими мутациями (низкая экспрессия TP53) иммунный профиль отражал более сложный субпопуляционный состав с наличием эффекторных лимфоцитов (CD2, IL2RB, GZMB), Т-клеток памяти (TNFSF8, GFI1), В-клеток (MS4A1), полиморфноядерных лейкоцитов (SELL, CCR2, CLEC7A), клеток моноцитарного происхождения (POU2F2, LYZ, TIMP1) (Padj<0,01).

Выводы

Тип мутации TP53 может влиять на состав опухолевого микроокружения. В карциномах с инактивирующими мутациями TP53 в иммунном микроокружении экспрессируются молекулы, ассоциированные с цитотоксическим противоопухолевым ответом. Напротив, в карциномах с GOF-мутациями увеличена экспрессия CCL13 — проопухолевого хемокина, ассоциированного с неблагоприятным M2-подтипом макрофагов. Работа поддержана грантом РНФ № 19-75-10062.

Список литературы

1. Love M.I., Huber W., Anders S. Moderated estimation of fold change and dispersion for RNA-seq data with DESeq2 // Genome Biol. 2014. Vol. 15 (12). P. 550. DOI: 10.1186/s13059-014-0550-8.

Конкурс молодых ученых

Изучение эффективности трансоральных микрохирургических методов в диагностике и лечении «скрытых» опухолей ротоглотки у пациентов с метастазами плоскоклеточного рака в лимфоузлы шеи из неизвестного первичного очага

Авторы:

(1) Соколова Мария Ивановна, ГАУЗ ТО «Многопрофильный клинический медицинский центр «Медицинский город», Тюмень
(2) Гузь Александр Олегович, guz_a_o@mail.ru, ГАУЗ «Челябинский областной клинический центр онкологии и ядерной медицины», Челябинск

Ключевые слова

метастазы в лимфоузлы шеи, нёбная тонзиллэктомия, резекция корня языка

Актуальность

Частота метастазирования в лимфоузлы шеи без выявленного первичного очага (ВПО) составляет 3–5%. Мировая общая стандартизированная заболеваемость на 100 тыс. человек в год составляет от 4 до 19 случаев. Идентификация скрытых первичных опухолей глотки по-прежнему остается актуальной и сложной задачей ввиду ее анатомических особенностей, поэтому все больший интерес вызывает использование трансоральных эндоскопических, лазерных и микрохирургических методов диагностики.

Цель

Изучить эффективность микрохирургической тонзиллэктомии, видеоассистированной резекции корня языка, эндоскопического осмотра глотки под наркозом в идентификации первичной опухоли ротоглотки.

Материалы и методы

В исследование включено 82 пациента с метастазами плоскоклеточного рака в лимфатические узлы шеи без ВПО за период наблюдения с января 2016 г. по октябрь 2023 г. Критерии включения — морфологически верифицированные метастазы в лимфатические узлы шеи, отсутствие первичной опухоли после проведенного обследования. В исследовании преобладали мужчины — 63%. Средний возраст — 61 год.

Результаты

При выполнении микрохирургической тонзиллэктомии с использованием операционного микроскопа рак нёбной миндалины был верифицирован в 9,7% (*n*=10) случаев. Согласно данным гистологического исследования размеры опухоли составили от 0,5 до 0,9 см, глубина инвазии — от 0,1 до 0,9 см, в 1 случае выявлен рост опухоли по дну резекции. Отступ от дна 0,2 см в 3 (37,5%) случаях, в 6 (60%) — близкий край от 0,2 до 0,4 см, с одинаковой частотой встречались периневральная (37,5%), периваскулярная (60%) инвазия, опухолевые эмболы (60%). В 70% случаев по данным иммуногистохимического исследования (ИГХ) выявлена экспрессия P-16, ВПЧ-ассоциированная. Рак корня языка был верифицирован в 8,7% (*n*=9) при проведении видеоассистированной резекции корня языка (*n*=2) и эндоскопического осмотра глотки под наркозом (*n*=7). По результатам гистологического заключения, размеры опухоли соответствовали T1, глубина инвазии — от 0,3 до 0,9 см. Радикальный отступ от дна (>0,5см) выявлен в 44% (*n*=4) случаев, близкий край резекции менее 0,4 см — в 66%, периневральная инвазия —в 33% (*n*=3), периваскулярная инвазия — в 55% (*n*=5), опухолевые эмболы — в 33% (*n*=3) случаев. По данным ИГХ экспрессия P-16 выявлена в 1 (11%) случае, ассоциация с ВПЧ — в 3 случаях.

Выводы

Таким образом, при наличии метастазов плоскоклеточного рака в лимфоузлах шеи, отсутствии данных за первичную опухоль по результатам инструментальной, лучевой диагностики, при наличии экспрессии маркера P-16 в метастатически пораженных лимфоузлах, безуспешных попытках верификации путем биопсии ротоглотки целесообразно рассматривать использование ипсилатеральной (нёбной, лингвальной) тонзиллэктомии как дополнительной и ценной диагностической опции в поиске первичного очага.

Список литературы

1. Al-Lami A., Gao C., Saddiq M. et al. Reducing the unknowns: A systematic review and meta-analysis of the effectiveness of trans-oral surgical techniques in identifying head and neck primary cancer in carcinoma unknown primary // Oral Oncol. 2022 Mar. Vol. 126. P. 105748. DOI: 10.1016/j.oraloncology.2022.105748. Epub 2022 Feb 7. PMID: 35144209. 2. Golfinopoulos V. et al. Intracellular signalling via the AKT axis and downstream effectors is active and prognostically significant in cancer of unknown primary (CUP): a study of 100 CUP cases // Annals of oncology. 2012. T. 23. N. 10. C. 2725–2730. 3. Han S., Tay J.K., Loh C.J.L. et al. Epstein-Barr Virus Epithelial Cancers-A Comprehensive Understanding to Drive Novel Therapies // Front. Immunol. 2021. Vol. 12. P. 734293. 4. Hemminki K., Försti A., Sundquist K., Li X. Cancer of unknown primary is associated with diabetes // Eur J Cancer Prev. 2016. Vol. 25 (3). P. 246–251. 5. Frost P. Unknown primary tumors: an example of accelerated (type 2) tumor progression // Boundaries between Promotion and Progression during Carcinogenesis. 1991. P. 233–240. 6. Pavlidis N., Khaled H., Gaafar R. A Mini Review on Cancer of Unknown Primary Site: A Clinical Puzzle for the Oncologists // J Adv Res. 2015. Vol. 6 (3). P. 375–382. DOI: 10.1016/j.jare.2014.11.007. 7. Pavlidis N. et al. Diagnostic and therapeutic management of cancer of an unknown primary // European journal of cancer. 2003. T. 39. N. 14. C. 1990–2005. 8. Ye Q,. Wang Q., Qi P. et al. Development and Clinical Validation of a 90-Gene Expression Assay for Identifying Tumor Tissue Origin // J Mol Diagn. 2020. Vol. 22. P. 1139–1150. DOI: 10.1016/j.jmoldx.2020.06.00.

Рак молочной железы: комбинированное/комплексное лечение

Сравнительный анализ иммунофенотипа отдаленных метастазов и первичной опухоли рака молочной железы

Авторы:

(1) Соловенчук Леонид Леонидович, Leonidsolovenchuk@gmail.com, ГБУЗ НО «Новосибирский областной клинический онкологический диспансер», Новосибирск

Ключевые слова

метастазы, пхт, прогрессирование, молочная железа, печень, легкое, атипичная резекция, трепанбиопсия

Актуальность

В России заболеваемость раком молочной железы (РМЖ) увеличится с 65,5 тыс. в 2020 г. до 76,3 тыс. человек к 2040 г. Смертность от этой патологии также будет расти — с 21,6 тыс. в 2020 г. до 25,6 тыс. к 2040 г. Лечение РМЖ, как правило, комплексное. Лишь около 35,4% пациенток нуждаются исключительно в хирургическом вмешательстве (это зависит от своевременности выявления заболевания). Выбор лекарственной терапии определяет фенотип опухоли, который зачастую меняется в процессе лечения, что объясняет необходимость изучения фенотипического статуса метастазов РМЖ.

Цель

Определить изменчивость фенотипа опухоли в метастатических узлах в сравнении с фенотипом первичной опухоли РМЖ.

Материалы и методы

В исследование были включены пациентки с диагнозом резектабельного/операбельного РМЖ , которым было выполнено радикальное хирургическое лечение. Средний возраст пациенток 52 года. Проведен сравнительный анализ архивных данных иммуногистохимических исследований (ИГХ) первичной опухоли пациенток с диагнозом РМЖ, получивших комбинированное и комплексное лечение, с ИГХ метастатических узлов при прогрессировании заболевания у той же группы пациенток.

Результаты

В анализ включены 84 пациентки с диагнозом РМЖ, из них 69 пациенткам была выполнена трепан-биопсия метастатических очагов печени. Из них в 57 случаях выявлено изменение фенотипического статуса, в 5 случаях статус не изменялся. Атипичная резекция метастатически пораженного легкого проведена 12 пациенткам. У 9 пациенток фенотипический статус в метастатическом узле отличался от первичной опухоли, в 3 случаях фенотип остался неизменным. В 3 случаях в качестве сравнения было выполнено исследование канцероматозных очагов париетальной плевры, во всех случаях было отмечено изменение фенотипа опухоли. С учетом выявленных изменений фенотипического статуса в 38 случаях изменена тактика лечения.

Выводы

Из 84 пациенток у 66 отмечается изменение фенотипа метастатической опухоли в сравнении с первичным ИГХ основной опухоли, из чего следует, что необходимо обязательное повторное определение фенотипа в метастатических узлах при прогрессировании РМЖ, что определяет дальнейшую тактику лечения.

Список литературы

Turner K.M., Yeo S.K., Holm T.M. et al. Heterogeneity within molecular subtypes of breast cancer // Am J Physiol Cell Physiol. 2021 Aug 1. Vol. 321 (2). P. C343–C354. DOI: 10.1152/ajpcell.00109.2021. Epub 2021 Jun 30. PMID: 34191627; PMCID: PMC8424677. Архивные данные историй болезни ГБУЗ НСО НОКОД.

Онкоэпидемиология

Динамика заболеваемости злокачественными новообразованиями в Краснодарском крае за 2012–2022 годы

Авторы:

(1) Степанова Лариса Леонидовна, steplarleo@yandex.ru, ГБУЗ «Клинический онкологический диспансер № 1» Минздрава Краснодарского края, Краснодар
(2) Фрейлах Инна Олеговна, iffreylakh@gmail.com, ГБУЗ «Клинический онкологический диспансер № 1» Минздрава Краснодарского края, Краснодар

Ключевые слова

заболеваемость злокачественными новообразованиями, Краснодарский край

Актуальность

Рост количества злокачественных новообразований (ЗНО) в мире — общепризнанный тренд. Особенности половозрастного состава населения, уровень развития медицинской диагностики, наличие программ раннего выявления рака и предрака определяют темпы и особенности структуры онкозаболеваемости каждой страны, а для России с учетом ее климато-географическо-этнического разнообразия — каждого региона.

Цель

Проанализировать динамику показателя заболеваемости ЗНО в Краснодарском крае (КК) за 2012–2022 гг., в том числе в различных половозрастных группах.

Материалы и методы

Показатели рассчитывались за 2012–2022 гг. с использованием форм государственной статистики по региону и данных канцер-регистра ГБУЗ «Клинический онкологический диспансер № 1» Минздрава КК. Проводился расчет интенсивных общих, стандартизованных и повозрастных показателей заболеваемости для всего населения, мужчин и женщин, на 100 тыс. населения соответствующего пола и возраста (группы по 5-летним интервалам).

Результаты

За 2012–2022 гг. отмечается прирост заболеваемости населения на 6%, среди мужчин он более выражен (7,9%), чем среди женщин (4,5%). При этом стандартизованный показатель снизился на 2,6% среди всего населения, на 6,3% среди мужчин, на 0,9% среди женщин. Самая высокая заболеваемость в 2012 и в 2022 гг. выявляется у лиц старческого возраста (старше 80 лет), резкий рост показателя начинается после 60 лет как у мужчин, так и у женщин. За изучаемый период наибольший прирост заболеваемости среди всего населения в возрастных группах 25–29 лет (20,1%), 80–84 года (17,6%), 70–74 года (11,4%), у женщин: в группах 80–84 года (23,6%), 35–39 лет (12,2%), 85 лет и старше(9,2%), у мужчин: 25–29 лет (36,6%), 80–84 года (15,8%), 70–74 года (13%). При этом в группах до 54 лет показатель заболеваемости выше у женщин, чем у мужчин, а начиная с 55 лет — показатель выше у мужчин. В возрастных группах старше 70 лет заболеваемость у мужчин в 1,7–1,8 раза превышает показатель у женщин.

Выводы

Увеличение заболеваемости ЗНО в КК с учетом динамики стандартизованных показателей и преимущественным ростом показателя в старших возрастных группах связан с постарением населения. Доля лиц пожилого и старческого возраста увеличилась за 2012–2022 гг. на 15,8%. Возраст — немодифицируемый фактор риска ЗНО. С учетом тенденции к увеличению продолжительности жизни населения в нашей стране можно прогнозировать увеличение количества новых случаев ЗНО, что обосновывает необходимость продолжения Федерального проекта «Борьба с онкологическими заболеваниями», который завершается в 2024 г.

Список литературы

1. Злокачественные новообразования в России в 2022 году (заболеваемость и смертность) / под ред. А.Д. Каприна и др. М.: МНИОИ им. П.А. Герцена — филиал ФГБУ «НМИЦ радиологии» Минздрава России, 2023. 275 с.: илл. 2. Злокачественные новообразования в России в 2012 году (заболеваемость и смертность)/ под ред. А.Д. Каприна и др. М.: ФГБУ «МНИОИ им. П.А. Герцена» Минзрава России. 2014. 250 с.: илл.

Редкие опухоли: комбинированное/комплексное лечение

Диагностика и лечение эпителиоидной гемангиоэндотелиомы печени: опыт одного центра

Авторы:

(1) Степанова Юлия Александровна, stepanovaua@mail.ru, ФГБУ «НМИЦ хирургии им. А.В. Вишневского», Минздрава России, Москва
(2) Гончаров Антон Борисович, anton_goncharov@inbox.ru, ФГБУ «НМИЦ хирургии им. А.В. Вишневского», Минздрава России, Москва
(3) Ионкин Дмитрий Анатольевич, da.ionkin@gmail.com, ФГБУ «НМИЦ хирургии им. А.В. Вишневского», Минздрава России, Москва
(4) Широков Вадим Сергеевич, vadimshirokov@yandex.ru, ФГБУ «НМИЦ хирургии им. А.В. Вишневского», Минздрава России, Москва
(5) Чжао Алексей Владимирович, alexeyzhao@gmail.com, АО «Европейский медицинский центр», Москва

Ключевые слова

эпителиоидная гемангиоэндотелиома печени, диагностика, лечение

Актуальность

Эпителиоидная гемангиоэндотелиома (ЭГЭ) – редкая сосудистая опухоль, происходящая из эндотелиальных или преэндотелиальных клеток сосудов. Частота встречаемости — менее 1% всех сосудистых опухолей. В связи с редкой встречаемостью, несмотря на описанные в литературе критерии диагностики, вероятность ошибочного диагноза велика.

Цель

Оценить результаты диагностики и лечения ЭГЭ печени.

Материалы и методы

В НМИЦ хирургии им. А.В. Вишневского накоплен опыт диагностики и лечения 12 пациентов с морфологически верифицированной ЭГЭ печени (в возрасте 21–70 лет), преобладали женщины — 9 (75%). Всем пациентам выполняли предоперационное обследование: ультразвуковое исследование (УЗИ), мультиспиральную компьютерную томографию (МСКТ) и/или магнитно-резонансную томографию (МРТ).

Результаты

Клинические проявления ЭГЭ печени были неспецифичны. Отмечалась боль в правом верхнем квадранте передней брюшной стенки, тошнота, рвота, гепатомегалия, спленомегалия (4 случая), потеря массы тела (3 случая), желтуха (2 случая). Примерно в половине случаев заболевание протекало бессимптомно. Продолжительность клинических проявлений до установки диагноза варьировала в пределах от 3 мес до 2 лет. Размер образований от 13 мм в диаметре до крупного образования сливного характера. Образования были множественными в 10 наблюдениях, билобарное множественное поражение у 3 пациентов. Выявляли преимущественно множественные периферические компактно расположенные (местами сливающиеся между собой) солидные образования, сопровождающиеся втяжением капсулы. Очаги отличались по характеру накопления контрастного препарата. В 9 случаях у пациентов со множественным поражением было отмечено формирование цепочки из шаровидных разрастаний опухолевой ткани (узлов), соединенных узкими (3–7 мм в диаметре) нитями (симптом «четок», Розенгауз Е.В. и др., 2020). Хирургическое лечение выполнено 9 больным: гемигепатэктомия — 5 (55,6%); резекция двух и трех сегментов печени — 4 (44,4%). При билобарном поражении пациентам проводят динамический УЗ-мониторинг в сроки от 11 до 24 мес. Несмотря на то что по данным литературы химиотерапия ЭГЭ считается неэффективной, в 1 случае было принято решение выполнить трансартериальную химиоэмболизацию (ТАХЭ) (оксалиплатин 75 мг + липоидол 7,5 мл), по результатам которой была отмечена значимая положительная динамика (регресс опухолей в среднем на 30% их объема). Все больные наблюдаются в послеоперационном периоде в сроки от 6 мес до 5 лет. Все больные живы в настоящее время. Пятилетняя кумулятивная выживаемость — 100%.

Выводы

ЭГЭ относится к редким мезенхимальным опухолям печени. При комплексном подходе к ее диагностике и лечению возможны хорошие ближайшие и отдаленные результаты.

Список литературы

1. Makhlouf H.R., Ishak K.G., Goodman Z.D. Epithelioid hemangioendothelioma of the liver: a clinicopathologic study of 137 cases // Cancer. 1999 Feb 1. Vol. 85 (3). P. 562–582. DOI: 10.1002/(sici)1097-0142(19990201)85:3<562::aid-cncr7>3.0.co;2-t. 2. Mehrabi A., Kashfi A., Fonouni H. et al. Primary malignant hepatic epithelioid hemangioendothelioma: a comprehensive review of the literature with emphasis on the surgical therapy // Cancer. 2006 Nov 1. Vol. 107 (9). P. 2108–2121. DOI: 10.1002/cncr.22225. 3. Розенгауз Е.В., Долбов А.Л., Караханова А.Г. Эпителиоидная гемангиоэндотелиома печени. Анализ литературы и собственных наблюдений // Медицинская визуализация. 2020. № 24 (4). С. 42–50. DOI: 10.24835/1607-0763-2020-4-42-50. 4. Kou K., Chen Y.G., Zhou J.P. et al. Hepatic epithelioid hemangioendothelioma: Update on diagnosis and therapy // World J Clin Cases. 2020 Sep 2. Vol. 8 (18). P. 3978–3987. DOI: 10.12998/wjcc.v8.i18.3978. 5. Zhao M., Yin F. Hepatic epithelioid hemangioendothelioma: Clinical characteristics, diagnosis, treatment, and prognosis // World J Clin Cases. 2022 Jun 16. Vol. 10 (17). P. 5606–5619. DOI: 10.12998/wjcc.v10.i17.5606.

Конкурс молодых ученых

Клиническая значимость молекулярно-генетических и иммунологических особенностей при раке молочной железы: от раннего до метастатического заболевания

Авторы:

(1) Стукань Анастасия Игоревна, jolie86@bk.ru, ФГБУ «НМИЦ онкологии им. Н.Н. Петрова» Минздрава России, Санкт-Петербург, ФГБОУ ВО «Кубанский государственный медицинский университет» Минздрава России, Краснодар
(2) Семиглазова Татьяна Юрьевна, tsemiglazova@mail.ru, ФГБУ «НМИЦ онкологии им. Н.Н. Петрова» Минздрава России, ФГБОУ ВО «Северо-Западный государственный медицинский университет им. И.И. Мечникова» Минздрава России, Санкт-Петербург
(3) Имянитов Евгений Наумович, evgeny@imyanitov.spb.ru, ФГБУ «НМИЦ онкологии им. Н.Н. Петрова» Минздрава России, Санкт-Петербург, ФГБОУ ВО «Северо-Западный государственный медицинский университет им. И.И. Мечникова» Минздрава России, Краснодар
(4) Порханов Владимир Алексеевич, kkb1@mail.ru, ГБУЗ «НИИ — ККБ № 1 им. профессора С.В. Очаповского» Минздрава Краснодарского края, ФГБОУ ВО «Кубанский государственный медицинский университет» Минздрава России, Краснодар

Ключевые слова

рак молочной железы, мутации генов HRR, BRCA1/2, PIK3CA, TILs

Актуальность

Подходы к первичной терапии рака молочной железы (РМЖ) непрерывно трансформируются, демонстрируя целесообразность персонализации лечения как первичной терапии, так и диссеминированного заболевания. Однако выявление дополнительных предиктивных и прогностических молекулярно-генетических биомаркеров приведет к повышению эффективности лечения и разработке новых подходов к терапии РМЖ.

Цель

Персонализация диагностики и лечения РМЖ на основании молекулярно-генетических и иммунологических особенностей.

Материалы и методы

В ретро-проспективное когортное исследование включено 299 больных РМЖ с выявленными герминальными мутациями (ГМ) генов HRR (BRCA1/2, CHEK2, PALB2, ATM, BARD1, NBN, BLM) или соматическими мутациями (СМ) PIK3CA. Оценена инфильтрация TILs в строме опухоли: 1 балл (0–10%), 2 балла (11–49%), 3 балла (50–100%). По ИГХ оценен уровень экспрессии (УЭ) рецепторов эстрогена (ЭР), прогестерона (ПР), андрогена (АР), HER2, Ki-67, p53, Bcl-2, cyclin D1, mdm2, PD-L1 и субпопуляции TILs по УЭ CD8, CD4, CD68, CD163. Статистический анализ выполнен с использованием статистического пакета IBM SPSS Statistics v. 22.

Результаты

Включено 178 (59%) больных гормон-рецептор-позитивным (ГР+) HER2-негативным (HER2–) РМЖ, 104 (35%) ТНРМЖ и 17 (6%) HER2+РМЖ. Выявлены герминальные мутации (ГМ) BRCA 1 (46%), BRCA2

(10%), других генов HRR (10%), соматические мутации (СМ) PIK3CA (34%). В большинстве случаев (85%) опухоли имели низкий уровень TILs (1 балл). При СМ PIK3CA выявлены меньшие УЭ CD4, CD8, более высокий УЭ CD68, CD163; при ГМ BRCA1/2 — более высокие УЭ CD8, меньшие УЭ CD 68, CD163; мутации других генов HRR демонстрируют более высокий УЭ CD4. При ГР+ HER2– РМЖ в сравнении с ТНРМЖ более низкие УЭ CD8 и более высокие CD4/CD8, УЭ CD68 и CD163. На достижение pCR при НАПХТ (неоадъювантная полихимиотерапия) HER2– РМЖ влияли ТНРМЖ при ГМ BRCA1; TILs ≥52%, CD4 ≥75%, CD8 ≥17,5%, CD4/CD8 ≥3,46, CD68 <20%, CD163 <5%, CD163/CD68 <0,56. Выживаемость без признаков заболевания (ВБПЗ) при ГР+HER2– РМЖ без ГМ BRCA 1/2 снижает дистанционная лучевая терапия (ДЛТ) в послеоперационном периоде. При HER 0 статусе первичной опухоли (ПО) в метастазах повышается УЭ HER2 до low (1+, 2+). При HER2–low ПО статус в метастазах не изменяется (p>0,05). HER2 low коррелирует с ЭР ≥85%, ПР ≥35%, Ki-67 в <17,5% в ПО и ЭР ≥75% в метастазах. При метастатическом ГР+ HER2– РМЖ выживаемость без прогрессирования (ВБП) на фоне iCDK4/6 снижали Ki-67 ≥22,5%, снижение УЭ ЭР в метастазах и СМ PIK3CA E542 K. ВБПЗ при ТНРМЖ снижали III стадия, CD163/CD68 ≥0,75, НАПХТ, отсутствие mBRCA1 5382insC. Достижение pCR увеличивало ВБПЗ (p <0,05). На снижение ПЖ при ТНРМЖ влияют III стадия, наличие ГМ BRCA2, CD163/CD68 ≥0,75. ГМ BRCA1 5382insC и CD163 <25% увеличивали ПЖ.

Выводы

1. Секвенирование нового поколения позволяет расширить возможности назначения таргетной терапии. 2. Молекулярно-генетические маркеры могут использоваться для персонализации лечения HER2-негативного РМЖ на этапе первичной терапии и при прогрессировании заболевания.

Список литературы

1. Макарова М. В., Немцова М. В., Чекини Д. А. и др. Возможности молекулярно-генетического тестирования опухолевой ткани для персонализированного подхода в лечении рака молочной железы // Вопросы онкологии. 2023. № 69 (6). С. 1002–1013. 2. Bruno L., Ostinelli A., Waisberg F. Cyclin-Dependent Kinase 4/6 Inhibitor outcomes in patients with advanced breast cancer carrying germline pathogenic variants in DNA repair-related genes //JCO Precis Oncol. 2022. Vol. 6. P. e2100140.

Клиническая фармакология и экспериментальное лечение

Сравнительное изучение перорального и внутривенного введения 2-[3-(2-хлорэтил)-3-нитрозоуреидо]-1,3-пропандиола (хлонизола) у мышей с трансплантированной интракраниально лимфосаркомой ЛИО-1

Авторы:

(1) Стуков Александр Николаевич, stukov2008@yandex.ru, ФГБУ «НМИЦ онкологии им. Н.Н. Петрова» Минздрава России, Санкт-Петербург
(2) Змитриченко Юлия Геннадьевна, zmitrichenko@gmail.com, ФГБУ «НМИЦ онкологии им. Н.Н. Петрова» Минздрава России, Санкт-Петербург
(3) Точильников Григорий Викторович, gr75@mail.ru, ФГБУ «НМИЦ онкологии им. Н.Н. Петрова» Минздрава России, Санкт-Петербург
(4) Беляева Олеся Александровна, belolesya@yandex.ru, ФГБУ «НМИЦ онкологии им. Н.Н. Петрова» Минздрава России, Санкт-Петербург
(5) Александров Валерий Анатольевич, alexandrov.valeri@yandex.ru, ФГБУ «НМИЦ онкологии им. Н.Н. Петрова» Минздрава России, Санкт-Петербург
(6) Башкатова Елизавета Владимировна, bashkatova-liza@mail.ru, ФГБУ «НМИЦ онкологии им. Н.Н. Петрова» Минздрава России, Санкт-Петербург
(7) Дранишников Владислав Георгиевич, dranishnikov2015@mail.ru, ФГБУ «НМИЦ онкологии им. Н.Н. Петрова» Минздрава России, Санкт-Петербург
(8) Филатова Лариса Валентиновна, larisa_filatova@list.ru, ФГБУ «НМИЦ онкологии им. Н.Н. Петрова» Минздрава России, Санкт-Петербург

(9) Ткаченко Елена Викторовна, elenatkachenko@yandex, ФГБУ «НМИЦ онкологии им. Н.Н. Петрова» Минздрава России, Санкт-Петербург
(10) Семиглазова Татьяна Юрьевна, tsemiglazova@mail.ru, ФГБУ «НМИЦ онкологии им. Н.Н. Петрова» Минздрава России, Санкт-Петербург

Ключевые слова

лимфосаркома ЛИО-1, интракраниальные опухоли, 2-[3-(2-хлорэтил)-3-нитрозоуреидо]-1,3-пропандиол, пероральное введение

Актуальность

Отечественное противоопухолевое соединение 2-[3-(2-хлорэтил)-3-нитрозоуреидо]-1,3-пропандиола (хлонизол) при парентеральном введении обладает выраженной активностью на широком спектре перевиваемых опухолей, включая опухоли, трансплантированные интракраниально.

Цель

Установить активность перорального введения 2-[3-(2-хлорэтил)-3-нитрозоуреидо]-1,3-пропандиола (хлонизола) у мышей с трансплантированной интракраниально лимфосаркомой ЛИО-1.

Материалы и методы

Исследование проведено на 30 мышах-самках линии BALB/c. Всем мышам была трансплантирована интракраниально лимфосаркома ЛИО-1. После трансплантации опухоли мыши были рандомизированы на 3 группы: 1-я группа — контроль (n=10), 2-я группа — хлонизол 20 мг/кг перорально (n=10), 3-я группа — хлонизол 20 мг/кг внутривенно (n=10). Хлонизол был введен однократно через 24 ч после трансплантации опухоли.

Результаты

Оба способа введения обусловили отчетливое увеличение выживаемости мышей с трансплантированной интракраниально лимфосаркомой ЛИО-1. Согласно log-rank (Mantel-Cox) тесту, имелось статистически значимое увеличение выживаемости в 2-й группе (хлонизол перорально) и в 3-й группе (хлонизол внутривенно) по сравнению с контрольной (1-й) группой ($p< 0,0001$), при этом не было статистически значимой разницы в группе хлонизола при пероральном введении по сравнению с группой хлонизола внутривенно (p=0,142 37). Как пероральное, так и внутривенное введение хлонизола одинаково снизило риск смерти от внутримозговой опухоли на 73% (HR=0,2698; 95%ДИ 0,092 43–0,078 78). Пероральное введение хлонизола увеличило медиану продолжительности жизни мышей с внутримозговой лимфосаркомой ЛИО-1 на 50%, а внутривенное — на 62%, разница между группами не является статистически значимой.

Выводы

Полученные результаты свидетельствуют о терапевтической активности перорального введения хлонизола, сопоставимой с его активностью при парентеральном (внутривенном) введении, у мышей с трансплантированной интракраниально лимфосаркомой ЛИО-1.

Список литературы

1. Змитриченко Ю. Г., Стуков А. Н., Александров В. А. и др. Активность 2-[3-(2-хлорэтил)-3-нитрозоуреидо]-1,3-пропандиола (хлонизола) в сравнении с ломустином на модели интракраниально трансплантированной опухоли у мышей // Фармакокинетика и фармакодинамика. 2022. № 3. С. 3–9.

Первичные и вторичные опухоли нервной системы

Хирургическое лечение церебральных метастазов рака молочной железы

Авторы:

(1) Субботина Дарья Романовна, subbotina737@yandex.ru, ФГБУ «НМИЦ онкологии им. Н.Н. Петрова» Минздрава России, Санкт-Петербург

(2) Курносов Иван Александрович, ivkurnosov@gmail.com, ФГБУ «НМИЦ онкологии им. Н.Н. Петрова» Минздрава России, Санкт-Петербург
(3) Гуляев Дмитрий Александрович, gulyaevd@mail.ru, ФГБУ «НМИЦ онкологии им. Н.Н. Петрова» Минздрава России, Санкт-Петербург
(4) Белов Игорь Юрьевич, belov_igor@list.ru, ФГБУ «НМИЦ онкологии им. Н.Н. Петрова» Минздрава России, Санкт-Петербург

Ключевые слова

рак молочной железы, церебральные метастазы, гибридные хирургические технологии

Актуальность

На долю метастатического поражения головного мозга при раке молочной железы приходится 5,7% наблюдений (Wu L.I., 2017). Последнее состояние является тяжелым осложнением основного заболевания и ассоциируется с крайне неблагоприятным прогнозом, вызывая прогредиентно нарастающую очаговую и общемозговую неврологическую симптоматику.

Цель

Улучшить результаты лечения больных с церебральными метастазами рака молочной железы на основе дифференцированного подхода к хирургическому лечению исходя из особенностей клинических, морфологических и молекулярно-генетических характеристик метастатического поражения головного мозга.

Материалы и методы

Работа основана на ретроспективном и проспективном когортном анализе результатов обследования и лечения 162 пациентов в возрасте от 28 до 84 лет (сред 12,58; ст. откл. +1,5), которым было выполнено хирургическое вмешательство по поводу церебральных метастазов рака молочной железы, а также пациентов, прошедших радиохирургическое лечение. Удаление опухоли было проведено 60 (37%) больным; стереотаксическая лучевая терапия — 56 (34,6%) больным; хирургическое лечение с последующим стереотаксическим облучением зоны резекции — 46 (28,4%) больным.

Результаты

Применение гибридных хирургических технологий позволяет достичь медианы общей выживаемости до 22,7 (Q1 23,9; Q3 31,4) мес и медианы безрецидивного периода до 7,74 (Q1 2,2; Q3 8,0) мес. Хирургическая резекция церебрального метастаза позволяет снизить дозы и уменьшить длительность приема глюкокортикостероидив (ГКС) по сравнению с теми же показателями при проведении лучевой терапии (p=0,002). Интракраниальная лептоменингеальная диссеминация при раке молочной железы достоверно чаще развивается при геперэкспрессии HER2 и HR+ (p=0,01) в первичной опухоли. В 41% выявлена дискордантность хотя бы по одному из показателей (ER, PR, HER2) биологической гетерогенности опухолей.

Выводы

Первичная хирургическая резекция церебральных метастазов рака молочной железы обеспечивает средние показатели безрецидивного периода и общей выживаемости в 3,7 и 16,8 мес соответственно. Проведение стереотаксического радиохирургического лечения на зону резекции достоверно увеличивает эти показатели соответственно до 5,6 и 35,5 мес (p <0,05). Применение гибридных хирургических технологий позволяет достичь медианы общей выживаемости 22,7 (Q1 23,9; Q3 31,4) мес и улучшить качество жизни в раннем послеоперационном периоде на основании шкал ECOG с 2 до 1 балла и шкалы Карновского с 70 до 80% (p <0,05). Морфологическое исследование церебральной метастатической опухоли при раке молочной железы демонстрирует конверсию рецепторного статуса в 41% случаев. Разные биологические подтипы РМЖ указывают на достоверно значимые отличия в характере рецидива интракраниального метастатического поражения.

Список литературы

1. Breast cancer subtypes predict the preferential site of distant metastases: a SEER based study / Q. Wu, J. Li, S. Zhu et al. // Oncotarget. 2017. Vol. 8, № 17. P. 27990–27996.

Конкурс молодых ученых

Искусственный интеллект в выделении гамартом из структуры легочных очагов

Авторы:

(1) Суворова Светлана Станиславовна, Enigma5000cat@mail.ru, ФГБУ «Санкт-Петербургский НИИ фтизиопульмонологии» Минздрава России, Санкт-Петербург

Ключевые слова

гамартома легкого, лучевая диагностика, искусственный интеллект, одиночный легочный очаг

Актуальность

Наиболее сложный вариант дифференциальной диагностики — наличие единичного округлого образования в легком. Легочная гамартома является наиболее распространенным доброкачественным образованием легкого (6–8% случаев первичных новообразований легких). По результатам метаанализа, проведенного Elsayed H. и соавт., был сделан вывод, что наблюдение — более предпочтительная тактика при надежной верификации гамартомы.

Цель

Изучить возможности автоматического распознавания гамартом с применением системы искусственного интеллекта на основе радиомики.

Материалы и методы

Для решения задачи была сформирована когорта компьютерных томограмм из различных баз данных ФГБУ «СПб НИИФ» Минздрава России (n=876). Для внешней валидации модели сформирована отдельная база из исследований, не входящих в выборку обучения (n=144).

Результаты

При обучении модели использовалась платформа RADLogics (ООО «Радлоджикс Рус», версия 2.7.0). Для каждого образования был применен метод аугментации для увеличения разнообразия тренировочного набора. Метод включает в себя повороты, отражения и изменения яркости для каждого изображения. В результате для обучения моделей использовано 7400 очагов. Общее количество признаков для каждого очага — 1769. Радиомические признаки были получены при помощи библиотеки PyRadiomics 3.1.0 из сегментаций, автоматически выполненных алгоритмом. Обучение проводилось на следующих моделях: варианты логистической регрессии (L1, L2, Elastic net), Random Forest, XGBoost, SVM, MLP. Наилучшие показатели были у модели XGBoost Classifier. Модель протестирована на внешнем датасете из 144 исследований. Полученные результаты ее диагностической эффективности при аналитической валидации (чувствительность 0,73, специфичность –0,93, точность 0,83) позволяют допустить данную модель для клинической валидации.

Выводы

В ходе научной работы совместно с платформой RADLogics (ООО «Радлоджикс Рус», версия 2.7.0) создана модель автоматического определения гамартом на основании радиомических признаков, параметры диагностической эффективности которой позволяют допустить ее до клинической валидации. Применение радиомического анализа позволит увеличить возможности точной верификации доброкачественных образований легких по данным лучевых исследований, что в перспективе может послужить снижением частоты их хирургических верификаций.

Список литературы

1. Takumi K., Nagano H., Harasawa T. et al. Pulmonary hamartoma: Feasibility of dual-energy CT detection of intranodular fat [published correction appears in Radiol Case Rep. 2023 Jan 24;18(3):1394-1395] // Radiol Case Rep. 2021. Vol. 16 (5). P. 1032–1036. Published 2021 Feb 24. DOI: 10.1016/j.radcr.2021.01.062. 2. Elsayed H., Abdel Hady S.M., Elbastawisy S.E. Is resection necessary in biopsy-proven asymptomatic pulmonary hamartomas? // Interact Cardiovasc Thorac Surg. 2015 Dec. Vol. 21 (6). P. 773-776. DOI: 10.1093/icvts/ivv266. 3. Тюрин И.Е. Одиночные очаги в легких: возможности лучевой диагностики // Практическая пульмонология. 2008. № 2. С. 15–22.

Клинические исследования в онкологии

Эффективность адъювантной терапии меланомы в зависимости уровня TREC

Авторы:

(1) Султанбаев Александр Валерьевич, protocolufa@yandex.ru, ГАУЗ Республиканский клинический онкологический диспансер Минздрава Республики Башкортостан, Уфа
(2) Мусин Шамиль Исмагилович, musin_shamil@mail.ru, ГАУЗ Республиканский клинический онкологический диспансер Минздрава Республики Башкортостан, Уфа
(3) Меньшиков Константин Викторович, kmenshikov80@bk.ru, ГАУЗ Республиканский клинический онкологический диспансер Минздрава Республики Башкортостан, Уфа
(4) Султанбаева Надежда Ивановна, rkodrb@yandex.ru, ГАУЗ Республиканский клинический онкологический диспансер Минздрава Республики Башкортостан, Уфа
(5) Рахимов Радмир Радимович, radmir-rr@mail.ru, ГАУЗ Республиканский клинический онкологический диспансер Минздрава Республики Башкортостан, Уфа
(6) Насртединов Айнур Фантович, ainur_doc@mail.ru, ГАУЗ Республиканский клинический онкологический диспансер Минздрава Республики Башкортостан, Уфа
(7) Измайлов Адель Альбертович, izmailov75@mail.ru, ГАУЗ Республиканский клинический онкологический диспансер Минздрава Республики Башкортостан, Уфа
(8) Тузанкина Ирина Александровна, ituzan@yandex.ru, ФГБУН Институт иммунологии и физиологии УрО РАН, Екатеринбург
(9) Кудлай Дмитрий Анатольевич, d624254@gmail.com, ФГБУ «ГНЦ «Институт иммунологии» ФМБА, Москва

Ключевые слова

меланома, противоопухолевый иммунитет, дабрафениб, пембролизумаб, интерферон, TREC, KREC

Актуальность

В формировании специфического противоопухолевого иммунитета важная роль отводится комплементарным к антигену Т-клеточным рецепторам. Таким образом, потенциал формирования различных антигенных рецепторов в развивающихся Т- и В-клетках отражается в количественных показателях эксцизионных колец Т-клеточного рецептора (TREC) и κ-делеционного элемента рецептора В-клеток (KREC).

Цель

Оценка эффективности адъювантной терапии меланомы в зависимости уровня TREC.

Материалы и методы

Этическим комитетом РКОД 21 июля 2022 года утвержден протокол «ИО-001» одноцентрового нерандомизированного открытого клинического исследования «Определение TREC и KREC у пациентов со злокачественными новообразованиями различных локализаций». В исследование вошли 82 пациента с меланомой. Среди больных с меланомой доля пациентов мужского пола составила 36,5% (30/82), женского — 63,5% (52/82). Медиана возраста в группе пациентов со злокачественными новообразованиями (ЗНО) — 63 года (Q1–Q3: 52,8–75). Пациентам в адъювантном режиме назначался пебролизумаб, интерферон-α (ИФН-α) или дабрафениб в комбинации с траметинибом.

Результаты

Показатели медианы TREC у первичных и повторных пациентов на разных этапах адъювантной терапии продемонстрировали отсутствие статистически значимых различий соответственно p=0,098 и p=0,068. Назначенные противоопухолевые препараты в адъюванте показали разнонаправленную динамику изменения TREC через 3 мес. На фоне терапии ингибиторами контроля иммунных точек достоверно значимых различий TREC в динамике нет. В группе пациентов, получающих терапию ИФН α-2β и BRAF-ингибиторы в комбинации с MEK-ингибиторами наблюдается достоверно значимое увеличение уровня TREC в динамике (p<0,05). На фоне адъювантной терапии из 82 пациентов у 28 (34,2%) зарегистрирована прогрессия заболевания. У пациентов с прогрессированием заболевания отмечается более низкая концентрация TREC. На фоне иммунотерапии при низкой концентрации TREC наблюдалась высокая частота рецидива меланомы. На фоне терапии ИФН α-2β и таргетной терапии (дабрафениб+траметиниб) отмечается достоверно значимое увеличение уровня TREC.

Выводы

Полученные результаты демонстрируют, что применение ИФН α-2β и комбинации дабрафениб+траметиниб приводит к достоверному увеличению репертуара Т-клеточных рецепторов. Представленные данные указывают на возможность использования метода определения уровня TREC для прогнозирования риска прогрессии ЗНО и эффективности назначенной терапии.

Список литературы

1. Султанбаев А.В., Мусин Ш.И., Меньшиков К.В. и др. Роль хромосомных V(D)J рекомбинаций лимфоцитов в формировании противоопухолевого иммунитета и эффективности применения иммунотерапии // Молекулярная медицина. 2023. № 21 (4). С. 11–19. https://doi.org/10.29296/24999490-2023-04-02. 2. Sultanbaev A.V., Musin S., Menshikov K. et al. 99P Quantitative indicators of TREC and KREC excision rings in malignant neoplasms // ESMO Open. 2023. Vol. 8, Iss. 1 (Suppl. 2). 100957. ISSN 2059-7029. https://doi.org/10.1016/j.esmoop.2023.100957.

Фундаментальные и клинические аспекты онкоиммунологии

Исследование уровней эксцизионных колец V(D) J-рекомбинации в качестве предиктора эффективности терапии злокачественных новообразований

Авторы:

(1) Султанбаева Надежда Ивановна, rkodrb@yandex.ru, ГАУЗ Республиканский клинический онкологический диспансер Минздрава Республики Башкортостан, Уфа
(2) Мусин Шамиль Исмагилович, musin_shamil@mail.ru, ГАУЗ Республиканский клинический онкологический диспансер Минздрава Республики Башкортостан, Уфа
(3) Меньшиков Константин Викторович, kmenshikov80@bk.ru, ГАУЗ Республиканский клинический онкологический диспансер Минздрава Республики Башкортостан, Уфа
(4) Султанбаев Александр Валерьевич, sovaa@rambler.ru, ГАУЗ Республиканский клинический онкологический диспансер Минздрава Республики Башкортостан, Уфа
(5) Липатов Олег Николаевич, rkodrb@yandex.ru, ГАУЗ Республиканский клинический онкологический диспансер Минздрава Республики Башкортостан, Уфа
(6) Тузанкина Ирина Александровна, rkodrb@yandex.ru, ФГБУН Институт иммунологии и физиологии УрО РАН, Екатеринбург
(7) Кудлай Дмитрий Анатольевич, rkodrb@yandex.ru, ФГАОУ ВО Первый МГМУ им. И.М. Сеченова Минздрава России (Сеченовский Университет), Москва

Ключевые слова

V(D)J-рекомбинация, противоопухолевый иммунитет, антигены, антитела, TREC, KREC

Актуальность

В онкологии особый интерес вызывает изучение эксцизионных колец Т-клеточного рецептора (TREC) и κ-делеционного элемента рецептора В-клеток (KREC), которые представляют собой внехромосомные структуры ДНК.

Цель

Определение количественных показателей TREC и KREC для иммунологической оценки больных со злокачественными новообразованиями (ЗНО).

Материалы и методы

В исследование вошли 55 здоровых лиц и 180 пациентов с ЗНО. В группе здоровой популяции доля лиц мужского пола составила 49,1% (27/55), женского — 50,9% (28/55). Среди больных с ЗНО доля пациентов мужского пола — 20,5% (37/180), женского — 79,5% (143/180). Медиана возраста в группе здоровой популяции составила 36 лет (Q1–Q3: 26–58). Медиана возраста в группе пациентов с ЗНО — 57 лет (Q1–Q3: 47,5–67).

Результаты

В общей популяции здоровых лиц медиана уровня TREC составила 60,1 (Q1–Q3: 31,3–188,9), медиана KREC — 256 (Q1–Q3: 149,8–353). В общей популяции пациентов с ЗНО медиана уровня TREC составила 4,6 (Q1–Q3: 0,9–17,3), медиана KREC — 111,9 (Q1–Q3: 29,3–339,28). По результатам исследования нами при оценке отмечены статистически значимые различия показателей TREC и KREC между всеми пациентами с ЗНО и здоровыми лицами. Анализ показателей TREC и KREC у пациентов с ЗНО различных локализаций (рак молочной железы, рак яичников, рак легкого, колоректальный рак, меланома кожи, лимфомы) в сравнении со здоровыми лицами отмечены статистически значимые различия уровня TREC (p=0,001, p<0,001). При анализе уровня KREC в исследуемых группах получены статистические значимые различия у пациентов с ЗНО яичников, лимфомой, колоректальным раком и меланомой в сравнении со здоровыми лицами. Статистически значимых различий уровня KREC у исследуемых пациентов с ЗНО в зависимости от возрастной группы не установлено (p=0,16), т.е. возрастные отличия групп по уровню KREC отсутствовали. У пациентов с пониженным уровнем TREC наблюдалась высокая частота прогрессии заболевания.

Выводы

Полученные результаты демонстрируют значимое снижение содержания TREC и KREC у пациентов с ЗНО в сравнении со здоровыми лицами. Исследование эксцизионных колец TREC и KREC периферической крови — один из многообещающих подходов иммунологической оценки онкологических пациентов.

Список литературы

Quantitative indicators of TREC and KREC excision rings in malignant neoplasms / A.V. Sultanbaev, S. Musin, K. Menshikov et al. // ESMO Open. 2023. Vol. 8, N. 1. P. 100957. DOI: 10.1016/j.esmoop.2023.100957. EDN FNPHQQ.

Опухоли женской половой системы: хирургическое лечение

Хирургическое лечение рака вульвы в рамках одного онкологического центра

Авторы:

(1) Тарасов Илья Александрович, t_ilua98@mail.ru, ГУ «Республиканский научно-практический центр онкологии и медицинской радиологии им. Н.Н. Александрова», Минск
(2) Матылевич Ольга Павловна, omatylevich@tut.by, ГУ «Республиканский научно-практический центр онкологии и медицинской радиологии им. Н.Н. Александрова», Минск
(3) Мавричев Сергей Анатольевич, smavrichev71@gmail.com, ГУ «Республиканский научно-практический центр онкологии и медицинской радиологии им. Н.Н. Александрова», Минск
(4) Саадудинова Сабина Магамедовна, sabinasaadudinova15@gmail.com, УО «Белорусский государственный медицинский университет», Минск
(5) Доломанова Елена Вениаминовна, elen-d@tut.by, ГУ «Республиканский научно-практический центр онкологии и медицинской радиологии им. Н.Н. Александрова», Минск
(6) Ровский Дмитрий Валерьевич, Uncle04@rambler.ru, ГУ «Республиканский научно-практический центр онкологии и медицинской радиологии им. Н.Н. Александрова», Минск
(7) Марцинкевич Александр Францевич, argentum32@gmail.com, УО «Витебский государственный ордена Дружбы народов медицинский университет», Витебск

Ключевые слова

рак вульвы, хирургическое лечение, распределение по стадиям

Актуальность

Рак вульвы, несмотря на свою относительную редкость, остается серьезной медицинской проблемой, требующей внимательного изучения и эффективного лечения. Хотя существуют различные методы лечения, включая химиотерапию и лучевую терапию, хирургическое вмешательство остается основным и наиболее эффективным методом лечения в большинстве случаев раннего рака вульвы [1, 2].

Цель

Анализ возможностей хирургического лечения рака вульвы у пациенток, лечивших на базе одного онкологического центра.

Материалы и методы

Был проведен анализ 276 амбулаторных карт пациенток, из которых в исследование было включено 247 пациенток, лечение которым поводилось в период с 2003 по 2012 г. на базе Республиканского научно-практического центра онкологии и медицинской радиологии им. Н.Н. Александрова. Распределение по стадиям было следующим: I стадия — у 63 (25,50%) пациенток, II — у 70 (28,34%), III — у 74 (29,95%), IV — у 40 (16,21%) пациенток. Преимущественным гистотипом опухоли был плоскоклеточный рак — в 242 (97,97%) случаях. Медиана возраста пациенток составила 69,7 года (26,7–90,7; 95% ДИ 68,18–71,14).

Результаты

Для лечения рака вульвы были проведены различные оперативные вмешательства. Широкое иссечение опухоли выполнено у 5 пациенток, вульвэктомия — у 47 пациенток, с биопсией сигнальных лимфатических узлов — у 3 пациенток. Вульвэктомия с двусторонней пахово-бедренной лимфаденэктомией проведена 65 пациенткам, 14 пациенткам была выполнена вульвэктомия с односторонней пахово-бедренной лимфаденэктомией. Вульвэктомия с двусторонней пахово-бедренной лимфаденэктомией с последующей реконструктивно-пластической операцией для закрытия раневого дефекта проведена 12 пациенткам. У 77 пациенток вульвэктомия с пахово-бедренной лимфаденэктомией была дополнена этапом тазовой лимфаденэктомии. Медиана времени нахождения в стационаре составила 36,9 дня (3,0–105,0; 95% ДИ 34,63–39,08).

Выводы

За анализируемый период времени были выполнены различные хирургические вмешательства, включая вульвэктомию с различными вариациями лимфаденэктомии и реконструктивно-пластических операций по закрытию раневого дефекта. Это свидетельствует о многообразии подходов к хирургическому лечению рака вульвы в зависимости от стадии и характера опухоли. Медиана времени нахождения в стационаре указывает на значительную продолжительность послеоперационного периода, что может быть связано с осложнениями после хирургических вмешательств и особенностями реабилитации.

Список литературы

1. Woelber L., Trillsch F., Kock L. et al. Management of patients with vulvar cancer: a perspective review according to tumour stage // Ther Adv Med Oncol. 2013 May. Vol. 5 (3). P. 183–192. DOI: 10.1177/1758834012471699. PMID: 23634196. PMCID: PMC3630479. 2. Gitas G., Proppe L., Baum S. et al. A risk factor analysis of complications after surgery for vulvar cancer // Arch Gynecol Obstet. 2021 Aug. Vol. 304 (2). P. 511-519. DOI: 10.1007/s00404-020-05949-w. Epub 2021 Jan 9. PMID: 33420814. PMCID: PMC8277626.

Гастроинтестинальный рак (колоректальный): хирургическое лечение

Протокол исследования эффективности метода инфильтрации местным анестетиком зоны трокарных ран в качестве компонента мультимодальной аналгезии у онкологических пациентов при лапароскопической резекции толстой кишки

Авторы:

(1) Захаренко Александр Анатольевич, 9516183@mail.ru, ФГБОУ ВО «Первый Санкт-Петербургский государственный медицинский университет им. академика И. П. Павлова» Минздрава России, Санкт-Петербург
(2) Тен Олег Андреевич, ten888oleg@mail.ru, ФГБОУ ВО «Первый Санкт-Петербургский государственный медицинский университет им. академика И. П. Павлова» Минздрава России, Санкт-Петербург
(3) Зверев Павел Васильевич, pavelzv1@yandex.ru, ФГБОУ ВО «Первый Санкт-Петербургский государственный медицинский университет им. академика И. П. Павлова» Минздрава России, Санкт-Петербург
(4) Орлова Александра Андреевна, mgmt.kids@yandex.ru, ФГБОУ ВО «Первый Санкт-Петербургский государственный медицинский университет им. академика И. П. Павлова» Минздрава России, Санкт-Петербург

Ключевые слова

лапароскопия, колоректальный рак, мультимодальная аналгезия, лечение болевого синдрома

Актуальность

Выраженный болевой синдром осложняет течение послеоперационного периода более чем у половины пациентов после лапароскопических оперативных вмешательств [1]. Мультимодальная аналгезия, сочетающая методы общей и местной аналгезии, — основной метод обезболивания при колоректальных операциях [2]. Однако предложенная в качестве стандарта при открытых вмешательствах эпидуральная торакальная анестезия не показывает убедительную эффективность в условиях лапароскопической колоректальной хирургии. Следовательно, остается дискутабельным вопрос оптимальной стратегии местного обезболивания в качестве компонента мультимодальный аналгезии для этой группы пациентов [3]. Инфильтрация местным анестетиком зон троакарных ран — простой и доступный в рутинной клинической практике метод местной анестезии как компонент мультимодальной аналгезии, показывающий многообещающие результаты [4, 5].

Цель

Оценка эффективности применения инфильтрации зоны троакарных ран раствором местного анестетика как компонента мультимодальной анестезии при выполнении лапароскопической резекции толстой кишки при колоректальном раке.

Материалы и методы

Планируется пилотное одноцентровое проспективное сравнительное слепое исследование. Планируется включить 18 взрослых пациентов, которым будет выполнена лапароскопическая резекция толстой кишки. Пациенты будут распределены между группой исследования, которой будет выполнен общий наркоз и проведена инфильтрация зон троакарных ран и мини-лапаротомии местным анестетиком перед разрезом, и контрольной группой, которой будет выполнено конвенциональное анестезиологическое пособие при лапароскопических абдоминальных вмешательствах без добавления местного анестетика. Первичной конечной точкой будет интенсивность послеоперационного болевого синдрома в покое, оцениваемая в баллах при помощи визуальной аналоговой шкалы. Вторичными конечными точками будут интенсивность болевого синдрома при движении или кашле, оцениваемая в баллах при помощи визуальной аналоговой шкалы, длительность пребывания в стационаре, возникновение послеоперационных тошноты и рвоты, время восстановления функции кишечника, частота дополнительного обезболивания по запросу пациента и возникновение послеоперационных хирургических осложнений. Наблюдение за пациентами планируется в течение 2 нед после операции.

Результаты

Ожидаемые результаты исследования — статистически значимое снижение выраженности послеоперационного болевого синдрома в исследуемой группе по сравнению с контрольной группой.

Выводы

Инфильтрация местным анестетиком зон трокарных ран — простой и доступный метод местной анестезии, который может стать эффективным методом ко-аналгезии в составе мультимодальной аналгезии при колоректальных операциях по поводу рака.

Список литературы

1. Gan T.J., Habib A.S., Miller T.E. et al. Incidence, patient satisfaction, and perceptions of post-surgical pain: results from a US national survey // Curr Med Res Opin. 2014. Jan. Vol. 30, N. 1. P. 149–160. DOI: 10.1185/03007995.2013.860019. 2. Gustafsson U.O. et al. Guidelines for Perioperative Care in Elective Colorectal Surgery: Enhanced Recovery After Surgery (ERAS®) Society Recommendations: 2018 // World J Surg. 2019. Mar. Vol. 43, N. 3. P. 659–695. DOI: 10.1007/S00268-018-4844-Y. 3. Brown L. et al. A multicentre, prospective, observational cohort study of variation in practice in perioperative analgesia strategies in elective laparoscopic colorectal surgery (the LapCoGesic study) // Ann R Coll Surg Engl. 2020. Vol. 102, N. 1. P. 28–35. DOI: 10.1308/RCSANN.2019.0091. 4. Macías A.A., Finneran J. J. Regional Anesthesia Techniques for Pain Management for Laparoscopic Surgery: a Review of the Current Literature // Curr Pain Headache Rep. 2022 Jan. Vol. 26, N. 1. P. 33–42, 2022. DOI: 10.1007/S11916-022-01000-6/TABLES/1. 5. Bharti N., Kumar P., Bala I., Gupta V. The efficacy of a novel approach to transversus abdominis plane block for postoperative analgesia after colorectal surgery // Anesth Analg. 2011. Vol. 112, N. 6. P. 1504–1508. DOI: 10.1213/ANE.0B013E3182159BF8.

Метастатические опухоли печени

Применение лазерной абляции в лечении метастазов колоректального рака в печень

Авторы:

(1) Трандофилов М.М., mikhailtrandofilov@yandex.ru, ФГБОУ ВО «Российский университет медицины» Минздрава России, Москва
(2) Терясов С.Г., teryasov1996@mail.ru, ФГБОУ ВО«Российский университет медицины» Минздрава России, Москва
(3) Сизова А.Н., ФГБОУ ВО «Российский университет медицины» Минздрава России, Москва
(4) Трифанов В.С., МНИОИ им. П.А. Герцена — филиал ФГБУ «НМИЦ радиологии» Минздрава России, Москва
(5) Гришин Н.А., МНИОИ им. П.А. Герцена — филиал ФГБУ «НМИЦ радиологии» Минздрава России, Москва
(6) Вахромкин В.С., ФГБОУ ВО «Российский университет медицины» Минздрава России, Москва

Ключевые слова

лазерная абляция, метастатическое поражение печени

Актуальность

В мире отмечается рост больных с колоректальным раком, метастатическим поражением печени. Основной метод лечения пациентов с данной патологией — хирургический. По данным различных авторов [1–3], операбельность больных метастатическим раком печени не превышает 25%. Операции на печени сопровождаются достаточно высокой кровопотерей, высокой частотой послеоперационных осложнений, ухудшением качества жизни [3, 4]. После хирургического лечения у 60–70% больных диагностируются новые метастазы [4]. Радикальную операцию не всегда удается выполнить из-за недостаточного функционального объема печени или тяжести сопутствующей патологии [5]. В данной группе большое значение приобретают методы локальной деструкции: микроволновая абляция, радиочастотная абляция, криодеструкция, фотодинамическая терапия. [5–7]. Существуют ограничения по размеру образований: не более 3,0 см, расположение рядом с опухолью печени крупных сосудов, снижающих эффективность использования радиочастотной и микроволновой абляции. Одной из перспективных методик является лазерная абляция. Преимущество методики состоит в использовании небольшого диаметра световодов, снижающего риск развития кровотечения и желчеистечения из места вхождения стилет-катетера [8]. Выполнение операции под МРТ-контролем с позиционированием световодов и одновременной оценкой эффективности выполнения абляции, а также электромагнитная совместимость у пациентов с кардиостимуляторами способствует развитию меньшего количества осложнений, по данным разных авторов [9, 10].

Цель

Улучшение результатов лечения пациентов с метастатическими опухолями печени путем использования метода лазерной абляции.

Материалы и методы

Проанализированы результаты лечения 32 пациентов с метастатическим поражением печени с применением лазерной деструкции за период с марта 2017 г. по январь 2023 г. Лазерной абляции подвергались опухоли размером от 10 до 40 мм, средний размер 29,8±1,7 мм. Лазерная деструкция выполнялась чрескожно, лапароскопическим и открытым доступом под контролем ультразвукового сканирования. Для лазерной абляции был использован аппарат ECHO LASER X4 производства Италии. Контроль эффективности воздействия осуществлялся ультразвуковым исследованием, компьютерной томографией с внутривенным болюсным усилением и МРТ в динамике.

Результаты

В раннем послеоперационном периоде в 1 случае наблюдалось образование подкапсульной гематомы в области стояния световода, не потребовавшее хирургического вмешательства. Средний койко-день составил 4 дня. Однолетняя выживаемость — 88%, 2-летняя — 71%, 3-летняя — 43,5%.

Выводы

Применение лазерной абляции показано при недостаточном функциональном объеме печени у больных с ранее выполненными обширными резекциями печени, у соматически отягощенных больных, которым невозможно выполнить резекцию печени.

Список литературы

1. Каприн А.Д., Старинский В.В., Петрова Г.В. Состояние онкологической помощи населению России в 2021 году. М.: МНИОИ им. П.А. Герцена — филиал ФГБУ «НМИЦ радиологии» Минздрава России, 2022. [Kaprin A.D., Starinskiy V.V., Petrova G.V. The state of oncological assistance for the population of Russia in 2021. M.: MNIOI im. P.A. Gertsena — filial FGBU «NMITs radiologii» Minzdrava Rossii, 2022. (In Russ.)]. 2. Патютко Ю.И., Котельников А.Г., Поляков А.Н. и др. Хирургическая тактика при рецидивных опухолях печени // Вестник хирургической гастроэнтерологии. 2010. № 4. С. 10–21. [Patyutko Yu.I., Kotelnikov A.G., Polyakov A.N. et al. Surgical tactics in recurrent liver tumors // Vestnik hirurgicheskoj gastrojenterologii. 2010. Vol. 4. P. 10–21. (In Russ.)]. 3. Umberto C., Luciano C. Liver Transplantation and Hepatobiliary surgery // Springer. 2020. 4. Метастатический колоректальный рак / под ред. О.Г. Скипенко, Ю.А. Шелыгиной, С.И. Ачкасовой. М.: Издательство Дельта Плюс, 2020. С. 360. [Metastaticheskij kolorektal'nyj rak / pod red. O.G. Skipenko, Ju.A. Shelygina, S.I. Achkasova M.: Izdatel'stvo Del'ta Pljus, 2020. P. 360. 5. Праздников Э.Н., Сизова А.Н., Светашов В.С. и др. Анализ результатов комбинированного лечения больных колоректальным раком с метастатическим поражением печени // Хирургия. Журнал им. Н.И. Пирогова. 2018. № 8. С. 17–23. [Prazdnikov E.N., Sizova A.N., Svetashov V.S. et al. Combined treatment of colorectal cancer followed by metastatic liver injury // Journal them. N.I. Pirogova. 2018. Vol. 8. P. 17–23. (In Russ.)]. https://doi.org/10.17116/hirurgia201808217 6. Сизова А.Н. Микроволновая абляция в хирургическом компоненте комплексного лечения метастатического поражения печени: Дис. ... канд. мед. наук. М., 2014. [,Sizova A.N. Mikrovolnovaja abljacija v hirurgicheskom komponente kompleksnogo lechenija metastaticheskogo porazhenija pecheni: Dis. ... kand. med. nauk. M. 2020. (In Russ.)]. 7. Светашов В.С. Микроволновая абляция в хирургическом компоненте комплексного лечения первичного рака печени: Дис. ... канд. мед. наук. М., 2018. [Svetashov V.S. Mikrovolnovaja abljacija v hirurgicheskom komponente kompleksnogo lechenija pervichnogo raka pecheni: Dis. ... kand. med. nauk. M., 2018. (In Russ.)]. 8. Chai W., Zhao Q., Song H. et al. Treatment response and preliminary efficacy of hepatic tumour laser ablation under the guidance of percutaneous and endoscopic ultrasonography // World Journal of Surgical Oncology. 2019. Vol. 17. P. 133. https://doi.org/10.1186/s12957-019-1677-6 9. Hackl C., Neumann P., Gerken M. et al. Treatment of colorectal liver metastases in Germany: a ten-year population-based analysis of 5772 cases of primary colorectal adenocarcinoma // BMC Cancer. 2014. Vol. 1. P. 1–10. https://doi.org/10.1186/1471-2407-14-810 10. Gillams A., Goldberg N., Ahmed M. et al. Thermal ablation of colorectal liver metastases: a position paper by an international panel of ablation experts // European Radiology. 2015. Vol. 25. P. 3438–3454. https://doi.org/10.1007/s00330-015-3779-z

Организация здравоохранения

Стандартизация подходов к повышению ранней выявляемости онкопатологии в первичном звене здравоохранения

Авторы:

(1) Тесленко Лада Геннадиевна, tsokur@kkod.ru, ГБУЗ «Клинический онкологический диспансер № 1» Минздрава Краснодарского края, Краснодар
(2) Степанова Лариса Леонидовна, steplarleo@yandex.ru, ГБУЗ «Клинический онкологический диспансер № 1» Минздрава Краснодарского края, Краснодар
(3) Мурашко Роман Алексеевич, kkod@kkod.ru, ГБУЗ «Клинический онкологический диспансер № 1» Минздрава Краснодарского края, Краснодар

Ключевые слова

стандартная операционная процедура, рак молочной железы, рак шейки матки

Актуальность

Разработка и внедрение стандартных операционных процедур (СОП) — эффективный достоверный инструмент повышения качества медицинской помощи (МП). Регламентированная последовательность действий на рабочем месте уменьшает количество ошибок и обеспечивает безопасность МП. В структуре заболеваемости женщин Краснодарского края (КК) рак молочной железы (РМЖ) занимает 1-е место, рак шейки матки (РШМ) входит в пятерку лидеров. Обе локализации относятся к визуально обозримым локализациям, что делает перспективным совершенствование и тиражирование доступных для первичного звена здравоохранения (ПЗЗ) методик их выявления, к которым относятся СОП.

Цель

Проанализировать динамику количества впервые выявленных случаев, показателей активной выявляемости (АВ) и ранней (на I–II стадии) диагностики (РД) при РМЖ и РШМ с учетом внедрения СОП в работу учреждений ПЗЗ КК в 2023 гг.

Материалы и методы

ГБУЗ «Клинический онкологический диспансер № 1» были разработаны СОП «Алгоритм осмотра и пальпации молочных желез и проведения маммографии в рамках онкоскрининга» и СОП «Алгоритм осмотра женских половых органов и забора мазка на онкоцитологию в рамках онкоскрининга». СОП рекомендованы к внедрению в учреждениях ПЗЗ КК для смотровых кабинетов и при онкоскрининге в рамках диспансеризации. Объект — женщины с впервые выявленным РМЖ и РШМ в КК за период 2022–2023 гг. На основе базы данных регионального ракового регистра проведен расчет показателей РД, АВ, доли случаев на I и II стадии при АВ.

Результаты

В 2022 г. впервые прижизненно был выявлен 2981 случай РМЖ, РШМ — 587, в 2023 г. — соответственно 3281 и 708. Прирост количества случаев составил 10,1% при РМЖ и 20,6% при РШМ. В целом показатель РД при РМЖ снизился на 0,3% в 2023 г. в сравнении с 2022 г., при РШМ увеличился на 17,4%. АВ при РМЖ составила в 2022 г. 50,1%, в 2023 г. — 52,8%, прирост 5,4%. Среди активно выявленных в 2022 г. случаи в I–II стадии составили 88,6% (стадия I — 36,2%, II — 52,4%). Среди активно выявленных в 2023 г. случаи РМЖ в I–II стадии составили 93,1% (стадия I — 40,1%, II — 53%). Прирост показателя РД при активной диагностике составил 5,1%, прирост произошел преимущественно за счет увеличения удельного веса I стадии (прирост 10,8%). АВ при РШМ составила в 2022 г. 37,1%, в 2023 г. — 40,7%, прирост 8,9%. Среди активно выявленных в 2022 г. случаи РШМ в I–II стадии составили 83,6% (стадия I — 47,7%, II — 35,9%). Среди активно выявленных в 2023 г. случаи в I–II стадии составили 85,9% (стадия I — 51,1%, II — 34,9%), прирост 2,8%, прирост произошел преимущественно за счет увеличения доли I стадии (прирост 7,1%).

Выводы

Внедрение СОП онкоскрининига МЖ и ШМ в КК способствовали увеличению АВ злокачественных новообразований данных локализаций и повышению доли активно выявленной патологии в ранних стадиях. Необходимо продолжить работу по разработке СОП для онкоскрининга других визуально обозримых локализаций.

Список литературы

1. Гололобова Т.В. и др. Методические принципы формирования стандартных операционных процедур // Проблемы стандартизации в здравоохранении. 2018. № 9–10. С. 3–6. 2. Методические рекомендации по профилактике рака молочной железы. М., 2018. 22 с. 3. Методические рекомендации по профилактике рака шейки матки. М., 2018. 54 с.

Субклеточные технологии в онкологии

3D-принтинг модели рака предстательной железы

Авторы:

(1) Тимофеева Софья Владимировна, timofeeva.sophia@gmail.com, ФГБУ «Национальный медицинский исследовательский центр онкологии» Минздрава России, Ростов-на-Дону
(2) Ситковская Анастасия Олеговна, grankina.anastasia@mail.ru, ФГБУ «Национальный медицинский исследовательский центр онкологии» Минздрава России, Ростов-на-Дону
(3) Филиппова Светлана Юрьевна, Filsv@yandex.ru, ФГБУ «Национальный медицинский исследовательский центр онкологии» Минздрава России, Ростов-на-Дону
(4) Мизенцев Станислав Станиславович, sivorotkapravdi@gmail.com, ФГБУ «Национальный медицинский исследовательский центр онкологии» Минздрава России, Ростов-на-Дону
(5) Новикова Инна Арнольдовна, novikovainna@yahoo.com, ФГБУ «Национальный медицинский исследовательский центр онкологии» Минздрава России, Ростов-на-Дону
(6) Кит Олег Иванович, onko-sekretar@mail.ru, ФГБУ «Национальный медицинский исследовательский центр онкологии» Минздрава России, Ростов-на-Дону

Ключевые слова

рак предстательной железы, 3D-печать, биопринтинг, клеточные технологии

Актуальность

Достижения в области клеточной и молекулярной биологии привели к развитию персонифицированной медицины, направленной на адаптацию методов диагностики и лечения для каждого конкретного пациента [1]. Одним из таких достижений считается 3D-биопринтинг. Методы 3D-биопринтинга позволяют воссоздать микроокружение опухоли (Tumor microenvironment, TME) пациента, максимально точно отражая ключевые этапы распространения рака, такие как инвазия, интравазация и ангиогенез. Рак поджелудочной железы (РПЖ) является высокозлокачественной опухолью и вызывается множеством факторов неизвестной этиологии. Уровень смертности от РПЖ занимает 8-е место среди всех видов рака в мире и 4-е в развитых странах: ежегодно регистрируется более 260 тыс. смертей.

Цель

Создание 3D-модели рака молочной железы с инкапсулированными клетками постоянной клеточной линии DU-145.

Материалы и методы

Клетки РПЖ DU-145 [2] смешивали с фотоотверждаемыми биочернилами GelMA A (Cellink, США). Квадратный конструкт, состоящий из трех слоев, печатали на биопринтере BIO X (Cellink, США). После печати и отверждения конструктов с клетками их дважды отмывали в растворе Хэнкса («Биолот», Россия), содержащем ионы Ca2+ и Mg2+, и помещали в питательную среду DMEM с добавлением 10% фетальной бычьей сыворотки [3]. Культивирование полученных конструктов проводили при 37 °C и 5,5% CO_2. Ежедневно в течение 2 нед осуществляли фотографирование клеток, заключенных в биогель, в проходящем свете. По истечении 1 и 2 нед культивирования часть конструктов фиксировали в 10% формалине и заключали в парафиновые блоки. Срезы окрашивали гематоксилином-эозином и фотографировали при увеличении ×400, далее при помощи ПО ImageJ определяли площадь и округлость пор по формуле circularity = Perimeter2/(4 * pi * Area).

Результаты

Микроскопическое строение конструктов после фотоотверждения показало, что площадь пор на срезе напечатанного конструкта составила в среднем 1,5±0,7 мкм^2 (M±SD, n=500). Также поры имели неправильную форму (округлость 2,5±0,6, n=500), что говорит об их способности сообщаться между собой. При проверке морфологии инкапсулированных клеток DU-145 в биогеле спустя 1 нед культивирования мы отметили, что клетки имели неровную форму с крупными отростками, заполняющими щели в порах конструкта. Размер клеточных колоний не превышал 2 клеток. После 2 нед культивирования наблюдали отмирание клеток в биогеле без увеличения размера колоний.

Выводы

Таким образом, нам удалось создать устойчивую конструкцию 3D-модели РПЖ, которую возможно модифицировать, комбинируя различные типы клеток, способных к имитации микроокружения опухоли, для исследований в области персонализированной медицины.

Список литературы

1. Тимофеева С.В., Шамова Т.В., Ситковская А.О. 3D-биопринтинг микроокружения опухоли: последние достижения // Журнал общей биологии. 2021. Т. 82. №. 5. С. 389–400. 2. Тимофеева С.В. и др. Биоресурсная коллекция клеточных линий и первичных опухолей ФГБУ НМИЦ онкологии Минздрава России // Кардиоваскулярная терапия и профилактика. 2022. Т. 21. №. 11. С. 44–50. 3.Тимофеева С.В. и др. 3D-печать модели опухолевого роста РМЖ // Вопросы онкологии. 2023. Т. 69. № 1. С. 67–73.

Опухоли женской половой системы: комбинированное/комплексное лечение

Аспекты неблагоприятного прогноза больных раком эндометрия I стадии с/без опухолевого поражения нижнего сегмента матки

Авторы:

(1) Ткаченко Борислав Эдуардович, bar31.05.96@gmail.com, МРНЦ им. А.Ф. Цыба — филиал ФГБУ «НМИЦ радиологии» Минздрава России, Обнинск

(2) Мкртчян Лиана Сирекановна, liana6969@mail.ru, МРНЦ им. А.Ф. Цыба — филиал ФГБУ «НМИЦ радиологии» Минздрава России, Обнинск
(3) Ушакова Дарья Александровна, darya.ushakova.97@bk.ru, МРНЦ им. А.Ф. Цыба — филиал ФГБУ «НМИЦ радиологии» Минздрава России, Обнинск
(4) Крикунова Людмила Ивановна, krikunova_li@mail.ru, МРНЦ им. А.Ф. Цыба — филиал ФГБУ «НМИЦ радиологии» Минздрава России, Обнинск
(5) Иванов Сергей Анатольевич, oncourolog@gmail.com, МРНЦ им. А.Ф. Цыба — филиал ФГБУ «НМИЦ радиологии» Минздрава России, Обнинск

Ключевые слова

рак эндометрия, факторы риска, поражение нижнего сегмента

Актуальность

Рак эндометрия (РЭ) занимает 1-е место среди злокачественных новообразований женских половых органов. На I стадию приходится 71% с гистологической формой — эндометриоидная аденокарцинома (85%) [1]. В зависимости от факторов риска (степень дифференцировки опухоли, глубина инвазии в миометрий, опухолевые эмболы в сосудах) проводится послеоперационная лучевая терапия (ЛТ) [2]. Все чаще обсуждается вопрос о предиктивном значении опухолевого поражения нижнего сегмента (НС) в отношении результатов лечения [3–5]. Исследования по изучению прогноза РЭ могут дать дополнительную информацию для индивидуализации лечебных программ и добавления адъювантной ЛТ при поражении НС.

Цель

Провести сравнительный анализ наличия факторов неблагоприятного прогноза у больных эндометриоидным РЭ I стадии с/без опухолевого поражения НС матки.

Материалы и методы

В исследование включены больные (n=391) РЭ I стадии (FIGO, 2009), проходившие обследование и лечение с 2004 по 2023 г. в МРНЦ им. А.Ф. Цыба. Поражение НС выявлено у 126 (32,2%) больных. Средний возраст — 59,3±8,9 года (мин. — 31, макс. — 92), индекс массы тела — 33,3±7,1 г/м^2 (мин. — 18,2, макс. — 58,68). По результатам предоперационного обследования IA стадия диагностирована у 277 (70,8%) больных, IB — у 114 (29,2%) пациенток. Всем больным проводилась операция в объеме гистерэктомия с придатками с/без системной регионарной лимфаденэктомии [69 (17,6%) и 322 (82,4%) случая] лапароскопическим или лапаротомическим доступом [316 (80,8%) и 75 (19,2%) случаев].

Результаты

При морфологическом исследовании опухолевое поражение НС выявлено у 126 (32,2%) пациенток (1-я группа), у 265 (67,8%) НС был интактен (2-я группа). Изучение степени дифференцировки опухоли показало, что у больных 1-й группы G1 аденокарцинома наблюдалась в 67 (53,2%) случаях, G2 — в 52 (41,3%), G3 – в 7 (5,5%); у больных 2-й группы — в 159 (60%), 93 (35%) и 13 (5%) случаях соответственно (p=0,1038). Глубина инвазии опухоли более 1/2 толщины миометрия или переход опухоли на шейку матки с инвазией ее стромы диагностированы у больных 1-й группы в 71 (56,3%) случае по сравнению с 2-й группой — 61 (23,0%) случай (p<0,000 01). Лимфоваскулярная инвазия зафиксирована у 18 (14,3%) больных 1-й группы и 9 (3,4%) больных 2-й группы (p=0,0002). Наличие хотя бы одного фактора промежуточного и высокого риска прогрессирования (инвазия более 1/2 толщины миометрия, G2-3 и др.) наблюдалось у 95 (75,4%) больных 1-й группы и 133 (50%) больных 2-й группы; наличие двух факторов риска прогрессирования и более — соответственно у 42 (33,4%) и 39 (14,7%) пациенток; в обоих случаях различия были статистически значимы (p<0,000 01).

Выводы

Полученные данные показывают высокую ассоциативную связь поражения НС с факторами неблагоприятного прогноза, что обусловливает целесообразность оценки его предиктивного потенциала в отношении результатов лечения больных РЭ I стадии.

Список литературы

1. Каприн А.Д., Старинский В.В., Шахзодова А.О. Состояние онкологической помощи населению России в 2021 г. М.: МНИОИ им. П.А. Герцена — филиал ФГБУ «НМИЦ радиологии» Минздрава России, 2022. 2. Клинические рекомендации Министерства здравоохранения РФ. Рак тела матки. 2021. 3. Miyoshi A., Kanao S., Naoi H. et al. Investigation of the clinical features of lower uterine segment carcinoma: association with advanced stage disease and indication of poorer prognosis // Arch Gynecol Obstet. 2018 Jan. Vol. 297 (1). P. 193–198. DOI: 10.1007/s00404-017-4576-5. Epub 2017 Nov 7. PMID: 29116461. 4. Erkaya S., Öz M., Topçu H.O. et al. Is lower uterine segment involvement a prognostic factor in endometrial cancer? // Turk J Med Sci. 2017 Feb 27. Vol. 47 (1). P. 300–306. DOI: 10.3906/sag-1602-137. PMID: 28263506. 5. Oliver-Perez M.R., Magriña J., Villalain-Gonzalez C. et al. Lymphovascular space invasion in endometrial carcinoma: Tumor size and location matter // Surg Oncol. 2021 Jun. Vol. 37. P. 101541. DOI: 10.1016/j.suronc.2021.101541. Epub 2021 Mar 6. PMID: 33713972.

Клиническая фармакология и экспериментальное лечение

Острая токсичность 2-[3-(2-хлорэтил)-3-нитрозоуреидо]-1,3-пропандиола (хлонизола) у мышей самцов линии BALB/c при интраперитонеальном введении

Авторы:

(1) Точильников Григорий Викторович, gr75@mail.ru, ФГБУ «НМИЦ онкологии им. Н.Н. Петрова» Минздрава России, Санкт-Петербург
(2) Змитриченко Юлия Геннадьевна, zmitrichenko@gmail.com, ФГБУ «НМИЦ онкологии им. Н.Н. Петрова» Минздрава России, Санкт-Петербург
(3) Беляева Олеся Александровна, belolesya@yandex.ru, ФГБУ «НМИЦ онкологии им. Н.Н. Петрова» Минздрава России, Санкт-Петербург
(4) Александров Валерий Анатольевич, alexandrov.valeri@yandex.ru, ФГБУ «НМИЦ онкологии им. Н.Н. Петрова» Минздрава России, Санкт-Петербург
(5) Суслов Дмитрий Николаевич, susloff.dmit@yandex.ru, ФГБУ «НМИЦ онкологии им. Н.Н. Петрова» Минздрава России, Санкт-Петербург
(6) Коржук Михаил Сергеевич, gensurg@mail.ru, ФГБУ «НМИЦ онкологии им. Н.Н. Петрова» Минздрава России, Санкт-Петербург
(7) Борщев Юрий Юрьевич, niscon@mail.ru, ФГБУ «НМИЦ онкологии им. Н.Н. Петрова» Минздрава России, Санкт-Петербург
(8) Сенчик Константин Юрьевич, k-yurivich@bk.ru, ФГБУ «НМИЦ онкологии им. Н.Н. Петрова» Минздрава России, Санкт-Петербург
(9) Стуков Александр Николаевич, stukov2008@yandex.ru, ФГБУ «НМИЦ онкологии им. Н.Н. Петрова» Минздрава России, Санкт-Петербург
(10) Семиглазова Татьяна Юрьевна, tsemiglazova@mail.ru, ФГБУ «НМИЦ онкологии им. Н.Н. Петрова» Минздрава России, Санкт-Петербург

Ключевые слова

2-[3-(2-хлорэтил)-3-нитрозоуреидо]-1,3-пропандиол, токсичность

Актуальность

Отечественное противоопухолевое соединение 2-[3-(2-хлорэтил)-3-нитрозоуреидо]-1,3-пропандиол (хлонизол) проявляет выраженный терапевтический эффект на широком спектре перевиваемых опухолей у мышей и крыс.

Цель

Изучить токсические эффекты однократного внутрибрюшинного введения 2-[3-(2-хлорэтил)-3-нитрозоуреидо]-1,3-пропандиола (хлонизола) у мышей самцов линии BALB/c.

Материалы и методы

Исследования проведены на 50 интактных мышах самцах линии BALB/c с массой тела 25–27 г. Хлонизол был введен мышам однократно внутрибрюшинно в дозах 20, 30, 40 и 50 мг/кг в 0,9% растворе натрия хлорида по 10 особей на каждую дозу. Десять животных служили контролем. За всеми мышами велось ежедневное наблюдение. Регистрировались состояние животных, масса тела, сроки гибели. Параметры острой токсичности устанавливались методом пробит-анализа. К 42-му дню эксперимента все выжившие животные были эвтанизированы, определены количество миелокариоцитов в бедренной кости и масса внутренних органов.

Результаты

При однократном внутрибюшинном введении ЛД50 хлонизола у мышей самцов составила 36±5 мг/кг, ЛД16 — 27 мг/кг, ЛД84 — 44 мг/кг, МПД — 20 мг/кг. Гибель животных при введении летальных доз хлонизола происходила с 4-го по 21-й день (медиана — 5 дней, 95% ДИ — 4–9 дней). У мышей, получивших хлонизол, наблюдалось снижение массы тела в первые дни после введения и замедление ее прироста в последующие. Число миелокариоцитов в костном мозге у мышей, погибших с 4-го по 11-й день после введения хлонизола в дозе 45 мг/кг, составило 21% по сравнению с контролем, однако у мышей, доживших до 42-го дня после введения хлонизола в дозах 20, 30 и 40 мг/кг, число миелокариоцитов не отличалось

от контроля, что свидетельствовало как о миелотоксическом эффекте хлонизола, так и о его обратимости. Имелось увеличение коэффициентов массы сердца, печени, селезенки и легких, наиболее выраженных при дозах 30 и 40 мг/кг. Увеличение массы сердца и печени может быть обусловлено дистрофическими изменениями, легких — фиброзом, а селезенки — компенсаторной реакцией на миелодепрессивный эффект хлонизола. Было установлено значительное снижение коэффициента массы семенников, что указывает на гонадотоксичность хлонизола.

Выводы

Полученные результаты дают основание предполагать о наличии у хлонизола таких побочных эффектов, как миело-, гепато-, пульмоно- и гонадотоксичность.

Список литературы

1. Стуков А.Н., Есиков К.А., Усманова Л.М. и др. Способ синтеза 2-[3-(2-хлорэтил)-3-нитрозоуреидо]-1,3-пропандиола, обладающего противоопухолевой активностью: патент № 2678846. Дата получения патента: 04.02.2019.

Опухоли женской половой системы: хирургическое лечение

Метастазы рака яичников, рака маточной трубы, первичной перинеальной карциномы в головном мозге у пациенток с мутациями BRCA1/2

Авторы:

(1) Трухан Анна Владимировна, annavladimir@rambler.ru, Институт повышения квалификации и переподготовки кадров здравоохранения БГМУ, Минск
(2) Скачкова Валерия Олеговна, valerotka@mail.ru, Республиканская молекулярно-генетическая лаборатория канцерогенеза, аг. Лесной
(3) Бакиновская Ирина Евгеньевна, ibakinovskaya@mail.ru, ГУ «Республиканский научно-практический центр онкологии и медицинской радиологии им. Н.Н. Александрова», аг. Лесной
(4) Зубкова Татьяна Витальевна, tatszubkova@yandex.ru, УЗ «Могилевский областной онкологический диспансер», г. Могилев
(5) Петрушенко Юлия Ивановна, you11petrushenko@gmail.com, ГУ «Республиканский научно-практический центр онкологии и медицинской радиологии им. Н.Н. Александрова», аг. Лесной
(6) Доломанова Елена Вениаминовна, elen-d@tut.by, ГУ «Республиканский научно-практический центр онкологии и медицинской радиологии им. Н.Н. Александрова», аг. Лесной
(7) Мавричесв Сергей Анатольевич, mavrichev_@tut.by, ГУ «Республиканский научно-практический центр онкологии и медицинской радиологии им. Н.Н. Александрова», аг. Лесной

Ключевые слова

рак яичников, метастазы, головной мозг, мутации BRCA1/2

Актуальность

При раке яичников (РЯ), раке маточной трубы (РМТ), первичной перитонеальной карциноме (ППК) частота метастазов в центральную нервную систему составляет от 0,49 до 6,1% случаев. Пациентки с диагнозом РЯ при наличии BRCA1/2-мутаций демонстрируют более высокую выживаемость, чем при их отсутствии.

Цель

Определение рисков развития метастазов РЯ, РМТ, ППК в головном мозге (ГМ) при BRCA1/2-мутациях.

Материалы и методы

Критериями включения в исследование послужили наличие морфологической верификации диагноза РЯ, РМТ, ППК, а именно: серозная, эндометриоидная и светлоклеточная карцинома — в период с 1980 по 2024 г. Согласно данным Белорусского канцер-регистра, за исследуемый период критериям включения соответствовало 5308 пациенток. При этом метастазы опухоли в ГМ выявлены у 108.

Результаты

Частота встречаемости РЯ с метастазами в ГМ составила 2,0%. Средний возраст пациенток, включенных в исследование, — 61,42±9,94 [95% ДИ (59,52–63,32)] года. Наиболее часто при выявлении злокачественной опухоли устанавливали III стадию заболевания (58%), превалировала серозная карцинома (97%). Множественные метастазы в ГМ отмечались у 36% пациенток, локальные метастазы — у 64%. 91 пациентка погибла от прогрессирования основного заболевания. Общая 5-летняя выживаемость пациенток, страдающих РЯ, РМТ, ППК с метастазами в ГМ, составила 43,6±4,9%. Медиана общей выживаемости 55,0±6,27 мес [95% ДИ (42,7–67,3)]. Медиана времени до развития метастазов в ГМ составила 34±2,4 мес [95% ДИ (29,2–38,7)]. Медиана безрецидивной выживаемости 18,0±1,07 мес [95% ДИ (15,9–20,1)]. Учитывая временной интервал включения в исследование 44 года (время хранения гистологических препаратов 25 лет) у 25 пациенток на данном этапе удалось использовать блоки, пригодные для ПЦР-исследования. Всего выявлено 11 мутаций. Риск развития метастазов у пациенток с РЯ и BRCA1/2-мутациями рассчитан с использованием таблиц сопряженности. Для анализа мы использовали данные за 2020 г. (всего выявлено 96 пациенток с установленным диагнозом РЯ, из которых у 34 в крови ПЦР-методом выявлены BRCA1/2-мутации), при этом метастазов опухоли в ГМ не отмечено. Таким образом, относительный риск развития метастазов в ГМ при наличии BRCA1/2-мутаций у пациенток, страдающих РЯ, составляет 1,26 раза [95% ДИ (0,632–2,491)].

Выводы

Частота встречаемости метастазов рака яичников, маточной трубы, первичной перитонеальной карциномы в ГМ — 2,0%. При наличии BRCA1/2-мутаций относительный риск развития метастазов в ГМ составляет 1,26 раза.

Список литературы

Кедрова А.Г., Красильников С.Э., Винокуров А. Г. и др. Новые возможности для лечения больных раком яичников с метастазами в головной мозг // Опухоли женской репродуктивной системы. 2021. № 17 (3). С. 106–113. DOI: 10.17650/1994-4098-2021-17-3-106-113.

Ядерная медицина в клинической онкологии

ПЭТ/КТ с 18F-ФДГ и 68Ga-FAPI в диагностике раке желудка. Опыт ФГБУ «НМИЦ онкологии им. Н.Н. Блохина»

Авторы:

(1) Тулин Павел Евгеньевич, 480pol@mail.ru, ФГБУ «НМИЦ онкологии им. Н.Н. Блохина» Минздрава России, Москва

Ключевые слова

ПЭТ/КТ, рак желудка, 68Ga-FAPI, 18F-ФДГ

Актуальность

Диагностическая эффективность ПЭТ/КТ (позитронно-эмиссионная томография, совмещенная с рентгеновской компьютерной томографией) с 18F-ФДГ при раке желудка ограничена типом опухоли и ложноположительными результатами при наличии очагов воспаления. В настоящее время нарастающий интерес представляют исследования диагностических возможностей ПЭТ/КТ с 68Ga-FAPI, накопление которого в опухоли не зависит напрямую от гистогенеза, а связано с формированием фибробластами белка FAP.

Цель

Сравнить диагностическую эффективность ПЭТ/КТ с 18F-ФДГ и 68Ga-FAPI при раке желудка.

Материалы и методы

Проведено ПЭТ/КТ-исследование с 18F-ФДГ и 68Ga-FAPI 62 пациентам с подтвержденным диагнозом «рак желудка». 52 пациента до лечения (первичные), 9 пациентов после химиотерапии (ХТ), 1 пациент после гастрэктомии с рецидивом рака в области анастомоза. Гистологические типы рака желудка: диффузный (n=22), кишечный (n=21), смешанный (n=13), недифференцированный (n=6).

Результаты

При ПЭТ/КТ с 68Ga-FAPI первичная опухоль была выявлена у всех 52 пациентов, при ПЭТ/КТ с 18F-ФДГ — у 35 пациентов. Поражение забрюшинных, внутрибрюшных, внутригрудных и надключичных лимфоузлов выявлено больше при исследовании с 68Ga-FAPI, чем с 18F-ФДГ (n=69 и n=48 соответственно). Очагов по брюшине, метастазов в печени и костях выявлено больше при исследовании с 68Ga-FAPI, чем с 18F-ФДГ. Выявлена прямая зависимость уровня накопления 68Ga-FAPI (SUVmax) и степени злокачественности опухоли (G1-3).

Выводы

ПЭТ/КТ с 68Ga-FAPI значительно превосходит ПЭТ/КТ с 18F-ФДГ в диагностике рака желудка, эффективнее визуализируя первичную опухоль и метастазы (регионарные и отдаленные). ПЭТ/КТ с 68Ga-FAPI обеспечивает оптимальную визуализацию опухолевой ткани благодаря особенностям биораспределения (соотношение опухоли и фона) и низкой афинности к воспалительным изменениям в отличие от 18F-ФДГ.

Список литературы

Тулин П.Е., Поляков А.Н., Пронин А.И. ПЭТ/КТ с 68 Ga-FAPI в диагностике рака неизвестной первичной локализации. Клиническое наблюдение // Онкологический журнал: лучевая диагностика, лучевая терапия. 2023. Т. 6. №. 4. С. 99–104. 2. Светлякова А.В. и др. Возможности методов ядерной медицины в диагностике воспаления // Онкологический журнал: лучевая диагностика, лучевая терапия. 2022. Т. 5. № 2. С. 18–34. 3. Kratochwil C. et al. 68Ga-FAPI PET/CT: tracer uptake in 28 different kinds of cancer // Journal of Nuclear Medicine. 2019. Т. 60. N. 6. С. 801–805.

Онкоиммунология: клиническая онкоиммунология

Изучение фармакодинамики дендритно-клеточной вакцины на основе аутологичных дендритных клеток мыши, нагруженных PTA+ опухолевым лизатом на модели перевиваемой веретеноклеточной саркомы мыши 164 Msar FE

Авторы:

(1) Туманян Ирина Акоповна, itumanyan@mail.ru, ФГБУ «НМИЦ онкологии им. Н.Н. Петрова» Минздрава России, Санкт-Петербург
(2) Ермакова Елена Дмитриевна, helenermakova@mail.ru ФГБУ «НМИЦ онкологии им. Н.Н. Петрова» Минздрава России, Санкт-Петербург
(3) Тындык Маргарита Леонидовна, margo_l59@mail.ru, ФГБУ «НМИЦ онкологии им. Н.Н. Петрова» Минздрава России, Санкт-Петербург
(4) Радецкая Екатерина Андреевна, radison-kat@mail.ru, ФГБУ «НМИЦ онкологии им. Н.Н. Петрова» Минздрава России, Санкт-Петербург
(5) Нехаева Татьяна Леонидовна, nehaevat151274@mail.ru, ФГБУ «НМИЦ онкологии им. Н.Н. Петрова» Минздрава России, Санкт-Петербург

Ключевые слова

гомологичная дендритно-клеточная вакцина, веретеноклеточная саркома мыши

Актуальность

Доклиническое исследование аутологичных дендритно-клеточных вакцин (АДКВ) требует особого подхода, одним из вариантов которого может быть использование гомологичного продукта. Для изучения эффективности АДКВ CaTeVac производства ФГБУ «НМИЦ онкологии им. Н.Н. Петрова» Минздрава России был разработан гомологичный клеточный продукт на основе дендритных клеток (ДК) мышей линии Balb/c [1].

Цель

Изучить фармакодинамику гомологичного клеточного продукта на основе ДК мышей линии Balb/c в сравнении с доксорубицином на модели перевиваемой опухоли мыши 164 Msar FE, полученной из веретеноклеточной саркомы, индуцированной бенз(а)пиреном.

Материалы и методы

Схема приготовления гомологичной дендритно-клеточной вакцины (ГДКВ) аналогична таковой для клеточного продукта, разработанного для применения у человека [1]. Эксперимент проводили на 51 мыши-самке линии Balb/c массой 16,7–25,9 г. Мыши получены из питомника «Андреевка» в соответствии с нормами биоэтики (заключение комитета по этике ФГБУ «НМИЦ онкологии им. Н.Н.Петрова» МЗ РФ, протокол № 23/48 от 20.02.2020). Опухолевые клетки 164 Msar FE перевивали в количестве 3,2 млн клеток на 1 мышь в правое бедро. Экспериментальные группы: 1 — контроль (плацебо, n=12); 2 — доксорубицин по 8 мг/кг массы тела 1 раз через 72 ч после перевивки опухоли (n=13); 3 — ДКВ-Л — ДКВ 37 000 клкток на 1 мышь в/к еженедельно 4 раза, с 72-го часа после перевивки опухоли (n=13); 4 — ДКВ-А — ДКВ еженедельно 4 раза до инокуляции опухоли и 4 раза после в аналогичных дозах (n=13). Оценивали торможение роста опухоли, частоту прогрессирования опухоли, время до прогрессирования опухоли (ВДП) и продолжительность жизни (ПЖ). Использовали ПО GraphPad Prism 8.

Результаты

Введение доксорубицина приводило к торможению роста опухоли по сравнению с контролем на 30% и более начиная с 11-х суток после терапии с максимумом на 21-е сутки (до 65%, p <0,05) и последующим снижением до 44%. В группе ДКВ-А к 21-м суткам наблюдали уменьшение роста опухоли на 50% (p <0,05) без последующего снижения. В группе ДКВ-Л отмечалась подобная тенденция к 38-му дню с максимумом 34% (p >0,05). К 41-му дню эксперимента демонстрировали прогрессирование заболевания 12/12 животных контрольной группы; 8/13 из группы, получавшей доксорубицин; 9/12 из группы ДКВ-Л и только 6/13 (p <0,05) из группы ДКВ-А. В контрольной группе медиана ВДП составила 32,5 сут, в группе с применением доксорубицина и ДКВ-Л — 34 сут (+4,6%), а в группе ДКВ-А — 41 сут (+27%, p <0,05). Не обнаружено различий между группами по ПЖ погибших, однако наблюдается полная ремиссия у 1/13 животных из группы ДКВ-Л и 3/13 животных из группы ДКВ-А в течение 170 дней.

Выводы

Противоопухолевая активность ГДКВ в адъювантном режиме доказана на модели перевиваемой веретеноклеточной саркомы мыши 164 Msar FE.

Список литературы

1. Григорьевская А.В. и др. Разработка и апробация in vivo гомологичной модели для изучения кинетики и миграции клеточного продукта на основе зрелых дендритных клеток в контексте создания противоопухолевых вакцин // Вопросы онкологии. 2023. Т.69. № 3S. С. 451–452.

Опухоли органов грудной клетки (рак легкого, мезотелиома и пр.): комбинированное/комплексное лечение

Оценка эффективности таргетной терапии метастатического немелкоклеточного рака легкого с мутацией EGFR в туркестанской области Республики Казахстан

Авторы:

(1) Туменбаева Жанар Сапархановна, zhantumen@mail.ru, Областной онкологический центр, Шымкент
(2) Макишев Абай Каиргожинович, Abai_mak_59@mail.ru, НАО «Медицинский университет Астана», Астана
(3) Тилляшайхов Мирзаголиб Нигматович, Республиканский специализированный научно-практический медицинский центр онкологии и радиологии Минздрава Узбекистана, Ташкент

Ключевые слова

немелкоклеточный рак легкого, мутация, стадия, таргетная терапия

Актуальность

Во всем мире рак легких остается ведущей причиной смерти от злокачественных новообразований [2–4]. В Республике Казахстан была зарегистрирована заболеваемость раком легкого в 2017 г. — 3770 (21%)

пациентов, 2018 г. — 3741 (20,3%), 2019 г. — 3743 (20,1%), в 2020 г. — 3375 (17,5%) пациентов на 100 тыс. населения [1]. В структуре смертности в Туркестанской области Республики Казахстан от онкологической патологии на 1-м месте состоит смерть от рака легкого, на 2-м месте — от рака желудка, на 3-м месте — от рака молочной железы. Таргетная терапия — наиболее персонализированное и перспективное направление современной онкологии[2–4]. У пациентов с метастатическим немелкоклеточным раком легкого и наличием мутации EGFR наблюдается существенное увеличение частоты объективных эффектов, времени до прогрессирования в сравнении с результатами химиотерапии в общей популяции у пациентов с немелкоклеточным раком легких [5, 6].

Цель

Оценить эффективность таргетной терапии немелкоклеточного рака легкого с мутацией EGFR в Туркестанской области Республики Казахстан за 2019–2022 гг.

Материалы и методы

За указаный период в Онкологическом центре Туркестанской области Республики Казахстан нами изучалась эффективность таргетной терапии у 41 пациента с метастатическим немелкоклеточным раком легких с мутацией EGFR. В ходе исследований в общей сложности из 180 пациентов с раком легких выявлены мутации EGFR у 41 пациента. Изучая анамнез заболевания, у 41 пациента каждые 3 мес проводились контрольные инструментальные обследования, оценка эффективности по критериям RECIST 1.1, мониторинг общего состояния пациентов и их жалоб.

Результаты

У 41 пациента с мутацией EGFR выявлены: Ex19del — у 30 (73%), L858R — у 9 (22%), Ex20Ins — у 2 (5%). По гистологическими особенностями: у 26 (63%) пациентов — аденокарцинома, у 3 (8%) — недифференцированный рак, у 4 (9%) — эпидермоидный рак, у 3 (8%) — плоскоклеточный рак, у 2 (5%) — бронхоальвеолярный рак, у 2 (5%) — низкодифференцированная карцинома, у 1 (2%) — аденогенный рак. Данные подтверждают, что аденокарцинома — часто встречаемый гистологический подтип немелкоклеточного рака легкого. По стадиям: I стадия — у 2 (5%) пациентов, II — у 2 (5%), III — у 12 (29%), IV — у 25 (61%) пациентов. По метастатическим поражениям: у 11 (27%) пациентов — метастазы поясничного отдела позвоночника, у 2 (5%) — печени, у 3 (7%) — головного мозга, у 19 (46%) — лимфоузлов средостения; надключичных и подключичных л/узлов, шейных л/узлов — у 6 (15%) пациентов.

Выводы

Таким образом, оценивая эффективность таргетной терапии у 41 пациента с мутацией EGFR: у 9 (22%) — осимертиниб, у 28 (68%) — афатиниб, у 4 (10%) — эрлотиниб. Было отмечено, что мутация EGFR влияет на продолжительность жизни пациентов после начала лечения. Согласно анализу, у 6 (15%) пациентов — прогрессирование процесса, у 35 (85%) — частичная регрессия более 1 года. Результаты исследования соответствовали результатам исследования Lux-Lung 6 [7].

Список литературы

1. Kaidarova D.R., Baltabekov N.T., Dushimova Z.D. et al. Indicators of the oncological service of the Republic of Kazakhstan for 2019 (statistical and analytical materials). Almaty, 2020. https://onco.kz/wp-content/uploads/2021/02/Pokazateli-onkologicheskoj-sluzhby-Respubliki-Kazahstan-za-2019-g_09.02.2021_compressed-1.pdf 2. Planchard D., Popat S., Kerr K. et al. Metastatic non-small cell lung cancer: Guidelines for diagnosis, treatment and follow-up // Ann Oncol. 2018. Vol. 29 (Suppl 5). P. 192–237. 3. SunY. Adenocarcinoma in never-smokers from East Asia is a disease largely determined by guided oncogenic mutant kinases // J Clin Oncol. 2010. Vol. 28 (30). P. 4616–4620. DOI: 10.12 / JCO.2010.29.6038. 4. Soria J.-C., Ohe Y., Vansteenkiste J. et al. FLAURA Investigators. Osimertinib in untreated EGFR-mutated advanced non-small-cell lung cancer // N. Engl. J. Med. 2018. Vol. 378. N. 2. P. 113–125. 5. Mok T.S., Wu Y.-L., Ahn M.-J. et al. Osimertinib or platinum-pemetrexed in EGFR T790M-positive lung cancer // N. Engl. J. Med. 2017. Vol. 376. N. 7. P. 629–640. 6. Shepherd F., Pereira J., Cinleanu T.E. et al.Erlotinib in previously treated non-small cell lung cancer // N. Engl. J. Med.2005. Vol. 353. P. 123–132 7. Yang J.C., Sequist L.V., Geater S.L. et al. Clinical activity of afatinib in patients with advanced non-all-cell lung cancer harbouring uncommon EGFR mutations: a combined post-hoc analysis of LUX-Lung 2, LUX-Lung 3, and LUX-Lung 6 // Lancet Oncol. 2015. Vol. 7. N. 16. P. 830–838.

Конкурс молодых ученых

Совершенствование персонализированного подхода лечения путем изучения молекулярно-генетического профиля опухоли пациентов с колоректальным раком

Авторы:

(1) Туркпенова И., innara92@mail.ru, АО «Казахский НИИ онкологии и радиологии», Алматы
(2) Кайдарова Д., dilyara.kaidarova@gmail.com, АО «Казахский НИИ онкологии и радиологии», Алматы
(3) Смагулова К., akaldygul@mail.ru, АО «Казахский НИИ онкологии и радиологии», Алматы
(4) Джуманов А., jumanov82@gmail.com, АО «Казахский НИИ онкологии и радиологии», Алматы

Ключевые слова

колоректальный рак, MSI

Актуальность

В настоящее время определение микросателлитной нестабильности при колоректальном раке (КРР) становится все более целесообразным и более актуальным вопросом в персонификации лечения пациентов и прогнозировании течения заболевания. Это исследование способствует эффективному скринингу пациентов с синдромом Линча, а также позволяет решить вопрос о целесообразности назначения химиотерапии у больных с II стадией рака толстой кишки. Кроме того, определение статуса микросателлитной нестабильности помогает конкретизировать прогноз заболевания у пациентов, в чьих опухолях выявляется соматическая мутация в гене BRAF.

Цель

Определение клинической значимости статуса MSI при КРР.

Материалы и методы

Определение дефектов ДНК генов MMR проводили иммуногистохимическим (ИГХ) методом на биопсийном и хирургическом материале больных КРР. Гистологическое исследование проводили традиционным способом в несколько этапов. Фиксация материала в 10% забуференном формалине с последующей отправкой в тканевый процессор. ИГХ-исследование проводили на иммуностейнере Ventana Benchmark Ultra с первичными моноклональными мышиными антителами к MLH1 (M1), MSH2 (G219-1129), MSH6 (SP93) с набором OptiView DAB IHC Detection Kit и мышиными моноклональными антителами к PMS2 (A16) с помощью системы обнаружения OptiView Amplification Kit. Реакцию считали положительной, если в опухолевых клетках наблюдалась ядерная экспрессия DAB. Реакцию считали отрицательной, если в опухолевых клетках не было экспрессии ядер. Ядерная экспрессия на нормальных эпителиальных клетках кишечника, малых лимфоцитах и стромальных клетках считалась внутренним положительным контролем. В качестве отрицательного контроля использовали мышиный моноклональный отрицательный реагент. Для оценки фонового окрашивания использовали реагент отрицательного контроля. Любое отсутствие ядерной экспрессии в опухолевых клетках одного из маркеров расценивалось как дефект ДНК генов MMR с обязательным наличием ядерной экспрессии во внутреннем положительном контроле.

Результаты

При анализе послеоперационных гистологических данных выявлено 19 случаев, потребовавших дальнейшего ИГХ-исследования для определения статуса MSI. В 15,7% обнаружено отсутствие экспрессии MSH2, MSH6, что указывает на мутации половых клеток с инактивацией генов MMR и наличие синдрома Линча. В 15,7% случаев выявлен дефект гена PMS2, потеря MSH6, что подтверждает низкий уровень нестабильности генов репарации ДНК, наличие мутаций половых клеток. В 5,5% случаев обнаружен дефект гена MLH1 с потерей белков MLH1 и PMS2, что свидетельствует о высоком уровне нестабильности генов репарации и спорадической потере генов репарации ДНК MMR. В 63,1% случаев дефект в генах MMR не выявлен, что свидетельствует о стабильном статусе микросателлита.

Выводы

Учитывая мировой опыт, необходимо внедрить ИГХ-исследование для определения статуса MSI у больных КРР.

Список литературы

1. Adalsteinsson V.A., Ha G., Freeman S.S. et al. Scalable whole-exome sequencing of cell-free DNA reveals high concordance with metastatic tumors // Nat Commun. 2017. Vol. 8 (1). P. 1324. DOI: 10.1038/s41467-017-00965-y. PMID: 29109393. 2. Chaudhuri A.A.,

Chabon J.J., Lovejoy A.F. et al. Early detection of molecular residual disease in localized lung cancer by circulating tumor DNA profiling // Cancer Discov. 2017. Vol. 7 (12). P. 1394–1403. DOI: 10.1158/2159-8290.CD-17-0716. PMID: 28899864. 3. Comino-Mendez I., Turner N. Predicting relapse with circulating tumor DNA analysis in lung cancer // Cancer Discov. 2017. Vol. 7 (12). P. 1368–1370. DOI: 10.1158/2159-8290.CD-17-1086. PMID: 29208774. 4. Goodall J., Mateo J., Yuan W. et al.Circulating cell-free DNA to guide prostate cancer treatment with PARP inhibition // Cancer Discov. 2017. Vol. 7 (9). P. 1006–1017. DOI: 10.1158/2159-8290.CD-17-0261. PMID: 28450425. 5. Kato S., Krishnamurthy N., Banks K. C. et al. Utility of genomic analysis in circulating tumor DNA from patients with carcinoma of unknown primary // Cancer Res 2017. Vol. 77 (16). P. 4238–4246. DOI: 10.1158/0008-5472.CAN-17-0628. PMID: 28642281. 6. Kis O., Kaedbey R., Chow S. et al. Circulating tumour DNA sequence analysis as an alternative to multiple myeloma bone marrow aspirates // Nat Commun. 2017. Vol. 8. P. 15086. DOI: 10.1038/ncomms15086. PMID: 28492226. 7. Quigley D., Alumkal J.J., Wyatt A.W. et al. Analysis of circulating cell-free DNA identifies multiclonal heterogeneity of BRCA2 reversion mutations associated with resistance to PARP inhibitors // Cancer Discov. 2017. Vol. 7. P. 999–1005. DOI: 10.1158/2159-8290.CD-17-0146. PMID: 28450426. 8. Wan J.C.M., Massie C., Garcia-Corbacho J. et al. Liquid biopsies come of age: towards implementation of circulating tumour DNA // Nat Rev Cancer. 2017. Vol. 17 (4). P. 223–238. 9. DOI: 10.1038/nrc.2017.7. PMID: 28233803. 10. Tie J., Wang Y., Tomasetti C. et al. Circulating tumor DNA analysis detects minimal residual disease and predicts recurrence in patients with stage II colon cancer // Sci Transl Med. 2016. Vol. 8 (346). P. 346ra92. DOI: 10.1126/scitranslmed.aaf6219. PMID: 27384348. 11. Narayan A., Carriero N.J., Gettinger S.N. et al. Ultrasensitive measurement of hotspot mutations in tumor DNA in blood using error-suppressed multiplexed deep sequencing // Cancer Res. 2012. Vol. 72 (14). P. 3492–3498. DOI: 10.1158/0008-5472.CAN-11-4037. PMID: 22581825. 12. Ponomaryova A.A., Cherdyntseva N.V., Bondar A.A. et al. Dynamics of line-1 retrotransposon methylation levels in circulating DNA from lung cancer patients undergoing antitumor therapy // Mol Biol (Mosk). 2017. Vol. 51 (4). P. 622–628. DOI: 10.7868/S0026898417040140. PMID: 28900080. 13. Garcia-Fernandez N., Macher H.C., Rubio A. et al. Detection of p53 mutations in circulating DNA of transplanted hepatocellular carcinoma patients as a biomarker of tumor recurrence // Adv Exp Med Biol. 2016. Vol. 924. P. 25–28. DOI: 10.1007/978-3-319-42044-8_5. PMID: 27753013. 14. Gonzalez-Cao M., Mayo-de-Las-Casas C., Molina-Vila M.A. et al. BRAF mutation analysis in circulating free tumor DNA of melanoma patients treated with BRAF inhibitors // Melanoma Res 2015. Vol. 25(6):486–95. DOI: 10.1097/CMR.0000000000000187. PMID: 26366702. 15. Karachaliou N., Mayo-de las Casas C., Queralt C. et al. Association of EGFR L858R mutation in circulating free DNA with survival in the EURTAC trial // JAMA Oncol. 2015. Vol. 1 (2). P. 149–157. DOI: 10.1001/jamaoncol.2014.257. PMID: 26181014. 16. http://globocan.iarc.fr 17. Thierry A.R., Mouliere F., El Messaoudi S. et al. Clinical validation of the detection of KRAS and BRAF mutations from circulating tumor DNA // Nat Med 2014. Vol. 20 (4). P. 430–435. DOI: 10.1038/nm.3511. PMID: 24658074. 18. Thierry A.R. A targeted Q-PCR-based method for point mutation testing by analyzing circulating DNA for cancer management care // Methods Mol Biol. 2016. Vol. 1392. P. 1–16. DOI: 10.1007/978-1-4939-3360-0_1. PMID: 26843041. 19. Xu R.H., Wei W., Krawczyk M. et al. Circulating tumour DNA methylation markers for diagnosis and prognosis of hepatocellular carcinoma // Nat Mater 2017. Vol. 16 (11). P. 1155–1161. DOI: 10.1038/nmat4997. PMID: 29035356. 20. Bryzgunova O.E., Laktionov P.P. Current methods of extracellular DNA methylation analysis // Mol Biol (Mosk). 2017. Vol. 51 (2). P. 195–214. DOI: 10.7868/S0026898417010074. PMID: 28537228. 21. Huang Q., Liu Z., Liao Y. et al. Multiplex fluorescence melting curve analysis for mutation detection with dual-labeled, selfquenched probes // PLoS One. 2011. Vol. 6 (4). P. e19206. DOI: 10.1371/journal.pone.0019206. PMID: 21552536. 22. Ботезату И.В., Панчук И.О., Строганова А.М. и др. Высокочувствительное сканирование генных мутаций: зонды TaqMan как блокирующие агенты // Успехи молекулярной онкологии. 2016. Vol. 3 (2). P. 42–49. [Botezatu I.V., Panchuk I.O., Stroganova A.M. et al. Highly sensitive scanning of gene mutations: TaqMan probes as blocking agents. Uspekhi molekulyarnoy onkologii // Advances in Molecular Oncology. 2016. Vol. 3 (2). P. 42–49. (In Russ.)]. 23. Botezatu I.V., Panchuk I.O., Stroganova A.M. et al. TaqMan probes as blocking agents for enriched PCR amplification and DNA melting analysis of mutant genes // Biotechniques 2017. Vol. 62 (2). P. 62–68. DOI: 10.2144/000114515. PMID: 28193149. 24. Prior I.A., Lewis P.D., Mattos C. A comprehensive survey of Ras mutations in cancer // Cancer Res 2012. Vol. 72. P. 2457–2467. DOI: 10.1158/0008-5472.CAN-11-2612. PMID: 22589270. 25. Mazurenko N.N., Gagarin I.M., Tsyganova I.V. et al. The frequency and spectrum of KRAS mutations in metastatic colorectal cancer // Vopr Onkol. 2013. Vol. 59 (6). P. 751–755. PMID: 24624786. 26. Mouliere F., El Messaoudi S., Gongora C. et al. Circulating cell-free DNA from colorectal cancer patients may reveal high KRAS or BRAF mutation load // Transl Oncol. 2013. Vol. 6 (3). P. 319–328. PMID: 23730412. 27. Mouliere F., El Messaoudi S., Pang D. et al. Multi-marker analysis of circulating cell-free DNA toward personalized medicine for colorectal cancer // Mol Oncol 2014. Vol. 8 (5). P. 927–941. DOI: 10.1016/j.molonc.2014.02.005. PMID: 24698732. 28. El Messaoudi S., Mouliere F., Du M. S. et al. Circulating DNA as a strong multimarker prognostic tool for metastatic colorectal cancer patient management care // Clin Cancer Res. 2016. Vol. 22 (12). P. 3067–3077. DOI: 10.1158/1078-0432.CCR-15-0297. PMID: 26847055. 29. Schutz E., von Ahsen N. Spreadsheet software for thermodynamic melting point prediction of oligonucleotide hybridization with and without mismatches // Biotechniques. 1999. Vol. 27 (6). P. 1218–1222, 1224. PMID: 10631501. 30. Botezatu I.V., Nechaeva I.O., Stroganova A.M. et al. Asymmetric real-time PCR and multiplex melting curve analysis with TaqMan probes for detecting PIK3CA mutations // Data Brief 2015. Vol. 5. P. 913–917. DOI: 10.1016/j.dib.2015.10.046. PMID: 26702420.

Возможности регионарной химиотерапии в качестве второй линии специфического лечения у больных нерезектабельной внутрипеченочной холангиокарциномой

Авторы:

(1) Турлак Анастасия Сергеевна, a_turlak18@mail.ru, ФГБУ «Российский научный центр радиологии и хирургических технологий им. академика А.М. Гранова» Минздрава России, Санкт-Петербург

Ключевые слова

регионарная химиотерапия, нерезектабельная внутрипеченочная холангиокарцинома

Актуальность

Внутрипеченочный холангиоцеллюлярный рак (ХЦР) занимает 2-е место по распространенности среди первичных злокачественных образований печени. Операбельными являются лишь 20–30% больных. Методы локорегионарной терапии могут быть альтернативой системной химиотерапии (СХТ) у пациентов с местнораспространенным нерезектабельным ХЦР без отдаленных метастазов.

Цель

Сравнение эффективности регионарной химиотерапии (РХТ) в первой и во второй линиях лечения больных нерезектабельным внутрипеченочным ХЦР.

Материалы и методы

В одноцентровое проспективное исследование были включены 122 пациента с нерезектабельным ХЦР. Группу А составили 80 больных, которые получили первичное лечение с помощью РХТ в виде комбинации химиоинфузии (ХИ) и химиоэмболизации (ХЭ). Всего проведено 317 циклов (в среднем 3,5 у 1 пациента) по схемам: GEMOX, GEMCIS и DOX (ХЭ) + FOLFOX. В группе Б выполнили ХИ/ХЭ в качестве второй линии после СХТ у 32 пациентов. Причиной смены метода лечения было внутрипеченочное прогрессирование и/или развитие системной токсичности. Всего провели 169 циклов (в среднем 4,6 у 1 больного) по схемам GEMOX, GEMCIS и DOX (ХЭ) + FOLFOX.

Результаты

Летальных исходов, связанных с выполнением артериографии и РХТ, не было. В 1-й группе постэмболизационный синдром развился у 40%, гематологическая токсичность I–II степени — у 27,5%, III степени — у 1,25%, гастроинтестинальная и гепатоксичность I–II степени — у 16,2 и 32,5% соответственно. В 2-й группе постэмболизационный синдром отмечен у 28,1%, гематологическая токсичность I–II степени — у 65,6%, гастроинтестинальная токсичность I–II степени — у 25%, гепатоксичность I–II степени — у 37,5%, кожная токсичность — у 3,1%. Медиана общей выживаемости для всех пациентов составила 14,7 мес (95% ДИ 12,4–17,8). Медианы безрецидивной и общей выживаемости в группе А были 10,8 и 14,4 мес, в группе Б — 15 и 17,7 мес соответственно ($p>0,05$). Показатели 1–2–3-летней выживаемости составили 52,5–23,8–13,7% и 56,2–25,0–9,4% соответственно ($p>0,05$).

Выводы

РХТ в качестве второй линии (в случае прогрессирования или непереносимой токсичности СХТ) — безопасный и относительно эффективный метод лечения нерезектабельного ХЦР. Выживаемость больных после РХТ в первой и во второй линиях терапии не отличается. Перспективы улучшения результатов РХТ нам видятся в более широком использовании схемы GEMCIS и комбинации методов эндоваскулярного лечения с СХТ.

Список литературы

1. Холангиоцеллюлярная карцинома / под ред. А.В. Чжао. М: ГЭОТАР-Медиа, 2021. 191 с. DOI: 10.33029/9704-5955-3-CC-2021-1-368. 2. Owen M., Makary M.S., Beal E.W. Locoregional therapy for intrahepatic cholangiocarcinoma // Cancers. 2023. Vol. 15. P. 2384. DOI: 10.3390/cancers15082384.

Иммуногенный потенциал фотоиндуцируемой иммуногенной клеточной смерти в терапии глиом

Авторы:

(1) Турубанова Виктория Дмитриевна, turubaova@neuro.nnov.ru, НИИ нейронаук ФГАОУ ВО «Национальный исследовательский Нижегородский государственный университет им. Н.И. Лобачевского», Нижний Новгород
(2) Савюк Мария Олеговна, mariia.saviuk@ugent.be, Лаборатория исследования и терапии гибели клеток (CDIT) Гентского университета, Гент
(3) Слепцова Екатерина Евгеньевна, ees222@list.ru, НИИ нейронаук ФГАОУ ВО «Национальный исследовательский Нижегородский государственный университет им. Н.И. Лобачевского», Нижний Новгород
(4) Редькин Тихон Евгеньевич, big.t.nsdav@outlook.com, НИИ нейронаук ФГАОУ ВО «Национальный исследовательский Нижегородский государственный университет им. Н.И. Лобачевского», Нижний Новгород
(5) Хузина Алина Ринатовна, huzinaar@gmail.com, НИИ нейронаук ФГАОУ ВО «Национальный исследовательский Нижегородский государственный университет им. Н.И. Лобачевского», Нижний Новгород
(6) Балалаева Ирина Владимировна, irin-b@mail.ru, ФГАОУ ВО «Национальный исследовательский Нижегородский государственный университет им. Н.И. Лобачевского», Нижний Новгород
(7) Крысько Дмитрий, dmitri.krysko@ugent.be, Лаборатория исследования и терапии гибели клеток (CDIT) Гентского университета, Гент

Ключевые слова

иммуногенная клеточная смерть, глиома, противоопухолевая иммунотерапия, Т-лимфоциты, дендритные клетки

Актуальность

Актуальной задачей является поиск новых стратегий лечения глиом. Иммунотерапия опухолей открывает возможность улучшения классических стратегий за счет привлечения собственных сил организма и позволяет направить эффект против широкого диапазона опухолевых антигенов. Концепция иммуногенной клеточной гибели (ICD) раковых клеток может стать основой иммунотерапии (Decraene et al., 2022). Один из путей индукции ICD в клетках глиомы — фотодинамическое воздействие (Tan et al. 2022).

Цель

Анализ эффективности применения дендритно-клеточных вакцин на основе индуцированных ФДТ (фотодинамическая терапия) опухолевых клеток, погибающих по иммуногенному пути, в животной модели глиомы.

Материалы и методы

В работе исследовались иммуногенные свойства четырех оригинальных фотосенсибилизаторов тетра(арил)тетрацианопорфиразинов с разными арильными заместителями. Работы проводились на мышах линии C57BL/6.

Результаты

Был разработан протокол создания дендритно-клеточной вакцины против ортоптической глиомы мыши: умирающие/мертвые фотоиндуцированные клетки глиомы подвергали 6 циклам замораживания (–80 °C)/оттаивания (55 °C) и сокультивировали с дендритными клетками костного мозга мыши и липополисахаридом *e. coli*, стимулирующим неспецифическое созревание. Экспериментальные работы показали, что вакцина имеет эффективность при примирении на ортотопической модели глиомы *in vivo*. В качестве контролей использовали животных, получавших в качестве терапии дендритно-клеточную вакцину без опухолевого лизата или на основе опухолевых клеток, погибших не иммуногенным некротическим путем. По результатам исследования было установлено, что у испытуемых наблюдалось значительное замедление развития неврологической симптоматики, увеличение выживаемости и в некоторых случаях полная элиминация опухоли, что подтверждалось визуализацией МРТ. В терапевтической модели вакцинации было продемонстрировано достоверно значимое увеличение выживаемости животных в группах, получавших дендритно-клеточную вакцину. Развитие неврологического дефицита было замедлено, а объем опухолевого очага был меньше относительно контроля. Полученные результаты FLIM-микроскопии и цитофлуорометрий свидетельствуют об активации лимфоцитов в лимфатических узлах вакцинированных животных и усилении инфильтрации опухолевого очага иммунными клетками.

Выводы

Таким образом, описаны новые индукторы иммуногенной клеточной гибели, а также разработана технология вакцинации противоопухолевой дендритно-клеточной вакциной на основе фотоиндуцированных лизатов опухоли для мышей с ортоптической глиомой. При поддержке Программы стратегического академического лидерства «Приоритет 2030» Министерства науки и высшего образования РФ.

Список литературы

1. Decraene B. et al. Genes Immun. 2022. Vol. 23. P. 1–11. DOI: 10.1038/s41435-021-00161-5. 2. Tan L. et al. Front Oncol. Vol. 27. N. 12. P. 863107. DOI: (2022) 10.3389/fonc.2022.863107.

Петровские чтения (фундаментальная онкология): школа молодых ученых

Транслокации ALK, ROS1, RET и NTRK1-3 в KRAS/NRAS/BRAF-негативных опухолях поджелудочной железы

Авторы:

(1) Тюрин Владислав Ильич, tyurinvladislav@gmail.com, ФГБУ «НМИЦ онкологии им. Н.Н. Петрова» Минздрава России, Санкт-Петербург

(2) Ушакова Алина Александровна, alina.ush2002@gmail.com, ФГАОУ ВО «Национальный исследовательский университет ИТМО», Санкт-Петербург

(3) Саитова Евгения Станиславовна, zhenya.saitowa2017@yandex.ru, ФГБУ «НМИЦ онкологии им. Н.Н. Петрова» Минздрава России, Санкт-Петербург
(4) Анускина Александра Алексеевна, asokolova@gmail.com, ФГБУ «НМИЦ онкологии им. Н.Н. Петрова» Минздрава России, Санкт-Петербург
(5) Мулкиджан Римма Сергеевна, mulkidzhan17@gmail.com, ФГБУ «НМИЦ онкологии им. Н.Н. Петрова» Минздрава России, Санкт-Петербург
(6) Митюшкина Наталья Владимировна, nmmail@inbox.ru, ФГБУ «НМИЦ онкологии им. Н.Н. Петрова» Минздрава России, Санкт-Петербург
(7) Имянитов Евгений Наумович, evgeny@imyanitov.spb.ru, ФГБУ «НМИЦ онкологии им. Н.Н. Петрова» Минздрава России, Санкт-Петербург

Ключевые слова

рецепторные тирозинкиназы, транслокации, рак поджелудочной железы

Актуальность

Рак поджелудочной железы (РПЖ) — одна из самых тяжелых и неблагоприятных форм злокачественных новообразований (ЗНО). Использование таргетной терапии при РПЖ ограничено низкой встречаемостью определяющих чувствительность к лечению мутаций [1]. Вместе с тем опубликованы сведения о единичных случаях РПЖ с перестройками генов ALK, ROS1, RET, NTRK1-3 [2]. Также известно, что присутствие мутаций в генах KRAS/NRAS/BRAF обычно не сочетается с наличием указанных транслокаций и что для РПЖ характерна высокая частота (до 80–90%) мутаций в гене KRAS. Мы предположили, что прицельный анализ KRAS/NRAS/BRAF-негативной подгруппы РПЖ позволит обнаружить значимое число случаев с транслокациями ALK, ROS1, RET, NTRK1-3.

Цель

Оценить встречаемость транслокаций с участием генов ALK, ROS1, RET, NTRK1-3 в KRAS/NRAS/BRAF-негативных РПЖ.

Материалы и методы

Материалом для работы послужила коллекция из 563 опухолей поджелудочной железы. Тестирование на наличие точковых мутаций в генах KRAS, NRAS, BRAF осуществлялось при помощи анализа плавления высокого разрешения (HRM) и аллель-специфичной ПЦР. Поиск транслокаций с участием генов ALK, ROS1, RET, NTRK1/2/3 осуществлялся в два этапа: сначала анализировалось наличие дисбаланса экспрессии 5'- и 3'-концевых фрагментов соответствующих генов, а затем выполнялась вариант-специфическая ПЦР для верификации варианта перестройки. Для идентификации редких перестроек использовался метод таргетного секвенирования нового поколения (NGS).

Результаты

Мутации в гене KRAS были обнаружены в 408/563 (72,5%) случаев, в гене NRAS — в 5 (0,9%), в гене BRAF — в 8 (1,4%) случаях РПЖ. В 4 (0,7%) образцах были одновременно обнаружены две мутации. Из 138 KRAS/NRAS/BRAF-негативных случаев на присутствие перестроек удалось протестировать 112 образцов. В этой группе было выявлено 5 случаев с перестройками (5/112; 4,1%): 3 ALK-позитивных (2,7%) и по 1 RET- и NTRK1-позитивному случаю (по 0,9%). В 2 образцах были идентифицированы хорошо известные в опухолях легкого варианты перестроек: EML4-ALK (E13;A20) и NCOA4-RET (N7;R12). Оставшиеся 3 образца содержали редкие химерные транскрипты, которые были идентифицированы с помощью NGS: GCC2-ALK (G7;A20), GP2-NTRK1 (G3;N8) и COL1A1-ALK (C25;del50A20).

Выводы

Частота клинически значимых транслокаций ALK, RET, NTRK1/2/3 в KRAS/NRAS/BRAF-негативных РПЖ достигает 4%. Эти результаты могут быть использованы для улучшения молекулярно-генетической диагностики и индивидуализации терапии при РПЖ. Исследование поддержано грантом РНФ № 22-15-00487.

Список литературы

1. Amanam I., Chung V. Targeted therapies for pancreatic cancer // Cancers. 2018. Vol. 10. N. 2. P. 36. 2. Allen M. J. et al. Molecular characterisation of pancreatic ductal adenocarcinoma with NTRK fusions and review of the literature // Journal of Clinical Pathology. 2023. Vol. 76. N. 3. P. 158–165.

Опухоли мочеполовой системы (не простатический): хирургическое лечение

Значение периоперационной антибактериальной профилактики у пациентов старческого возраста с инвазивным раком мочевого пузыря

Авторы:

(1) Старцев Владимир Юрьевич, doc.urolog@gmail.com, ФГБОУ ВО «Санкт-Петербургский государственный педиатрический медицинский университет» Минздрава России, Санкт-Петербург
(2) Тяпкин Николай Иванович, nikt1982@gmail.com, ГБУЗ Ленинградская областная клиническая больница, Санкт-Петербург
(3) Беркут Мария Владимировна, berkutv91@gmail.com, ФГБУ «НМИЦ онкологии им. Н.Н. Петрова» Минздрава России, Санкт-Петербург
(4) Кондратьев Глеб Валентинович, ФГБОУ ВО «Санкт-Петербургский государственный педиатрический медицинский университет» Минздрава России, Санкт-Петербург
(5) Носов Александр Константинович, ФГБУ «НМИЦ онкологии им. Н.Н. Петрова» Минздрава России, Санкт-Петербург

Ключевые слова

рак мочевого пузыря, радикальная цистэктомия, старческий возраст, антибиотикопрофилактика

Актуальность

Радикальная цистэктомия (РЦЭ) остается стандартным методом лечения пациентов с локализованным и местнораспространенным мышечно-инвазивным раком мочевого пузыря (МИРМП). Частота послеоперационных осложнений достигает 30%, в том числе за счет инфекционно-воспалительных факторов. Выбор препаратов для периоперационной антибиотикопрофилактики служит одним из основных критериев качества медицинской помощи, особенно у пациентов старческого (75+ лет) возраста.

Цель

Изучить показатели инфекционно-воспалительных осложнений после РЦЭ у пациентов старческого возраста с МИРМП в специализированных онкологических учреждениях Санкт-Петербурга и Ленинградской области.

Материалы и методы

Проведен анализ наблюдения 13 пациентов старческого возраста (75–82 года, средний показатель 78,1±2,4 года) с МИРМП, которым в 2022–2023 гг. проведена РЦЭ в онкологических учреждениях Санкт-Петербурга и Ленинградской области: НМИЦ онкологии им. проф. Н.Н. Петрова, ПСПбГПМУ им. академика И.П. Павлова и ЛОКБ. Изучены особенности состояния пациентов в ближайшем послеоперационном периоде (9–45 дней, в среднем 17,2±6,4 дня) до выписки из стационара и в течение 30 дней их амбулаторного восстановления. РЦЭ выполнена лапароскопическим доступом: деривация мочи реализована по Брикеру (n=11) или путем уретерокутанеостомии (n=3); средний койко-день составил 19,8±4,4 (9–45) дня. К моменту госпитализации у 12 (92,3%) пациентов посев мочи был стерилен. Для антибактериальной (АБ) профилактики использован меропенем (по 1,0 × 3 раза в сутки): у 2 пациентов — по стандартной схеме (за 30 мин до разреза и повторно через 3 ч), у 11 — пролонгированно, до 5 сут.

Результаты

Осложнения после РЦЭ отмечены в среднем на 5-е сутки (степень II–IV по Clavien Dindo): дефект межкишечного анастомоза (n=2), коронавирус (n=1), мочевой затек гетеротопического резервуара (n=1), инфекционно-воспалительные осложнения (n=2: из них восходящий пиелонефрит у 1 пациента). У 6 пациентов (2 — после стандартной АБ-профилактики, 4 — после пролонгированной) моча оказалась инфицированной: 3 — *Enterococcus faecalis*, 1 — *Klebsiella oxytoca* и 1 — *Staphylococcus epidermidis* + *Staphylococcus haemolyticus*. Вне зависимости от режима терапии перед удалением мочеточниковых интубаторов у всех пациентов верифицирована бактериальная флора мочи, а у 1 из 6 пациентов с изначально стерильным посевом при повторном культуральном исследовании высеян *Staphylococcus epidermidis*.

Выводы

Инфицированность мочи у пациентов с МИРМП, особенно в старческом возрасте, обусловлена низкой резистентностью организма и длительностью предоперационного периода, что увеличивает вероятность развития инфекционных осложнений. Стерильность мочи у пациентов старческого возраста с МИРМП в большей степени определяется не фактом АБ-профилактики, а чистотой культурального анализа мочи до госпитализации.

Лучевая диагностика (рентгенография, КТ, МРТ) в онкологии

Применение магнитно-резонансной диффузии всего тела в дифференциальной диагностике рака молочной железы и отдаленных метастазов

Авторы:

(1) Тятьков Станислав Александрович, s.t._spb@mail.ru, ФГБУ «НМИЦ онкологии им. Н.Н. Петрова» Минздрава России, Санкт-Петербург
(2) Багненко Сергей Сергеевич, bagnenko_ss@mail.ru, ФГБУ «НМИЦ онкологии им. Н.Н. Петрова» Минздрава России, Санкт-Петербург

Ключевые слова

магнитно-резонансная диффузия всего тела, магнитно-резонансная диффузия, WBDWI опухоли молочной железы, рак молочной железы

Актуальность

Магнитно-резонансная (МР) диффузия всего тела (WBDWI) — мощный инструмент для дифференциальной диагностики опухолей молочной железы (МЖ). Ее способность предоставлять информацию о функциональных изменениях в тканях позволяет улучшить скорость обнаружения патологии и точность постановки диагноза. Для рака молочной железы (РМЖ), характеризующегося высоким риском метастазирования, WBDWI играет важную роль в отборе пациенток для оперативного лечения. Этот метод может быть ключевым фактором при определении тактики лечения и помогает повысить эффективность борьбы с заболеванием.

Цель

Оценка возможности проведения WBDWI у пациенток с РМЖ в качестве дифференциальной диагностики патологии в МЖ и определения отдаленного метастазирования.

Материалы и методы

Была разработана и опробована методика WBDWI у 150 пациенток с новообразованиями МЖ. Средний возраст составил 57±11 лет. WBDWI проводилась с последующим построением реконструкции в различных плоскостях, толщина среза 5 мм. Протокол сканирования включал построение карт измеряемого коэффициента диффузии (ИКД). Для корреляции использовали результаты других методов исследования (сцинтиграфия, ПЭТ, КТ и/или МРТ отдельных зон с использованием стандартных протоколов). Время сканирования 40–45 мин.

Результаты

У 150 пациенток выявлено 45 (30%) доброкачественных образований, 105 (70%) злокачественных. ИКД в данной группе пациенток варьировал от 0,5 до 2 мм/с. Среднее значение ИКД было выше при доброкачественных образованиях по сравнению со злокачественными (1,71 и 0,93 мм/с соответственно). Cut-off составил 1,24 мм/с, AUC — 0,94. Чувствительность WBDWI для дифференциальной диагностики доброкачественных и злокачественных образований МЖ составила 91%, специфичность — 93%.

Выводы

Результаты исследования подтверждают эффективность и высокую информативность МР-диффузии всего тела (WBDWI) в диагностике РМЖ. Этот метод позволяет не только выявить само заболевание, но и

провести дифференциальную диагностику с другими патологиями, а также выявить метастазы в скелете и лимфатических узлах. На основании положительного опыта применения WBDWI мы рекомендуем использовать этот метод для дифференцирования доброкачественных и злокачественных образований в МЖ, особенно у пациенток с высоким риском метастазирования. Кроме того, данный метод может быть полезен для пациенток, которым нужно избежать дополнительной лучевой нагрузки или у которых есть противопоказания к контрастным препаратам. В целом применение МР-диффузии всего тела (WBDWI) в клинической практике может значительно улучшить диагностику пациенток с новообразованиями МЖ, что делает его ценным инструментом в онкологической практике.

Список литературы

1. Крживицкий П.И. Клинико-лучевая диагностика метастатического поражения скелета / П.И. Крживицкий // Практическая онкология. 2011. Т. 12, № 3. С. 103–111. 2. Сергеев Н.И. Лучевые методы в диагностике метастатического поражения костной системы / Н.И. Сергеев. // Медицинская визуализация. 2011. № 4. С.46–51. 3. Reginelli A., Silvestro G., Fontanella G., Sangiovanni A.Validation of DWI in assessment of radiotreated bone metastases in elderly patients // Int J Surg. 2016. Vol. 33 (Suppl 1). P. S148–S153. 4. Jambor I., Kuisma A. Prospective evaluation of planar bone scintigraphy, SPECT, SPECT/CT, 18F-NaF PET/CT and whole body 1.5T MRI, including DWI, for the detection of bone metastases in high risk breast and prostate cancer patients: SKELETA clinical trial // Acta Oncol. 2016. Vol. 55. P. 59–67. 5. Shie P. Meta-analysis: comparison of F-18 Fluorodeoxyglucose-positron emission tomography and bone scintigraphy in the detection of bone metastases in patients with breast cancer / P. Shie, R. Cardarelli, D. Brandon. // Clin. Nucl. Med. 2008. Vol. 33, N. 2. P. 97–101.

Рак молочной железы: комбинированное/комплексное лечение

Оценка результатов комбинированного лечения пациенток с диагнозом «рак молочной железы» в зависимости от различных видов реконструктивных операций и лучевой терапии

Авторы:

(1) Ульрих Дарья Гдебовна, dashaulrikh@mail.ru, ФГБУ «НМИЦ онкологии им. Н.Н. Петрова» Минздрава России, Санкт-Петербург
(2) Криворотько Петр Владимирович, dr.krivorotko@mail.ru, ФГБУ «НМИЦ онкологии им. Н.Н. Петрова» Минздрава России, Санкт-Петербург
(3) Брянцева Жанна Викторовна, zhanna-dr@mail.ru, ФГБУ «НМИЦ онкологии им. Н.Н. Петрова» Минздрава России, Санкт-Петербург
(4) Акулова Ирина Александровна, akulova_irina91@mail.ru, ФГБУ «НМИЦ онкологии им. Н.Н. Петрова» Минздрава России, Санкт-Петербург
(5) Новиков Сергей Николаевич, krokon@mail.ru, ФГБУ «НМИЦ онкологии им. Н.Н. Петрова» Минздрава России, Санкт-Петербург

Ключевые слова

рак молочной железы, мастэктомия, адъювантная лучевая терапия, реконструктивно-пластическая операция, осложнения

Актуальность

Реконструкция молочных желез после мастэктомии должна учитывать потенциальные осложнения от хирургического вмешательства, а также дополнительные осложнения, которые могут возникнуть в результате этапов онкологического лечения, таких как лучевая или системная терапия. В настоящее время нет четкого консенсуса относительно оптимального плана реконструкции для пациенток, которым требуется адъювантная лучевая терапия.

Цель

Совершенствование комбинированного лечения пациенток с диагнозом «рак молочной железы» в зависимости от различных видов реконструктивных операций с адъювантной лучевой терапией.

Материалы и методы

В данное исследование были включены пациентки с диагнозом «рак молочной железы», получившие комбинированное лечение в период с 2016 по 2021 г. на базе ФГБУ «НМИЦ онкологии им. Н.Н. Петрова» Минздрава России. Пациентки были разделены на 3 группы: одномоментную одноэтапную реконструкцию произвели 158, одномоментную двухэтапную — 210 и отсроченную — 98.

Результаты

У каждой 4-й (24%, 112/466) пациентки могут развиться осложнения после мастэктомии с реконструкцией и адъювантной лучевой терапии. Согласно проанализированным данным, не было получено корреляционной связи между потенциальными факторами риска, зависящими от общего статуса пациенток (возраст, ожирение, сахарный диабет, гипертоническая болезнь, курение в анамнезе), и возникновением осложнений после комбинированного лечения.

Выводы

Проведенный анализ осложнений и реконструктивных неудач показал, что одномоментная одноэтапная реконструктивно-пластическая операция относится к наиболее безопасным методам реконструкции в комбинированном лечении рака молочной железы и отличается наименьшей частотой тяжелых осложнений (9,5%, 15/158, z >1,96), которые играют ключевую роль в развитии реконструктивных неудач (корреляция Пирсона 0,861; p<0,001). Однако эти операции связаны со значительным числом капсулярных контрактур (15,2%, 24/158, z >1,96; корреляция Пирсона 0,230; p<0,001), что требует поиска путей минимизации данных рисков для оптимизации лечения в каждом индивидуальном случае и достижения благополучного результата в краткосрочной и долгосрочной перспективе.

Список литературы

1. Ricci J.A., Epstein S., Momoh A.O. et al. A meta-analysis of implant-based breast reconstruction and timing of adjuvant radiation therapy // J Surg Res. 2017. Vol. 218. P. 108–116. 2. Zugasti A., Hontanilla B. The Impact of Adjuvant Radiotherapy on Immediate Implant-based Breast Reconstruction Surgical and Satisfaction Outcomes: A Systematic Review and Meta-analysis // Plast Reconstr Surg Glob Open. 2021 Nov 5. Vol. 9 (11). P. e3910. 3. Stefura T., Rusinek J., Wątor J. et al. Implant vs. autologous tissue-based breast reconstruction: A systematic review and meta-analysis of the studies comparing surgical approaches in 55,455 patients // J Plast Reconstr Aesthet Surg. 2023 Feb. Vol. 77. P. 346–358. DOI: 10.1016/j.bjps.2022.11.044. Epub 2022 Nov 23. 4. Eck D.L., McLaughlin S.A., Terkonda S.P. et al. Effects of immediate reconstruction on adjuvant chemotherapy in breast cancer patients // Ann Plast Surg 2015. Vol. 74 (Suppl 4). P. S201–S203. 5. Романенков Н.С., Мовчан К.Н., Хижа В.В. и др. Эпидемиологические индикаторы прогнозирования объемов высокотехнологичных видов медицинской помощи в случаях рака молочных желез // Ученые записки СПбГМУ им. акад. И.П. Павлова. 2020. Т. XXVII. № 1. С. 86–92.

Морфологическая диагностика в онкологии (патоморфология, цитология, молекулярная генетика)

Особенности экспрессии факторов ангиогенеза (VEGF и CD31) при немышечно-инвазивном раке мочевого пузыря, осложненном сахарным диабетом 2-го типа

Авторы:

(1) Ульянова Елена Петровна, uljanova_elena@lenta.ru, ФГБУ «Национальный медицинский исследовательский центр онкологии» Минздрава России, Ростов-на-Дону
(2) Атаева Елена Муратовна, lena.ataevae1996@yandex.ru, ФГБУ «Национальный медицинский исследовательский центр онкологии» Минздрава России, Ростов-на-Дону
(3) Каплиева Ирина Викторовна, kaplirina@yandex.ru, ФГБУ «Национальный медицинский исследовательский центр онкологии» Минздрава России, Ростов-на-Дону
(4) Сагакянц Александр Борисович, asagak@rambler.ru, ФГБУ «Национальный медицинский исследовательский центр онкологии» Минздрава России, Ростов-на-Дону
(5) Шульгина Оксана Геннадьевна, ggaalliinnaa1@mail.ru, ФГБУ «Национальный медицинский исследовательский центр онкологии» Минздрава России, Ростов-на-Дону

(6) Швырев Дмитрий Александрович, dima2410@BK.ru, ФГБУ «Национальный медицинский исследовательский центр онкологии» Минздрава России, Ростов-на-Дону
(7) Шевченко Алексей Николаевич, alexshew@mail.ru, ФГБУ «Национальный медицинский исследовательский центр онкологии» Минздрава России, Ростов-на-Дону
(8) Черникова Елена Николаевна, elenache2013@yandex.ru, ФГБУ «Национальный медицинский исследовательский центр онкологии» Минздрава России, Ростов-на-Дону

Ключевые слова

немышечно-инвазивный рак мочевого пузыря, ангиогенез, экспрессия маркеров

Актуальность

Рак мочевого пузыря (РМП) остается важнейшей проблемой в структуре общей онкологической заболеваемости и составляет 4,5% всех злокачественных новообразований [1]. Наряду с ростом онкологической заболеваемости во всем мире наблюдается тенденция роста сахарного диабета 2-го типа (СД2). На сегодняшний день установлена связь СД2 с повышенным риском развития и прогрессирования рака разных органов, однако данные о влиянии СД2 на течение РМП противоречивы. Одним из важнейших факторов развития опухоли считается ее способность индуцировать и поддерживать ангиогенез, основными показателями которого являются VEGF и CD31.

Цель

Изучить особенности экспрессии маркеров VEGF и CD31 при немышечно-инвазивном раке мочевого пузыря (НМИРМП), развивающемся на фоне СД2, по сравнению с РМП, формирующимся без коморбидной патологии.

Материалы и методы

Основную группу (НМИРМП+СД2) составили 20 человек, контрольную (РМП) — 10. Иммуногистохимическое исследование проводили на срезах с парафиновых блоков опухолей с использованием моноклональных мышиных антител к VEGF (VG1, Diagnostic BioSystems), к CD31 (JC70, Cell Marque) и системой детекции UltraVision Quanto Detection System HRP DAB. Определяли процентное содержание опухолевых клеток, экспрессирующих VEGF, и количество сосудов, окрашенных маркером CD31. Для статистического анализа использовали U-критерий Манна–Уитни.

Результаты

Максимальное окрашивание VEGF (10%) было обнаружено в опухолях пациентов с коморбидной патологией, тогда как у больных без сахарного диабета преобладали более низкие значения экспрессии (не выше 4%). Медиана значений экспрессии данного маркера в контрольной группе составила 2 (2–3), в основной — 5,5 (3,5–8). Таким образом, было обнаружено значимое преобладание в 2,8 раза (p=0,046) экспрессии VEGF в опухоли пациентов с СД2. У этих же пациентов была отмечена и более высокая плотность сосудов, экспрессирующих CD31. Так, медиана значений экспрессии CD31 у пациентов основной группы составляла 7,5 (4,5–10), контрольной — 3,5 (1,5–4,25). Преобладание в 2,1 раза также оказалось значимым (p=0,031).

Выводы

Проведенное иммуногистохимическое исследование выявило особенности экспрессии маркеров ангиогенеза при НМИРМП, развивающемся на фоне СД2, которые в дальнейшем смогут быть применимы для прогноза риска развития и прогрессирования данной патологии по сравнению с течением РМП без коморбидной патологии.

Список литературы

1. Белякова Л.И., Шевченко А.Н., Сагакянц А.Б., Филатова Е.В. Маркеры рака мочевого пузыря: их роль и прогностическая значимость (обзор литературы) // Онкоурология. 2021. № 17 (2). С. 145–156. DOI: 10.17650/1726-9776-2021-17-2-145-156.

Опухоли женской половой системы: хирургическое лечение

Пограничные опухоли яичников. Результаты практической работы ЛОКБ

Авторы:

(1) Фадеева Екатерина Павловна, gynicat@mail.ru, ГБУЗ Ленинградская областная клиническая больница, Санкт-Петербург
(2) Сидорук Анна Александровна, sidoruk_ann@mail.ru, ГБУЗ Ленинградская областная клиническая больница, ФГБОУ ВО «Северо-Западный государственный медицинский университет им. И.И. Мечникова» Минздрава России, Санкт-Петербург
(3) Ибрагимов Заур Намиг Оглы, namigogli@gmail.com, ГБУЗ Ленинградская областная клиническая больница, Санкт-Петербург
(4) Григорьева Ирина Алексеевна, pupslis@mail.ru, ГБУЗ Ленинградская областная клиническая больница, Санкт-Петербург
(5) Абесадзе Гиви Лухумович, givi92_92@mail.ru, ГБУЗ Ленинградская областная клиническая больница, Санкт-Петербург
(6) Бондарев Николай Эдуардович, nbondarev@mail.ru, ГБУЗ Ленинградская областная клиническая больница, ФГБОУ ВО «Первый Санкт-Петербургский государственный медицинский университет им. академика И.П. Павлова» Минздрава России, Санкт-Петербург

Ключевые слова

пограничные опухоли яичников, органосохраняющее лечение, опыт Ленинградской областной клинической больницы

Актуальность

Пограничные опухоли яичников (ПОЯ) — новообразования с атипичной пролиферацией эпителия без деструктивной стромальной инвазии. Низкая биологическая агрессивность ПОЯ, преобладание начальных форм заболевания и благоприятный прогноз, даже при наличии экстраовариальных очагов, создают условия для ультраконсервативного лечения данных новообразований.

Цель

Анализ практической работы отделения в лечении пограничных опухолей яичников.

Материалы и методы

В 2023 г. в онкогинекологическом отделении Ленинградской областной клинической больницы (ЛОКБ) выполнено 31 хирургическое вмешательство по поводу пограничных опухолей яичников. Количество пациенток в возрасте до 40 лет — 13 (42%), от 40 до 50 лет — 7 (23%) и после 50 лет — 11 (35%). Органосохраняющие операции (цистэктомия с сохранением неизмененной яичниковой ткани и проведением хирургического стадирования) выполнены 10 больным в возрасте до 40 лет, из них интраоперационный забор яичниковой ткани с дальнейшей криоконсервацией выполнен у 2 пациенток. У 21 пациентки в менопаузе, а также с реализованной репродуктивной функцией в возрасте после 40 лет или при отказе от органосохраняющего лечения выполнялись радикальные операции в объеме: экстирпация матки с придатками, резекция большого сальника, биопсия брюшины. Органосохраняющие операции выполнялись преимущественно лапароскопическим доступом. Распределение по стадиям заболевания: IA — 13 (42%) больных, IC — 6 (19%), IIA — 5 (16%), IIB — 5 (16%), IIC — 2 (6%) больных. Серозные пограничные опухоли яичников диагностированы у 24 (77%) пациенток, муцинозные — у 7 (23%) пациенток. Среднее значение онкомаркера CA-125 в нашем исследовании соответствует 100 ЕД/мл; у 17 больных концентрация CA-125 была в пределах нормы. Отмечено, что уровень CA-125 выше у пациенток с большими размерами опухоли и стадией заболевания больше IA. Бесплодие, которое является наиболее значимым фактором риска развития пограничных опухолей яичников, наблюдалось у 10 пациенток.

Результаты

В результате статистического анализа данных по Ленинградской области отмечается увеличение частоты встречаемости ПОЯ на 15% за последние 3 года. Органосохраняющее лечение у молодых пациенток с ПОЯ позволило сохранить фертильность у 10 пациенток, с криоконсервацией яичниковой ткани — у 2 пациенток. Операции выполнялись с учетом онкологических принципов хирургии; во всех случаях сохранена

неизмененная ткань одного или двух яичников с обязательной морфологической оценкой края резекции. Благоприятный прогноз подтверждается преобладающим количеством начальных форм заболевания.

Выводы

Рост заболеваемости ПОЯ, преобладание молодых пациенток с нереализованной фертильной функцией требуют дальнейших исследований в данном направлении. Полученные результаты свидетельствуют о возможности ультраконсервативных операций и сохранения репродуктивного потенциала у пациенток, не имеющих детей.

Список литературы

1. Бондарев Н.Э., Григорьева И.А., Ибрагимов З.Н.О. и др. Изменение профиля хирургического лечения онкогинекологических больных Ленинградской области // Вопросы онкологии. 2022. Т. 68. № S3. С. 243–244. 2. Шевчук А.С., Новикова Е.Г., Баранова О.Д. Органосохраняющее лечение больных с двусторонними пограничными опухолями яичников // II Национальный конгресс «Онкология репродуктивных органов от профилактики и раннего выявления к эффективному лечению», 11–13 мая 2017 г. М. С. 102.

Технологии интервенционной радиологии (рентгенохирургии) в онкологии

Внутриартериальная химиоинфузия — метод лечения местнораспространенного плоскоклеточного рака орофарингеальной области с доказанной клинической эффективностью

Авторы:

(1) Федорцов Александр Александрович, 89202250714@mail.ru, ФГБОУ ВО «Воронежский государственный медицинский университет им. Н.Н. Бурденко» Минздрава России, Воронеж
(2) Ольшанский Михаил Сергеевич, msolshansky2010@yandex.ru, ФГБОУ ВО «Воронежский государственный медицинский университет им. Н.Н. Бурденко» Минздрава России, Воронеж
(3) Мошуров Иван Петрович, mail@vokod.zdrav36.ru, ФГБОУ ВО «Воронежский государственный медицинский университет им. Н.Н. Бурденко» Минздрава России, Воронеж
(4) Шкляров Александр Юрьевич, shklyarov2014@gmail.com, ФГБОУ ВО «Воронежский государственный медицинский университет им. Н.Н. Бурденко» Минздрава России, Воронеж
(5) Машарова Елизавета Анатольевна, elimmy@yandex.ru, ФГБОУ ВО «Воронежский государственный медицинский университет им. Н.Н. Бурденко» Минздрава России, Воронеж

Ключевые слова

внутриартериальная химиоинфузия, плоскоклеточный рак головы и шеи, онкология, орофарингеальная зона

Актуальность

Опухоли головы и шеи — группа неопластических заболеваний, отличающихся клиническим и биологическим разнообразием и относящихся к категории заболеваний с низким уровнем выживания. В первую очередь это обусловлено несвоевременным обращением больных за специализированной помощью [1]. При диагностировании опухолей на I стадии 5-летняя выживаемость составляет 84% [2]. В России в 2022 г. показатель 1-годичной летальности от рака глотки составил 35% пациентов, от рака гортани — 20,2% [3]. Современные методики селективной внутриартериальной химиоинфузии (СВАХИ) обеспечивают доставку высоких доз противоопухолевых препаратов непосредственно к месту локализации опухоли. В настоящее время данные методики все чаще используют для лечения плоскоклеточного рака различных локализаций, в том числе в области головы и шеи.

Цель

Обосновать необходимость регулярного применения внутриартериальной химиоинфузии в качестве эффективного метода лечения местнораспространенного плоскоклеточного рака орофарингеальной области.

Материалы и методы

В работе проанализированы опубликованные ранее исследования, затрагивающие вопросы применения СВАХИ для лечения местнораспространенных (стадии T3–T4) злокачественных новообразований головы и шеи, а также отражающие различные аспекты эффективности лечения рака орофарингеальной зоны, включая клинические исходы и степень регресса опухоли в ответ на проводимую терапию.

Результаты

Во всех проанализированных исследованиях авторы сходятся во мнении, что после применения СВАХИ у пациентов с местнораспространенным плоскоклеточным раком орофарингеальной области наблюдается значительный клинический ответ на проводимое лечение [4–10]. Исключительно лекарственная терапия увеличивает безрецидивную и общую 1-, 2- и 5-летнюю выживаемость [4–7], а также позволяет достичь полного или частичного регресса первичной опухоли в 10–82,2 и 35–100% случаев соответственно [5–8]. Подобная тенденция сохраняется и при комбинации ВАХИ с другой немедикаментозной терапией, достигая 1,5-летней безрецидивной выживаемости у 96,2% [9] и III степени лечебного патоморфоза у 53% пациентов [10].

Выводы

Резюмируя выше изложенное, селективную внутриартериальную химиоинфузию можно считать эффективным методом лечения плоскоклеточного местнораспространенного рака орофарингеальной зоны. Удовлетворительные результаты терапии первичного очага отмечаются как при использовании исключительно лекарственной терапии, так и при комбинации с другими немедикаментозными методами. Обозначенная методика представляет собой высокий научный интерес и практическую значимость в современной клинической онкологии и требует дальнейшего изучения.

Список литературы

1. Онкологические заболевания головы и шеи: учебное пособие / В.А. Цветаев и др.; ред. А.И. Новиков и др. Омск: Издательство Центра МО и ИТ ОмГМА, 2008. 147 с.: илл. (Серия «Онкология», кн. 3.). 2. Мудунов А.М., Дайхес Н.А., Виноградов В.В. и др. Опухоли головы и шеи в вопросах и ответах. М., 2018. 3. Состояние онкологической помощи населению России в 2022 году / под ред. А.Д. Каприна, В.В. Старинского, А.О. Шахзадовой. М.: МНИОИ им. П.А. Герцена — филиал ФГБУ «НМИЦ радиологии» Минздрава России, 2022. 239 с.: илл. ISBN 978-5-85502-283-4. 4.Нариманов М.Н. Литературный обзор возможностей внутриартериальной химиотерапии в лечении плоскоклеточного рака головы и шеи / М.Н. Нариманов // Авиценна. 2017 № 10. С. 22–28. EDN ZHYXCD. 5. Результаты комплексного лечения местно-распространенного рака слизистой оболочки полости рта с применением регионарной внутриартериальной химиотерапии / Д.А. Сафаров, М.А. Кропотов, И.В. Погребняков и др. // Опухоли головы и шеи. 2021. Т. 11, № 3. С. 36–46. DOI: 10.17650/2222-1468-2021-11-3-36-46. EDN XUNZBM. 6. Rohde S., Kovács A.F., Turowski B. et al. Intra-arterial high-dose chemotherapy with cisplatin as part of a palliative treatment concept in oral cancer // AJNR Am J Neuroradiol. 2005 Aug. Vol. 26 (7). P. 1804–1809. PMID: 16091533. PMCID: PMC7975134. 7. Ольшанский М.С., Погребняков И.В., Трофимов И.А. и др. Регионарные внутрисосудистые вмешательства при опухолях головы и шеи в кн.: Долгушин Б.И. Интервенционная радиология в онкологии : Национальное руководство в 3 т. / под ред. Б.И. Долгушина. М.: Издательский дом ВидарRM, 2022. 783 с.: илл. 8. Вихлянов И.В. Возможности внутриартериальной регионарной длительной полихимиотерапии в неоадъювантном лечении опухолей орофарингеальной зоны / И.В. Вихлянов, А.Ф. Лазарев // Российский биотерапевтический журнал. 2006. Т. 5, № 3. С. 155–160. EDN LAGTWV. 9. Машкова Т.А., Ольшанский М.С., Панченко И.Г. и др. Регионарная внутриартериальная химиотерапия в комплексном лечении местно-распространенного рака гортани // Вестник оториноларингологии. 2013. Vol. 78 (5). P. 48–50. 10. Koike K., Ohashi N., Nishiyama K. et al. Clinical and histopathologic effects of neoadjuvant intra-arterial chemoradiotherapy with cisplatin in combination with oral S-1 on stage III and IV oral cancer // Oral Surg, Oral Med, Oral Pathol, Oral Radiol. 2022 Sep. Vol. 134 (3). P. 347–353. DOI: 10.1016/j.oooo.2022.04.042. Epub 2022 Apr 21. PMID: 35869018.

Опухоли женской половой системы: комбинированное/комплексное лечение

Опыт культивирования первичных клеточных культур эндометриоидных карцином в условиях, не поддерживающих адгезию

Авторы:

(1) Филиппова Светлана Юрьевна, filsv@yandex.ru, ФГБУ «НМИЦ онкологии» Минзрава РФ, Ростов-на-Дону
(2) Половодова Вероника Васильевна, polovodovanika@gmail.com, ФГБУ «НМИЦ онкологии» Минзрава РФ, Ростов-на-Дону

(3) Межевова Ирина Валентиновна, mezhevova88@gmail.com, ФГБУ «НМИЦ онкологии» Минздрава РФ, Ростов-на-Дону
(4) Чембарова Татьяна Владимировна, tanyshamova@mail.ru, ФГБУ «НМИЦ онкологии» Минздрава РФ, Ростов-на-Дону
(5) Новикова Инна Арнольдовна, novikovainna@yahoo.com, ФГБУ «НМИЦ онкологии» Минздрава РФ, Ростов-на-Дону
(6) Вереникина Екатерина Владимировна, rnioi@list.ru, ФГБУ «НМИЦ онкологии» Минздрава РФ, Ростов-на-Дону
(7) Женило Оксана Евгеньевна, rnioi@list.ru, ФГБУ «НМИЦ онкологии» Минздрава РФ, Ростов-на-Дону

Ключевые слова

первичная клеточная культура, эндометриоидная карцинома, опухолевые стволовые клетки, клеточные сфероиды

Актуальность

Известно, что первичные клеточные культуры эндометриоидных карцином (ЭК) обладают различной способностью к росту в условиях, не поддерживающих адгезию. Получение сфероидов ЭК представляет интерес для исследователей, так как такие трехмерные культуры являются ценными моделями для разработки новых противоопухолевых препаратов, а также для тестирования индивидуальных схем лечения. Кроме того, содержание сфероидов в первичной культуре рака рассматривают как показатель количества ОСК и, как следствие, уровня устойчивости опухоли к химиотерапии, а также ее способности к метастазированию [1].

Цель

Получение первичных клеточных культур из ЭК. Оценка способности формирования сфероидов в зависимости от степени дифференциации исходной опухоли.

Материалы и методы

Исследование провели на 24 образцах ЭК разной степени дифференциации, полученных из отделения онкогинекологии ФГБУ «НМИЦ онкологии» МЗ РФ. Образцы диссоциировали в среде DMEM (Gibco, США) с 300 ед./мл коллагеназы I (Thermo Fisher Scientific, США). Клетки пассировали в среду DMEM (Gibco, США), 10% FBS (HyClone, США), 1% гентамицин («Биолот», Россия). Для культивирования клеток в условиях, не поддерживающих адгезию, в 6-луночный планшет вносили среду DMEM, содержащую 1% инсулин-трансферрин («Биолот», Россия), EGF (20 нг/мл), FGF (20 нг/мл) (Myltenyi, Германия) и 0,7% агарозу, затем наслаивали по 20 тыс. клеток, суспендированных в среде DMEM того же состава с добавлением 0,3% агарозы. Через 2 нед культивирования определяли средний размер и количество образовавшихся трехмерных колоний.

Результаты

В исследование было включено 5 высокодифференцированных опухолей (G1), 14 — умеренно дифференцированных (G2) и 5 опухолей низкодифференцированного типа G3. Было получено 24 первичных клеточных культуры рака эндометрия, из которых в условиях, не поддерживающих адгезию, сфероиды образовались только в 19 случаях. Средний размер колоний лежал в диапазоне 75–124 мкм в диаметре. Наибольшую частоту сфероидообразования, составившую в среднем 2,2%, показали культуры, полученные из умеренно дифференцированных опухолей (G2). Для культур, полученных из ЭК G3, частота сфероидообразования составила 1,5%. Минимальную частоту образования клеточных сфероидов-клонов наблюдали в культурах ЭК G1, где данный показатель был меньше 0,5%.

Выводы

Способность первичных культур ЭК формировать сфероиды в условиях низкой адгезии нелинейно зависит от степени дифференцировки исходной опухоли. Наименее диффенцированные опухоли G3 тем не менее не демонстрировали наибольший процент сфероидообразования. Вероятно, возможность формирования колоний клеток ЭК в мягком агаре зависит не только от содержания опухолевых стволовых клеток (ОСК), но и от клеток микроокружения опухоли, попадающих в культуру, состав которых представляет интерес для дальнейшего изучения.

Список литературы

1. Walcher L., Kistenmacher A.K., Suo H. et al. Cancer Stem Cells-Origins and Biomarkers: Perspectives for Targeted Personalized Therapies // Front Immunol. 2020 Aug 7. Vol. 11. P. 1280.

Петровские чтения (фундаментальная онкология): школа молодых ученых

Экспериментальная ортотопическая модель для изучения патогенеза рака тела матки

Авторы:

(1) Шихлярова Алла Ивановна, shikhliarova.a@mail.ru, ФГБУ «НМИЦ онкологии» Минздрава России, Ростов-на-Дону
(2) Каплиева Ирина Викторовна, kaplirina@yandex.ru, ФГБУ «НМИЦ онкологии» Минздрава России, Ростов-на-Дону
(3) Нескубина Ирина Валерьевна, neskubina.irina@mail.ru, ФГБУ «НМИЦ онкологии» Минздрава России, Ростов-на-Дону
(4) Бандовкина Валерия Ахтямовна, valerryana@yandex.ru, ФГБУ «НМИЦ онкологии» Минздрава России, Ростов-на-Дону
(5) Погорелова Юлия Александровна, flora-73@yandex.ru, ФГБУ «НМИЦ онкологии» Минздрава России, Ростов-на-Дону
(6) Трепитаки Лидия Константиновна , legolab69@yandex.ru, ФГБУ «НМИЦ онкологии» Минздрава России, Ростов-на-Дону
(7) Сурикова Екатерина Игоревна, sunsur2000@mail.ru, ФГБУ «НМИЦ онкологии» Минздрава России, Ростов-на-Дону
(8) Моисеенко Татьяна Ивановна, super.gormon@ya.ru, ФГБУ «НМИЦ онкологии» Минздрава России, Ростов-на-Дону
(9) Черярина Наталья Дмитриевна, scalolas.92@yandex.ru, ФГБУ «НМИЦ онкологии» Минздрава России, Ростов-на-Дону
(10) Котиева Виолетта Михайловна, super.gormon@ya.ru, ФГБОУ ВО «Ростовский государственный медицинский университет» Минздрава России, Ростов-на-Дону
(11) Верескунова Александра Алексеевна, super.gormon@ya.ru, ФГБОУ ВО «Ростовский государственный медицинский университет» Минздрава России, Ростов-на-Дону
(12) Меньшенина Анна Петровна, anna.menshenina.00@mail.ru, ФГБУ «НМИЦ онкологии» Минздрава России, Ростов-на-Дону
(13) Рогозин Марк Андреевич, super.gormon@ya.ru, ФГБУ «НМИЦ онкологии» Минздрава России, Ростов-на-Дону
(14) Ушакова Наталья Дмитриевна, ndu2000@rambler.ru, ФГБУ «НМИЦ онкологии» Минздрава России, Ростов-на-Дону

Ключевые слова

экспериментальная модель, рак эндометрия, карцинома Герена, крысы-самки, морфологическое исследование

Актуальность

В течение многих лет использование клеточных линий злокачественных опухолей были наиболее реализуемым подходом, применяемым при разработке лекарственных препаратов, однако методы *in vitro* не отражают всю сложность живого организма [1].

Цель

Создание модели карциномы матки у самок белых беспородных крыс путем трансплантации опухоли Герена непосредственно в рог матки.

Материалы и методы

Использовали нелинейных белых лабораторных крыс (n=15) массой 250±25 г. Крысам-самкам под ксилазин-золетиловым наркозом в асептических условиях скальпелем проводилась срединная лапаротомия. Длина разреза 2 см. В просвет правого маточного рога с помощью внутривенного катетера с инъекционным портом 22G (0,9×25 mm) вводили 0,5 мл опухолевой взвеси, содержащей (2,5–3,5)·10^6 клеток. Подсчет опухолевых клеток производился на клеточном анализаторе ADAMIILS (Nano Entek, Korea). Наблюдение за развитием опухолевого процесса продолжалось в течение 21 сут. После умерщвления животных под эфирным наркозом по стандартной методике были изготовлены срединные продольные гистологические срезы с опухолевого узла толщиной 5–7 мкм, окрашенные гематоксилин-эозином и по ван-Гизону.

Результаты

После трансплантации в правый рог матки белых беспородных крыс взвеси карциномы Герена у 100% животных фиксировали развитие опухоли. При вскрытии определялось следующее: макроскопически матка была представлена крупным опухолевым узлом, на брыжейке определялись пораженные опухолевыми отсевами участки — лимфоузлы, опухолевое поражение печени, в брюшной полости фиксировали геморрагический выпот. Гистологические особенности опухолевых клеток характеризовались типичной для карциномы Герена картиной, а именно: сохранением цитоплазматическо-ядерного соотношения и цитоплазматических отросчатых соединений, соединяющих опухолевую конгломерацию. Доминирующей формой ядра остается неправильная овоидная, хотя сохраняются вариации вытянутой или лопастной формы. Вместе с тем структуры аденокарциномы Герена, перевитой в рог матки, имели тенденцию рудиментарного расположения клеток в виде закрученных сосочкоподобных конгломераций, отдаленно напоминающих железистую ткань, т.е. отдаленные морфологические признаки изначального генеза опухоли в матке крыс.

Выводы

Таким образом, представленная экспериментальная модель, описывающая возможность внутриматочного роста карциномы Герена у экспериментальных животных, наиболее приближена к локализации опухолевого очага у онкогинекологических больных.

Список литературы

Daniel V.C., Marchionni L., Hierman J.S. et al. A primary xenograft model of small-cell lung cancer reveals irreversible changes in gene expression imposed by culture in vitro // Cancer Res. 2009. Vol. 69. P. 3364–3373.

Опухоли мочеполовой системы (предстательной железы): комбинированное/комплексное лечение

Анализ осложнений при радикальном лечении локализованных и местнораспространенных форм рака предстательной железы в Республике Башкортостан за 2020–2022 годы

Авторы:

(1) Измайлов Адель Альбертович, izmailov75@mail.ru, ГАУЗ Республиканский клинический онкологический диспансер Минздрава Республики Башкортостан, Уфа
(2) Чапрак Андрей Борисович, chap343@yandex.ru, ГАУЗ Республиканский клинический онкологический диспансер Минздрава Республики Башкортостан, Уфа
(3) Хазиев Айдар Ришатович, a-a-a.a@mail.ru, ГАУЗ Республиканский клинический онкологический диспансер Минздрава Республики Башкортостан, Уфа
(4) Гончарова Ольга Владимировна, ГАУЗ Республиканский клинический онкологический диспансер Минздрава Республики Башкортостан, Уфа
(5) Хризман Юрий Нусинович, ГАУЗ Республиканский клинический онкологический диспансер Минздрава Республики Башкортостан, Уфа

Ключевые слова

рак простаты, радикальная простатэктомия, дистанционная лучевая терапия, осложнения

Актуальность

Рак предстательной железы (РПЖ) — одно из ведущих злокачественных новообразований у мужчин с тенденцией к росту во всем мире. В 2021 г. РПЖ в структуре онкологической заболеваемости как в РФ, так и в Республике Башкортостан занял 2-е место и составил 15,1%. Методами выбора при радикальном лечении локализованных и местнораспространенных форм РПЖ являются радикальная простатэктомия (РПЭ) и дистанционная лучевая терапия (ДЛТ). Многие онкоурологи придерживаются выбора РПЭ как наиболее изученного метода. Однако выполнение РПЭ несет в себе риски развития серьезных осложнений, существенно снижающих качество жизни пациентов, таких как нарушение удержания мочи, эректильная дисфункция, формирование ректоуретрального свища, лимфоцеле, несостоятельность анастомоза. Отмечается значимая зависимость развития осложнений от опыта оперирующего хирурга.

Цель

Оценить количество осложнений при радикальном лечении локализованных и местнораспространенных форм РПЖ в зависимости от выбора метода.

Материалы и методы

Двуцентровое ретроспективное неконтролируемое исследование. В исследование включены пациенты, которым была выполнена РПЭ: в 2020 г. — 297, в 2021 г. — 335, в 2022 г. — 384 случая — и ДЛТ по радикальной программе: в 2020 г. — 58, в 2021 г. — 85, в 2022 г. — 172 случая.

Результаты

После РПЭ у 5,9% (60) пациентов возникли следующие осложнения: тотальное недержание мочи — 1,3% (13), склероз шейки мочевого пузыря — 1,55% (16), несостоятельность уретровезикального анастомоза — 1,3% (13), ранение прямой кишки — 0,2% (2), лимфостаз нижних конечностей — 1,55% (16); после ДЛТ у 44,75% (162) пациентов возникли следующие лучевые реакции, в том числе II–III степени, и их сочетания: эпидермит — 16% (26), лучевой ректит — 15,4% (25), лучевой цистит — 25,9% (42), острая задержка мочеиспускания — 3,1% (5), дизурические явления — 32,1%(52), сочетание 2 реакций и более — 7,4%(12).

Выводы

Радикальные методы лечения РПЖ могут приводить к серьезным последствиям, значительно ухудшающим качество жизни пациентов. Отмечается достаточно низкое число осложнений после РПЭ в руках опытного хирурга. При ДЛТ число нежелательных явлений выше, но стоит отметить более низкие риски развития серьезных осложнений, возможность их консервативного лечения. Требуются строгие критерии отбора пациентов для выбора оптимальной тактики лечения. Онкологическая безопасность и качество жизни на разных чашах весов говорят о необходимости дальнейших исследований в разработке и применении оптимальных и безопасных методов радикального лечения для достижения позитивных результатов.

Конкурс молодых ученых

Использование Международной классификации функционирования, ограничений жизнедеятельности и здоровья в оценке осложнений комплексного лечения колоректального рака

Авторы:

(1) Хан Эсмира Аллахяровна, gasanova-tv1990@mail.ru, ГАУЗ ТО «Многопрофильный клинический медицинский центр «Медицинский город», Тюмень

Ключевые слова

онкореабилитация, синдром низкой передней резекции, международная классификация функционирования

Актуальность:

В течение последних 10 лет увеличивается количество пациентов, у которых рак прямой кишки, ректосигмоидного соединения и ануса выявлен на начальных стадиях. С учетом снижения 1-годичной летальности, увеличения 5-летней выживаемости пациентов колоректального профиля актуальным становится не только вопрос продолжительности, но и качества жизни.

Цель

Оптимизация процесса онкореабилитации пациентов колоректального профиля, улучшение качества жизни.

Материалы и методы

Анализ работы мультидисциплинарной реабилитационной команды с использованием Международной классификации функционирования. В клиническое исследование вошло 30 пациентов с колоректальным раком. Имеется заключение комитета по этике ФГБОУ ВО Тюменский ГМУ Минздрава России на клиническое исследование от 27.09.2023.

Результаты

Качество жизни пациентов тесно связано с тяжестью (степенью) синдрома низкой передней резекции (СНПР). Анкетирование пациентов после лечения показало, что средний балл (M±SD) у них составил 25,0±2,8 по шкале СНПР (слабовыраженный СНПР). При анализе профиля МКФ (международная классификация функционирования) пациентов часто применимыми доменами функций организма являются b 515 — функции пищеварения и b 5252 — частота дефекаций; доменами активности и участия d 5301 — регуляция дефекации и b 6202 — регуляция мочеиспускания.

Выводы

С учетом полученных нарушений по доменам Международной классификации функционирования применен персонализированный подход с формированием целей и задач реабилитации, реабилитационного потенциала, индивидуальной программы реабилитации.

Список литературы

1. Состояние онкологической помощи населению России в 2022 году / под ред. А.Д. Каприна, В.В. Старинского, А.О. Шахзадовой. М.: МНИОИ им. П.А. Герцена — филиал ФГБУ «НМИЦ радиологии» Минздрава России, 2022. 239 с.: илл. 2. Рыбаков Е.Г., Нафедзов И.О., Хомяков Е.А., Алексеев М.В. Методы консервативного лечения синдрома низкой передней резекции (обзор литературы). М.: ФГБУ «ГНЦК им. А.Н. Рыжих» Минздрава России. 3. Шелыгин Ю.А. Валидация русскоязычной версии опросника по оценке выраженности синдрома низкой передней резекции прямой кишки / Ю.А. Шелыгин, Д.Ю. Пикунов, Е.А. Хомяков и др. // Колопроктология. 2016. № 4 (58). С. 7–14. 4. Лукмонов С.Н., Беленькая Я.В., Лебедько М.С. и др. Влияние предоперационного лечения на частоту послеоперационных осложнений при раке верхнеампулярного отдела прямой кишки // Тазовая хирургия и онкология 2023. № 13 (2). С. 46–53. DOI: 10.17650/2686-9594-2023-13-2-46-53. 5. Организация мультидисциплинарной реабилитации пациентов онкологического профиля. 6. Gupta R.K., Agrawal S.C., Pathania O.P. et al. Anterior Resection for Rectal Cancer with Mesorectal Excision: Institutional Review // Indian J Surg. 2013. Vol. 75 (1). P. 10–16. 7. Laforest A. Functional disorders after rectal cancer resection: does a rehabilitation programme improve anal continence and quality of life? / A. Laforest, F. Bretagnol, A.S. Mouazan et al. // Colorectal Dis. 2012. N. 4 (10). P. 1231–1237. 8. Ziv Y., Zbar A., Bar-Shavit Y., Igov I. Low anterior resection syndrome (LARS): cause, effect, and reconstructive considerations // Tech Coloproctol. 2013. Vol. 17 (2). P. 151–162. 9. Bryant C.L. Anterior resection syndrome / C.L. Bryant, P.J. Lunniss, C.H. Knowles et al. // Lancet Oncol. 2012. N. 13 (9). P. 403–408. 10. Goligher J.C. Recent trends in the practice of sphincter-saving excision for rectal cancer / J.C. Goligher // Adv. Surg. 1979. Vol. 13. P. 1–31. 11. Cornish J.A., Tilney H.S., Heriot A.G. et al. A metaanalysis of quality of life for abdominoperineal excision of rectum versus anterior resection for rectal cancer // Annals of Surgical Oncology. 2007. Vol. 14 (7). P. 2056–2068. -8- 12. Aaronson N.K., Ahmedzai S., Bergman B. et al. The European Organization for Research and Treatment of Cancer QLQ-C30: a quality-of-life instrument for use in international clinical trials in oncology // J. Natl. Cancer Inst. 1993. Vol. 85 (5). P. 365–376. 13. Fayers P., Aaronson N., Bjordal K. et al. The EORTC QLQ-C30 Scoring Manual (3rd Edition) // Brussels European Organization for Research and Treatment of Cancer. 2001. 14. Juul T. Low anterior resection syndrome and quality of life: an international multicenter study / T. Juul, M. Ahlberg, S. Biondo // Dis. Colon Rectum. 2014. N. 57 (5). P. 585–591. 15. Laforest A. Functional disorders after rectal cancer resection: does a rehabilitation programme improve anal continence and quality of life? / A. Laforest, F. Bretagnol, A.S. Mouazan et al. // Colorectal Dis. 2012. N. 4 (10). P. 1231-7.8. Predicting the Risk of Bowel-Related Quality-of-Life Impairment After Restorative Resection for Rectal Cancer: A Multicenter Cross-Sectional Study. Nick J., Battersby 1, Juul Th. et al. // Dis Colon Rectum. 2016 Apr. Vol. 59 (4). P. 270–280. 16. Rockwood T.H. Incontinence severity and QOL scales for fecal incontinence / T.H. Rockwood // Gastroenterology. 2004. № 126 (1). P. 106–113. 17. Попова И.С., Перов Ю.В., Михайлов И.А. Хроническя тазовая боль в колопроктологи — стратификация терминологических понятий // Современные проблемы науки и образования. 2017. № 3. 18. Онопко В.Ф., Загайнова Е.А., Кириленко Е.А. Нейрогенная дисфункция мочевого пузыря у онкобольных, оперированных на органах малого таза // Acta biomedica scientifica. 2019. Vol. 4 (3). P. 89–95. DOI: 10.29413/ABS.2019-4.3.11.

Фундаментальные и клинические аспекты онкоиммунологии

Кардиоваскулярная токсичность при использовании ингибиторов контрольных точек иммунного ответа

Авторы:

(1) Харламова У. В., top120@yandex.ru, ФГБОУ ВО «Южно-Уральский государственный медицинский университет» Минздрава России, ГАУЗ «Челябинский областной клинический центр онкологии и ядерной медицины», Челябинск

(2) Курченкова О.В., 89080812061@mail.ru, ГАУЗ «Челябинский областной клинический центр онкологии и ядерной медицины», ФГБОУ ВО «Южно-Уральский государственный медицинский университет» Минздрава России, Челябинск

(3) Бросалина А.А., dr.brosalina@gmail.com, ЧУЗ «Центральная клиническая больница «РЖД-Медицина», Челябинск
(4) Троян К.Н., 89troyan.05k1@mail.ru, ГАУЗ «Городская клиническая больница № 2 г. Челябинск», ФГБОУ «Южно-Уральский государственный медицинский университет» Минздрава России, Челябинск

Ключевые слова

ингибиторы контрольных точек, злокачественные новообразования, кардиоваскулярная токсичность

Актуальность

Использование ингибиторов контрольных точек (ИКТ) стало важным компонентом иммунотерапии в лечении злокачественных новообразований, однако возникновение кардиоваскулярной токсичности при их применении представляет собой серьезную проблему.

Цель

Изучить клинические проявления впервые возникшей ранней кардиоваскулярной токсичности при применении ИКТ пациентов со злокачественными новообразованиями.

Материалы и методы

Проведен ретроспективный анализ клинических проявлений впервые возникшей ранней кардиоваскулярной токсичности. В исследование включено 34 пациента (28 мужчин, 6 женщин), средний возраст 63,4±7,4 года. Анализировались клинические сердечно-сосудистые симптомы, динамика артериального давления (АД), лабораторные показатели [С-реактивный белок, тропонин I, N-концевой фрагмент предшественника мозгового натрийуретического пептида (NT-proBNP)], данные электрокардиограммы и эхокардиографии. Статистическая обработка материала проводилась при помощи лицензионного пакета программ IBM SPSS Statistics17.0.

Результаты

Частота неблагоприятных сердечно-сосудистых событий составила 17,6% (n=6). Фибрилляция предсердий впервые манифестировала у 5,8% (n=2), симптомы сердечной недостаточности — у 8,8 % (n=3), у 2,9% (n=1) развилось острое нарушение мозгового кровообращения, у 3 (8,8%) пациентов сердечно-сосудистые проявления сочетались с отсутствием контроля артериальной гипертензии, потребовавшей коррекции гипотензивной терапии. Достоверных различий уровня тропонина I в группе сердечно-сосудистых осложнений и без таковых не получено (p=0,32), выявлена тенденция к повышению уровня NT-proBNP в группе кардиоваскулярных осложнений (p=0,051). Использование ИКТ может вызывать разнообразные осложнения со стороны сердечно-сосудистой системы. Наши данные согласуются с немногочисленными клиническими исследованиями, демонстрируют важность проблемы и требуют увеличения размера выборки для оценки частоты развития сердечно-сосудистых осложнений на фоне терапии ИКТ, изучения механизмов развития и выделения групп риска кардиоваскулярной токсичности.

Выводы

Использование ингибиторов контрольных точек может приводить к развитию кардиоваскулярной токсичности, которая имеет клиническое значение и может повлиять на прогноз заболевания у пациентов с онкологическими заболеваниями. Исследование выполнено при финансовой поддержке РНФ (соглашение № 24-25-20035).

Список литературы

1. Mercurio V., Cuomo A., Della Pepa R. et al. What Is the Cardiac Impact of Chemotherapy and Subsequent Radiotherapy in Lymphoma Patients? // Antioxid Redox Signal. 2019. Vol. 31. P. 1166–1174. 2. Kushnareva E., Kushnarev V., Artemyeva A. et al. Myocardial PD-L1 Expression in Patients With Ischemic and Non-ischemic Heart Failure // Frontiers in Cardiovascular Medicine. 2022. Vol. 8. P. 759972. DOI: 10.3389/fcvm.2021.759972. 3. Vasyuk Yu.A., Gendlin G.E., Emelina E.I. et al. Consensus statement of Russian experts on the prevention, diagnosis and treatment of cardiotoxicity of anticancer therapy // Russian Journal of Cardiology. 2021. Vol. 26 (9). P. 152–233.

Клинические исследования в онкологии

Молекулярно-генетический анализ как одна из ветвей революции в лечении злокачественного новообразования пищевода

Авторы:

(1) Холоманова Кристина Валерьевна, christina1998h@mail.ru, ГАУЗ «Зеленодольская центральная районная больница», Казань
(2) Шарапов Том Леонидович, toman86@mail.ru, ГАУЗ «Республиканский клинический онкологический диспансер Минздрава Республики Татарстан им. профессора М.З. Сигала», Казань
(3) Бурмистров Михаил Владимирович, burma71@mail.ru, Институт фундаментальной медицины и биологии КФУ, ГАУЗ «Республиканская клиническая больница Минздрава Республики Татарстан»ь, Казань
(4) Гордиев Марат Гордеевич, marat7925@gmail.com, ГБУЗ г. Москвы «Московский научно-практический центр лабораторных исследований ДЗМ»М, ООО «Российское общество онкопатологов», АНО «Национальное общество онко-пульмонологов», Москва
(5) Сигал Евгений Иосифович, sigale@mail.ru, Казанская государственная медицинская академия — филиал ФГБОУ ДПО РМАНПО Минздрава России, ГАУЗ «Республиканский клинический онкологический диспансер Минздрава Республики Татарстан им. профессора М.З. Сигала», Казань
(6) Еникеев Рафаэль Фаридович, alba352007@yandex.ru, ООО «Медицинский институт им. Березина Сергея», Санкт-Петербург

Ключевые слова

Апоптоз, репликация и репарация ДНК, рак пищевода, секвенирование нового поколения

Актуальность

Злокачественное новообразование (ЗНО) пищевода относится к агрессивным заболеваниям и занимает одну из лидирующих позиций по смертности во всем мире. Наш тезис посвящен выявлению биологических маркеров опухолевого роста ЗНО пищевода.

Цель

Провести анализ мутаций в генах системы репарации у пациентов с гистологически установленным диагнозом «ЗНО пищевода».

Материалы и методы

В условиях онкологического диспансера города Казани проведено тестирование пациентов, прошедших комплексное лечение с июня 2016 г. по март 2024 г. включительно. Оценивались следующие параметры: пол, возраст, объем лечения, стадия TNM, наследственный анамнез, район проживания, национальность. Объект исследования: 160 пациентов от 20 до 90 лет включительно. Критерии включения в тестирование: гистологически подтвержденное ЗНО пищевода; возможность собрать образцы крови для поиска мутации; наличие подписанного добровольного информированного согласия об участии в исследовании; оттягощенный наследственный онкологический анамнез. Критерии исключения из исследования: наличие тяжелой сопутствующей патологии; проведение паллиативной лучевой терапии без проведения радикального хирургического вмешательства; наличие предшествующей или настоящей системной противоопухолевой терапии по поводу выявленного рака молочной железы или яичников; наличие трансплантируемых органов (почки, печень); наличие инфекционного заболевания (гепатит В или С) или вируса иммунодефицита человека/СПИДа. Для молекулярного типирования злокачественного новообразования пищевода проводилось определение мутации в генах-супрессорах методом Next-generation sequencing (секвенирование нового поколения). Перед проведением тестирования проводился забор венозной крови в объеме 4–6 мл. В настоящее время идентифицированы мутации в следующих генах: APC (0,625%), ATM (1,25%), BRCA 1 (0,625%), BRCA 2 (3,125%), CHEK 2 (1,25%), CDK12 (0,625%), FANCI (0,625%), MLH1 (0,625%), MLH3 (1,25%), NBN (0,625%), PALB2 (1,875%), RAD51B (0,625%), RAD51C (0,625%), XRCC2 (0,625%).

Результаты

Дефекты в генах репарации ДНК определяют наследственную предрасположенность к развитию ЗНО пищевода. Возникновение патогенных нуклеотидных вариантов в генах репарации ДНК приводит к гиперактивации митотических делений и нарушениям механизмов апоптоза, процессов репарации и репликации ДНК.

Выводы

В результате секвенирования методом NGS было обнаружено 14 мутаций у 23 пациентов (основная группа). С учетом полученных данных мы считаем, что необходимо детально изучать молекулярно-генетический портрет ЗНО пищевода. В последующем это позволит проанализировать эффективность мероприятий в области скрининга, ранней диагностики, лечения и реабилитации.

Список литературы

1. Экспрессия некоторых молекулярно-биологических маркеров при раке пищевода в зависимости от стадий заболевания и степени дифференцировки / Е.Н. Колесников, А.Л. Базаев, Е.Ю. Златник и др. // Медицинский вестник Юга России. 2018. Т. 9, № 1. С. 63-69. DOI 10.21886/2219-8075-2018-9-1-63-69. 2. Регуляторные эпигенетические факторы при раке пищевода (обзор литературы) / О.И. Кит, Е.М. Франциянц, Е.Н. Колесников и др. // Экспериментальная и клиническая гастроэнтерология. 2019. № 6 (166). С. 93–99. 3. Drinking Coffee, Mate, Very Hot Beverages. IARC Monographs on the Evaluation of Carcinogenic Risks to Humans. № 116. IARC Working Group on the Evaluation of Carcinogenic Risk to Humans. Lyon (FR): International Agency for Research on Cancer. 2018. 4. Buckstein M., Liu J. Cervical Esophageal Cancers: Challenges and Opportunities // Curr Oncol Rep. 2019 Apr 4. Vol. 21 (5). P. 46. 5. Рак пищевода. Учебно-методическое пособие / сост. О.И. Кит, Е.Н. Колесников, В.С. Трифанов и др. ФГБОУ ВО РостГМУ Минздрава России, кафедра онкологии; ФГБУ «РНИОИ» Минздрава России. Новочеркасск: Лик, 2018. 88 с.

Петровские чтения (фундаментальная онкология): школа молодых ученых

Анализ мутаций в гене CHEK2 у пациенток с сочетанием опухолей молочной и щитовидной желез

Авторы:

(1) Цапулина Екатерина Дмитриевна, tsapulinaed@bk.ru, ФГБУ «НМИЦ онкологии им. Н.Н. Петрова» Минздрава России, Санкт-Петербург
(2) Шестакова Анна Дмитриевна, anna.message19@gmail.com, ФГБУ «НМИЦ онкологии им. Н.Н. Петрова» Минздрава России, Санкт-Петербург
(3) Соколенко Анна Петровна, annasokolenko@mail.ru, ФГБУ «НМИЦ онкологии им. Н.Н. Петрова» Минздрава России, Санкт-Петербург
(4) Алексахина Светлана Николаевна, abyshevasv@gmail.com, ФГБУ «НМИЦ онкологии им. Н.Н. Петрова» Минздрава России, Санкт-Петербург
(5) Раджабова Замира Ахмедовна, radzam@mail.ru, ФГБУ «НМИЦ онкологии им. Н.Н. Петрова» Минздрава России, Санкт-Петербург
(6) Ступак Олег Александрович, oleh.stupak@yandex.ru, ФГБУ «НМИЦ онкологии им. Н.Н. Петрова» Минздрава России, Санкт-Петербург
(7) Иямнитов Евгений Наумович, evgeny@imyanitov.spb.ru, ФГБУ «НМИЦ онкологии им. Н.Н. Петрова» Минздрава России, Санкт-Петербург

Ключевые слова

рак молочной железы, рак щитовидной железы, CHEK2

Актуальность

В последние годы увеличивается заболеваемость первично-множественными злокачественными опухолями (ПМЗО). Наследственные мутации в гене CHEK2 ассоциированы с повышенным риском развития опухолей молочной железы. Их связь с развитием опухолей других локализаций остается менее изученной.

Цель

Сопоставить частоту наследственных мутаций в гене CHEK2 у пациенток с диагнозами «рак молочной железы» (РМЖ), «рак щитовидной железы» (РЩЖ) и их сочетанием.

Материалы и методы

По результатам анализа историй болезней НМИЦ онкологии им. Н.Н. Петрова за 2017–2023 гг. были сформированы коллекции образцов ДНК пациенток с немедуллярным РЩЖ (n=49) и сочетанием РМЖ и РЩЖ (n=101). Методом ПЦР в реальном времени в образцах определяли наследственные мутации в гене CHEK2:

c.444+1G>A (IVS2+1 G>A), c.1100delC (1100delC), del ex9-10 (del5395). Частота мутаций CHEK2 среди пациенток с РМЖ была определена нами ранее (Sokolenko et al., 2014).

Результаты

Средний возраст диагностирования первого очага у исследуемых в группе сочетания РМЖ и РЩЖ составил 48 лет (диапазон от 22 до 82 лет), а у пациенток с РЩЖ — 50,4 года (диапазон 17–79 лет). Согласно ранее опубликованным нами данным, частота наследственных мутаций CHEK2 у пациенток с опухолями молочной железы составляет 2,6% (Sokolenko et al., 2014). В настоящем исследовании среди пациенток с опухолями щитовидной железы мутации CHEK2 были выявлены в 6% (3/49) случаев. У пациенток с сочетанием диагнозов РМЖ и РЩЖ мутации были обнаружены в 6,9% (7/101) случаев (1100delC n=3, del5395 n=2, IVS2+1G>A n=2), что достоверно чаще, чем только при РМЖ (p=0,025). Средний возраст возникновения первого очага у CHEK2-положительных пациенток при сочетании диагнозов — 35 лет (диапазон 28–60 лет), а у пациенток без CHEK2 мутаций — 49 лет (диапазон 30–82), что, однако, не имеет статистически значимой разницы (p=0,26). В структуре первично-множественного CHEK2-ассоциированного рака молочной и щитовидной желез опухоли молочной железы чаще представлены люминальным подтипом (71,4%), а опухоли щитовидной железы — папиллярным подтипом (57%). У пациенток, имеющих только РЩЖ, рак в основном был представлен папиллярным подтипом (81,6%).

Выводы

В результате анализа было установлено, что мутации в гене CHEK2 обнаруживаются у 7% пациенток с сочетанием диагнозов РМЖ и РЩЖ, а также у 6% пациенток только с РЩЖ.

Список литературы

Sokolenko A.P., Bogdanova N., Kluzniak W. et al. Double heterozygotes among breast cancer patients analyzed for BRCA1, CHEK2, ATM, NBN/NBS1, and BLM germ-line mutations // Breast Cancer Res Treat. 2014. Vol. 145 (2). P. 553–562. DOI: 10.1007/s10549-014-2971-1.

Опухоли мочеполовой системы (не простатический): хирургическое лечение

Опухоль почки высокого нефрометрического индекса. Резекция или нефрэктомия?

Авторы:

(1) Измайлов Адель Альбертович, izmailov75@mail.ru, ГАУЗ Республиканский клинический онкологический диспансер Минздрава Республики Башкортостан, ФГБОУ ВО «Башкирский государственный медицинский университет» Минздрава России, Уфа
(2) Чапрак Андрей Борисович, chap343@yandex.ru, ГАУЗ Республиканский клинический онкологический диспансер Минздрава Республики Башкортостан, Уфа
(3) Хазиев Айдар Ришатович, hazievar@onkorb.ru, ГАУЗ Республиканский клинический онкологический диспансер Минздрава Республики Башкортостан, ФГБОУ ВО «Башкирский государственный медицинский университет» Минздрава России, Уфа
(4) Хризман Юрий Нусинович, chap343@yandex.ru, ГАУЗ Республиканский клинический онкологический диспансер Минздрава Республики Башкортостан, ФГБОУ ВО «Башкирский государственный медицинский университет» Минздрава России, Уфа
(5) Шакуров Валерий Камелевич, chap343@yandex.ru, ГАУЗ Республиканский клинический онкологический диспансер Минздрава Республики Башкортостан, ФГБОУ ВО «Башкирский государственный медицинский университет» Минздрава России, Уфа
(6) Акчулпан Тимур Хасанович, chap343@yandex.ru, ГАУЗ Республиканский клинический онкологический диспансер Минздрава Республики Башкортостан, ФГБОУ ВО «Башкирский государственный медицинский университет» Минздрава России, Уфа

Ключевые слова

рак почки, нефрэктомия, резекция почки, результаты лечения

Актуальность

Существуют различные способы лечения локализованных опухолей почки. «Золотым стандартом» является радикальная нефрэктомия. Несмотря на объем операции и хорошие онкологические результаты, при удалении почки также важны функциональные нарушения оставшейся почки. Логичное решение — выполнение резекции почки с сохранением части паренхимы. Необходимо ответить на вопросы: действительно выполнение резекции больших и сложных образований почки настолько безопасно и эффективно? В своем исследовании мы попытались ответить на эти вопросы исходя из опыта онкоурологического отделения ГАУЗ РКОД МЗ РБ, Уфа.

Цель

Оценить хирургические, онкологические и патоморфологические результаты проведенного лечения у пациентов с локализованным раком почки.

Материалы и методы

Одноцентровое ретроспективное неконтролируемое исследование. В исследование включены прооперированные пациенты с локализованными формами рака почки за период с января 2019 г. по ноябрь 2023 г.: 524 пациента, которым была выполнена нефрэктомия (НЭ) и 156 пациентам — резекция почки (РП). Во всех случаях индекс RENAL ≥8 баллов.

Результаты

Нефрэктомия (*n*=524). Резекция почки (*n*=156). Возраст 65±9,6 (24–85) года, 63±7,94 (29–85) года соответственно. Умерло пациентов 49 (9,35%) и 7 (4,5%) соответственно. Открытый доступ 105 (20%) и 16 (10,3%), лапароскопический доступ 419 (80%) и 140 (89,7%) соответственно. Левая почка 271 (51,7%) и 73 (46,8%), правая почка 253 (48,3%) и 83 (53,2%) соответственно. По индексу RENAL при нефрэктомии отмечено: RENAL 8 — 71 случай нефрэктомии, 87 резекций почки; RENAL 9 — 159 нефрэктомий, 44 резекции; RENAL 10 — 160 нефрэктомий, 23 резекции; RENAL 11 — 104 нефрэктомии, 1 резекция; RENAL 12 — 30 нефрэктомий, 1 резекция. При патоморфологическом исследовании после НЭ отмечены следующие случаи: светлоклеточный почечно-клеточный рак — 467 (G1 — 95, G2 — 253, G3 — 96, G4 — 11); почечно-клеточный рак, смешанный вариант — 5 (G2 — 2, G3 — 2, G4 — 1); хромофобный рак — 40; папиллярный рак — 15; веретеноклеточная саркома — 1; почечноклеточная карцинома саркоматоидного строения — 1; карцинома собирательных трубочек (протоков Беллини) — 1; эпителиоидная ангиомиосаркома почки — 1. По индексу T после операции отмечено: T1a — 11,63%, T1b — 38,07%, T2a — 24,26%, T2b — 4,34%, T3a — 21,70%. У части пациентов отмечалась инвазия в паранефральную клетчатку или синус почки, что приводило к повышению стадии. После РП выявлено следующее: светлоклеточный почечно-клеточный рак — 136 (G1 — 43, G2 — 75, G3 — 17, G4 — 1); хромофобный рак — 11; папиллярный рак — 9. По индексу T в послеоперационном материале отмечено: T1a — 42,95%, T1b — 50%, T2a — 2,56%, T2b — 0,65%, T3a — 3,84%.

Выводы

Резекция почки — это безопасный метод органосохранного лечения при раке почки. Мини-инвазивный доступ при лечении не уступает открытому. Решение вопроса о необходимости и безопасности резекции почки необходимо принимать индивидуально для каждого пациента исходя из возможностей конкретной клиники. При накоплении опыта хирурга повышается возможность органосохранного лечения.

Список литературы

1. Vilasecaa A., Guglielmettia G., Emily A. Vertosickc. Value of Partial Nephrectomy for Renal Cortical Tumors of cT2 or Greater Stage: A Risk-benefit Analysis of Renal Function Preservation Versus Increased Postoperative Morbidity // Eur Urol Oncol. 2020 June. Vol. 3 (3). P. 365–371. DOI: 10.1016/j.euo.2019.04.003. 2. Hui L., Qing-Fang K., Jian L. et al. A meta-analysis for comparison of partial nephrectomy vs. radical nephrectomy in patients with pT3a renal cell carcinoma // Transl Androl Urol. 2021. Vol. 10 (3). P. 1170–1178. http://dx.doi.org/10.21037/tau-20-1262 3. Giovanni E. Cacciamani, Luis G. Medina, Gill T. et al. Impact of Surgical Factors on Robotic Partial Nephrectomy Outcomes: Comprehensive Systematic Review and Meta-analysis // The Journal of Urology®. 2018. DOI: 10.1016/j.juro.2017.12.086. 4. Kutikov A., Robert G. Uzzo. The R.E.N.A.L. Nephrometry Score: A Comprehensive Standardized System for Quantitating Renal Tumor Size, Location and Depth // The journal of urology®. 2009 Sept. Vol. 182. P. 844–853. DOI: 10.1016/j.juro.2009.05.035. 5. Janssen M.W.W., Linxweiler J., Terwey S. et al. (2018) Survival outcomes in patients with large (≥7 cm) clear cell renal cell carcinomas treated with nephron-sparing surgery versus radical nephrectomy: Results of a multicenter cohort with long-term follow-up // PLoS ONE. 2018. Vol. 13 (5). P. e0196427. https://doi.org/10.1371/journal.pone.0196427

Лучевая диагностика (рентгенография, КТ, МРТ) в онкологии

Объем хирургического вмешательства у больных раком молочной железы и маммография с контрастным усилением

Авторы:

(1) Чёрная Антонина Викторовна, dr.chernaya@mail.ru, ФГБУ «НМИЦ онкологии им. Н.Н. Петрова» Минздрава России, Санкт-Петербург
(2) Багненко Сергей Сергеевич, bagnenko_ss@mail.ru, ФГБУ «НМИЦ онкологии им. Н.Н. Петрова» Минздрава России, Санкт-Петербург
(3) Зайцев Александр Николаевич, zansp@mail.ru, ФГБУ «НМИЦ онкологии им. Н.Н. Петрова» Минздрава России, Санкт-Петербург
(4) Буровик Илья Александрович, burovick_ilya@mail.ru, ФГБУ «НМИЦ онкологии им. Н.Н. Петрова» Минздрава России, Санкт-Петербург
(5) Дышлюк Татьяна Леонидовна, tatyanadyshdyuk@mail.ru, ФГБУ «НМИЦ онкологии им. Н.Н. Петрова» Минздрава России, Санкт-Петербург
(6) Вьюн Игорь Дмитриевич, igorvy98@gmail.com, ФГБУ «НМИЦ онкологии им. Н.Н. Петрова» Минздрава России, Санкт-Петербург
(7) Грушко Арсений Аркадьевич, A89281082819@yandex.ru, ФГБУ «НМИЦ онкологии им. Н.Н. Петрова» Минздрава России, Санкт-Петербург
(8) Ситников Максим Николаевич, skyfalltambov@yandex.ru, ФГБУ «НМИЦ онкологии им. Н.Н. Петрова» Минздрава России, Санкт-Петербург

Ключевые слова

рак молочной железы, маммография с контрастным усилением, хирургическое лечение

Актуальность

В настоящее время стратегия хирургического лечения рака молочной железы (РМЖ) пересматривается в сторону эстетической хирургии. В последние годы отмечается тенденция замещения радикальной мастэктомии (МЭ) органосохраняющими реконструктивно-пластическими операциями. Выбор объема операции зависит от оценки распространения патологического процесса.

Цель

Определить зависимость объема хирургического вмешательства от данных маммографии с контрастированием (СЕМ).

Материалы и методы

В исследование было включено 154 женщины, у которых при гистологическом исследовании верифицировали злокачественное образование молочной железы (МЖ), 99 женщин подверглись хирургическому лечению в нашем центре. В этой группе было 69 пациенток без предварительной неоадъювантной химиотерапии (НАХТ) и 30 после проведенной НАХТ; 55 из 154 пациенток оперативное вмешательство в центре не проводилось. Для оценки распространения патологического процесса всем больным выполнялась СЕМ, которая проводилась после внутривенного введения неионных рентгеноконтрастных препаратов с использованием автоматического инжектора контрастной среды.

Результаты

После получения данных СЕМ отмечалась смена объема хирургического вмешательства у 17 (17,2%) больных. В группе больных, которым предполагалась радикальная МЭ, у 6 (10,3%) пациенток объем хирургического вмешательства был изменен на органосохранную операцию. Напротив, в группе больных, которым планировалась органосохранная операция, 11 (26,8%) пациенткам в дальнейшем была выполнена радикальная МЭ. Причинами завышения распространенности опухолевого процесса были вторичный отек МЖ, эффект суммации железистой ткани с опухолевым узлом и пролиферативных изменений. У 1 пациентки было ложноположительное утверждение о мультицентричности процесса. Таким образом, после выполнения СЕМ в группе из 99 женщин мастэктомия была выполнена у 63, а органосохраняющая операция — у 36 женщин. Поэтому в 26,8% случаев СЕМ приводит к эскалации хирургического лечения и в 10,3% — к деэскалации. Размеры, полученные при СЕМ, оказались очень близки к гистологическим (p=0,052), что говорит о высокой точности метода в стадировании. Этот вывод подтверждается результатами корреляционного анализа.

В соответствии со шкалой Чеддока между размерами образований, оцененными при выполнении СЕМ, и гистологическими размерами существует сильная положительная корреляционная взаимосвязь (вычислена с помощью рангового коэффициента корреляции Спирмена rS): rS=0,97; p <0,001.

Выводы

СЕМ является более точным методом предоперационного стадирования. Включение СЕМ в алгоритм исследования пациенток, больных РМЖ, позволяет точно определить объем оперативного вмешательства. Дополнительная информация, полученная после проведения СЕМ, в 10,3% случаев привела к уменьшению объема хирургического вмешательства и в 26,8 % — к увеличению.

Список литературы

1. Бондарчук Я. И., Багненко С. С., Чёрная А. В. и др. Интраоперационная маммография образцов для оценки краев резекции при органосохраняющих операциях у больных раком молочной железы // Радиология — практика. 2023. № 4. С. 71-81. https://doi.org/10.52560/2713-01182023-4-71-81 2. Ульянова Р.Х., Чёрная А.В., Криворотько П.В. и др. Дифференциальная диагностика патологии молочной железы с помощью типов накопления контрастного препарата при контрастной спектральной двухэнергетической маммографии / Вопросы онкологии. 2020. Т. 66. № 3. С. 252–261. DOI: 10.37469/0507-3758-2020-66-3-252-261. 3. Чёрная А.В., Новиков С.Н., Криворотько П.В. и др. Новые технологии при выявлении рака молочной железы — контрастная двухэнергетическая спектральная маммография / Медицинская визуализация. 2019. № 2. С. 49–61. DOI: 10.24835/16070763-2019-2-49-61. 4. Pandya T., Liu Z., Dolan H. et al. Australian Women's Responses to Breast Density Information: A Content Analysis // Int J Environ Res Public Health. 2023. Vol. 20. N. 2. P. 1596. 5. Contrast-Enhanced Spectral Mammography Assessment of Patients Treated with Neoadjuvant Chemotherapy for Breast Cancer / K. Steinhof-Radwańska, A. Grażyńska, A. Lorek. et al. // Curr Oncol. 2021 Sep 6. Vol. 28 (5). P. 3448–3462. DOI: 10.3390/curroncol28050298. PMID: 34590596. PMCID: PMC8482113.

Конкурс молодых ученых

Аллельный состав промотора гена белка сурвивина (BIRC5) как один из предикторов прогнозирования течения немышечно-инвазивного рака мочевого пузыря

Авторы:

(1) Черняев Денис Владимирович, denisonco@mail.ru, ФГБОУ ВО «Красноярский государственный медицинский университет им. профессора В.Ф. Войно-Ясенецкого» Минздрава России, КГБУЗ «Красноярский краевой клинический онкологический диспансер им. А.И. Крыжановского, Красноярск

Ключевые слова

сурвивин, BIRC5, rs9904341, рак мочевого пузыря

Актуальность

Для немышечно-инвазивного рака мочевого пузыря (НМИРМП) характерна высокая частота рецидивирования и прогрессирования заболевания. Актуальной задачей является поиск лабораторного онкомаркера, способного предсказать течение злокачественного процесса, что позволит персонализировать как лечение, так и кратность наблюдения за больными.

Цель

Разработка современных подходов к диагностике и прогнозированию течения НМИРМП на основании данных молекулярно-генетического анализа полиморфизма аллельного состава промотора гена BIRC5 (сурвивина).

Материалы и методы

В работе проанализированы результаты наблюдения за 295 больными с подтвержденным диагнозом «рак мочевого пузыря» (РМП) (216 пациентов с НМИРМП и 79 — с МИРМП), в контрольную группу вошли 183 здоровых донора сопоставимого пола и возраста. Всем участникам проведен молекулярно-генетический анализ вариаций аллельного состава промоторного участка гена BIRC5 (сурвивина) [rs9904341(G/C)], для группы исследования выполнен анализ анамнестических, демографических, антропометрических и клинико-морфологических параметров больных. Выделение ДНК и генотипирование образцов проводили методом

ПЦР (полимеразная цепная реакция) на основе реакции удлинения специфичных праймеров с последующим твердофазным биолюминесцентным анализом продуктов PEXT-реакции (реакция ферментативного удлинения аллель-специфичного праймера).

Результаты

Выявлена статистически достоверная корреляционная связь между глубиной инвазии опухоли и аллельным составом промоторного участка гена BIRC5, а именно: вариант CC наиболее часто встречался в группе контроля (здоровые доноры), тогда как генотип GG преимущественно наблюдался у пациентов с НМИРМП (p=0,003) и реже всего наблюдался в группе контроля, что, вероятно, связано с «удобством» данного варианта промотора как «стартовой площадки» для синтеза белков ингибиторов апоптоза. Также нами были установлены различия по влиянию на бессобытийную выживаемость между генотипами промотора сурвивина. Так, при варианте GG риск события, под которым понимали увеличение глубины инвазии или появление регионарных или отдаленных метастазов, снижался в 12 раз (p=0,001), в то время как вариант CC крайне редко наблюдался в группе исследования, однако характеризовался быстрым наступлением события. Нами были разработаны математические модели, позволяющие оценить риск возникновения прогрессирования НМИРМП, а также спрогнозировать БСВ по ключевым предикторам течения НМИРМП, одним из которых был генотип промотора BIRC5.

Выводы

Проведение анализа аллельного состава промоторного участка гена BIRC5 (сурвивина) в совокупности с клинико-морфологическими данными может быть использован для прогнозирования глубины инвазии РМП и течения НМИРМП.

Список литературы

1. Черняев Д.В., Зуков Р.А., Слепов Е.В., Франк Л.А. Полиморфизм гена BIRC5 (сурвивина) как молекулярно-генетический предиктор течения заболевания у пациентов с НМИРМП // Злокачественные опухоли = MALIGNANT TUMOURS «Злокачественные опухоли». 2023. Т. 13, № 3s1. С. 182–183. https://elibrary.ru/item.asp?id=54951846 2. Панамарев Н.С., Башмакова Е.Е., Кудрявцев А.Н. и др. О диагностической и предикторной значимости онкомаркера сурвивина (BIRC5) при раке мочевого пузыря // Вопросы онкологии = Voprosy Onkologii = Problems in Oncology. 2023. Т. 69, № 2. С. 308–315. https://www.elibrary.ru/item.asp?id=52447538 3. Черняев Д.В., Зуков Р.А., Слепов Е.В. и др. Взаимосвязь однонуклеотидного полиморфизма 31G/C гена сурвивина с риском возникновения рака мочевого пузыря // Злокачественные опухоли = MALIGNANT TUMOURS «Злокачественные опухоли». 2022. Т. 12, № 3 S1. С. 143–144. https://elibrary.ru/item.asp?id=49974720 4. Башмакова Е.Е., Панамарев Н.С., Кудрявцев А.Н. и др. Анализ связи полиморфизма -31G/C (rs9904341) в гене BIRC5 с риском возникновения рака мочевого пузыря // Сибирский онкологический журнал = Siberian Journal of Oncology. 2022. Т. 21, № 4. С. 64–71. https://elibrary.ru/item.asp?id=49365294

Влияние экспрессии маркеров опухолевых стволовых клеток у пациентов с глиобластомами на исходы лечения

Авторы:

(1) Чижова Ксения Александровна, k.a.chizhova98@gmail.com, ФГБУ «НМИЦ им. В. А. Алмазова» Минздрава России, Санкт-Петербург
(2) Гуляев Дмитрий Александрович, gulyaevd@mail.ru, ФГБУ «НМИЦ им. В. А. Алмазова» Минздрава России, Санкт-Петербург
(3) Курносов Иван Александрович, ivkurnosov@gmail.com, ФГБУ «НМИЦ онкологии им. Н.Н. Петрова» Минздрава России, Санкт-Петербург
(4) Митрофанова Любовь Борисовна, lubamitr@yandex.ru, ФГБУ «НМИЦ им. В. А. Алмазова» Минздрава России, Санкт-Петербург
(5) Чиркин Владислав Юрьевич, 9831766@mail.ru, ФГБУ «НМИЦ им. В. А. Алмазова» Минздрава России, Санкт-Петербург

Ключевые слова

раковые стволовые клетки, глиобластома, маркеры, исходы лечения

Актуальность

Глиобластома представляет собой наиболее злокачественную первичную опухоль головного мозга, рецидив которой остается неизбежным событием. Считается, что ее устойчивости к лечению способствуют раковые стволовые клетки (РСК). В настоящее время отсутствует идеальный набор маркеров для точной характеристики РСК, позволяющий спрогнозировать течение заболевания или ответ на лечение.

Цель

Изучение отдаленных результатов лечения больных с глиобластомами на основании анализа наличия и степени экспрессии маркеров РСК.

Материалы и методы

У 16 больных с верифицированными глиобластомами IDH-wildtype было выполнено тотальное микрохирургическое удаление опухоли. Средняя общая выживаемость (ОВ) составила 17,0±10,7 мес (Q1 — 11,3, Q3 — 2,8). Был выполнен корреляционный анализ взаимосвязи ОВ и маркеров РСК глиобластомы (Nanog, Nestin, CD133, SOX2, FOXM1, Ki67 и CD38), а также построена прогностическая модель по методу множественной линейной регрессии. Статистический анализ проводился с использованием программы StatTech v. 3.1.10.

Результаты

По результатам корреляционного анализа между nanog и ОВ, а также Ki67% и ОВ связь отсутствовала. Слабой тесноты обратная связь была установлена при оценке nestin, CD133, CD38% и ОВ. При оценке связи SOX2 и ОВ была установлена слабой тесноты прямая связь, при оценке FOXM1 и ОВ — умеренной тесноты прямая связь. С помощью метода множественной линейной регрессии выполнена оценка зависимости ОВ от совокупности маркеров РСК. Полученная регрессионная модель характеризуется коэффициентом корреляции rxy=0,5, что соответствует слабой связи по шкале Чеддока. Модель не была статистически значимой (p=0,841). Таким образом, маркеры РСК, изученные нами, не являются предикторами для модели прогнозирования ОВ, статистически значимые связи установлены не были.

Выводы

Исследование дополнительных маркеров РСК глиобластомы в целях прогнозирования результатов лечения в клинической практике на настоящий момент нецелесообразно и не влияет на тактику. На сегодня основной доказанный подход к курации пациентов с глиобластомами — локальный контроль.

Список литературы

1. Biserova K., Jakovlevs A., Uljanovs R. et al. Cancer Stem Cells: Significance in Origin, Pathogenesis and Treatment of Glioblastoma // Cells. 2021. Vol. 10 (3). P. 621. DOI: 10.3390/cells10030621. 2. Wallenborn M., Xu L.X., Kirsten H. et al. Molecular Analyses of Glioblastoma Stem-like Cells and Glioblastoma Tissue // PLoS ONE. 2020. Vol. 15 (7). P. e0234986. DOI: 10.1371/journal.pone.0234986. 3. Brown D.V., Filiz G., Daniel P.M. et al. Expression of CD133 and CD44 in Glioblastoma Stem Cells Correlates with Cell Proliferation, Phenotype Stability and Intra-Tumor Heterogeneity // PLoS ONE. 2017. Vol. 12 (2). DOI: 10.1371/journal.pone.0172791. 4. Liang C., Zhao T., Ge H. et al. The Clinicopathological and Prognostic Value of Nanog in Human Gastrointestinal Luminal Cancer: A Meta-Analysis // Int. J. Surg. Lond. Engl. 2018. Vol. 53. P. 193–200. DOI: 10.1016/j.ijsu.2018.03.050. 5. Mansouri S., Nejad R., Karabork M. et al. Sox2: Regulation of Expression and Contribution to Brain Tumors // CNS Oncol. 2016. Vol. 5 (3). P. 159–173. DOI: 10.2217/cns-2016-0001.

Онкоэпидемиология

Эпидемиологические аспекты колоректального рака в Удмуртии

Авторы:

(1) Батов Сергей Викторович, bsv@idz.ru, ФГБОУ ВО «Ижевская государственная медицинская академия» Минздрава России, Ижевск
(2) Чураков Иван Валерьевич, ivtch@mail.ru, ФГБОУ ВО «Ижевская государственная медицинская академия» Минздрава России, Ижевск

Ключевые слова

колоректальный рак, заболеваемость, смертность, запущенность

Актуальность

Колоректальный рак (КРР) — объединенное понятие, которое включает в себя рак ободочной и прямой кишки вместе с анальным отделом. За последние десятилетия в ряде экономически развитых стран отмечен рост заболеваемости и смертности населения от КРР. Не является исключением и РФ. В 2023 г. в структуре онкологической заболеваемости в нашей стране (оба пола) КРР занял 1-е место (14,5%). По показателю смертности (оба пола) эта патология была на 2-м месте (17,0%) после рака легкого (19,9%).

Цель

Охарактеризовать эпидемиологическую картину по КРР в Республике Удмуртии (РУ).

Материалы и методы

Эпидемиологические показатели рассчитывались за период с 2001 по 2023 г. с использованием официальной отчетной документации Республиканского клинического онкологического диспансера (Ижевск), данных государственной статистики о годовой численности населения и программы «ОНКОСТАТ».

Результаты

В 2023 г. доля КРР (оба пола) от всех ЗНО в РУ составила 14,5% (8,3% — ободочная кишка и 6,2% — прямая кишка, ректосигмоидное соединение и анус). Это 1-е ранговое место. «Грубый» показатель заболеваемости КРР составил 74,1. Темп роста показателя начиная с 2001 г. составил 241,4% [по раку ободочной кишки (РОК) +268,4%, по раку прямой кишки (РПК) +212,8%]. В 2023 г. было выявлено активно (от числа всех взятых на учет с КРР) 28,4% пациентов с РОК и 26,6% с РПК. РПК относят к опухолям так называемых визуальных локализаций, и выявление I стадии заболевания только у 20,6% пациентов свидетельствует о явно неудовлетворительном качестве диагностического процесса. Доля смертности от КРР (оба пола) от всех ЗНО в РУ в 2023 г. была 17,0% (9,6% — ободочная кишка и 7,4% — прямая кишка, ректосигмоидное соединение и анус) и уступала таковой только для рака легкого (19,9%). Темп роста показателя смертности от КРР составил 216,2% (по РОК +229,1%, по РПК +201,3%). Доля пациентов со злокачественными опухолями, умерших в течение года после взятия на учет, — один из важнейших показателей деятельности онкослужбы. По сравнению с показателями 1-годичной летальности 2001 г. (РОК — 47,2% и РПК — 31,1%) отмечается значительная положительная тенденция. Так, в 2023 г. этот показатель для РОК составил 17,5%, для РПК — 14,2%. Убыль показателя составила 37,7% по РОК и 45,7% по РПК. Положительная динамика показателя 1-годичной летальности может свидетельствовать об улучшении как диагностики, так и качества проводимого лечения.

Выводы

Таким образом, эпидемиологическая характеристика КРР в РУ указывает на необходимость оптимизации диагностических мероприятий с целью своевременного начала персонализированного лечения данной категории больных для достижения лучших результатов. Проведение таких мероприятий может привести к снижению смертности от КРР как основного качественного показателя деятельности онкологической службы.

Список литературы

Злокачественные новообразования в России в 2022 году (заболеваемость и смертность) / под ред. А.Д. Каприна, В.В. Старинского, А.О. Шахзадовой, И.В. Лисичниковой. М.: МНИОИ им. П.А. Герцена — филиал ФГБУ «НМИЦ радиологии» Минздрава России, 2023. 276 с. Состояние онкологической помощи населению России в 2022 году / под ред. А.Д. Каприна, В.В. Старинского, А.О. Шахзадовой. М.: МНИОИ им. П.А. Герцена — филиал ФГБУ «НМИЦ радиологии» Минздрава России, 2023. 254 с.

Опухоли органов грудной клетки (рак легкого, мезотелиома и пр.): комбинированное/комплексное лечение

Реимплантация верхнедолевого бронха в трахею как альтернатива правосторонней пневмонэктомии при раке легкого

Авторы:

(1) Шабатуров Леонид Юрьевич, leo.shabaturov@gmail.com, ГБУЗ Ленинградская областная клиническая больница, Санкт-Петербург
(2) Симкин Сергей Михайлович, serg_sim@list.ru, ГБУЗ Ленинградская областная клиническая больница, Санкт-Петербург
(3) Елькин Алексей Владимирович, Aleksei.Elkin@szgmu.ru, ФГБОУ ВО «Северо-Западный государственный медицинский университет им. И.И. Мечникова» Минздрава России, Санкт-Петербург

(4) Крылов Иван Иванович, ivkrylov@icloud.com, ГБУЗ Ленинградская областная клиническая больница, Санкт-Петербург
(5) Анисимова Елена Игоревна, anisimovaelena@gmail.com, ГБУЗ Ленинградская областная клиническая больница, Санкт-Петербург

Ключевые слова

бронхопластические операции, рак легкого

Актуальность

Тенденцией последнего десятилетия стало сокращение показаний к пневмонэктомии при раке легкого ввиду неудовлетворительных функциональных исходов и большей частоты послеоперационных осложнений в сравнении с бронхопластическими операциями. Следует отметить, что сохранение верхней доли легкого при местнораспространенном центральном раке, переходящем на главный бронх, и интактном верхнедолевом является более сложным в техническом исполнении, нежели сохранение нижней доли при опухолях верхнедолевых бронхов с переходом на главный. С учетом тупого угла отхождения верхнедолевого бронха и большой разницы диаметров верхнедолевого и главного бронхов выполнение циркулярного анастомоза « конец в конец» технически сложно и сопряжено с последующим высоким риском перегиба анастомоза или его несостоятельности ввиду значимого натяжения медиальной стенки.

Цель

Продемонстрировать альтернативный метод хирургического вмешательства, позволяющий в значительной степени избежать вышеперечисленных осложнений.

Материалы и методы

Пациент 56 лет с плоскоклеточным раком промежуточного бронха cT4N1M0, с переходом на промежуточный и правый главный бронх по медиальной стенке до второго полукольца, рентгенологические признаки инвазии в пищевод и перикард. Пациенту выполнено 3 цикла н/а ПХТ по схеме ТР, достигнута стабилизация. Сопутствующая патология: распространенный атеросклероз, ХСН, ХОБЛ, ожирение II степени (ИМТ — 36, ЖЕЛ — 2,9 л, ОФВ1 — 2,1 л, ФВ — 63%, рРА — 25мм рт.ст.).

Результаты

Произведена расширенная комбинированная нижняя билобэктомия с имплантацией верхнедолевого бронха в трахею, а так же резекцией мышечной стенки среднегрудного отдела пищевода и задней поверхности перикарда. Длительность операции 310 мин. Последовательность операции: систематическая лимфаденэктомия, резекция мышечной стенки пищевода, резекция перикарда, лигирование сосудов средней и нижней долей, пересечение правого главного бронха по устью, отсечение верхнедолевого бронха от главного. По боковой поверхности трахеи, проксимальнее культи на 1 см, сформировано окно 12×7 мм. Непрерывный шов PDS 4.0 на переднюю губу анастомоза, 2 Z-образных шва на углы и 2 на заднюю губу. Кровопотеря 100 мл. Пациент выписан на 8-е сутки без признаков дыхательной и сердечной недостаточности. При обследовании через 1 мес: ЖЕЛ — 2,4 л, ОФВ1 — 1,6 л, ФВ — 63%, рРА — 19 мм рт.ст.

Выводы

Реимплантация верхнедолевого бронха в трахею — альтернатива правосторонней пневмонэктомии, обеспечивающая адекватную радикальность операции. Сохранение верхней доли легкого обеспечивает наилучший функциональный исход операции, позволяет избежать смещения средостения, развития постпневмонэктомического синдрома, легочной гипертензии, прогрессирования ХСН. Эта операция особенно оправданна у пациентов с низкими функциональными резервами и в риском кардиореспираторных осложнений.

Список литературы

Левченко Е.В., Левченко Н.Е., Ергнян С.М. и др. Непосредственные результаты бронхопластических операций в хирургии злокачественных новообразований легкого // Вопросы онкологии. 2016. № 1. С. 91–95. Левченко Е.В., Ергнян С.М., Барчук А.С. и др. Сосудисто- предсердные резекции в хирургическом лечении опухолей грудной полости // I Российский онкологический научно-образовательный форум с международным участием «Белые ночи — 2015»: сб. тезисов. М., 2015. С. 320. Левченко Н.Е. Совершенствование бронхопластических операций в хирургии злокачественных новообразований легкого // Сборник научных трудов молодых ученых. М., 2016. С. 42–45. Левченко Е.В., Левченко Н.Е., Барчук А.С. Бронхопластические вмешательства в хирургии злокачественных новообразований // I Российский онкологический научно-образовательный форум с международным участием «Белые ночи — 2015»: Сб. тезисов. М., 2015. С. 317. Левченко Е.В., Левченко Н.Е., Ергнян С.М. и др. Непосредственные результаты бронхопластических оперативных вмешательств в хирургии злокачественных новообразований легкого // II Петербургский онкологический форум «Белые ночи — 2016»: сб. тезисов. М., 2016. С. 461.

Конкурс молодых ученых

Морфологические и иммуногистохимические основы прогнозирования отдаленных метастазов меланомы хориоидеи

Авторы:

(1) Шаманова Анна Юрьевна, anna-sha@bk.ru, ГАУЗ «Челябинский областной клинический центр онкологии и ядерной медицины», ФГБОУ ВО «Южно-Уральский государственный медицинский университет» Минздрава России, Челябинск
(2) Казачков Евгений Леонидович, doctorkel@mail.ru, ФГБОУ ВО «Южно-Уральский государственный медицинский университет» Минздрава России, Челябинск

Ключевые слова

меланома хориоидеи, лимфоциты, макрофаги, метастазы, кровеносные сосуды опухоли, экстрацеллюлярный матрикс

Актуальность

Меланома хориоидеи (МХ) — злокачественное новообразование собственной сосудистой оболочки глаза. Прогнозирование и предотвращение метастазирования данной опухоли — одна из главных задач онкоофтальмологии.

Цель

Определить морфологические и иммуногистохимические особенности меланомы хориоидеи и оценить возможности прогнозирования отдаленных метастазов опухоли.

Материалы и методы

Ретроспективно исследован операционный материал случаев МХ за период с 2013 по 2017 г. Сформировано 2 группы исследования: 1-я группа — случаи МХ без отдаленных метастазов (n=25), 2-я группа — случаи МХ с отдаленными метастазами в печень (n=18). Применены историко-архивный, гистологический, иммуногистохимический, морфометрический и статистический методы исследования.

Результаты

В 2-й группе исследования статистически значимо преобладал уровень клеток, экспрессирующих маркеры CD4 [138,5 (99,8–153,3)]— , CD68 [137(99,5–173,8)] и CD56 [5 (3–6)]. Установлено, что показатели CD4-лимфоцитов >95 и CD68-макрофагов >104 позволяют прогнозировать появление отдаленных метастазов МХ с чувствительностью 83,3 и 72,2% и специфичностью 76 и 76% соответственно. Такой же прогностической ценностью обладают показатели объемной плотности кровеносных сосудов в опухоли <3,9 (с чувствительностью 77,8%, специфичностью 64%). Компоненты микроокружения интенсивно экспрессируют ММП-9 и ремоделируют коллагеновый каркас. Более выраженная экспрессия ММП-9 была ассоциирована с повышенным содержанием в экстрацеллюлярном матриксе разрозненных волокон К-4 в метастазирующих МХ.

Выводы

Меланомы хориоидеи с отдаленными метастазами характеризуются особенностями клеточно-стромального микроокружения, что можно использовать для построения прогноза метастазирования опухоли.

Список литературы

1.Способ определения псевдососудов, сформированных макрофагами, в меланомах хориоидеи в процессе прижизненного патологоанатомического исследования: патент на изобретение RU № 2790775. Заявка № 2022101993 от 27.01.2022. Шаманова А.Ю., Казачков Е.Л., Панова И.Е. Способ прогнозирования появления отдаленных метастазов меланомы хориоидеи: патент на изобретение RU № 2790468. Заявка № 2022112110 От 04.05.2022. Шаманова А.Ю., Казачков Е.Л., Панова И.Е. и др.

Субклеточные технологии в онкологии

Особенности скринингового обследования онкологических больных на вирусный гепатит В

Авторы:

(1) Шевякова Елена Андреевна, eash.2016@yandex.ru, ФГБУ «НМИЦ онкологии» Минздрава России, Ростов-на-Дону
(2) Зыкова Татьяна Алексеевна, tatiana2904@yandex.ru, ФГБУ «НМИЦ онкологии» Минздрава России, Ростов-на-Дону
(3) Великородная Лилия Андреевна, lawelik@yandex.ru, ФГБУ «НМИЦ онкологии» Минздрава России, Ростов-на-Дону

Ключевые слова

вирусный гепатит В, диагностика, скрининг, онкология

Актуальность

Критически важное значение для онкологических больных имеет эффективная диагностика вирусного гепатита В (ВГВ) ввиду риска его реактивации и развития осложнений. Определение исключительно наличия HBsAg может оказаться недостаточным для полноценной скрининговой диагностики: существенный процент больных со скрытыми формами ВГВ может оказаться не выявленным.

Цель

Проанализировать частоту выявления серологических маркеров латентных форм ВГВ среди онкологических больных.

Материалы и методы

Исследовали сыворотки крови больных, поступавших на госпитализацию в ФГБУ «НМИЦ онкологии» МЗ РФ в период с 2016 по 2023 г. Выполняли определение HBsAg и anti-HBcore с использованием иммуноферментных тест-систем отечественного производства (АО «Вектор-Бест», учет результатов Infinite F50, Tecan Austria GmbH) или иммунохемилюминесцентного анализатора Vitros 3600 (Ortho Clinical Diagnostics). Всего было исследовано 41 523 образца на HBsAg, 2035 образцов на anti-HBcore, из них 958 образцов одновременно на HBsAg и anti-HBcore.

Результаты

Распространенность HBsAg среди онкологических больных составила 2,5% (1051/41 523). Наибольшая доля HBsAg-положительных образцов была выявлена в 2021 г. (4,4%), наименьшая — в 2023 г. (1,4%). Общая частота выявления anti-HBcore колебалась в пределах от 18,5% (2022 г.) до 27,1% (2021 г.) и в среднем составила 23,7% (483/2035). Одновременное обследование на HBsAg и anti-HBcore позволило выявить различные сочетания маркеров. Среди ВГВ-положительных вариантов самым распространенным оказалось сочетание с наличием anti-HBcore, но отсутствием HBsAg. Количество таких больных варьировало от 15,9% в 2022 г. до 24,5% в 2016 и 2019 гг., в среднем составило 20,6% (197/958). Одновременное присутствие обоих маркеров было отмечено в среднем у 4,6% больных (44/958): максимально такой вариант был выявлен в 2017 г. (8,5%), минимально — в 2019 г. (2,8%). Не было зафиксировано ни одного случая изолированного выявления HBsAg. Всего общее число лиц, инфицированных ВГВ, составило 25,2% (241/958). Из них HBsAg-негативными оказались 81,7% (197/241), т.е. при проведении стандартного скринингового обследования эти больные останутся не выявленными.

Выводы

Обнаружение антител к HBcoreAg при отсутствии HBsAg свидетельствует о наличии латентных форм ВГВ, которые в условиях медикаментозной иммуносупрессии могут перейти в активную форму. Выявленный существенный процент онкологических больных со скрытым вариантом ВГВ подчеркивает необходимость расширения числа диагностических маркеров для скрининга. Дополнительное тестирование на anti-HBcore может существенно повысить вероятность выявления ВГВ на этапе догоспитального обследования.

Список литературы

1. Guidelines for the prevention, care and treatment of persons with chronic hepatitis B infection. Geneva: World Health Organization, 2024 Mar. https://iris.who.int/bitstream/handle/10665/376353/9789240090903-eng.pdf?sequence=1 2. Феоктистова П.С., Винницкая Е.В., Нурмухаметова Е.А., Тихонов И.Н. Практические рекомендации по профилактике и лечению реактивации/обострения хронических вирусных гепатитов у пациентов, получающих противоопухолевую терапию. Практические рекомендации RUSSCO. Ч. 2. Злокачественные опухоли, 2023 (Т. 13), #3s2. С. 292–299. 3. Семенов А.В., Останкова Ю.В. Оккультный (скрытый) гепатит В: проблемы лабораторной диагностики // Инфекционные болезни: новости, мнения, обучение. 2019. Т. 8, № 3. С. 60–69. DOI: 10.24411/2305-3496-2019-13010.

Опухоли у детей: комбинированное/комплексное лечение

Значение индексов тромбоцитов для прогнозирования состояния доброкачественных сосудистых опухолей у детей раннего возраста

Авторы:

(1) Шейко Елена Александровна, esheiko@inbox.ru, ФГБУ «НМИЦ онкологии» Минздрава России, Ростов-на-Дону

Ключевые слова

гемангиома, светодиодное излучение, тромбоцитарные индексы

Актуальность

Опухолевые клетки могут способствовать активации тромбоцитов, стимулируя их агрегацию. Активированные тромбоциты, в свою очередь, способствуют росту опухолевых клеток, аберрантному ангиогенезу и инвазии. Повышенный уровень тромбоцитов связан с плохим прогнозом при различных типах опухолей [1]. Важно определить значение индексов тромбоцитов для прогнозирования состояния доброкачественных сосудистых опухолей у детей раннего возраста.

Цель

Изучить прогностическое значение показателей тромбоцитов при гемангиомах кожи или мягких тканей в динамике лечения у детей до 1 года.

Материалы и методы

Исследовано 200 пациентов до 1 года с диагнозом «гемангиома кожи или мягких тканей». Лечебное воздействие выполнялось методом фотохромотерапии с помощью лазерно-светодиодного физиотерапевтического аппарата «Спектр-ЛЦ» с использованием светодиодного излучения (СДИ) монохромного красного спектра с λ=0,67 мкм [2]. Была оценена связь между индексами тромбоцитов и состоянием сосудистой опухоли. Прогностический анализ проводился с использованием регрессионной модели Кокса.

Результаты

Высокие значения PLT ≥401, низкие значения PDW ≤12 коррелируют с показателями активного роста гемангиомы: высокой скоростью кровотока в питающим сосуде (≥12см/с), линейным увеличением размеров, высокими показателями термометрии (≥1). При регрессе опухоли, индуцированном красным светом методом фотохромометрии (ФХТ), эти показатели стремятся к норме.

Выводы

Высокие показатели PLT на фоне низких значений PDW являются неблагоприятным прогнозом состояния гемангиомы у ребенка до 1 года.

Список литературы

1. Mezouar S., Frere C., Darbousset R. et al. Role of platelets in cancer and cancer-associated thrombosis: Experimental and clinical evidences // Thromb Res. 2016. Vol. 139. С. 65–76. 2. Шейко Е.А., Кузнецов С.А. Красный свет излечивает гемангиомы у детей раннего возраста. Инновационные исследования как локомотив развития современной науки: от теоретических парадигм к практике. М., 2020. С. 165–175.

Субклеточные технологии в онкологии

Анализ протеома экзосом карциномы молочной железы: идентификация вовлеченных в опухолевую диссеминацию белков и поиск новых онкомаркеров для жидкостной биопсии

Авторы:

(1) Шефер Алексей Александрович, a.shefer@g.nsu.ru, Институт медицины и психологии Зельмана НГУ, Новосибирск
(2) Штам Татьяна Александровна, tatyana_shtam@mail.ru, НИЦ «Курчатовский Институт», Санкт-Петербург
(3) Юнусова Наталья Валерьевна, BochkarevaNV@oncology.tomsk.ru, НИИ онкологии ТНИМЦ РАН, Томскк
(4) Яньшоле Людмила Владимировна, Lyudmila.Yanshole@tomo.nsc.ru, ФГБУН Институт «Международный томографический центр» СО РАН, Новосибирск
(5) Тамкович Светлана Николаевна, s.tamkovich@g.nsu.ru, Институт медицины и психологии Зельмана НГУ, Новосибирск

Ключевые слова

рак молочной железы, протеом, экзосомы, жидкостная биопсия

Актуальность

Общепринятым методом определения молекулярного подтипа опухоли на данный момент является иммуногистохимический анализ биоптата, однако данный метод не отражает гетерогенность различных участков опухоли, а также не всегда позволяет достотаточно точно определить подтип. В связи с этим ведется поиск маркеров в составе биологических жидкостей, которые позволят диагностировать опухоли с учетом их гетерогенности методом «жидкостной биопсии». К одним из перспективных источников биомаркеров относятся экзосомы — внеклеточные мембранные везикулы диаметром 30–150 нм, несущие на своей поверхности тетраспанины CD9, CD63 и CD81. Экзосомы обнаруживаются во всех жидкостях организма и играют важную роль в межклеточной коммуникации, передаче сигналов и модуляции внеклеточного матрикса, влияя на многие физиологические и патологические процессы.

Цель

Поиск белков-маркеров молекулярного подтипа рака молочной железы (РМЖ) методом жидкостной биопсии.

Материалы и методы

Для идентификации опухоль-ассоциированых белков методом ультрафильтрации и ультрацентрифугирования были получены экзосомы двух клеточных линий псевдонормальных эпителиоцитов и девяти клеточных линий, имитирующих карциному молочной железы различных подтипов. Для определения возможной роли экзосом секретируемых эндотелиоцитами сосудов получены первичные клетки эндотелия пупочной вены человека. Экзосомы охарактеризованы проточной цитофлуорометрией, трансмиссионной электронной микроскопией и трековым анализом. Белки экзосом идентифецированы методом MALDI-TOF масс-спектрометрии.

Результаты

Суммарно в составе экзосом клеточных линий выявлено 622 белка, 42 белка были общими для клеточных линий псевдонормальных эпителиоцитов и линий, имитирующих РМЖ, а 13 и 12 белков оказались общими между первичными эпителиоцитами и линиями, имитирующими карциному молочной железы, и псевдонормальными эпителиоцитами соответственно. Методом сравнительного протеомного анализа идентифицировано 2 белка, универсальных для всех подтипов РМЖ, 4 белка, характерных для люминальных подтипов, 4 белка, уникальных для люминальномого подтипа А, 1 белок, уникальный для подтипа HER2+, и 3 белка для трижды негативного подтипа РМЖ.

Выводы

Выявлены значительные различия в составе экзосом клеточных линий, секретируемых псевдонормальными эпителиоцитами, линиями, имитирующими карциному молочной железы, и первичными эндотелиоцитами. Установлено, что белковый состав экзосом отличается от депонированой в базах данных HPA и DEPC 3.0 информации о белковом составе опухолевых клеток, что косвенно свидетельствует о направленном сортинге

белков в экзосомы. Создана панель потенциальных маркеров подтипа РМЖ для жидкостной биопсии, учитывающая возможный вклад экзосом, секретируемых клетками сосудов. Работа поддержана РНФ № 23-25-00462 «Метаболические нарушения и их метаболомные проявления в крови и межклеточной жидкости при лимфедеме».

Гастроинтестинальный рак (колоректальный): лекарственное лечение

Оценка общей выживаемости пациентов с колоректальным раком в зависимости от выбора лечения третьей линией противоопухолевой терапии и мутации гена RAS

Авторы:

(1) Ширяев Николай Павлович, shiryaev.nikolay89@mail.ru, ГБУЗ ЯО «Областная клиническая онкологическая больница», Ярославль
(2) Иванова Ольга Сергеевна, olgaivanova_44@bk.ru, ФГБОУ ВО «Ярославский государственный медицинский университет» Минздрава России, Ярославль
(3) Левшина Мария Николаевна, Levschina_maria@mail.ru, ФГБОУ ВО «Ярославский государственный медицинский университет» Минздрава России, Ярославль
(4) Милафетнова Валерия Валерьевна, vmilafetnova@mail.ru, ФГБОУ ВО «Ярославский государственный медицинский университет» Минздрава России, Ярославль
(5) Воркунов Матвей Андреевич, v.matwei@mail.ru, ФГБОУ ВО «Ярославский государственный медицинский университет» Минздрава России, Ярославль
(6) Чепоров Сергей Валентинович, sergey.cheporov@rambler.ru, ГБУЗ ЯО «Областная клиническая онкологическая больница», Ярославль

Ключевые слова

колоректальный рак, RAS-мутации, таргетная терапия

Актуальность

Колоректальный рак (КРР) занимает лидирующую позицию в структуре заболеваемости и смертности среди онкопатологии. В Ярославской области (ЯО) в 2023 г. заболеваемость составила 13,4%, а смертность 15,9% всех случаев злокачественных новообразований (ЗНО). Выбор лечения метастатического КРР (мКРР) зависит от наличия и вида мутации гена RAS. В настоящее время применение различных комбинаций лекарственной терапии позволяет существенно увеличить продолжительность жизни больных мКРР.

Цель

Оценить общую выживаемость (ОВ) пациентов с мКРР с различными мутациями RAS в зависимости от выбора схемы третьей линии ПЛТ в ЯО.

Материалы и методы

Проанализировано лечение 115 пациентов с диагнозом мКРР, получающих третью линию ПЛТ за последнее время в Ярославской областной клинической онкологической больнице. Из них 54 пациента с «диким типом» мутации RAS и 61 — с наличием мутаций. Выделено 4 группы пациентов в зависимости от схем третьей линии ПЛТ: I группа — FOLFOX+таргетный препарат (ТП) 13,9% (n=16); II группа — FOLFIRI+ТП 13,1% (n=15); III группа — регорафениб 53,9% (n=62); IV группа — другие схемы терапии 19,1% (n=22). В зависимости от вида лечения больные дополнительно разделены на 2 подгруппы: подгруппа А — пациенты с «диким типом» мутации RAS; подгруппа В — пациенты с мутацией RAS. Оценка ОВ проводилась методом Каплана–Мейера. Достоверность предикторов оценивалась с помощью логарифмического рангового критерия [Log Rank (Mantel-Cox) — Logrank test].

Результаты

При проведении ПЛТ у пациентов с «диким типом» мутации RAS ОВ в IA группе по схеме FOLFOX + ТП составила 39 мес (ДИ=23,1–54,8) (p=0,008); в IIA группе по схеме FOLFIRI + ТП — 47 мес (ДИ=21,8–30,1)

(p=0,061); в IIIA группе по схеме регорафениб — 30 мес (ДИ=22,5–37,4) (p=0,017); в IVA группе по схеме XELOX — 29 мес (ДИ=25,6–32,3) (p=0,022). При проведении ПЛТ у пациентов с мутацией RAS ОВ в IB группе по схеме FOLFOX+ТП составила 44 мес (ДИ=17,2–66,7) (p=0,006); в IIB группе по схеме FOLFIRI+ТП — 26 мес (ДИ=24,1–27,8) (p=0,053); в IIIB группе по схеме регорафениб — 31 мес (ДИ=20,6–41,3) (p=0,03); в IVB группе с другими схемами ПЛТ — 29 мес (ДИ=27,5–36,4) (p=0,022).

Выводы

Наилучшие показатели ОВ у пациентов с «диким типом» мутации RAS были получены при проведении третьей линии ПЛТ по схеме FOLFIRI+ТП, что увеличило ОВ на 8 мес по сравнению с контрольными группами (p<0,05). У пациентов с мутацией RAS наилучшие показатели ОВ были получены при проведении третьей линии ПЛТ по схеме FOLFOX+ТП, что увеличило ОВ на 18 мес по сравнению с контрольными группами (p<0,05). При оценке эффективности других схем ПЛТ значимых различий не обнаружено.

Список литературы

Оценка общей выживаемости пациентов с метастатическим колоректальным раком в зависимости от выбора лечения, локализации первичного очага и статуса мутации генов RAS / Н.П. Ширяев, С.В. Чепоров, В. Н. Малашенко и др. // Российский медико-биологический вестник им. академика И.П. Павлова. 2023. – Т. 31, № 1. С. 109–118. Чепорова М.С., Чепоров С.В., Трякин А.А. Выбор лечения химиорефрактерного рака толстой кишки // Злокачественные опухоли. 2023. № 13 (3). С. 56–63.

Технологии интервенционной радиологии (рентгенохирургии) в онкологии

Отдаленные результаты чрескожной ангиографически-ассистированной криоабляции почечно-клеточного рака под контролем плоскодетекторной томографии

Авторы:

(1) Малькевич Василий Игоревич, malkvasya@mail.ru, ФГБУ «НМИЦ онкологии им. Н.Н. Петрова» Минздрава России, Санкт-Петербург
(2) Шачинов Евгений Геннадьевич, drshachinoff@mail.ru, ГБУЗ «Санкт-Петербургский клинический научно-практический центр специализированных видов медицинской помощи (онкологический) им. Н.П. Напалкова», Санкт-Петербург
(3) Балахнин Павел Васильевич, balahnin_p@mail.ru, ФГБУ «НМИЦ онкологии им. Н.Н. Петрова» Минздрава России, Санкт-Петербург
(4) Шмелев Алексей Станиславович, shmel_1972@mail.ru, ФГБУ «НМИЦ онкологии им. Н.Н. Петрова» Минздрава России, Санкт-Петербург
(5) Буровик Илья Александрович, burovick_ilya@mail.ru, ФГБУ «НМИЦ онкологии им. Н.Н. Петрова» Минздрава России, Санкт-Петербург
(6) Прохоров Георгий Георгиевич, gprokhorov@mail, ФГБУ «НМИЦ онкологии им. Н.Н. Петрова» Минздрава России, Санкт-Петербург

Ключевые слова

рак почки, чрескожная криоабляция, плоскодетекторная компьютерная томография, интервенционная радиология

Актуальность

Чрескожная абляция — перспективный метод лечения пациентов, страдающих почечно-клеточным раком (ПКР) стадии T1a, в особенности больных с выраженными нарушениями функции почек и сопутствующей патологией.

Цель

Изучить отдаленные результаты лечения пациентов с ПКР T1a с применением ангиографически-ассистированной чрескожной криоабляции (ААЧКА) под контролем плоскодетекторной компьютерной томографии (ПДКТ).

Материалы и методы

С 2015 по 2021 г. ААЧКА под контролем ПДКТ с использованием только местной анестезии выполнили 14 пациентам с ПКР T1a стадии. Всем пациентам до этого было отказано в резекции почки ввиду тяжелой сопутствующей патологии. Средний возраст пациентов на момент проведения вмешательства составил от 60 до 86 лет (в среднем 74 года, медиана 76,5 года). Процедуру проводили по методике, описанной ранее, в рентгеноперационной на ангиографической установке Artis Zee Floor с функцией ПДКТ и Needle Guidance (Siemens, Германия). Для криоаблации использовали аргоно-гелиевую систему SeedNet Gold и криозонды IceEDGE 13G IceRod 17 G или IceSphere 17 G (Galil Medical, США). На всех этапах применяли ПДКТ-артериографию почки с введением 12 мл неионного контрастного препарата со скоростью 1 мл/с с задержкой сканирования 5 с.

Результаты

В настоящее время достоверно живы 10 из 14 пациентов. Умерли от прогрессирующей сопутствующей патологии без признаков прогрессирования онкологического процесса 2 пациента через 3 и 60 мес; 2 пациента выпали из-под наблюдения. У оставшихся 10 пациентов по данным обследования нет признаков локального рецидива и локального прогрессирования заболевания и только у 1 пациентки имеется подозрение на одиночный метастаз в легком. Время наблюдения пациентов составило от 35 до 102 мес (в среднем 59 мес). Выживаемость 1-, 2-, 3- и 4-летняя составила 91, 91, 83 и 83% соответственно.

Выводы

ААЧКА под ПДКТ контролем имеет высокие показатели безрецидивной и общей выживаемости и может рассматриваться как вариант радикального минимально-инвазивного лечения пациентов с ПКР T1a.

Список литературы

Балахнин П.В., Шмелев А.С., Шачинов Е.Г. и др. Чрескожная ангиографически-ассистированная криоаблация почечно-клеточного рака под контролем плоскодетекторной компьютерной томографии: возможности и потенциальные преимущества технологии // Онкологический журнал: лучевая диагностика, лучевая терапия. 2021. № 4 (4). С. 56–77.

Ядерная медицина в клинической онкологии

Первый опыт применения линейного ускорителя Halcyon Varian

Авторы:

(1) Шпота Регина Андреевна, regina.shpota@mail.ru, ГАУЗ «Челябинский областной клинический центр онкологии и ядерной медицины», Копейск
(2) Веселухина Ирина Михайловна, veselkia@mail.ru, ГАУЗ «Челябинский областной клинический центр онкологии и ядерной медицины», Копейск
(3) Самодуров Стефан Игоревич, mrstefan656@gmail.com, ГБУЗ «Городская больница им. А.П. Силаева г. Кыштым», Кыштым
(4) Шелепова Екатерина Владиславовна, malsevakatyv20@mail.ru, ГАУЗ «Челябинский областной клинический центр онкологии и ядерной медицины», Копейск
(5) Шнайдер Владимир Александрович, shnayderva@gmail.com, ГАУЗ «Челябинский областной клинический центр онкологии и ядерной медицины», Копейск

Ключевые слова

радиотерапия, линейный ускоритель, первый опыт

Актуальность

Развитие современной онкологии немыслимо без использования высокотехнологичных методов лечения. На сегодняшний день в клинической практике применяется широкий спектр специализированного оборудования для проведения радиотерапии. К современным методам радиотерапии относится проведение лечения с использованием линейных ускорителей, одним из которых является Halcyon Varian.

Цель

Описание первого опыта применения линейного ускорителя Halcyon Varian в условиях отделения дневного стационара радиотерапии № 2 ГАУЗ «ЧОКЦОиЯМ» г. Копейска.

Материалы и методы

Линейный ускоритель после установки и дозиметрических проб был введен в эксплуатацию 09.01.2024. Протокол лечения на Halcyon Varian включает следующие этапы: проведение разметки на мультиспиральном компьютерном томографе без контрастного усиления. Результаты импортируются в онкологическую информационную систему ARIA от Varian, далее проводится оконтуривание и дозиметрическое планирование совместно с медицинским физиком. После планирования производится укладка пациента и конусно-лучевая компьютерная томография (CBCT) на аппарате Halcyon Varian с целью прицельного наведения аппарата на запланированные объемы, после этого проводится лучевая терапия. Все последующие сеансы лучевой терапии начинаются с обязательного проведения CBCT, чтобы обеспечить точность укладки: это имеет ключевое значение для контроля наполнения полых органов при лечении злокачественных образований. В исследование были включены все пациенты, прошедшие курс лечения на аппарате с 09.01.2024 по 20.03.2024 в условиях дневного стационара.

Результаты

Всего за данный период проведено лечение у 42 пациентов. Средний возраст пациентов составил 64 года. Лучевые реакции оценивались согласно критериям RTOG. Распределение пациентов по диагнозам: рак предстательной железы — 24 пациента (у 22 пациентов лучевой цистит I степени, у 2 пациентов лучевой ректит I степени); рак прямой кишки — 8 пациентов (у 8 пациентов лучевой ректит I степени); рак легкого — 3 пациента (у 3 пациентов лучевой эпителиит I степени); рак молочной железы — 3 пациента (у 2 пациентов лучевой эпителиит I степени); рак мочевого пузыря — 1 пациент (у 1 пациента лучевой цистит I степени). Среднее количество сеансов лучевой терапии — 22 сеанса, максимально — 30 сеансов, минимально — 21 сеанс. В 2 случаях обязательное проведение CBCT позволило заподозрить у пациентов со злокачественным новообразованием легких нарастание гидроторакса при отсутствии клинической симптоматики с последующей верификацией состояния по данным УЗИ. Пациентам проведена симптоматическая терапия и лучевое лечение выполнено в полном объеме.

Выводы

Линейный ускоритель Halcyon Varian может быть использован для лечения злокачественных образований различных локализаций и позволяет провести точное, высоколокализованное лучевое лечение.

Список литературы

1. Netherton T. et al. Experience in commissioning the halcyon linac //Medical physics. 2019. T. 46. N. 10. C. 4304–4313. 2. Крылова Т А. и др. Опыт внедрения клинического ускорителя электронов HALCYON: его достоинства и недостатки //Медицинская физика. 2021. № 2. С. 46–54.

Гастроинтестинальный рак (колоректальный): хирургическое лечение

Клинический случай оперативного лечения пациентки с дебютом онкологического заболевания на фоне острого коронарного синдрома

Авторы:

(1) Данилов Иван Николаевич, ivandanilov75@mail.ru, ФГБУ «НМИЦ им. В.А. Алмазова» Минздрава России, Санкт-Петербург
(2) Салов Максим Алексеевич, max.salov@mail.ru, ФГБУ «НМИЦ им. В.А. Алмазова» Минздрава России, Санкт-Петербург
(3) Шуляковская Анастасия Сергеевна, ramniiks@gmail.com, ФГБУ «НМИЦ им. В.А. Алмазова» Минздрава России, Санкт-Петербург

Ключевые слова

ишемическая болезнь сердца, острый коронарный синдром, колоректальный рак

Актуальность

Сочетание острого коронарного синдрома (ОКС) и онкологического процесса представляет особую сложность в связи с тем, что задержка в лечении онкологического процесса может привести к прогрессированию

заболевания, а его осложнения могут привести к жизнеугрожающим состояниям вплоть до фатальных [1, 2]. При этом выполнение хирургического вмешательства на фоне двойной антиагрегантной терапии сопряжено с крайне высокими рисками осложнений [2, 3].

Цель

Представить клинический случай оперативного лечения пациентки с дебютом онкологического заболевания на фоне ОКС.

Материалы и методы

Произведен поиск и анализ литературных источников, анализ истории болезни.

Результаты

Пациентка 71 года с ишемической болезнью сердца (ИБС), постинфарктным кардиосклерозом (ПИКС), известным многососудистым поражением КА госпитализирована в экстренном порядке с клиникой ОКС 28.04.2018. При поступлении клиника острой левожелудочковой недостаточности, отека легких купирована. Выполнена КАГ, стентирование ПМЖА и ДА. Начата двойная антиагрегантная терапия. 03.05.2018 выполнен второй этап ЧКВ: стентирование ОА и ПКА. На 3-и сутки после вмешательства при дефекации выявлена примесь алой крови. Выполнена ФКС: образование ректосигмоидного отдела. По данным гистологического исследования: инвазивная аденокарцинома. По данным мультиспиральной компьютерной томографии (МСКТ) ОБП и ОГК данных за отдаленные метастазы не получено. Учитывая невозможность отмены дезагрегантов, рецидивирующие кишечные кровотечения, принято решение об оперативном вмешательстве. Проводилась предоперационная подготовка, коррекция анемии. 14.05.2018 выполнена лапароскопическая передняя резекция прямой кишки. По результатам гистологического исследования, умеренно дифференцированная аденокарцинома pT2N1R0. На 3-и сутки после оперативного лечения отмечено ухудшение состояния пациентки, выполнена релапароскопия. При ревизии зоны сигморектоанастомоза выявлена внутристеночная гематома с прорезыванием скрепок сшивающего аппарата с формированием дефекта. Учитывая внутристеночную гематому, ушить дефект не представлялось возможным. Было принято решение о разобщении анастомоза. Больная выписана 25.08.2018 на 11-е (8) сутки после оперативного лечения. В отсроченном порядке пациентке было выполнено лапароскопическое восстановление целостности толстой кишки.

Выводы

Учитывая высокий риск геморрагических осложнений на фоне антитромботической терапии, в группе пациентов, у которых возможно выполнение двухэтапного вмешательства, целесообразно рассмотреть вопрос об отказе от формирования первичного анастомоза с последующим выполнением реконструктивного этапа в безопасные сроки.

Список литературы

1. Leedy D., Tiwana J.K., Mamas M. at al. Coronary revascularisation outcomes in patients with cancer // Heart. 2022. Vol. 108 (7). P. 507–516. 2. Rodriguez A., Guilera N., Mases A. et al. Management of antiplatelet therapy in patients with coronary stents undergoing non-cardiac surgery: association with adverse events // Br J Anaesth. 2018. Vol. 120 (1). P. 67–76. 3. Saia F., Belotti L.M., Guastaroba P. et al. Risk of Adverse Cardiac and Bleeding Events Following Cardiac and Noncardiac Surgery in Patients With Coronary Stent: How Important Is the Interplay Between Stent Type and Time From Stenting to Surgery? // Circ Cardiovasc Qual Outcomes. 2016. Vol. 9 (1). P. 39–47.

Саркомы (мягких тканей, костей): комбинированное/комплексное лечение

Протокол лечения сарком мягких тканей туловища и конечностей

Авторы:

(1) Эберт Мария Альбертовна, mary.ebert.spb@gmail.com, ФГБУ «НМИЦ онкологии им. Н.Н. Петрова» Минздрава России, Санкт-Петербург
(2) Федосова Елена Александровна, fedos-alex@mail.ru, ФГБУ «НМИЦ онкологии им. Н.Н. Петрова» Минздрава России, Санкт-Петербург
(3) Новиков Сергей Николаевич, krokon@mail.ru, ФГБУ «НМИЦ онкологии им. Н.Н. Петрова» Минздрава России, Санкт-Петербург

(4) Гафтон Георгий Иванович, doc-tor@mail.ru, ФГБУ «НМИЦ онкологии им. Н.Н. Петрова» Минздрава России, Санкт-Петербург
(5) Зиновьев Григорий Владимирович, zinovevgrigory@gmail.com, ФГБУ «НМИЦ онкологии им. Н.Н. Петрова» Минздрава России, Санкт-Петербург

Ключевые слова

саркомы мягких тканей, стереотаксическая лучевая терапия, комбинированное лечение сарком

Актуальность:

Саркомы мягких тканей (СМТ) — группа опухолей, отличительной особенностью которых является рецидивирование. Применение лучевой терапии снижает частоту рецидивов.

Цель

Улучшение безрецидивной выживаемости пациентов с СМТ I–III стадии.

Материалы и методы

Выделено 2 группы пациентов с СМТ. В проспективную группу включены пациенты с СМТ (*n*=30) I–III стадии, получившие три этапа: I — курс предоперационной стереотаксической лучевой терапии в объеме облучения исключительно опухолевой ткани в режиме 5 фракций по РОД=5 Гр до СОД=25 Гр; II — хирургическое лечение в объеме: радикальное удаление СМТ с гистологическим исследованием операционного материала; III — курс послеоперационной 3D-конформной дистанционной лучевой терапии (ДЛТ) на ложе удаленного новообразования в режиме 25 фракций по РОД=2 Гр до СОД=50 Гр. В ретроспективную группу включены данные о пациентах с СМТ I–III стадии (*n*=60), получивших лечение: хирургическое лечение в объеме радикального удаления опухоли мягких тканей с последующим курсом послеоперационной 3D-конформной ДЛТ на ложе удаленного новообразования в режиме 25–30 фракций по РОД=2 Гр до СОД=50–60 Гр.

Результаты

Выявлено статистически достоверное повышение показателей 2-летней БРВ в группе пациентов, получавших лечение в рамках предложенного протокола лечения СМТ (68% vs 88%). Зафиксирован более высокий процент радикальных операций (78% vs 93% в проспективной группе). Для оценки осложнений лечения и сравнительного анализа в 2 группах выбран метод кластерного анализа k-means. Количество пациентов в легкой и средней форме осложнений относительно одинаковое в обеих группах, у пациентов в проспективной группе количество осложнений среднетяжелой формы ненамного выше, а тяжелая форма осложнений значительно выше в ретроспективной группе пациентов.

Выводы

Предложенный метод комбинированного лечения СМТ является безопасным и эффективным для пациентов с локально распространенными СМТ.

Список литературы

1. Kubicek, Gregory J., LaCouture, Tamara, M.D. et al. Preoperative Radiosurgery for Soft Tissue Sarcoma // Am J. of Cl. Onc. 2018 Jan Vol. 41 (Iss. 1). P. 86–89. 2. O'Sullivan B., Davis A. M., Turcotte R. et al. Preoperative versus postoperative radiotherapy in soft- tissue sarcoma of the limbs: a randomized trial // Lancet. 2002. Vol. 359. P. 2235–2241.

Конкурс молодых ученых

Отдаленные результаты лечения больных колоректальным раком в свете гендерного подхода

Авторы:

(1) Эрперт Яна Александровна, yana.erpert@bk.ru, Казанская государственная медицинская академия — филиал ФГБОУ ДПО РМАНПО Минздрава России, Казань

Ключевые слова

колоректальный рак, гендер, эстрогены

Актуальность

По данным GlobalCancerStatistics2020, в мире зафиксирован 1 148 515 новых случаев рака толстой кишки и 576 858 смертей от него, а также 732 210 новых случаев рака прямой кишки и 339 022 смерти от этой патологии. Среди мужчин колоректальный рак (КРР) составил 1 065 960 (11,4%) случаев заболеваемости и 515 637 (9,4%) смертей. У женщин эти показатели составили 865 630 (9,9%) случаев заболеваемости и 419 536 (9,5%) случаев смертности. В России колоректальный рак занимает 2-е место по заболеваемости и 3-е по смертности среди женщин и 3-е место по обоим показателям среди мужчин. Однако данные выживаемости различаются между полами: у женщин они выше, чем у мужчин.

Цель

Анализ показателей выживаемости и сравнении полученных данных у пациентов разного пола и в разных возрастных группах.

Материалы и методы

Были проанализированы отдаленные результаты лечения 1593 больных КРР, из них 720 (45,2%) мужчин и 873 (54,8%) женщины. Все пациенты были разделены на 3 возрастные группы: до 50 лет, 50–69 лет и старше 70. Во всех группах изучалась 5-летняя выживаемость пациентов с учетом пола и стадии заболевания. Статистический анализ проводился с помощью программы MedCalcV.22.0.14.

Результаты

В группе пациентов до 50 лет было 119 человек — 56 (47,1%) мужчин и 63 (52,9%) женщины. Общая 5-летняя выживаемость у мужчин составила 53,6%, у женщин — 60,3%. Изучение 5-летней выживаемости в зависимости от стадии заболевания показало, что при I стадии заболевания достоверных различий в выживаемости между мужчинами и женщинами нет (около 100%). Выраженные различия заметны уже с II стадии, при которой 5-летняя выживаемость у мужчин составила 63,6%, у женщин — 90%. При III стадии 5-летняя выживаемость составила у мужчин 50% и у женщин 66,7%; при IV стадии 5-летняя выживаемость составила 11,1% у мужчин и 21,4% у женщин. Различия статистически достоверны (p <0,05). У пациентов старших возрастных групп (50–69 и старше 70 лет) различия в общей 5-летней выживаемости были незначимыми (p>0,05).

Выводы

Результаты исследования позволяют предположить, что женский пол, по-видимому, является существенным фактором, влияющим на общую выживаемость больных КРР в возрасте до 50 лет.

Список литературы

1. Sung H., Ferlay J., Siegel R.L. et al. Global Cancer Statistics 2020: GLOBOCAN Estimates of Incidence and Mortality Worldwide for 36 Cancers in 185 Countries // CA Cancer J Clin. 2021. Vol. 71, N. 3. P. 209–249. DOI: 10.3322/caac.21660. 2. Conti L., Del Cornò M., Gessani S. Revisiting the impact of lifestyle on colorectal cancer risk in a gender perspective // Crit Rev Oncol Hematol. 2020 Jan. Vol. 145. P. 102834. DOI: 10.1016/j.critrevonc.2019.102834. Epub 2019 Nov 18. 3. Kim S.E., Paik H.Y., Yoon H. et al. Sex- and gender-specific disparities in colorectal cancer risk // World J Gastroenterol. 2015 May 7. Vol. 21 (17). P. 5167–5175. DOI: 10.3748/wjg.v21. i17.5167.

Морфологическая диагностика в онкологии (патоморфология, цитология, молекулярная генетика)

Эффективность иммуноцитохимического метода определения коэкспрессии p16/Ki-67 и метода полимеразной цепной реакции в диагностике плоскоклеточных интраэпителиальных поражений высокой степени и плоскоклеточных карцином шейки матки

Авторы:

(1) Южакова Ирина Сергеевна, yuzhakova71@gmail.com, ГАУЗ СО «Клинико-диагностический центр им. Я.Б. Бейкина», Екатеринбург

(2) Артемьева Екатерина Алексеевна, artemjeva.cat@mail.ru, ФГАОУ ВО «Уральский федеральный университет им. первого Президента России Б.Н. Ельцина», Екатеринбург
(3) Пахарукова Мария Игоревна, pakharukovami@gmail.com, ГАУЗ СО «Клинико-диагностический центр им. Я.Б. Бейкина», ФГБУН «Институт иммунологии и физиологии Уральского отделения Российской академии наук», Екатеринбург
(4) Мирзоева Наталья Валентиновна, rassohanatali8217@gmail.com, ГАУЗ СО «Клинико-диагностический центр им. Я.Б. Бейкина» , Екатеринбург
(5) Лагерева Юлия Геннадьевна, anna-lagereva@yandex.ru, ГАУЗ СО «Клинико-диагностический центр им. Я.Б. Бейкина” , Екатеринбург

Ключевые слова

полимеразная цепная реакция, иммуноцитохимический, коэкспрессия p16/Ki-67, ВПЧ, плоскоклеточная карцинома шейки матки

Актуальность

Цитологическое исследование на протяжении многих лет используется для диагностики дисплазии и рака шейки матки. В случаях с подозрением на выраженные интраэпителиальные изменения необходимы дополнительные методы подтверждения с целью сокращения направлений на биопсию под контролем кольпоскопии, а также для дифференциальной диагностики степени поражения.

Цель

Оценить эффективность метода полимеразной цепной реакции (ПЦР) и иммуноцитохимического (ИЦХ) метода определения коэкспрессии онкопротеинов p16 и Ki-67 в диагностике плоскоклеточных интраэпителиальных поражений высокой степени и карциномы шейки матки.

Материалы и методы

Проведен ретроспективный анализ результатов лабораторных исследований, полученных от 95 пациенток, обследованных в ГАУЗ СО «КДЦ им. Я.Б. Бейкина». В зависимости от степени поражения шейки матки были выделены группы: HSIL, CIN II (n=27), HSIL, CIN III (n=17), SCC (n=9). В группы сравнения включены пациентки без патологических изменений эпителия с отрицательным (n=21) и положительным (n=21) результатом исследования на ДНК ВПЧ. Детекция ВПЧ ВКР проводилась набором реагентов «АмплиСенс® ВПЧ ВКР генотип-титр-FL». Для оценки коэкспрессии p16 и Ki-67 использовался набор CINtecPlus. Статистический анализ проводился в программе StatTech v. 4.1.2. Результаты расценивались как истинно положительные (ИП), истинно отрицательные (ИО), ложноотрицательные (ЛО) и ложноположительные (ЛП) при сопоставлении с данными гистологического метода исследования.

Результаты

Частота выявления коэкспрессии p16/Ki-67 статистически значимо была выше (p <0,001) в группах SCC и HSIL,CIN III, где положительный результат был получен у 8 из 9 пациенток (ИП — 88,9%, ЛО — 11,1%) и у 15 из 17 пациенток (ИП— 88,2%, ЛО— 11,8%) соответственно. В группе HSIL,CIN II коэкспрессия выявлена у 16 пациенток (ИП—59,3%, ЛО— 40,7%). В группах контроля коэкспрессия не была обнаружена. В группе SCC и группе HSIL,CIN III ДНК ВПЧ обнаружена у 9 и 17 пациенток соответственно, в группе HSIL, CIN II ДНК ВПЧ обнаружено у 24 пациенток из 27 (ИП — 88,9%, ЛО — 11,1%). В группах контроля ДНК ВПЧ не обнаружено у 21 пациентки (ИО — 100%), обнаружено у 21 пациентки (ЛП — 100%). Таким образом, чувствительность ИЦХ-метода составила 73,58% (95% ДИ 59,67–84,74), специфичность — 100% (95% ДИ 91,59–100,0), PPV 100% (95% ДИ 90,97– 100,0), NPV 75,00% (95% ДИ 65,68–82,46). Чувствительность ПЦР-метода — 94,34% (95% ДИ 84,34–98,82), специфичность — 50% (95% ДИ 34,19–65,81%), PPV 70,42% (95% ДИ 63,60–76,44%), NPV 74,74% (95% ДИ 64,78–83,09).

Выводы

Положительный результат коэкспрессии p16/Ki-67 и обнаружение ДНК ВПЧ методом ПЦР статистически значимо чаще выявляется в группах SCC и HSIL, CIN III по сравнению с группой HSIL, CIN II. Иммуноцитохимический метод оценки коэкспресии p16/Ki-67 является более специфичным в диагностике предраковых и раковых заболеваний шейки матки по сравнению с обнаружением ДНК ВПЧ.

Онкогематологические заболевания: лучевая терапия

Опыт оказания медицинской помощи детям с гемобластозами в ДНР в условиях военного времени

Авторы:

(1) Юлдашева Светлана Александровна, svetlanauldasheva@mail.ru, ФГБУ «Институт неотложной и восстановительной хирургии им. В.К. Гусака» Минздрава России, Донецк
(2) Семигина Ольга Михайловна, doktorgem2@rambler.ru, ФГБУ «Институт неотложной и восстановительной хирургии им. В.К. Гусака» Минздрава России, Донецк

Ключевые слова

гемобластозы, заболеваемость злокачественными новообразованиями у детей, летальность, Д-группа, ремиссия

Актуальность

Оказание специализированной и высокотехнологичной медицинской помощи детям с онкогематологическими заболеваниями в ДНР в условиях военного времени.

Цель

Проанализировать показатели работы и дать оценку деятельности отделения онкогематологии для детей (ООГД), которое оказывает высокотехнологичную помощь этой группе пациентов в ДНР.

Материалы и методы

Проанализирована заболеваемость гематологической и онкологической патологией у детей в ДНР, исследована структура патологии, проведен анализ диспансерной группы и ее динамика за 8 лет, длительность ремиссии пациентов Д-группы. Изучена обеспеченность врачебными кадрами.

Результаты

Заболеваемость болезнями системы крови у детей в 2015–2022 гг. составила в среднем 61 на 10 тыс. населения, а заболеваемость злокачественными новообразованиями (ЗНО) — 22 на 10 тыс. населения. Пик отмечался с 2017 по 2019 г., что можно связать с возвращением семей в ДНР на фоне стабилизации обстановки в указанный период времени. В ООГД с 2015 по 2022 г. в среднем ежегодно выявлялось 19 больных с гемобластозами. Учитывая повторные госпитализации, получали лечение до 270 человек в год. В структуре патологии 27% составляли больные острым лимфобластным лейкозом (ОЛЛ), всего с гемобластозами — более 50% больных, что типично для отделений такого профиля. Летальность в ООГД в 2015 г. — 1,1, в 2016 г. — 2,0, в 2017 г. — 0,7, в 2018 г. — 0,6, в 2019 г. — 0, в 2020 г. — 1,3, в 2021 г. — 1,3, в 2022 г. — 2,4, что в целом является удовлетворительным показателем работы отделения онкологического профиля. Д-группа с 2015 по 2022 г. в среднем насчитывала 170 человек, из них 87 человек составляли группа больных с ОЛЛ. Отмечается тенденция к уменьшению Д-группы с 2014 по 2022 г. с 411 до 223 человек, что связано с отрицательными миграционными процессами в ДНР. При анализе длительности ремиссии у больных с ОЛЛ в ремиссии 10 лет и выше находятся 33%, 5 лет и выше — 41%, до 5 лет — 26%. Таким образом, в длительной ремиссии находятся 74% пациентов, что соответствует мировым стандартам современной терапии ОЛЛ у детей. Обеспеченность врачебными кадрами очень низкая (53%), что создает большие трудности в работе.

Выводы

Служба оказания медицинской помощи детям с гемобластозами в условиях военного времени в ДНР сохраняется. Несмотря на сложные военно-политические, экономические условия, дефицит кадров, медицинская помощь оказывается на высоком уровне.

Список литературы

Рыков М.Ю. Основные показатели, характеризующие медицинскую помощь детям с онкологическими заболеваниями в Российской Федерации // Злокачественные опухоли. 2014. Т. 7. № 3. Приказ МЗ ДНР № 1063 от 06.06.2017. Об утверждении порядка оказания медицинской помощи по профилю «Детская гематология».

Организация здравоохранения

Экспертиза качества медицинской помощи пациентам с онкологической патологией

Авторы:

(1) Юркевич Ростислав Евгеньевич, Rostislav_Yurkevich@yahoo.co.uk, ГБУ РО «Ростовская областная клиническая больница», Ростов-на-Дону
(2) Широченкова Светлана Валентиновна, shirochtnkova1010@mail.ru, ГБУ РО «Ростовская областная клиническая больница», Ростов-на-Дону

Ключевые слова

экспертиза качества, СМО, эффективность

Актуальность

Отмечается тенденция к мультидисциплинарной экспертизе качества оказания медицинской помощи пациентам с онкологической патологией, получившим в стационарных условиях, со стороны контролирующих органов различной подчиненности.

Цель

Снижение рисков неоплаты затрат на оказание медицинской помощи.

Материалы и методы

Приказ ФФОМС от 28.02.2019 № 36 «Об утверждении Порядка организации и проведения контроля объемов, сроков, качества и условий предоставления медицинской помощи по обязательному медицинскому страхованию». Приказ Минздрава России от 28.02.2019 № 108н «Об утверждении Правил обязательного медицинского страхования». Тарифное соглашение об оплате медицинской помощи по обязательному медицинскому страхованию от 30.12.2022. Медицинские карты стационарных больных, пролеченных в профильных отделениях.

Результаты

В 2023 г. специалистами медицинской организации различными методами бал проведен анализ медицинской документации (ретроспективный, риск-ориентированный и перспективный анализа). Анализ учитывал сроки, условия, объем и результат медицинской помощи. Анализ проводился в рамках внутреннего контроля качества и безопасности медицинской деятельности и подразделялся на периодическим плановым, внеплановым и контрольным. Проведена экспертиза 1518 стационарных медицинских карт пациентов онкологического профиля завершивших лечение из которых,; 917 (60,4%) медицинских карт пациентов получивших хирургическое лечение. Экспертизы качества медицинской помощи проводились силами кабинета клинико-экспертной работы. Проведенные экспертизы внутреннего контроля качества и безопасности медицинской деятельности позволили предотвратить неэффективноего использованиея ресурсов многофункционального стационара в том числе применении полихимиотерапии и оптимизировали рациональное проведение лабораторно-диагностических исследований. Данный подход позволил повысить удовлетворенность оказанной медицинской помощью до 87%, а доступность оказания медицинской помощи до 93%.

Выводы

Внедрение комплексного подхода (ретроспективного, риск-ориентированного и перспективного) к проведению экспертиз медицинской документации в рамках проведения внутреннего контроля качества в медицинской организации позволило минимизировать риск неоплаты или неполной оплаты затрат на оказание медицинской помощи в рамках территориальной программы обязательного медицинского страхования.

Список литературы

Федеральный закон «Об обязательном медицинском страховании в Российской Федерации» от 29.11.2010 № 326-ФЗ; Федеральный закон «Об основах охраны здоровья граждан в Российской Федерации» от 21.11.2011 № 323-ФЗ; приказ ФФОМС от 28.02.2019 № 36 «Об утверждении Порядка организации и проведения контроля объемов, сроков, качества и условий предоставления медицинской помощи по обязательному медицинскому страхованию»; приказ Минздрава России от 28.02.2019 № 108н «Об утверждении Правил обязательного медицинского страхования»; Тарифное соглашение об оплате медицинской помощи по обязательному медицинскому страхованию от 3012.2022.

Рак молочной железы: лучевая терапия

Сравнительный анализ взаимосвязи дозиметрических показателей и технических аспектов установки интерстициальных катетеров при проведении дополнительного облучения ложа удаленной опухоли у больных раком молочной железы

Авторы:

(1) Яганова Татьяна Сергеевна, tanya55822@gmail.com, ФБГУ «НМИЦ онкологии им. Н.Н. Петрова» Минздрава России, Санкт-Петербург
(2) Брянцева Жанна Викторовна, zhanna-dr@mail.ru, ФБГУ «НМИЦ онкологии им. Н.Н. Петрова» Минздрава России, Санкт-Петербург
(3) Акулова Ирина Александровна, akulova_irina91@mail.ru, ФБГУ «НМИЦ онкологии им. Н.Н. Петрова» Минздрава России, Санкт-Петербург
(4) Новиков Сергей Николаевич, krokon@mail.ru, ФБГУ «НМИЦ онкологии им. Н.Н. Петрова» Минздрава России, Санкт-Петербург
(5) Сокуренко Валентина Петровна, valentinasokurenko@yandex.ru, ФГБУ «Российский научный центр радиологии и хирургических технологий им. академика А.М. Гранова» Минздрава России, Санкт-Петербург

Ключевые слова

высокодозная брахитерапия, дополнительное облучение ложа удаленной опухоли, индекс неоднородности, D90

Актуальность

Согласно современным рекомендациям, после органосохраняющих операций (ОСО) показано проведение лучевой терапии с дополнительным облучением ложа удаленной опухоли (бустом) у пациенток с высоким риском локального рецидива [1].

Цель

Оценка зависимости дозиметрических показателей от материала интерстициальных катетеров и расстояния между ними при проведении брахитерапии источниками высокой мощности дозы (ВДБТ) в качестве буста на ложе удаленной опухоли у больных раком молочной железы (РМЖ).

Материалы и методы

В исследовании были проанализированы дозиметрические планы 391 больного РМЖ cT1-4N0-3M0, pT0-3N0-3M0 после ОСО. Первым этапом всем пациенткам была проведена адъювантная лучевая терапия на весь объем молочной железы с или без зон лимфооттока. Вторым этапом — ВДБТ на ложе удаленной опухоли. Все больные были разбиты на три группы: в 1-ю группу вошло 137 женщин (пластиковые интрастаты с расстоянием между ними 1,0 см); в группу 2 — 173 пациенток (пластиковые, 1,5 см); в группу 3 — 81 (металлические, 1,5 см). Оценка дозиметрических планов, осуществлялась по следующим показателям: V150/V100 (индекс неоднородности, далее ИН), D90 (доза, которая получает не менее 90% запланированного объема, %) и объем мишени (V, см^3). Согласно рекомендациям GEC-ESTRO оптимальным значением V150/V100 предпочтительно считать < 0,35; D90 не менее 90%; V (мишени) не регламентируется [2].

Результаты

Различий в среднем значении D90 между тремя группами получено не было: в группе 1 среднее значение D90 составило 102,9% (диапазон 68,1–121,8%), в группе 2: D90 — 105,5% (84,6–159,09%), в группе 3: D90–105,3% (82,9–129,8%). Также не было получено различий между группами при оценке ИН: 1 — 0,4 (0,2–0,8), 2 — 0,4 (0,1–0,9), 3 — 0,3 (0,2–0,5), однако обращает на себя внимание большой разброс в первых двух группах. Наименьший объем мишени получен в 3-й группе: V — 13,31 см^3 (1,7–74,48 см^3) в сравнении с группами 1 — 22,8 см^3 (6,04–94,22 см^3) и 2 — 21,1 см^3 (2,03–100,27 см^3).

Выводы

Использование металлических интрастатов при проведении буста с помощью ВДБТ позволяет уменьшить объем мишени при соблюдении оптимального значения V150/V100.

Список литературы

1. Клинические рекомендации «Рак молочной железы» Министерство здравоохранения РФ 2021 г. (пересмотр каждые 3 года). 2. Major T., Fröhlich G., Lövey K. et al. Dosimetric experience with accelerated partial breast irradiation using image-guided interstitial brachytherapy. Radiother Oncol. 2009 Jan. Vol. 90 (1). P. 48–55. DOI: 10.1016/j.radonc.2007.10.027. Epub 2007 Nov 26. PMID: 18037181.

Меланома/опухоли кожи: комбинированное/комплексное лечение

Заболеваемость меланомой кожи в мире за 2023 год

Авторы:

(1) Адилова Акбота Ерлановна, akbota_adilova@inbox.ru, Казахский национальный университет им. Аль-Фараби, Алматы
(2) Усатаева Гайнель Меиртаевна, ugainel@hotmail.com, Казахский национальный университет им. Аль-Фараби, Алматы
(3) Сагындыков Марат Жумагалиевич, marat.s0@mail.ru, Казахский национальный университет им. Аль-Фараби, Алматы

Ключевые слова

меланома кожи, эпидемиология, заболеваемость, смертность

Актуальность

По данным Всемирной организации здравоохранения, заболеваемость меланомой кожи за последние 50 лет возросла в 7 раз. Меланома — самая опасная и агрессивная из трех наиболее распространенных форм рака кожи. Современная онкология рассматривает пролиферацию меланомы как сложный многофакторный процесс с комбинацией генетических, эпигенетических факторов и факторов окружающей среды, которые, как известно, способствуют онкогенезу и можно предотвратить [3, 4].

Цель

Изучение заболеваемости меланомой кожи в мире за 2023 г.

Материалы и методы

Для эпидемиологического анализа злокачественной меланомы кожи в мире были использованы материалы базы данных по раку Всемирной организации здравоохранения, GLOBAL CANCER OBSERVATORY, Международного агентства по исследованию рака.

Результаты

По итогам 2023 г. заболеваемость злокачественными новообразованиями в мире составила 1 958 310 человек, из них 1 010 310 мужчин и 948 000 женщин. Меланома кожи выявлена у 97 610 человек, из них 58 120 у мужчин, 39 490 у женщин, тем самым заняла 6-е место в структуре заболеваемости, не считая другие виды рака кожи [5]. Зарегистрировано 7990 случаев смерти, из них 5420 случаев у мужчин, 2570 случаев у женщин. Наибольшая заболеваемость меланомой в мире отмечается в Австралии — 57 случаев на 100 тыс. населения, так же в Новой Зеландии — 44 случая на 100 тыс. населения [1]. В Евразии самый высокий уровень заболеваемости отмечается в Скандинавских странах (Норвегия, Швеция, Дания, Швейцария) и в России — 19 случаев на 100 тыс. населения, а самый низкий — в Индокитайском регионе — 3 случая на 100 тыс. населения. Из стран Северной Америки по заболеваемости лидирует США — 16 случаев, а в Канаде — 12 случаев на 100 тыс. населения. Южная Америка имеет самые низкие показатели заболеваемости по миру, к примеру, в Бразилии — 4 случая, в Колумбии — 3 случая на 100 тыс. населения [2].

Выводы

Несмотря на то что меланома кожи относится к визуально доступным локализациям в онкологии, что есть возможность предотвратить заболеваемость за счет уменьшения воздействия факторов риска, растет ежегодная заболеваемость на 2,6–11,7% в разных странах, по данным Global Cancer [1]. Следует отметить, что 60% больных меланомой кожи — работоспособная часть населения планеты. Эти цифры — показатели глобальной проблемы, решение которой требует мультидисциплинарного подхода.

Список литературы

1. https://gco.iarc.who.int/ 2. https://www.iarc.who.int/ 3. Risk of other cancers in families with melanoma: novel familial links / C. Frank, J. Sundquist, A. Hemminki et al. 2017. Vol. 7. P. 42601. 4. Genetics of melanoma / J. Wangari-Talbot, S. Chen // Front Genet. 2012. Vol. 3. P. 330. 5. https://www.researchgate.net/publication/367077576_Cancer_Statistics_2023

Гастроинтестинальный рак (колоректальный): хирургическое лечение

Методы локальной деструкции в хирургическом лечении колоректального метастатического рака печени

Авторы:

(1) Праздников Эрик Нариманович, epn1964@mail.ru, ФГБОУ ВО «Российский университет медицины» Минздрава России, Москва
(2) Трандафилов Михаил Михайлович, mikhailtrandofilov@yandex.ru, ФГБОУ ВО «Российский университет медицины» Минздрава России, Москва
(3) Сизова Анна Николаевна, ФГБОУ ВО «Российский университет медицины» Минздрава России, Москва
(4) Кошелев Игорь Андреевич, ФГБОУ ВО «Российский университет медицины» Минздрава России, Москва
(5) Отпущенко Андрей Александрович, ФГБОУ ВО «Российский университет медицины» Минздрава России, Москва
(6) Терясов Сергей Григорьевич, ФГБОУ ВО «Российский университет медицины” Минздрава России, Москва
(7) Вахромкин Владимир Сергеевич, vladimir@vakhromkin.ru, ФГБОУ ВО «Российский университет медицины» Минздрава России, Москва

Ключевые слова

метастатическое поражение печени, локальные методы деструкции

Актуальность

В структуре онкологической заболеваемости 90% опухолей печени являются метастатическими. В настоящее время к хирургическим методам лечения метастазов колоректального рака в печени относятся резекция печени и методы локальной деструкции, позволяющие минимизировать количество послеоперационных осложнений и объем поврежденных тканей.

Цель

Повышение эффективности лечения пациентов с метастатическим колоректальным поражением печени.

Материалы и методы

В исследование включено 216 больных с метастазами колоректального рака в печени, находящихся на лечении, за период с 2002 по 2024 г. Выполнены следующие локальные методы деструкции: РЧА, МВА, лазерная абляция. Мужчин — 102, женщин — 114. Средний возраст больных составлял 68±7,6 года. Радиочастотная абляция метастазов печени выполнена у 121 больного, средний возраст которых составлял 67,12±1,76 года, из них 58 мужчин и 63 женщины, размер образований от 1 до 5 см. Деструкция осуществлялась в 16 случаях интраоперационно, при наличии синхронного метастазирования, в комплексе с удалением первичного очага, располагающегося в толстой кишке, в 12 случаях при синхронных метастазах в контралатеральной доле печени в сочетании с резекцией печени. В 16 случаях РЧА выполнялось под контролем видеолапароскопии. МВА выполнена у 57 больных, средний возраст которых составлял 56,32±2,65 года, мужчин 27 и женщин 30, размер опухолей составлял от 1 до 3,5 см. В 5 случаях абляция выполнялась интраоперационно в сочетании с сегментарной резекцией печени, в 52 случаях — чрескожно чреспеченочно. 36 пациентам была выполнена лазерная абляция, средний возраст 61,1±2,7 года, мужчин 17, женщин 19. В 30 случаях — чрескожно чреспеченочно с установкой иглы и выполнением лазерной абляции под ультразвуковым сканером, а в 6 случаях лазерная абляция проводилась интраоперационно в сочетании с удалением первичной опухоли или с резекцией печени и интраоперационной абляцией. Интраоперационная абляция с резекцией печени выполнена одновременно 27 пациентам; 25 пациентам — резекция толстой кишки с абляцией печени; 36 пациентам с низким объемом функционального резерва от общего объема печени на дооперационном этапе выполнено ТАХЭ.

Результаты

При выполнении РЧА метастазов печени продолжительность жизни 1-летняя — 73,5%, 2-летняя — 53,3%, 3-летняя — 32,1%. При выполнении МВА метастазов печени продолжительность жизни 1-летняя составила 78,5%, 2-летняя — 63,3%, 3-летняя — 58,3%. При выполнении лазерной абляции 1-летняя продолжительность составила 88%, 2-летняя — 71%.

Выводы

Использование локальных методов деструкции позволяет увеличить резектабельность пациентов с метастатическим поражением печени путем выполнения резекции печени с абляцией и удаления первичного очага и абляции. Также возможно проведение локальной деструкции пациентам, имеющим низкий функциональный резерв печени с раннее выполненными резекциями печени.

Список литературы

1. Каприн А.Д., Старинский В.В., Петрова Г.В. Состояние онкологической помощи населению России в 2021 году. М.: МНИОИ им. П.А. Герцена — филиал ФГБУ «НМИЦ радиологии» Минздрава России. 2022. Kaprin A.D., Starinskiy V.V., Petrova G.V. [The state of oncological assistance for the population of Russia in 2021. M.: MNIOI im. P.A. Gertsena — filial FGBU «NMITs radiologii» Minzdrava Rossii. 2022. (In Russ.)]. 2. Метастатический колоректальный рак / под ред. Скипенко О.Г., Шелыгина Ю.А., Ачкасова С.И. М.: Издательство Дельта Плюс; 2020. С. 360. Metastaticheskij kolorektal'nyj rak / pod red. O.G. Skipenko, Ju.A. Shelygina, S.I. Achkasova. M.: Izdatel'stvo Del'ta Pljus, 2020. P. 360. 3. Э.Н. Праздников, А.Н. Сизова, В.С. Светашов. и др. Анализ результатов комбинированного лечения больных колоректальным раком с метастатическим поражением печени // Хирургия. Журнал им. Н.И. Пирогова. 2018 № 8. Р. 17–23. Prazdnikov E.N., Sizova A.N., Svetashov V.S. et al. [Combined treatment of colorectal cancer followed by metastatic liver injury // Journal them. N.I. Pirogova. 2018. № 8. 17–23. (In Russ.)]. https://doi.org/10.17116/hirurgia201808217

Рак молочной железы: лекарственное лечение

Стратификация опухоль-инфильтрирующих лимфоцитов при раннем трижды негативном раке молочной железы

Авторы:

(1) Абдуллаева Шейда Раджабали кызы , sheyda95@yandex.ru, ФГБУ «НМИЦ онкологии им. Н.Н. Петрова» Минздрава России, Санкт-Петербург
(2) Семиглазова Татьяна Юрьевна, tsemiglazova@mail.ru, ФГБУ «НМИЦ онкологии им. Н.Н. Петрова» Минздрава России, Санкт-Петербург
(3) Артемьева Анна Сергеевна, oinochoya@gmail.com, ФГБУ «НМИЦ онкологии им. Н.Н. Петрова» Минздрава России, Санкт-Петербург
(4) Загоруйко Валентина Андреевна, zagoruikoval@gmail.com, ФГБУ «НМИЦ онкологии им. Н.Н. Петрова» Минздрава России, Санкт-Петербург
(5) Кудряшова Татьяна Ивановна, tatyana-kudryashova-98@mail.ru, ФГБУ «НМИЦ онкологии им. Н.Н. Петрова» Минздрава России, Санкт-Петербург
(6) Филатова Лариса Валентиновна, larisa_filatova@list.ru, ФГБУ «НМИЦ онкологии им. Н.Н. Петрова» Минздрава России, Санкт-Петербург
(7) Понасенко Ольга Игоревна, ponasenkoolga@gmail.com, ФГБУ «НМИЦ онкологии им. Н.Н. Петрова» Минздрава России, Санкт-Петербург
(8) Семиглазов Владислав Владимирович, oncology.spbgmu@mail.ru, ФГБОУ ВО «Первый Санкт-Петербургский государственный медицинский университет им. академика И.П. Павлова» Минздрава России, Санкт-Петербург
(9) Криворотько Петр Владимирович, dr.krivorotko@mail.ru, ФГБУ «НМИЦ онкологии им. Н.Н. Петрова» Минздрава России, Санкт-Петербург
(10) Семиглазов Владимир Федорович, vsemiglazov@mail.ru, ФГБУ «НМИЦ онкологии им. Н.Н. Петрова» Минздрава России, Санкт-Петербург

Ключевые слова

рак молочной железы, инфильтрирующие опухоль лимфоциты, TILs, неоадъювантная терапия, pCR

Актуальность

Опухоль-инфильтрирующие лимфоциты (TILs) — это многообещающий недорогой прогностический и предиктивный биомаркер в терапии рака молочной железы. Высокий уровень TILs ассоциирован с улучшением показателей выживаемости и частоты полного патоморфологического ответа при трижды негативном раке молочной железы (ТНРМЖ).

Цель

Оценить уровень TILs в образцах ТНРМЖ и проанализировать зависимость между уровнем TILs и основными патоморфологическими показателями, выявить их влияние на отдаленные результаты.

Материалы и методы

В исследование включены сведения о 140 пациентках с ТНРМЖ .).

Результаты

Средний уровень TILs в биоптатах до НАХТ составил 29,3±23,1%. Низкий уровень TILs (< 10%) был выявлен в 21% случаев, средний уровень (≥10% до ≤40%) в 55% случаев и высокий уровень (> 40%) в 24% случаев. При разделении когорты пациенток на 2 группы по уровню TILs в 76% случаев определялся низкий уровень TILs (≤40%), а в 24% случаев — высокий уровень TILs (> 40%). Уровень TILs положительно коррелировал с гистологической степенью злокачественности (R=0,187; p=0,027) и уровнем экспрессии рецепторов эстрогена (R=0,211; p=0,012). Не было выявлено значимых различий в зависимости от уровня TILs и других патоморфологических показателей. Трехлетняя бессобытийная выживаемость у пациенток с высоким уровнем TILs составила 95% против 65% в группе низкого уровня TILs (p=0,037).

Выводы

Стромальные TILs относятся к важным прогностическим биомаркерам при ТНРМЖ. При использовании порогового значения в 40% высокие показатели TILs значимо связаны с более длительной БСВ.

Список литературы

1. Semiglazov V.F. Dependence of clinical course in breast cancer on tumour pathology // Radiobiol Radiother (Berl). 1974. Vol. 15 (3). P. 361–364.

Опухоли женской половой системы: комбинированное/комплексное лечение

Иммунное микроокружение и состояние внеклеточного матрикса при раке вульвы

Авторы:

(1) Абдуллаева Нина Магомеджовна, kurbanovanina416@gmail.com, ФГБУ «НМИЦ онкологии» Минздрава России, Ростов-на-Дону

Ключевые слова

рак вульвы, иммуногистохимическое исследование, внеклеточный матрикс, иммунное микроокружение, корреляционный анализ

Актуальность

Прогрессирование злокачественных опухолей, включая рак вульвы, во многом зависит от состояния внеклеточного матрикса и иммунного микроокружения опухоли, исследование которых для выявления прогностически наиболее значимых из них — актуальная проблема онкологии.

Цель

Оценить экспрессию факторов внеклеточного матрикса и локального иммунитета, а также их взаимосвязи при раке вульвы с различной распространенностью.

Материалы и методы

Ретроспективное исследование выполнено на опухолях вульвы 56 больных с I стадией (*n*=20), II стадией (*n*=26) и рецидивами (*n*=10). Иммуногистохимическим методом определяли экспрессию маркеров внеклеточного матрикса (матриксных металлопротеиназ — MMP-2 и MMP-9, тканевого ингибитора металлопротеиназы-2 — TIMP-2) и локального иммунитета (FOXP3, CD68, CD206). Для статистической обработки использовали U-критерий Манна–Уитни и множественный корреляционный анализ с вычислением парных и частных коэффициентов R.. макрофагами е

Результаты

Глубина инвазии оказалась более информативной для обнаружения разнонаправленных различий экспрессии MMP-2 и TIMP-2, чем стадия. Инфильтрация макрофагами CD68+ в строме нарастала параллельно стадии и не различалась при разной глубине инвазии, инфильтрация макрофагами M2 (CD206+) увеличивалась при II стадии по сравнению с I стадией (Me 13 и 5 соответственно, *p*=0,03). Различия отмечены только в строме опухолей, как и возрастание T-regs (FOXP3) при увеличении глубины инвазии (Me 25 и 8 соответственно, *p*=0,0359). По мере нарастания распространенности опухоли увеличивается количество корреляционных взаимосвязей между показателями локального иммунитета паренхимы и стромы опухоли: выявлено 2 статистически значимых корреляции, не зависящих от ковариат, 7 зависящих от стадии и 6 зависящих от глубины инвазии. Корреляции факторов иммунного микроокружения с внеклеточным матриксом ослабевают.

Выводы

Уровни MMP-2, TIMP-2, CD68+, CD206+, FOXP3 отражают процесс прогрессирования рака вульвы и могут быть использованы для прогнозирования течения заболевания; инфильтрация опухолей макрофагами, T-regs характеризует скорее стадию первичной опухоли, чем рецидив.
1. Показатели внеклеточного матрикса MMP-2, TIMP-2 и иммунного микроокружения макрофагов CD68+, CD206+, FOXP3+ T-regs играют роль в прогрессировании рака вульвы и могут быть использованы для прогнозирования течения заболевания 2. Рецидивирование опухолей вульвы связано с иммунным микроокружением в меньшей степени, чем нарастание стадии заболевания.

Список литературы

1. Kortekaas K.E., Santegoets S.J., Abdulrahman Z. et al. High numbers of activated helper T cells are associated with better clinical outcome in early stage vulvar cancer, irrespective of HPV or p53 status // J Immunother Cancer. 2019. Vol. 7 (1). P. 236. DOI: 10.1186/s40425-019-0712-z. 2. Неродо Г.А., Новикова И.А., Златник Е.Ю. и др. Прогностическая значимость некоторых иммуногистохимических маркёров у больных раком вульвы // Известия вузов. СевероКавказский регион. Естественные науки. 2017. Vol. 4–2. P. 96–104. 3. Song Z., Wang J., Su Q. et al. The role of MMP-2 and MMP-9 in the metastasis and development of hypopharyngeal carcinoma // Braz J Otorhinolaryngol. 2021. Vol. 87 (5). P. 521–528. DOI: 10.1016/j.bjorl.2019.10.009. 4. Вереникина Е.В., Абдулаева Н.М., Златник Е.Ю. и др. Экспрессия маркёров опухолевых стволовых клеток при первичном с различной стадией и глубиной инвазии и рецидивном раке вульвы // Современные проблемы науки и образования. 2021. № 6. С. 142.

Редкие опухоли: хирургическое лечение

Агрессивная ангиомиксома малого таза. Клинический случай

Авторы:

(1) Абесадзе Гиви Лухумович, givi92_92@mail.ru, ГБУЗ Ленинградская областная клиническая больница, Санкт-Петербург
(2) Сидорук Анна Александровна, sidoruk_ann@mail.ru, ГБУЗ Ленинградская областная клиническая больница, ФГБОУ ВО «Северо-Западный государственный медицинский университет им. И.И. Мечникова» Минздрава России, Санкт-Петербург
(3) Григорьева Ирина Алексеевна, pupslis@mail.ru, ГБУЗ Ленинградская областная клиническая больница, Санкт-Петербург
(4) Фадеева Екатерина Павловна, gynicat@mail.ru, ГБУЗ Ленинградская областная клиническая больница, Санкт-Петербург

(5) Ибрагимов Заур Намиг Оглы, namigogli@gmail.com, ГБУЗ Ленинградская областная клиническая больница, Санкт-Петербург
(6) Бондарев Николай Эдуардович, nbondarev@mail.ru, ГБУЗ Ленинградская областная клиническая больница, ФГБОУ ВО «Первый Санкт-Петербургский государственный медицинский университет им. академика И.П. Павлова» Минздрава России, Санкт-Петербург

Ключевые слова

агрессивная ангиомиксома малого таза, опухоли таза, лапароскопия

Актуальность

В литературе описаны единичные клинические случаи агрессивной ангиомиксомы, в связи с чем ведение каждой конкретной пациентки является индивидуальным. Единые подходы к терапии не разработаны. Опухоль способна рецидивировать даже при полном удалении.

Цель

Представлен клинический случай агрессивной ангиомиксомы у пациентки репродуктивного возраста. Редкая встречаемость данной патологии диктует необходимость фиксации каждого наблюдения и систематизации опыта.

Материалы и методы

Пациентка 36 лет была госпитализирована в онкогинекологическое отделение ГБУЗ ЛОКБ с жалобами на тянущие боли внизу живота (ВАШ 3%) в течение 2 мес, периодически — появление патологического выбухания мягких тканей в области промежности. Из анамнеза известно, что пациентка годом ранее перенесла хирургическое лечение в объеме трансвагинальной частичной резекции образования малого таза справа; операция осложнилась формированием паравагинальной гематомы. Гистологическое заключение от ноября 2022 г.: мезенхимальная опухоль. Морфология и иммунофенотип новообразования наиболее соответствуют фиброматозу десмоидного типа. При осмотре через 8 мес у пациентки диагностирован рецидив опухоли. МРТ выявило многокамерное жидкостное образование, накапливающее контраст, неправильной формы 8×6×3 см забрюшинно в области правых придатков кзади от матки. КТ груди, живота других проявлений заболевания не выявили.

Результаты

При лапароскопической ревизии таза забрюшинно в правой подвздошной области обнаружено ненапряженное кистозное образование темно-красного цвета, с тонкой, но прочной капсулой, с желеобразным прозрачным содержимым, интимно прилегающее к стенкам влагалища и прямой кишки до уровня сфинктера. Выполнено удаление образования en-block. Длительность вмешательства составила 170 мин с минимальной кровопотерей. Интраоперационных осложнений не было. Гистологическое заключение: мезенхимальная опухоль. Морфология и иммунофенотип новообразования наиболее соответствуют фиброматозу десмоидного типа. Установлен диагноз агрессивной ангиомиксомы малого таза. Послеоперационный период протекал без осложнений. Больная выписана на 8-е сутки. Пациентка находится под динамическим наблюдением; в течение 6 мес признаков рецидива опухоли не выявлено.

Выводы

Хирургический метод является основным в лечении ангиомиксом таза. Выбор метода лечения затруднен в связи с отсутствием данных о патофизиологии опухоли. Забрюшинная локализация опухоли создает трудности в диагностике. Хирургическое лечение имеет высокий риск травмы тазовых структур.

Список литературы

1. Бондарев Н.Э., Григорьева И.А., Ибрагимов З.Н.О. и др. Изменение профиля хирургического лечения онкогинекологических больных Ленинградской области // Вопросы онкологии. 2022. Т. 68. № S3. С. 243–244 .

Петровские чтения (фундаментальная онкология): школа молодых ученых

ДНК-иммунизация E6 ВПЧ16 индуцирует CD4+ Т-клеточный ответ, препятствует опухолевому росту и метастатической активности опухолевых клеток

Авторы:

(1) Авдошина Дарья Валерьевна, avdoshina_dv@chumakovs.su, ФГАНУ «Федеральный научный центр исследований и разработки иммунобиологических препаратов им. М.П. Чумакова РАН» (Институт полиомиелита), Москва
(2) Баюрова Екатерина Олеговна, bayurova_eo@chumakovs.su, ФГАНУ «Федеральный научный центр исследований и разработки иммунобиологических препаратов им. М.П. Чумакова РАН» (Институт полиомиелита), Москва
(3) Житкевич Алла Сергеевна, zhitkevich_as@chumakovs.su, ФГАНУ «Федеральный научный центр исследований и разработки иммунобиологических препаратов им. М.П. Чумакова РАН» (Институт полиомиелита), Москва
(4) Тухватулин Амир Ильдарович, amir_tukhvatulin@gamaleya.org, ФГБУ «Национальный исследовательский центр эпидемиологии и микробиологии им. почетного академика Н.Ф. Гамалеи» Минздрава России, Москва
(5) Гордейчук Илья Владимирович, gordeychuk_iv@chumakovs.su, ФГАНУ «Федеральный научный центр исследований и разработки иммунобиологических препаратов им. М.П. Чумакова РАН» (Институт полиомиелита), ФГАОУ ВО Первый МГМУ им. И.М. Сеченова Минздрава России (Сеченовский Университет), Москва
(6) Беликова Мария Георгиевна, mariabelikova60@yandex.ru, ФГАНУ «Федеральный научный центр исследований и разработки иммунобиологических препаратов им. М.П. Чумакова РАН» (Институт полиомиелита), Москва

Ключевые слова

ВПЧ16, онкобелок E6, онкобелок E7, ДНК-иммунизация

Актуальность

Онкобелки E6 и E7 вирусов папилломы человека (ВПЧ) высокого канцерогенного риска участвуют в злокачественной трансформации ВПЧ-инфицированных клеток, что делает их перспективными компонентами терапевтических вакцин против ВПЧ-ассоциированных форм рака.

Цель

Оценка влияния ДНК-иммунизации конструктами, кодирующими онкобелки E6 и E7 ВПЧ16, на рост и метастатическую активность клеток аденокарциномы молочной железы 4T1luc2, экспрессирующих E6/E7 ВПЧ16.

Материалы и методы

ДНК-вакцинные конструкты (pVaxE6 и pVaxE7) были получены путем клонирования в экспрессионный вектор pVAX1 последовательностей генов, кодирующих консенсусные аминокислотные последовательности E6 и E7 ВПЧ16, с точечными нуклеотидными заменами, приводящими к замене аминокислот (а.к.) в p53- и pRb-связывающих доменах соответственно. Иммунизацию мышей линий C57BL/6 и BALB/c проводили двукратно с интервалом в 21 день (профилактическая иммунизация, до подсадки опухолевых клеток) либо в 4 дня (терапевтическая иммунизация, после подсадки опухолевых клеток) путем внутрикожной инъекции растворов плазмидных ДНК с последующей электропорацией. Для оценки эффективности профилактической и терапевтической иммунизации мышам подсаживали клетки аденокарциномы 4T1luc2 или ее субклоны, экспрессирующие E6/E7 ВПЧ16. Рост опухолей контролировали морфометрически, по массе и с помощью визуализации биолюминесценции (BLI) *in vivo*; метастатическую активность — по BLI *ex vivo* от органов, гистологическими методами и с помощью ПЦР. Методом проточной цитометрии оценивали долю Т-клеток CD4+ и CD8+, продуцирующих ИФН-γ/ИЛ-2/ФНО-α после *in vitro* стимуляции спленоцитов иммунизированных мышей 25–35-мерными пептидами из состава E6 или E7 в сравнении с нестимулированными контролями.

Результаты

Профилактическая иммунизация pVaxE6 не предотвращала рост опухоли, но уменьшала ее вес в конечной точке и подавляла метастатическую активность как клеток, экспрессирующих E6/E7, так и родительских

клеток 4T1luc2. Профилактическая иммунизация pVaxE7 уменьшала вес опухолей, образованных E6/E7-субклонами, но не 4T1luc2. Терапевтическая иммунизация pVaxE6 также подавляла метастатическую активность E6/E7-субклонов, но не влияла на рост опухолей. У мышей, иммунизированных E6, наблюдалась экспрессия цитокинов ИФН-γ/ИЛ-2/ФНО-α CD4+ Т-клетками в ответ на стимуляцию пептидами, соответствующими N-концу белка E6, а также сверхпродукция ИФН-γ и ИЛ-2 нестимулированными CD4+ Т-клетками. После иммунизации pVaxE7 специфический Т-клеточный ответ не детектировался, однако наблюдалась неспецифическая сверхпродукция ФНО-α клетками как CD4+, так и CD8+.

Выводы

Иммунизация конструктом, кодирующим E6, индуцировала тип иммунного ответа Th1, а также препятствовала опухолевому росту и метастатической активности опухолевых клеток за счет E6-специфичных, так и неспецифических иммунных механизмов.

Конкурс молодых ученых

Оценка результатов отсроченных реконструкций больных со злокачественными опухолями челюстно-лицевой области с применением CAD/CAM-технологий

Авторы:

(1) Азовская Дария Юрьевна, daria.eg.daria@gmail.com, НИИ онкологии ТНИМЦ РАН, Томск
(2) Кульбакин Денис Евгеньевич, kulbakin_d@mail.ru, НИИ онкологии ТНИМЦ РАН, Томск
(3) Чойнзонов Евгений Лхамацыренович, choynzonov@tnimc.ru, НИИ онкологии ТНИМЦ РАН, Томск

Ключевые слова

отсроченные реконструкции, реконструкции челюстно-лицевой области

Актуальность

Несмотря на доминирующую тенденцию одномоментного устранения дефектов у больных с опухолями челюстно-лицевой области, существует контингент больных с дефектами, подлежащими отстроченным реконструктивным операциям. Реконструктивно-восстановительное лечение данной категории больных является сложной проблемой.

Цель

Оценка роли и эффективности планирования отсроченных реконструктивно-пластических операций у больных со злокачественными опухолями челюстно-лицевой области с применением аддитивных технологий.

Материалы и методы

Был проведен ретроспективный анализ результатов лечения 68 пациентов со злокачественными опухолями челюстно-лицевой области (полость рта и верхняя челюсть) T2-4aN0-2M0, которым выполнен реконструктивно-пластический этап с использованием свободных реваскуляризированных лоскутов. Большинство пациентов были мужчины (64%), средний возраст больных составил 53 (27–73) года, лечение проводилось в период с 2009 по 2023 г. Больные были разделены на 2 группы по 34 человека: первичное и отстроченное выполнение реконструктивно-пластического этапа. Выполнялось устранение дефектов верхней и нижней челюсти с применением аддитивных технологий (VSP — виртуальное хирургическое планирование) в 28,1% случаев. В обеих группах в качестве реконструктивного материала чаще всего (67%) использовались костные/кожно-костные лоскуты. У больных учитывался факт проведения специализированного лечения в анамнезе, наличие послеоперационных осложнений, функциональные и эстетические результаты реконструкции.

Результаты

Анализ КТ-изображений показал, что реконструкции с применением VSP продемонстрировали лучшие эстетические результаты по сравнению с реконструкциями без применения аддитивных технологий. При повышении класса вертикального дефекта по J. Brown (от II до IV) происходит снижение частоты полной

реабилитации с 83,3 до 57,1%, также прослеживается снижение частоты достигнутой реабилитации при нарастании степени сложности дефектов нижней челюсти. Уровень функциональной и косметической реабилитации больных проанализирован в зависимости от класса дефектов верхней и нижней челюсти по J. Brown, а также от степени сложности дефекта по А.П. Полякову (2017) и характера опухолевого процесса. Результаты отсроченных реконструкций были хуже по сравнению с результатами одномоментного реконструктивного этапа.

Выводы

VSP имеет неоспоримые преимущества при выполнении отсроченной реконструкции по сравнению с традиционными методами. Функциональный и эстетический результаты лучше при выполнении отсроченной реконструкции верхней челюсти, чем при выполнении реконструкций нижней челюсти, что обусловлено нарушением биомеханики нижней челюсти и сложностью ее восстановления вследствие проведенного специализированного лечения.

Список литературы

1. Brown J.S., Shaw R.J. Reconstruction of the maxilla and midface: introducing a new classification // Lancet Oncol. 2010 Oct. Vol. 11 (10). P. 1001–1008. DOI: 10.1016/S1470-2045(10)70113-3. PMID: 20932492. 2. Moreno M.A., Skoracki R.J., Hanna E.Y., Hanasono M.M. Microvascular free flap reconstruction versus palatal obturation for maxillectomy defects // Head Neck. 2010 Jul. Vol. 32 (7). P. 860–868. DOI: 10.1002/hed.21264. PMID: 19902543. 3. Genden E.M. Reconstruction of the mandible and the maxilla: the evolution of surgical technique // Arch Facial Plast Surg. 2010 Mar-Apr. Vol. 12 (2). P. 87-90. DOI: 10.1001/archfacial.2010.18. PMID: 20231587. 4. Fliss E., Yanko R., Bracha G. et al. The Evolution of the Free Fibula Flap for Head and Neck Reconstruction: 21 Years of Experience with 128 Flaps // J Reconstr Microsurg. 2021 May. Vol. 37 (4). P. 372–379. DOI: 10.1055/s-0040-1717101. Epub 2020 Sep 30. PMID: 32998171. 5. Gilbert R.W. Reconstruction of the oral cavity; past, present and future // Oral Oncol. 2020 Sep. Vol. 108. P. 104683. DOI: 10.1016/j.oraloncology.2020.104683. Epub 2020 May 20. PMID: 32446137. 6. Polyakov A.P., Rebrikova I.V. Modern oncological classification of maxillary and mandibular defects, combined defects of the oral and maxillofacial region // HEAD and NECK tumors. Vol. 7, № 4. P. 10–23. DOI 10.17650/2222-1468-2017-7-4-10-23. – EDN YMHFFS. 7. The patent № 2741240 C1 Russian Federation, A61B 17/00. Method for selecting the tactics of mandibular defect replacement in tumor diseases: № 2020126353: publ. 22.01.2021 / D.E. Kulbakin, E.L. Chojnzonov, M.R. Mukhamedov et al. Tomsk National Research Medical Center of the Russian Academy of Sciences — EDN PICAZI. 8. Azovskaya D.Yu., Kulbakin D.E., Choynzonov E.L., Vasiliev D.N. Delayed reconstructive plastic surgery in patients with tumors of the maxillofacial region: literature review // Head and Neck Tumors (HNT). 2023. Vol. 13 (3). P. 72–81. (In Russ.) https://doi.org/10.17650/2222-1468-2023-13-3-72-81 9. Roser S.M., Ramachandra S., Blair H. et al. The accuracy of virtual surgical planning in free fibula mandibular reconstruction: comparison of planned and final results // J Oral Maxillofac Surg. 2010 Nov. Vol. 68 (11). P. 2824–2832. DOI: 10.1016/j.joms.2010.06.177. Epub 2010 Sep 9. PMID: 20828910. 10. Mazzola F., Smithers F., Cheng K. et al. Time and cost-analysis of virtual surgical planning for head and neck reconstruction: A matched pair analysis // Oral Oncol. 2020 Jan. Vol. 100. P. 104491. DOI: 10.1016/j.oraloncology.2019.104491. Epub 2019 Nov 30. PMID: 31794886. 11. Boukovalas S., Garvey P.B., Largo R.D. Revisiting the free scapula flap for reconstruction of extensive maxillary defects // Plast Reconstr Surg Glob Open. 2018. Vol. 6. P. 184–186. DOI: 10.1097/01.GOX.0000547070.85181.df. 12. Modest M.C., Moore E.J., Abel K.M. et al. Scapular flap for maxillectomy defect reconstruction and preliminary results using three-dimensional modeling // Laryngoscope. 2017 Jan. Vol. 127 (1). P. E8–E14. DOI: 10.1002/lary.26351. Epub 2016 Oct 12. PMID: 27730644. 13. Antúnez-Conde R., Salmerón J.I., Díez-Montiel A. et al. Mandibular reconstruction with fibula flap and dental implants through virtual surgical planning and three different techniques: Double-barrel flap, implant dynamic navigation and CAD/CAM mesh with iliac crest graft // Front. Oncol. 2021. Vol. 11. P. 719712. 10.3389/fonc.2021.719712 14. Attia S., Wiltfang J., Streckbein P. et al. Functional and aesthetic treatment outcomes after immediate jaw reconstruction using a fibula flap and dental implants // J. Cranio-Maxillofac. Surg. 2019. Vol. 47. P. 786–791. 10.1016/j.jcms.2018.12.017 15. Kass J.I., Prisman E., Miles B.A. Guide design in virtual planning for scapular tip free flap reconstruction // Laryngoscope Investig Otolaryngol. 2018. Vol. 3. P. 162–168. DOI: 10.1002/lio2.162.

Технологии интервенционной радиологии (рентгенохирургии) в онкологии

Химиоэмболизация и эмболизация при паразитическом кровоснабжении гепатоцеллюлярного рака

Авторы:

(1) Акинфеев Владимир Владимирович, vladimirakin@hotmail.com, ГУ «Республиканский научно-практический центр онкологии и медицинской радиологии им. Н.Н. Александрова», Минск
(2) Орехов Виталий Фомич, vitaliy.orekhov.1960@mail.ru, ГУ «Республиканский научно-практический центр онкологии и медицинской радиологии им. Н.Н. Александрова», Минск

Ключевые слова

интервенционная радиология, химиоэмболизация, гепатоцеллюлярный рак

Актуальность

Лечение гепатоцеллюлярного рака методом химиоэмболизации сталкивается с техническими трудностями, вызванными наличием экстрапеченочного (паразитического) кровоснабжения опухолей.

Цель

Представить опыт применения химиоэмболизации и эмболизации экстрапеченочных (паразитических) артерий, участвующих в кровоснабжении гепатоцеллюлярного рака.

Материалы и методы

Сорока четырем пациентам (30 мужчин/14 женщин, 18–81 год, средний возраст 59,2±13,9 года) выполнены 81 химиоэмболизация и эмболизация источников паразитического кровоснабжения гепатоцеллюлярного рака. В 47 (58,0%) случаях выполнялась химиоэмболизация микросферами (DEB-TACE), в 30 (37,0%) — традиционная химиоэмболизация (conventional-TACE) и в 4 (4,9%) случаях — эмболизация микросферами без химиопрепарата (bland embolization). Двадцати шести пациентам (60,0%) выполнена 1 эмболизация, остальным 18 (40,0%) — от 2 до 9 эмболизаций паразитических артерий. В 48 (59,3%) случаях одновременно выполнялась химиоэмболизация как печеночных, так и паразитических артерий. Микрокатетер применялся в 66 (81,5%) случаях.

Результаты

Паразитическими артериями, кровоснабжающими гепатоцеллюлярный рак и подвергшимися химиоэмболизации, стали ветви правой нижней диафрагмальной артерии — 39 (48,1%) случаев, сальниковой — 16 (19,8%), пузырной — 13 (16,0%), правых межреберных — 6 (7,4%), желудочно-двенадцатиперстной — 5 (6,2%), левой нижней диафрагмальной — 4 (4,9%), толстокишечных — 3 (3,7%), правой внутренней грудной — 3 (3,7%), левой внутренней грудной — 2 (2,5%), правой нижней надпочечниковой — 2 (2,5%), капсулярной правой почки — 2 (2,5%), левой желудочной — 2 (2,5%), поясничных — 2 (2,5%) и правой средней надпочечниковой артерий — 1 (1,2%) случай. В 17 (21,0%) случаях эмболизировались паразитические сосуды из двух и трех артериальных бассейнов. Осложнения зафиксированы после 5 (6,1%) процедур. В 3 случаях было перманентное изменение окраски кожи брюшной стенки после химиоэмболизаций межреберных и правой внутренней грудной артерии. Дважды отмечался сильный болевой синдром с иррадиацией в правое надплечье после химиоэмболизации ветвей правой нижней диафрагмальной артерии. Медиана общей выживаемости от момента первой химиоэмболизации паразитических источников кровоснабжения составила 14,0 мес, 6-месячная выживаемость — 75,4%, 1-годичная — 57,2%, 2-летняя — 33,0%, 3-летняя — 22,0% и 5-летняя — 16,0%. Медиана общей выживаемости от момента первой химиоэмболизации составила 24,0 мес, 6-месячная выживаемость — 80,5%, 1-годичная — 75,6%, 2-летняя — 47,0%, 3-летняя — 34,0% и 5-летняя — 22,0%.

Выводы

Химиоэмболизация и эмболизация источников паразитического кровоснабжения при гепатоцеллюлярном раке является обоснованным продолжением начатого лечения методом химиоэмболизации печеночной артерии и при минимальных побочных эффектах позволяет достичь приемлемых показателей продолжительности жизни пациентов.

Список литературы

1. Hyo-Cheol Kim, M.D. et al. Teaching Points for Recognizing Extrahepatic Collateral Vessels That Supply Hepatocellular Carcinoma to Avoid Complications of Transcatheter Arterial Chemoembolization // RadioGraphics. 2005. Vol. 25. P. S25–S39. 2. Transcatheter oily chemoembolization of the inferior phrenic artery in hepatocellular carcinoma: the safety and potential therapeutic role // Chung J.W., Park J.H., Han J.K. et al. J Vasc Interv Radiol. 1998. Vol. 9. P. 495–500. 3. Park S.I., Lee D.Y., Won J.Y., Lee J.T. Extrahepatic collateral supply of hepatocellular carcinoma by the intercostal arteries // J Vasc Interv Radiol. 2003. Vol. 14. P. 461–468. 4. Won J.Y., Lee D.Y., Lee J.T. et al. Supplemental transcatheter arterial chemoembolization through a collateral omental artery: treatment for hepatocellular carcinoma // Cardiovasc Intervent Radiol. 2003. Vol. 26. P. 136–140.

Рак молочной железы: лучевая терапия

Особенности проведения лучевой терапии у пациенток с диагнозом «рак молочной железы» после деэскалации хирургического этапа лечения

Авторы:

(1) Акулова Ирина Александровна, akulova_irina91@mail.ru, ФГБУ «НМИЦ онкологии им. Н.Н. Петрова» Минздрава России, Санкт-Петербург
(2) Новиков Сергей Николаевич, krokon@mail.ru, ФГБУ «НМИЦ онкологии им. Н.Н. Петрова» Минздрава России, Санкт-Петербург
(3) Брянцева Жанна Викторовна, zhanna-dr@mail.ru, ФГБУ «НМИЦ онкологии им. Н.Н. Петрова» Минздрава России, Санкт-Петербург

Ключевые слова

рак молочной железы, вакуум-аспирационная биопсия, лучевая терапия

Актуальность

Достижение полного патоморфологического ответа (pCR) на неоадъювантную химиотерапию у пациенток с трижды негативным и HER2-позитивным раком молочной железы (РМЖ) выявляется примерно в 60% случаев. pCR, как правило, связано с улучшением безрецидивной и общей выживаемости, а также может быть определено с помощью чрескожной вакуум-аспирационной биопсии (ВАБ).

Цель

Оптимизация проведения лучевого лечения пациенток после ВАБ.

Материалы и методы

Проанализированы результаты лечения 31 пациентки с полным клиническим ответом на неоадъювантную химиотерапию (НАХТ). Всем пациенткам проведена чрескожная ВАБ ложа опухоли с биопсией сигнальных лимфоузлов. Полный патоморфологический ответ зарегистрирован у 23 женщин. В этой группе пациенток проведена конформная дистанционная лучевая терапия молочной железы с/без подмышечной области до СОДэкв 50 Гр по стандартной методике, дополнительное облучение ложа удаленной опухоли (boost) до СОД 65 Гр с помощью брахитерапии. Определение объема облучения при boost выполнено с помощью деформируемой (неригидной) регистрации пред- и послеоперационных КТ.

Результаты

После проведения деформируемой (неригидной) регистрации пред- и послеоперационных КТ-изображений 23 пациенток выявлено, что в 48% случаев (11 пациенток) расположение внутритканевых маркеров полностью соответствует топографии первичного опухолевого очага. В 13% случаев (3 пациентки) выявлено частичное соответствие внутритканевых меток и первичной опухоли (внутритканевые метки располагались краниальнее или каудальнее первичной опухоли). Полное несоответствие внутритканевых меток и первичной опухоли выявлено в 30% случаев (7 пациенток), но у 3 больных определялся фиброз в проекции первичной опухоли. В 9% случаев (2 пациентки) внутритканевые метки в молочной железе не выявлены, но определяется фиброз в проекции первичной опухоли, который послужил маркером для проведения дополнительного облучения.

Выводы

Деформируемая (неригидная) регистрация пред- и послеоперационных КТ-изображений — неотъемлемый компонент при планировании облучения ложа опухоли, так как смещение внутритканевых меток определялось у 50% больных, вошедших в исследование.

Список литературы

1. Hennigs A. et al. Changes in chemotherapy usage and outcome of early breast cancer patients in the last decade / Breast Cancer Res Treat. 2016. Vol. 160. P. 491–499. DOI: 10.1007/s10549-016-4016-4. 2. Cortazar P., et al. Pathological complete response and long-term clinical benefit in breast cancer: the CTNeoBC pooled analysis // Lancet. 2014. Vol. 384 P. 164–172. DOI: 10.1016/S0140-6736(13)62422-8. 3. Bartelink H. et al. European Organisation for Research and Treatment of Cancer Radiation Oncology and Breast Cancer Groups. Whole-breast irradiation with or without a boost for patients treated with breast-conserving surgery for early breast cancer: 20-year follow-up of a randomised phase 3 trial // Lancet Oncol. 2015. Vol. 16. P. 47–56. 4. Poortmansa P. et al. The influence of the boost technique on local

control in breast conserving treatment in the EORTC ‘boost versus no boost’ randomised trial // Radiotherapy and Oncology. 2004. Vol. 72. P. 25–33. 5. Strnad V. et al. Recommendations from GEC ESTRO Breast Cancer Working Group (I): Target definition and target delineation for accelerated or boost Partial Breast Irradiation using multicatheter interstitial brachytherapy after breast conserving closed cavity surgery // Radiotherapy and Oncology. 2015. Vol. 115. P. 342–348.

Опухоли мочеполовой системы (предстательной железы): комбинированное/комплексное лечение

Ретроспективная оценка эффективности трансректальной fusion-биопсии в диагностике рака предстательной железы

Авторы:

(1) Акчулпан Тимур Хасанович, tim_ufa@mail.ru, ГАУЗ Республиканский клинический онкологический диспансер Минздрава РБ, Уфа
(2) Измайлов Адель Альбертович, izmailov75@mail.ru, ГАУЗ Республиканский клинический онкологический диспансер Минздрава РБ, Уфа
(3) Чапрак Андрей Борисович, chap343@yandex.ru, ГАУЗ Республиканский клинический онкологический диспансер Минздрава РБ, Уфа

Ключевые слова

рак простаты, биопсия простаты, fusion-биопсия

Актуальность

Рак предстательной железы (РПЖ) в последние годы занимает лидирующие позиции в структуре онкологической заболеваемости в мире. «Золотым стандартом» верификации РПЖ длительное время является системная трансректальная биопсия. Использование мпМРТ (мультипараметрическая магнитно-резонансная томография) и шкалы PI-RADS перед выполнением биопсии позволило выполнять прицельную биопсию подозрительных в отношении рака очагов, что служит основой применения fusion-биопсии.

Цель

Оценка морфологических результатов трансректальных fusion-биопсий простаты в условиях ГАУЗ РКОД МЗ РБ.

Материалы и методы

Одноцентровое ретроспективное неконтролируемое исследование. В исследование включено 111 случаев трансректальной fusion-биопсии предстательной железы в условиях ГАУЗ РКОД МЗ РБ с августа 2021 г. по апрель 2023 г. с оценкой зависимости от изменений по шкале PI-RADS и плотности ПСА (простатический специфический антиген) (ПСА/объем простаты).

Результаты

Средний возраст пациентов 63,6±8,69 года, среднее ПСА крови 9,08±6,54 нг/мл. Первично была выполнена биопсия в 72 (64,86%) случаях, повторно — в 39 (35,14%) случаях. Верифицирован РПЖ у 46 (41,4%) пациентов, при этом 33 (45,8%) пациентам биопсия была выполнена впервые, а 13 (33,3%) пациентам повторно. Атипичная мелкоацинарная пролиферация (ASAP) выявлена у 8 (7,2%) пациентов (1 — при повторной биопсии, 7 — при первичной), простатическая интраэпителиальная неоплазия (ПИН) выявлена в 6 (5,4%) случаях (1 — при повторной биопсии, 5 — при первичной). В зависимости от плотности ПСА и морфологического заключения после биопсии отмечено следующее: плотность ПСА < 0,10 у 23 (20,7%) пациентов [2 (8,7%) — аденокарцинома, 4 (17,4%) — ASAP, 1 (4,3%) — ПИН, 16 (69,6%) — ДГПЖ]; плотность ПСА 0,10–0,15 в 22 (19,8%) случаях [7 (31,8%) — аденокарцинома, 3 (13,6%) — ASAP, 2 (9,1%) — ПИН, 10 (45,5%) — ДГПЖ]; плотность ПСА 0,15–0,20 в 21 (18,9%) случае [7 (33,3%) — аденокарцинома, 1 (4,8%) — ASAP, 2 (9,5%) — ПИН, 11 (52,4%) — ДГПЖ]; плотность ПСА > 0,20 — 45 (40,5%) случаев [29 (64,5%) — аденокарцинома, 1 (2,2%) — ASAP, 1 (2,2%) — ПИН, 14 (31,1%) — ДГПЖ]. Данные зависимости морфологического ответа от значений PI-RADS представлены в таблице. Ацинарная аденокарцинома ASAP ПИН ДГПЖ Всего случаев (% общего числа случаев) PI-RADS 2 2 (100%) *в обоих случаях плотность ПСА

> 0,20 - - - 2 (1,8%) PI-RADS 2-3 - 1 (16,7%) 5 (83,3%) 6 (5,4%) PI-RADS 3 16 (29%) 5 (9,1%) 3 (5,5%) 31 (56,4%) 55 (49,54%) PI-RADS 3-4 2 (33,3%) - - 4 (66,6%) 6 (5,4%) PI-RADS 4 17 (51,5%) 2 (6,1%) 3 (9,1%) 11 (33,3%) 33 (29,73%) PI-RADS 5 9 (100%) - - - 9 (8,1%)

Выводы

Таргетная трансректальная fusion-биопсия — эффективный метод диагностики РПЖ. Стоит учитывать изменения по шкале PI-RADS и плотность ПСА для персонализированного подхода к решению вопроса о необходимости проведения биопсии простаты.

Список литературы

1. The GLOBOCAN 2020 database. The International Agency for Research on Cancer (IARC) 2020. Available online: https://gco.iarc.fr/today/online-analysis-table. 2. Каприн А.Д., Старинский В.В., Шахзадова А.О. Состояние онкологической помощи населению России в 2019 году// под ред. А.Д. Каприна, В.В. Старинского, А.О. Шахзадовой. М., 2020. 239 с. [Kaprin A.D., Starinskiy V.V., Shahzadova A.O. Sostoyanie onkologicheskoy pomoschi naseleniyu Rossii v 2019 godu / pod red. A.D. Kaprina, V.V. Starinskogo, A.O. Shahzadovoy. M., 2020. 239 p. (In Russian)]. 3. Ahmed H.U., El-Shater Bosaily A., Brown L.C. et al. Diagnostic accuracy of multi-parametric MRI and TRUS biopsy in prostate cancer (PROMIS): a paired validating confirmatory study // Lancet. 2017. 389 (10071). P. 815–822. https://doi.org/10.1016/S0140-6736(16)32401-1. 4. Calio B., Sidana A., Sugano D. et al. Changes in prostate cancer detection rate of MRI-TRUS fusion vs systematic biopsy over time: evidence of a learning curve // Prostate Cancer Prostatic Dis. 2017. Vol. 20 (4). P. 436–441. https://doi.org/10.1038/pcan.2017.34 5. Карман А.В., Красный С.А., Леусик Е.А. Использование шкалы PI-RADS для определения показаний к повторной биопсии простаты // Здравоохранение (Минск). 2015. № 7. С. 42–47. [Karman A.V., Krasny S.A., Leusik E.A. Use of PI-RADS scale for identifying indications for prostate re-biopsy // Zdravookhraneniye (Minsk) = Healthcare (Minsk). 2015. N. 7. 42–47. (In Russ.)].

Петровские чтения (фундаментальная онкология): школа молодых ученых

Анализ геномных признаков дефицита гомологичной рекомбинации ДНК при раке предстательной железы

Авторы:

(1) Иевлева Аглая Геннадиевна, aglayai@inbox.ru, ФГБУ «НМИЦ онкологии им. Н.Н. Петрова» Минздрава России, Санкт-Петербург
(2) Алексахина Светлана Николаевна, abyshevasv@gmail.com, ФГБУ «НМИЦ онкологии им. Н.Н. Петрова» Минздрава России, Санкт-Петербург
(3) Соколенко Анна Петровна, annasokolenko@mail.ru, ФГБУ «НМИЦ онкологии им. Н.Н. Петрова» Минздрава России, Санкт-Петербург
(4) Кулигина Екатерина Шотовна, kate.kuligina@gmail.com, ФГБУ «НМИЦ онкологии им. Н.Н. Петрова» Минздрава России, Санкт-Петербург
(5) Сёмина Мария Вячеславовна, abyshevasv@gmail.com, ФГБУ «НМИЦ онкологии им. Н.Н. Петрова» Минздрава России, Санкт-Петербург
(6) Отраднова Екатерина Андреевна, katya.otradnova@mail.ru, ФГБУ «НМИЦ онкологии им. Н.Н. Петрова» Минздрава России, Санкт-Петербург
(7) Шестакова Анна Дмитриевна, anna.message19@gmail.com, ФГБУ «НМИЦ онкологии им. Н.Н. Петрова» Минздрава России, Санкт-Петербург
(8) Имянитов Евгений Наумович, evgeny@imyanitov.spb.ru, ФГБУ «НМИЦ онкологии им. Н.Н. Петрова» Минздрава России, Санкт-Петербург

Ключевые слова

рак предстательной железы, гомологичная рекомбинация ДНК, мутация, хромосомная нестабильность

Актуальность

Наследственные и/или соматические мутации в генах репарации ДНК по механизму гомологичной рекомбинации (Homologous Recombination Repair, HRR) обнаруживаются у 20–25% пациентов с метастатическим раком предстательной железы (РПЖ). Дефицит гомологичной рекомбинации (Homologous Recombination Deficiency, HRD), вызванный инактивирующими мутациями в генах BRCA1 и BRCA2, способствует повышенной хромосомной нестабильности, а также делает опухолевые клетки уязвимыми к ДНК-повреждающим

воздействиям (производным платины) и к PARP-ингибиторам. Помимо генетических дефектов BRCA1/2 при РПЖ встречаются мутации в генах ATM, CHEK2, NBN, CDK12, RAD54L и других участниках системы репарации. Вопрос о том, приводят ли мутации в различных генах HRR к возникновению HRD и связаны ли они с эффектом терапии PARP-ингибиторами, до сих пор остается открытым.

Цель

Оценить частоту геномных признаков дефицита гомологичной рекомбинации ДНК при РПЖ и сопоставить присутствие HRD с наличием мутаций в различных генах репарации.

Материалы и методы

Парные образцы опухолевой и нормальной ДНК от 57 пациентов с агрессивным РПЖ были исследованы при помощи таргетной NGS-панели HiSNP Ultra Panel v1.0 (Nanodigmbio, КНР). На основании полученных профилей нарушений копийности был определен индекс HRD (HRD score), объединяющий три характеристики хромосомной нестабильности: количество участков потери гетерозиготности размером более 15 Мб (genomic LOH), хромосомных разрывов между фрагментами более 10 Мб (large-scale state transitions, LST) и участков аллельного дисбаланса в области теломер (telomeric allelic imbalance, TAI) (Telli et al., 2016).

Результаты

В исследуемую группу РПЖ вошли 15 (26%) случаев с патогенными мутациями в генах HRR, включая BRCA2 (n=1), ATM (n=6), ATM+CHEK2 (n=1), CHEK2 (n=2) и др. В 40/57 (70%) РПЖ индекс HRD был выше нуля. Дефицит гомологичной рекомбинации, определенный как индекс HRD > 42, наблюдался в 4 (7%) случаях: у пациента с мутацией BRCA2, пациента с мутацией CDK12 и в 2 случаях без мутаций в 34 генах HRR. Среднее значение индекса HRD составило 20,5 в опухолях от больных с мутациями HRR и 12,0 в опухолях от пациентов без мутаций (p=0,069). Ни в одном из 9 случаев с мутациями в генах ATM или CHEK2 не наблюдался высокий индекс HRD, хотя в одной опухоли с соматическим повреждением ATM он составил 39. Во всех трех РПЖ с мутациями CDK12 отмечалась выраженная хромосомная нестабильность, индекс HRD в них составил 21, 39 и 48.

Выводы

Геномные признаки дефицита гомологичной рекомбинации наблюдаются менее чем в 10% агрессивных форм РПЖ. Высокий индекс HRD может встречаться в отсутствие мутаций в генах HRR. Для ATM- и CHEK2-ассоциированного РПЖ нехарактерен высокий индекс HRD. Исследование выполнено при поддержке гранта РНФ № 23-15-00262.

Список литературы

Telli M.L., Timms K.M., Reid J. et al. Homologous Recombination Deficiency (HRD) Score Predicts Response to Platinum-Containing Neoadjuvant Chemotherapy in Patients with Triple-Negative Breast Cancer // Clin Cancer Res. 2016 Aug 1. Vol. 22 (15). P. 3764–3773. DOI: 10.1158/1078-0432.CCR-15-2477.

Онкоэпидемиология

Стоимость вакцинации против вируса папилломы человека в Томской области

Авторы:

(1) Ананина Ольга Александровна, ananina.olga@bk.ru, НИИ онкологии ТНИМЦ РАН, Томск
(2) Коломиец Лариса Александровна, zhuikovalili@mail.ru, НИИ онкологии ТНИМЦ РАН, Томск
(3) Жуйкова Лилия Дмитриевна, zhuikovalili@mail.ru, НИИ онкологии ТНИМЦ РАН, Томск
(4) Пикалова Лидия Валентиновна, l.v.pikalova@tomonco.ru, НИИ онкологии ТНИМЦ РАН, Томск
(5) Кононова Галина Александровна, kononovaga@onco.tnimc.ru, НИИ онкологии ТНИМЦ РАН, Томск

Ключевые слова

вакцинация, вирус папилломы человека, рак шейки матки, Томская область

Актуальность

В связи с высокими показателями заболеваемости раком шейки матки (РШМ) в Томской области 21,2 (РФ — 13,6 0/0000) актуально проведение профилактической вакцинации против вируса папилломы человека (ВПЧ) [1–3].

Цель

Рассчитать стоимость вакцинации против ВПЧ в Томской области при условии охвата когорты 90, 80, 50% девочек (9–14 лет).

Материалы и методы

Использовались данные численности населения девочек 9–14 лет за 2021 г. территориального органа государственной статистики по Томской области и средние суммарные данные стоимости вакцины церварикс от GSK с учетом затрат на процесс вакцинации (10 500 руб. за 1 дозу вакцинации).

Результаты

Проведены расчеты стоимости вакцинации против ВПЧ-инфекции. Согласно структуре женского населения в Томской области 2021 г. для снижения заболеваемости РШМ с охватом 90% (34 880 случаев) когорты девочек 9–14 лет при двукратном введении необходимо более 802 млн руб. на первичную вакцинацию против ВПЧ, при 80% охвате (31 004 девочки) потребуется более 713 млн руб., при 50% охвате (19 378 девочек) — 446 млн руб. и далее более 143 млн руб. ежегодно при вакцинации девочек (без учета ставок дисконтирования на инфляцию и прогнозного снижения численности девочек в динамике). С 2022 по 2026 г. в Томской области действует областная программа вакцинации против ВПЧ-инфекции, ежегодно закупается порядка 2000 доз двухкомпонентной вакцины за счет бюджетных средств на сумму 15 млн руб. для девочек из группы риска (из многодетных и неблагополучных семей, оставшиеся без попечения родителей, ВИЧ-инфицированные, из семей с отягощенным семейным онкологическим анамнезом).

Выводы

Финансово затратно, но перспективно проведение вакцинации девочек за счет средств областных бюджетов той или иной территории до тех пор, пока вакцинация против ВПЧ-инфекции не будет включена в национальный календарь профилактических прививок.

Список литературы

1. Жуйкова Л.Д., Одинцова И.Н., Ананина О.А. и др. Заболеваемость раком шейки матки в Сибирском федеральном округе // Опухоли женской репродуктивной системы. 2020. № 16 (4). С. 76–83. https://doi.org/10.17650/1994-4098-2020-16-4-76-83 2. Жуйкова Л.Д., Чойнзонов Е.Л., Ананина О.А. и др. Распространённость онкологических заболеваний среди населения региона Сибири и Дальнего Востока // Здравоохранение Российской Федерации. 2023. № 67 (1). С. 64–71. https://doi.org/10.47470/0044-197X-2023-67-1-64-71 3. Ананина О.А., Коломиец Л.А., Жуйкова Л.Д. и др. Эффективность вакцинопрофилактики рака шейки матки в Томской области // Опухоли женской репродуктивной системы.2023. № 19 (1). С. 120–128. https://doi.org/10.17650/1994-4098-2023-19-1-120-128

Анестезия и интенсивная терапия в онкологии

Особенности течения мозгового инсульта у пациентов с онкологической патологией при разных типах опухолей

Авторы:

(1) Андреев Владислав Викторович, nevro-fpo@mail.ru, ФГБУ «НМИЦ онкологии им. Н.Н. Петрова», ФГБУ ВО «Первый Санкт-Петербургский государственный медицинский университет им. академика И.П. Павлова» Минздрава России, Санкт-Петербург
(2) Беляев Алексей Михайлович, ФГБУ «НМИЦ онкологии им. Н.Н. Петрова», Санкт-Петербург
(3) Багненко Сергей Сергеевич, ФГБУ «НМИЦ онкологии им. Н.Н. Петрова», Санкт-Петербург
(4) Глущенко Владимир Анатольевич, SPBGMAANESTEZ@mail.ru, ФГБУ «НМИЦ онкологии им. Н.Н. Петрова», Санкт-Петерург
(5) Маслова Дарья Александровна, ФГБУ «НМИЦ онкологии им. Н.Н. Петрова», Санкт-Петербург

Ключевые слова

ишемический инсульт, геморрагический инсульт, онкологические заболевания, противоопухолевое лечение

Актуальность

По данным разных авторов, каждый 10-й пациент с ишемическим инсультом имеет онкологическое заболевание. Показатели выживаемости при лечении пациентов с различными вариантами злокачественных новообразований (ЗНО) значительно улучшились за последние десятилетия [1, 2]. В практической работе онколога отмечается нацеленность на онкопатологию, в том числе и при возникновении острого нарушения мозгового кровообращения (ОНМК); большой арсенал противоопухолевой терапии (лекарственная, хирургическая, радиационная, комбинированная). Известны особенности мозгового инсульта в онкологии: ОНМК в онкохирургии, более молодой возраст, более высокий риск венозного инсульта, неизученность патогенеза инсульта в онкологии. Около 5% пациентов с инсультом имеют активное онкологическое заболевание. Прогноз таких больных хуже в случае первого выявления онкологического заболевания в момент госпитализации по поводу инсульта [3]. Онкологические заболевания могут увеличивать риск развития инсульта. Своевременная диагностика инсульта в онкологии — одна из многих причин, определяющих успех лечения и прогноз выздоровления. Инсульт перед началом терапии у онкологического пациента может быть фактором неблагоприятного прогноза [4].

Цель

Изучить клинические особенности опухолевых заболеваний у пациентов с мозговым инсультом в онкологическом стационаре.

Материалы и методы

В исследование были включены пациенты с ОНМК и проявлениями онкологических заболеваний (n=154). Клинический и радиологически подтвержденный (исключенный) диагноз церебрального инсульта. Подтипы и тяжесть течения оценивались по общепринятым шкалам и критериям при ОНМК. Все получали противоопухолевую терапию.

Результаты

В представленной выборке у пациентов наибольшее число составляли опухоли желудочно-кишечного тракта (n=38, 24,6%), при этом ишемический инсульт (ИИ) был диагностирован у 89,5% (n=34) и геморрагический инсульт (ГИ) — у 10,5% (n=4) пациентов. Распределение по бассейнам: ПСМА — 9 (23,7%) случаев, ЛСМА — 8 (21,1%), ВББ — 13 (31,6%). Патогенетические подтипы по TOAST ИИ неуточненный — 10 (26,3%), ИИ КЭ — 2 (5,3%), ИИ АТ — 6 (15,8%), ИИ лакунарный — 6 (15,8%) случаев. По тяжести течения по шкале NIHSS (в баллах) — 5,63 (5,2). Метастатические очаги выявили у 17 (44,7%) пациентов. На 2-м месте по распространенности опухоли находились мочеполовая система (n=31, 24,7%), ИИ (n=20, 64,5%), ГИ (n=5, 16,1%). Бассейны кровоснабжения: ПСМА — 7 (22,6%), ЛСМА — 7 (22,6%), ВББ — 12 (38,7%). Подтипы ИИ: неуточненный — 13 (41,9%), КЭ — 1 (3,2%), АТ — 0, лакунарный — 6 (19,4%). Тяжесть по NIHSS — 4,77 б. (7,06). Метастатические очаги верифицированы у 12 (38,7%) пациентов. Легкие инсульты (n=22, 14,3%), ИИ (n=15, 68,2%), ГИ (n=3, 13,6%).

Выводы

ИИ встречались при локализации опухоли: ЖКТ, мочеполовая система, легкие. У ряда больных имеются проявления средней тяжести (NIHSS, Glasgow). Наличие фактора метастазирования не относится к высокому риску ОНМК.

Список литературы

1. Wang Y., Liu G., Hong D. White matter injury in ischemic stroke // Progress in Neurobiology. 14 Apr 2016. Vol. 141. P. 45–60 2. Zaorsky N.G., Zhang Y., Tchelebi L.T. Stroke among cancer patients // Nature Communications. 15 Nov 2019. Vol. 10 (1). P. 5172. 3. Costamagna G. et al. Neurology. 2023. DOI: 10.1212/WNL.0000000000207341. 4. Полушин А.Ю., Скиба Я.Б., Бакин Е.А. и др. перед трансплантацией гемопоэтических стволовых клеток — возможный фактор риска неблагоприятного исхода терапии пациентов с онкогематологическими заболеваниями / А.Ю. Полушин, Я.Б. Скиба, Е.А. Бакин и др. // Анналы клинической и экспериментальной неврологии. 2022. Т. 16, № 2. С. 36–43. DOI 10.54101/ACEN.2022.2.4. EDN TSYHVE.

УЗИ в онкологии

Применение ультразвукового исследования в определении объема щитовидной железы для выявления групп риска по постлучевому гипотиреозу среди онкологических пациентов

Авторы:

(1) Андреева Ольга Валериевна, olga.andreeva-doc@yandex.ru, БУЗ ВО «Воронежский областной клинический онкологический диспансер», Воронеж
(2) Мошуров Иван Петрович, oncology@vrngmu.ru, БУЗ ВО «Воронежский областной клинический онкологический диспансер», Воронеж
(3) Коростелева Вера Александровна, vera.galkina@mail.ru, БУЗ ВО «Воронежский областной клинический онкологический диспансер», Воронеж

Ключевые слова

постлучевой гипотиреоз, ультразвуковая диагностика, объем щитовидной железы

Актуальность

Комбинированное и комплексное лечение рака опухолей головы и шеи оказывает влияние на морфофункциональное состояние щитовидной железы, что с течением времени может приводить к развитию постлучевого гипотиреоза.

Цель

Оценка объема щитовидной железы в отдаленном периоде после лучевого или химиолучевого лечения рака гортани как предикторного фактора развития постлучевого гипотиреоза.

Материалы и методы

Обследовано 149 пациентов с лабораторно подтвержденным гипотиреозом по уровню ТТГ и Т4 до начала терапии и спустя 12–24 мес после лечения. Всем пациентам проводилось ультразвуковое исследование щитовидной железы в серошкальном режиме на аппарате Hitachi Arietta V70 с помощью линейного датчика 5–13 мГц; объем железы рассчитывался по формуле V щж = V правой доли + V левой доли; объем каждой доли рассчитывают по формуле эллипсоида: V доли = (0,479) × A × B × C, где V — объем доли, см^3; A — толщина доли, см; B — ширина доли, см; C — длина доли, см; 0,479 — уточненный коэффициент.

Результаты

Среди обследованных пациентов (n=149) объем щитовидной железы оказался ниже исходного (до лечения) у 27 (18%) человек, из них лишь у 4 (14%) больных был ниже референсных значений относительно нормы по половому признаку, у 17 (86%) больных — в пределах референсных показателей.

Выводы

Показатели объема щитовидной железы не могут быть прогностическим фактором в выявлении пациентов группы риска по постлучевому гипотиреозу.

Список литературы

1. Chow J.C.H., Cheung K.M., Cheung G.T.C. et al. Dose-volume predictors of post-radiation primary hypothyroidism in head and neck cancer: A systematic review // Clin Transl Radiat Oncol. 2022 Jan. Vol. 24. N. 33. P. 83–92. 2. Zhai R., Lyu Y., Ni M. et al. Predictors of radiation-induced hypothyroidism in nasopharyngeal carcinoma survivors after intensity-modulated radiotherapy // Radiat Oncol. 2022 Mar 21. Vol. 17 (1). P. 57.

Конкурс молодых ученых

Оценка эффективности и безопасности ингибиторов циклин-зависимых киназ в условиях реальной клинической практики с последующей разработкой модели для оптимизации выбора лекарственного препарата в первой линии лечения люминального HER2neu-отрицательного рака молочной железы

Авторы:

(1) Андросова Александра Валерьевна, alexa.androsova.1711@mail.ru, СПб ГБУЗ «Городской клинический онкологический диспансер», Санкт-Петербург
(2) Орлова Рашида Вахидовна, orlova_rashida@mail.ru, ФГБОУ ВО «Санкт-Петербургский государственный университет», ГБУЗ «Городской клинический онкологический диспансер», Санкт-Петербург
(3) Авраменко Инна Владимировна, innchik1980@yandex.ru, СПб ГБУЗ «Городской клинический онкологический диспансер», Санкт-Петербург
(4) Топузов Эльдар Эскендерович, eltop@inbox.ru, ФГБОУ ВО «Северо-Западный государственный медицинский университет им. И.И. Мечникова» Минздрава России, СПб ГБУЗ «Городской клинический онкологический диспансер», Санкт-Петербург
(5) Беляк Наталья Петровна, drnpb@mail.ru, ФГБОУ ВО «Санкт-Петербургский государственный университет», СПб ГБУЗ «Городской клинический онкологический диспансер», Санкт-Петербург
(6) Кутукова Светлана Игоревна, dr.s.kutukova@gmail.com, ФГБОУ ВО «Первый Санкт-Петербургский государственный медицинский университет им. академика И.П. Павлова» Минздрава России, СПб ГБУЗ «Городской клинический онкологический диспансер», Санкт-Петербург
(7) Вахитова Альмира Альбертовна, alberdovna@mail.ru, СПб ГБУЗ «Городской клинический онкологический диспансер», Санкт-Петербург
(8) Глузман Марк Игоревич, lok2008@list.ru, ФГБОУ ВО «Санкт-Петербургский государственный университет», СПб ГБУЗ «Городской клинический онкологический диспансер», Санкт-Петербург

Ключевые слова

рак молочной железы, ингибиторы циклин-зависимых киназ

Актуальность

В России рак молочной железы стоит на 1-м месте по заболеваемости среди онкологических заболеваний у женщин. «Золотым стандартом» первой линии лекарственного лечения ЭР+Her2– является комбинация ингибиторов CDK4/6 с гормональным партнером.

Цель

Оценка эффективности и безопасности ингибиторов CDK4/6 в условиях реальной клинической практики.

Материалы и методы

Нами проведен анализ назначения ингибиторов CDK4/6 у больных с ЭР+Her2– раком молочной железы в СПб ГБУЗ ГКОД в период с апреля 2020 г. по октябрь 2023 г. Пациенты 1-й группы (n=365) получали палбоциклиб, пациенты группы 2 (n=450) получали рибоциклиб.

Результаты

В первой линии терапии выбор клинического онколога чаще склоняется в пользу рибоциклиба (p=0,0293). В более поздних линиях чаще назначают палбоциклиб (p=0,0086). Также более высокая опухолевая нагрузка была зафиксирована на старте терапии у пациентов, которые получали рибоциклиб, — 42 (9,32%) (исходя из количества локусов метастатического поражения). ЧОО в группе палбоциклиба значимо выше, чем в группе рибоциклиба (24,38% против 11,77%; p=0,000 01), что, скорее всего, связано с тем, что в группе рибоциклиба чаще встречалась первичная гормонрезистентность, а также с назначением при более высокой опухолевой нагрузке. При оценке безопасности терапии ингибиторов CDK4/6 стоит отменить, что значимо чаще на фоне палбоциклиба имела место гематологическая токсичность (p=0,000 01). Что касается рибоциклиба, то такое нежелательное явление, как астения, чаще беспокоило пациентов (p=0,000 01). Отмечено влияние дозолимитирующей токсичности на ВБП. Так при ее наличии в группе палбоциклиба (вне зависимости от

линии лечения) мВБП не достигнута и значимо отличается от мВБП у пациентов, у которых снижения дозы не было. По наличию мутации PIK3CA у пациентов группы палбоциклиба значимое различие в ответе на проводимую терапию [мВБП=26,0 (95% ДИ 16,0–29,0)] при наличии мутации и 11,0 (95% ДИ 9,0–14,0) при ее отсутствии (p=0,0016)]. При наличии метастатического поражения печени статистически значимые различия при оценке мВБП мы получили в пользу рибоциклиба [12,0 (95% ДИ 10,0–19,0) против 11,0 (95% 9,0–15,0) (p< 0,0001)]. При анализе в различных линиях: в первой линии в настоящий момент мВБП не достигнута (p=0,602), во второй линии — в группе рибоциклиба — 20,0 (12,6–27,4), палбоциклиба — 22 (p=0,253), третьей и более поздних линиях терапии — мВБП — в группе рибоциклиба — 19,0 (6,9–31,1), палбоциклиба — 14,0 (7,3–20,7) (p=0,775).

Выводы

Для оптимизации выбора препарата в первой линии системного лечения ЭР+HER2– рака молочной железы нами разработана модель для выбора препарата в первой линии в зависимости от различных факторов.

Рак молочной железы: лучевая терапия

Влияние адъювантной лучевой терапии на частоту развития капсулярной контрактуры у больных раком молочной железы после одномоментной реконструкции имплантатом

Авторы:

(1) Брянцева Жанна Викторовна, zhanna-dr@mail.ru, ФБГУ «НМИЦ онкологии им. Н.Н. Петрова» Минздрава России, Санкт-Петербург
(2) Ульрих Дарья Глебовна, dashaulrikh@mail.ru, ФБГУ «НМИЦ онкологии им. Н.Н. Петрова» Минздрава России, Санкт-Петербург
(3) Новиков Сергей Николаевич, krokon@mail.ru, ФБГУ «НМИЦ онкологии им. Н.Н. Петрова» Минздрава России, Санкт-Петербург
(4) Криворотько Петр Владимирович, dr.krivorotko@mail.ru, ФБГУ «НМИЦ онкологии им. Н.Н. Петрова» Минздрава России, Санкт-Петербург
(5) Акулова Ирина Александровна, akulova_irina91@mail.ru, ФБГУ «НМИЦ онкологии им. Н.Н. Петрова» Минздрава России, Санкт-Петербург
(6) Яганова Татьяна Сергеевна, tanya55822@gmail.com, ФБГУ «НМИЦ онкологии им. Н.Н. Петрова» Минздрава России, Санкт-Петербург
(7) Антипов Филипп Евгеньевич, antipovmd@gmail.com, ФБГУ «НМИЦ онкологии им. Н.Н. Петрова» Минздрава России, Санкт-Петербург

Ключевые слова

рак молочной железы, лучевая терапия, реконструкция

Актуальность

Проведение адъювантной лучевой терапии пациенткам после одномоментной реконструкции молочной железы с установкой постоянного имплантата зачастую сопряжено с увеличением частоты осложнений по сравнению с пациентками, которым не проводилось облучение [1].

Цель

Провести сравнительный анализ частоты развития капсулярной контрактуры (КК) у пациенток после мастэктомии с одномоментной реконструкцией имплантатом после адъювантной дистанционной лучевой терапии (ДЛТ).

Материалы и методы

В НМИЦ онкологии им. Н.Н. Петрова с 2015 по 2021 г. проходили лечение 436 больных раком молочной железы cT1-4N0-3M0, pT0-4N0-3M0. В качестве хирургического этапа лечения им проведена мастэктомия с одномоментной установкой имплантата. ДЛТ мягких тканей передней грудной стенки, включая имплантат, и

зон регионарного лимфооттока (над-подключичная, подмышечная, по показаниям парастернальная область) выполнено у 159 женщин. Лечение проводилось в стандартном фракционировании (РОД 2 Гр, СОД 48–50 Гр, 24–25 фракций) или в режиме гипофракционирования (РОД 2,66–2,7 Гр, СОД 40,5–42,56 Гр, 15–16 фракций). У оставшихся 277 пациенток лучевое лечение не проводилось. Информацию собирали с помощью медицинской информационной системы «Виста» и телефонного опроса больных, проведенного в январе 2023 г. Медиана наблюдения составила 41 мес. В финальный анализ были включены пациентки, у которых зафиксирована КК III или IV степени по Бейкеру или есть информация о больной в течение последних 12 мес.

Результаты

При анализе данных оказалось возможным оценить косметические результаты у 296 больной. Использование ДЛТ после одномоментной реконструкции имплантатом привело к развитию КК у 22 (16,1%) пациенток из 137. В группе пациенток, которым не проводилось облучение, КК диагностирована у 8 (5%) пациенток из 159 женщин, $p < 0,005$.

Выводы

Применение ДЛТ приводит к достоверному увеличению частоты развития капсулярной контрактуры у пациенток после одномоментной реконструкции имплантатом.

Список литературы

1. Vinsensia M., Schaub R., Meixner E. et al. Incidence and Risk Assessment of Capsular Contracture in Breast Cancer Patients following Post-Mastectomy Radiotherapy and Implant-Based Reconstruction // Cancers (Basel). 2024 Jan 7. Vol. 16 (2). P. 265. DOI: 10.3390/cancers16020265. PMID: 38254756; PMCID: PMC10813520.

Петровские чтения (фундаментальная онкология): школа молодых ученых

Анализ весовых коэффициентов внутренних органов крыс обоего пола с ростом злокачественной опухоли на фоне индуцированного гипотиреоза

Авторы:

(1) Аракелова Алина Юрьевна, alina.rybkina@mail.ru, ФГБУ «НМИЦ онкологии» Минздрава России, Ростов-на-Дону
(2) Бандовкина Валерия Ахтямовна, valerryana@yandex.ru, ФГБУ «НМИЦ онкологии» Минздрава России, Ростов-на-Дону
(3) Франциянц Елена Михайловна, super.gormon@yandex.ru, ФГБУ «НМИЦ онкологии» Минздрава России, Ростов-на-Дону
(4) Каплиева Ирина Викторовна, kaplirina@yandex.ru, ФГБУ «НМИЦ онкологии» Минздрава России, Ростов-на-Дону
(5) Нескубина Ирина Валерьевна, neskubina.irina@mail.ru, ФГБУ «НМИЦ онкологии» Минздрава России, Ростов-на-Дону
(6) Сурикова Екатерина Игоревна, sunsur2000@mail.ru, ФГБУ «НМИЦ онкологии» Минздрава России, Ростов-на-Дону
(7) Шихлярова Алла Ивановна, shikhliarova.a@mail.ru, ФГБУ «НМИЦ онкологии» Минздрава России, Ростов-на-Дону
(8) Трепитаки Лидия Константиновна, legolab69@yandex.ru, ФГБУ «НМИЦ онкологии» Минздрава России, Ростов-на-Дону
(9) Черярина Наталья Дмитриевна, scalolas.92@yandex.ru, ФГБУ «НМИЦ онкологии» Минздрава России, Ростов-на-Дону
(10) Погорелова Юлия Александровна, flora-73@yandex.ru, ФГБУ «НМИЦ онкологии» Минздрава России, Ростов-на-Дону
(11) Козель Юлия Юрьевна, loronco.k-l@mail.ru, ФГБУ «НМИЦ онкологии» Минздрава России, Ростов-на-Дону
(12) Ильченко Мария Геннадиевна, maria_ilchenko80@mail.ru, ФГБУ «НМИЦ онкологии» Минздрава России, Ростов-на-Дону

(13) Агаркова Елена Игоревна, agarkovaei83@mail.ru, ФГБУ «НМИЦ онкологии» Минздрава России, Ростов-на-Дону

Ключевые слова

гипотиреоз, аденокарцинома Герена, весовые коэффициенты, гипоталамус, щитовидная железа, гонады, надпочечники

Актуальность

Весовые коэффициенты (ВК), рассчитываемые как соотношение массы органа к массе тела животного, могут изменяться в зависимости от развития патологического процесса, что позволяет косвенно оценить влияние болезни на центральные и периферические органы (Cardinali D., 2022).

Цель

Изучить изменения ВК у крыс с карциномой Герена на фоне индуцированного гипотиреоза.

Материалы и методы

Самки (n=15) и самцы (n=15) белых беспородных крыс массой от 150 г в течение 30 дней получали мерказолил в суточной дозе 2,5 мг/100 г массы тела животного (суммарная доза 75 мг/100 г массы). В крови животных методом радиоиммунный анализа (РИА) определяли уровень тиреоидных гормонов Т3 и Т4, а также ТТГ. При получении стойкого гипотиреоза животным обоего пола (основная группа) под кожу спины перевивали аденокарциному Герена (АГ) в дозе 2 млн клеток в 0,5 мл физиологического раствора. Контролем служили крысы обоего пола (по 15 особей) с подкожной перевивкой АГ в той же дозе и объеме, но без воспроизведения гипотиреоза. Через 18 дней после перевивки животных декапитировали, на льду извлекали органы и рассчитывали ВК гипоталамуса, щитовидной железы, надпочечников и гонад как отношение массы органа к массе тела животного. Статистическая обработка результатов — программа Statistica 10.0.

Результаты

У самок основной группы средний объем опухолей был меньше в 1,3 раза (p <0,05), а продолжительность жизни больше в 1,6 раза (p <0,05), чем в группе контроля. При этом у самок основной группы повысился ВК гипоталамуса в 1,3 раза и гонад в 1,6 раза (p <0,05), но снизился ВК щитовидной железы в 3 раза, однако не установлено значимых отличий ВК надпочечников по сравнению с группой контроля. У самцов основной группы не выявлено значимых различий в продолжительности жизни и средних объемах опухоли и не установлено изменений ВК гипоталамуса и гонад, но снизились в 1,3 раза (p <0,05) ВК надпочечников и в 1,9 раза ВК щитовидной железы (p <0,05) по сравнению с показателями в группе контроля.

Выводы

Гипотиреоз, на фоне которого развивается злокачественная опухоль, вызывает изменения ВК внутренних органов, относящихся к основным регуляторным осям организма. Эти изменения имеют половые различия и связаны с особенностями течения злокачественного опухолевого процесса в основной группе.

Список литературы

Cardinali DPD ifferential expression and interaction of melatonin and thyroid hormone receptors with estrogen receptor α improve ovarian functions in letrozole-induced rat polycystic ovary syndrome / H. Ghosh, S. Rai, M.D. Manzar et al. // Life Sci. 2022. Vol. 295. P. 120086.

Опухоли органов грудной клетки (рак легкого, мезотелиома и пр.): лучевая терапия

Опыт использования высокодозной эндобронхиальной брахитерапии при центральном немелкоклеточном раке легкого

Авторы:

(1) Арсеньев Андрей Иванович, andrey.arseniev@mail.ru, ФГБУ «НМИЦ онкологии им. Н.Н. Петрова» Минздрава России, Санкт-Петербург

(2) Новиков Сергей Николаевич, krokon@mail.ru, ФГБУ «НМИЦ онкологии им. Н.Н. Петрова» Минздрава России, Санкт-Петербург
(3) Гагуа Кетеван Элгуджаевна, kety87@mail.ru, ФГБУ «НМИЦ онкологии им. Н.Н. Петрова» Минздрава России, Санкт-Петербург
(4) Барчук Антон Алексеевич, barchuk.anton@gmail.com, ФГБУ «НМИЦ онкологии им. Н.Н. Петрова» Минздрава России, Санкт-Петербург
(5) Нефедов Андрей Олегович, dr.nefedov@inbox.ru, ФГБУ «НМИЦ онкологии им. Н.Н. Петрова» Минздрава России, Санкт-Петербург
(6) Арсеньев Евгений Андреевич, evgenarsen6@gmail.com, ФГБУ «НМИЦ онкологии им. Н.Н. Петрова» Минздрава России, Санкт-Петербург
(7) Тарков Сергей Александрович, tarkov.s.a@mail.ru, ФГБУ «НМИЦ онкологии им. Н.Н. Петрова» Минздрава России, Санкт-Петербург
(8) Мельник Юлия Сергеевна, juliemeln@gmail.com, ФГБУ «НМИЦ онкологии им. Н.Н. Петрова» Минздрава России, Санкт-Петербург
(9) Новиков Роман Владимирович, novikov-spb@mail.ru, ФГБУ «НМИЦ онкологии им. Н.Н. Петрова» Минздрава России, Санкт-Петербург
(10) Зозуля Антон Юрьевич, antonzozulya@yandex.ru, ФГБУ «НМИЦ онкологии им. Н.Н. Петрова» Минздрава России, Санкт-Петербург
(11) Антипов Филипп Евгеньевич, antipovmd@gmail.com, ФГБУ «НМИЦ онкологии им. Н.Н. Петрова» Минздрава России, Санкт-Петербург
(12) Ильин Николай Дмитриевич, ilinnd@rambler.ru, ФГБУ «НМИЦ онкологии им. Н.Н. Петрова» Минздрава России, Санкт-Петербург
(13) Мережко Юрий Олегович, shihtmaht@yandex.ru, ФГБУ «НМИЦ онкологии им. Н.Н. Петрова» Минздрава России, Санкт-Петербург
(14) Аристидов Николай Юрьевич, nik.aristidov@mail.ru, ФГБУ «НМИЦ онкологии им. Н.Н. Петрова» Минздрава России, Санкт-Петербург

Ключевые слова

рак легкого, высокодозная эндобронхиальная брахитерапия

Актуальность

Клинические особенности центрального немелкоклеточного рака (НМРЛ) легких определяют низкое качество жизни и неудовлетворительные результаты лечения.

Цель

Оценка эффективности и безопасности высокодозной эндобронхиальной брахитерапии (ЭББТ) источником 192Ir при лечении больных центральным НМРЛ.

Материалы и методы

В исследование включено 570 больных с центральным НМРЛ. Из них у 111 (19,5%) проведена ЭББТ самостоятельно либо в комбинации с химиотерапией (ХТ) и дистанционной лучевой терапией (ДЛТ). Для обеспечения доставки изотопа и оптимального его позиционирования у 28,6% больных проведены эндоскопические реканализации. ЭББТ проводилась до суммарной очаговой дозы 7–28 Гр в режиме 1 раз в неделю по 7 Гр.

Результаты

Отмечено существенное увеличение частоты объективного ответа с 35,1 до 73,9% (p< 0,001), как полного — с 7,2 до 19,8% (*p*=0,005 99), так и частичного — с 27,9 до 54,1% (p< 0,001). Метод обеспечил совокупное облегчение симптомов у 95,4% больных, эндоскопический ответ у 91,9%, улучшение рентгенологической картины у 95,1%. ЭББТ дает возможность эффективного контроля таких симптомов, как кровохарканье — 97,5%, одышка — 95,9%, кашель — 94,0%, боли в грудной полости — 95,6%. По сравнению с больными без внутрипросветного облучения, проведение ЭББТ продемонстрировало преимущества в 1-летней общей выживаемости (ОВ) — 72,6% против 35,4%; 2-летней ОВ — 36,8% против 10,0%; медиане выживаемости (МВ) — 19 мес против 10 мес: HR=0,39; 95%CI:0,3–0,52, p< 0,001. Статистически значимое влияние на показатели выживаемости оказали статусы T4 — HR=0,1, p=0,0134; N3 — HR=2,26, *p*=0,006; M1 — HR=3,76, p< 0,001; IIIC и IV стадии — HR=17,1, *p*=0,007 03/HR=11,3, *p*=0,0018. У пациентов с ЭББТ существенное увеличение выживаемости коррелировало с дополнительным проведением ХТ — HR=1,4, *p*=0,0005 и ДЛТ — HR=9,3, *p*=0,003 03, особенно при достижении дозы 50 Гр и более — HR=2,5, p=0,0008. Значимо повлияли на выживаемость степень объективного ответа — HR=1,6, p=0,0004 и эффективность контроля симптомов — HR=1,9, p=0,000 32. Проведение эндоскопических реканализаций

позволяет добиться восстановления просвета бронхов у 95,7% больных: у 31,9% полностью, а у большинства — 63,8% (p< 0,001) частично.

Выводы

Комбинированное лечение с использованием высокодозной ЭББТ при центральном НМРЛ отличается эффективностью и безопасностью и позволяет добиться увеличения продолжительность жизни пациентов и улучшить ее качество.

Список литературы

Youroukou A., Gkiozos I., Kalaitzi Z. et al. The potential role of brachytherapy in the irradiation of patients with lung cancer: a systematic review // Clin. Transl. Oncol. 2017. Vol. 19 (8). P. 945–950. DOI: 10.1007/s12094-017-1635-0.

Петровские чтения (фундаментальная онкология): школа молодых ученых

Экспрессия гена TYMS в опухолях легкого различных мутационных подтипов

Авторы:

(1) Асадулаева Каримат Амирхановна, k.s.ch.a@mail.ru, ФГБУ «НМИЦ онкологии им. Н.Н. Петрова» Минздрава России, Санкт-Петербург
(2) Мулкиджан Римма Сергеевна, mulkidzhan17@gmail.com, ФГБУ «НМИЦ онкологии им. Н.Н. Петрова» Минздрава России, Санкт-Петербург
(3) Преображенская Елена Васильевна, chekmarevaev@mail.ru, ФГБУ «НМИЦ онкологии им. Н.Н. Петрова» Минздрава России, Санкт-Петербург
(4) Саитова Евгения Станиславовна, zhenya.saitowa2017@yandex.ru, ФГБУ «НМИЦ онкологии им. Н.Н. Петрова» Минздрава России, Санкт-Петербург
(5) Анускина Александра Алексеевна, asokolova@gmail.com, ФГБУ «НМИЦ онкологии им. Н.Н. Петрова» Минздрава России, Санкт-Петербург
(6) Тюрин Владислав Ильич, tyurinvladislav@gmail.com, ФГБУ «НМИЦ онкологии им. Н.Н. Петрова» Минздрава России, Санкт-Петербург
(7) Имянитов Евгений Наумович, evgeny@imyanitov.spb.ru, ФГБУ «НМИЦ онкологии им. Н.Н. Петрова» Минздрава России, Санкт-Петербург

Ключевые слова

пеметрексед, рак легкого, тимидилат синтаза

Актуальность

Пеметрексед — многоцелевой антифолатный цитотоксический химиотерапевтический препарат, ингибирующий главным образом тимидилат синтазу (TYMS), продемонстрировал высокую эффективность при лечении рака легкого (РЛ) [1]. Тимидилат синтаза — фермент, катализирующий реакцию биосинтеза нуклеотидов, сверхэкспрессия которого ассоциируется со снижением чувствительности к антифолатным препаратам и плохим прогнозом при лечении РЛ. В клеточных линиях РЛ, чувствительных к пеметрекседу, обнаружена пониженная экспрессия гена TYMS [2]. Таким образом, экспрессия мРНК TYMS может служить маркером для прогноза эффективности лечения пеметрекседом.

Цель

Определение экспрессии гена TYMS в опухолях легкого, содержащих мутации в гене EGFR ex19del и L858R, мутации в гене KRAS, ALK-, ROS1-, RET-транслокации, MET ex14del, а также в опухолях без мутаций (WT).

Материалы и методы

В данное исследование вошли образцы нуклеиновых кислот 1241 опухоли: ALK-позитивные (*n*=173), ROS1-позитивные (*n*=114), RET-позитивные (*n*=82), образцы с MET ex14del (*n*=48), KRAS-позитивные (*n*=119), образцы с EGFR ex19del (*n*=141) и L858R (*n*=67), а также образцы без известных драйверных событий

WT (*n*=497). Экспрессию гена TYMS анализировали методом TaqMan-ПЦР с обратной транскрипцией. Для нормирования уровня экспрессии использовался ген-рефери SDHA.

Результаты

Опухоли легкого с некоторыми типами мутаций демонстрируют достоверно более низкую экспрессию гена TYMS по сравнению с образцами без драйверных мутаций (WT). Так, статистически значимые отличия количества мРНК TYMS наблюдаются для карцином с транслокациями ALK (p< 0,001), ROS1 (p< 0,001), RET (*p*=0,011), с мутациями EGFR ex19del (p< 0,001) и с мутациями в гене KRAS (p< 0,001). Замечено, что для ALK-, ROS1-, RET-, EGFR ex19del-позитивных образцов также было статистически достоверное различие экспрессии TYMS между мужчинами и женщинами, причем в образцах с ALK-, ROS1-, RET-транслокациями медиана экспрессии ниже у женщин, а в образцах с EGFR ex19del — у мужчин. Интересно, что между RET-позитивными и WT-случаями РЛ достоверное различие уровня экспрессии TYMS наблюдалось только у женщин (p< 0,001), в то время как у мужчин этот показатель был равнозначен (*p*=0,837). Между ALK-, ROS1-, EGFR ex19del-позитивными и WT-группами РЛ по полу такой закономерности не наблюдалось. Мутации EGFR L858R и MET ex14del не показали значимых отличий по уровню транскрипции TYMS при сравнении с образцами опухолей без мутаций.

Выводы

Были выявлены зависимости уровня экспрессии гена TYMS от типа драйверного события в опухоли легкого и пола пациентов. Для женщин с RET-транслокациями и для всех пациентов с ALK-, ROS1-транслокациями и мутацией EGFR ex19del характерна пониженная экспрессия гена TYMS и в случае невозможности назначения тирозинкиназных ингибиторов для них есть дополнительное окно терапии — пеметрексед. Исследование поддержано грантом РНФ № 24-45-10014.

Вклад транскриптомных изменений в реализацию метастазирования рака толстой кишки

Авторы:

(1) Бабышкина Наталия Николаевна, nbabyshkina@mail.ru, НИИ онкологии ТНИМЦ РАН, Федеральное государственное бюджетное образовательное учреждение высшего образования «Сибирский государственный медицинский университет» Министерства здравоохранения Российской Федерации, г. Томск, Россия, Томск
(2) Дронова Татьяна Анатольевна, tanyadronova@mail.ru, НИИ онкологии ТНИМЦ РАН, Томск
(3) Добродеев Алексей Юрьевич, dobrodeev@oncology.tomsk.ru, НИИ онкологии ТНИМЦ РАН, Томск
(4) Костромицкий Дмитрий Николаевич, d.n.kostromitsky@tomonco.ru, НИИ онкологии ТНИМЦ РАН, Томск
(5) Еремин Дмитрий Алексеевич, dmitriygl2002@mail.ru, НИИ онкологии ТНИМЦ РАН, Томск
(6) Чердынцева Надежда Викторовна, nvch@tnimc.ru, НИИ онкологии ТНИМЦ РАН, Томск

Ключевые слова

рак толстой кишки, метастазы в печень, транскриптом, секвенирование

Актуальность

Изолированное метастатическое поражение печени при раке толстой кишки регистрируется в 45–50% всех первично выявляемых случаев заболевания [1, 2]. Молекулярные механизмы метастатического процесса обусловлены генетическими изменениями опухолевых клеток, которые приводят к формированию их уникальных свойств, обеспечивающих диссеминацию. Детальное изучение генетических нарушений опухоли и метастазов лежит в основе эффективных подходов лечения метастатического рака толстой кишки (мРТК).

Цель

Провести сравнительный анализ экспрессионного профиля первичных опухолей толстой кишки и метастазов в печень, полученных до противоопухолевого лечения.

Материалы и методы

Для полнотранскриптомного секвенирования использованы 34 образца РНК от 6 пациентов мРТК (T3-4N1M1), включающие парные образцы: опухоль толстой кишки — прилежащая нормальная ткань толстой кишки; метастаз в печень — прилежащая нормальная ткань печени.

Результаты

Выявлено, что в механизмы метастазирования вовлечены транскрипты первичных опухолей толстой кишки CCR4, FER1L4, AMH, RHOV, GALT, CELSR3, DRAM1, RHPN1, PKMYT1, PCSK9. В формирование метастатического очага в печени могут вносить вклад гены MUC3A, CDCA7, SATB2, XPNPEP2, EPCAM, SCNN1A, TONSL, AIFM3, ENTPD8, GAL3ST2. Для развития опухолей толстой кишки наиболее выраженными биологическими программами являются метаболические процессы, включая обмен липопротеинов, углеводов и белков, а также процессы внутриклеточной трансдукции. К значимым биологическим процессам, нарушение которых может приводить к реализации метастазирования в печень, относятся процессы клеточной адгезии, метаболизм нуклеотидов и регуляция пролиферации. Аннотирование сигнальных путей позволило определить дисрегуляцию пролиферативных внутриклеточных программ в качестве ключевого механизма метастазирования мРТК.

Выводы

Сопоставление двух массивов полученных нами транскриптомных данных позволило сформировать панель генов, вовлеченных в регуляцию процесса метастазирования рака толстой кишки. Найденные гены представляют собой фундаментальную ценность в плане определения их функционального потенциала в активации процессов инвазии и метастазирования. Исследование выполнено при поддержке гранта РНФ № 22-15-00212, https://rscf.ru/project/22-15-00212/

Список литературы

1. Martin J., Petrillo A., Smyth E.C. et al. Colorectal liver metastases: Current management and future perspectives // World J Clin Oncol. 2020 Oct 24. Vol. 11 (10). P. 761–808. DOI: 10.5306/wjco.v11.i10.761. 2. Vatandoust S., Price T.J., Karapetis C.S. Colorectal cancer: Metastases to a single organ // World J Gastroenterol. 2015 Nov 7. Vol. 21 (41). P. 11767–11776. DOI: 10.3748/wjg.v21.i41.11767.

Конкурс молодых ученых

Оптимизация объема лимфодиссекции при хирургическом лечении рака легкого

Авторы:

(1) Евгений Владимирович Левченко, onco.lev@gmail.com, ФГБУ «НМИЦ онкологии им. Н.Н. Петрова» Минздрава России, Санкт-Петербург
(2) Кирилл Дмитриевич Бадаев, badaevk1r@yandex.ru, ФГБУ «НМИЦ онкологии им. Н.Н. Петрова» Минздрава России, Санкт-Петербург
(3) Никита Евгеньевич Левченко, levchenko.nikita@gmail.com, ФГБУ «НМИЦ онкологии им. Н.Н. Петрова» Минздрава России, Санкт-Петербург
(4) Сергей Николаевич Новиков, krokon@mail.ru, ФГБУ «НМИЦ онкологии им. Н.Н. Петрова» Минздрава России, Санкт-Петербург
(5) Павел Иванович Крживицкий, krzh@mail.ru, ФГБУ «НМИЦ онкологии им. Н.Н. Петрова» Минздрава России, Санкт-Петербург
(6) Ергнян Степан Мкртычевич, steponc@yandex.ru, ФГБУ «НМИЦ онкологии им. Н.Н. Петрова» Минздрава России, Санкт-Петербург
(7) Мамонтов Олег Юрьевич, mamontoleg@gmail.com, ФГБУ «НМИЦ онкологии им. Н.Н. Петрова» Минздрава России, Санкт-Петербург
(8) Хандогин Николай Владимирович, khandoginnv@outlook.com, ФГБУ «НМИЦ онкологии им. Н.Н. Петрова» Минздрава России, Санкт-Петербург
(9) Юрин Роман Иванович, zlois33@yandex.ru, ФГБУ «НМИЦ онкологии им. Н.Н. Петрова» Минздрава России, Санкт-Петербург
(10) Лопушанская Ольга Олеговна, helgalopushanskaya@gmail.com, ФГБУ «НМИЦ онкологии им. Н.Н. Петрова» Минздрава России, Санкт-Петербург
(11) Шабинская Виктория Игоревна, anilarline@gmail.com, ФГБУ «НМИЦ онкологии им. Н.Н. Петрова» Минздрава России, Санкт-Петербург

(12) Муртазин Азат Инзирович, azat.murtazin@gmail.com, ФГБУ «НМИЦ онкологии им. Н.Н. Петрова» Минздрава России, Санкт-Петербург
(13) Валитова Алина Альбертовна, valitva.alina@gmail.com, ФГБУ «НМИЦ онкологии им. Н.Н. Петрова» Минздрава России, Санкт-Петербург

Ключевые слова

рак легкого, немелкоклеточный рак легкого, сигнальные лимфоузлы, 99mTc

Актуальность

Рак легкого — одно из самых смертельных онкологических заболеваний [1]. Средний возраст пациентов с этим диагнозом превышает отметку в 60 лет [2]. Большинство из них имеет выраженную сопутствующую патологию, которая может стать причиной осложнений в интраоперационном и послеоперационном периоде при увеличении объема резекции и длительности оперативного вмешательства, что, в свою очередь, может привести к серьезным осложнениям, вплоть до фатальных [3–6]. Согласно имеющимся результатам отечественных и зарубежных исследований, пациенты не получают онкологического преимущества в увеличении общей выживаемости и безрецидивной выживаемости при больших объемах лимфодиссекции при I стадии НМРЛ [7]. С учетом тенденции к оптимизации объема хирургического вмешательства при начальных стадиях НМРЛ за счет уменьшения объема резекции легочной паренхимы и избирательности удаления лимфатических узлов средостения вопрос об интеграции в повседневную онкологическую практику доступного и высокоточного метода интраоперационного определения сигнальных лимфоузлов и путей лимфотока крайне актуален.

Цель

Оценить применимость, чувствительность и точность метода интраоперационного определения путей лимфотока от пораженной доли и определения сигнальных лимфоузлов при хирургическом лечении немелкоклеточного рака легкого IA–IIA стадий.

Материалы и методы

В рамках отделения торакальной онкологии ФГБУ МЗ РФ НМИЦ онкологии им. Н.Н. Петрова с ноября 2021 г. проводится проспективное исследование интраоперационного определения сигнальных лимфоузлов (СЛУ) и путей лимфотока при помощи высокоточного гамма-детектора RadPointer Gamma и раствор радиофармпрепарата 99mTc (РФП), который вводится интраоперационно перитуморально в дозировке 35–55 мБк. Всего в исследование было включено 35 пациентов (25 мужчин, 10 женщин) с первичным НМРЛ IA–IIA стадии без признаков поражения регионарных лимфоузлов (cN0).

Результаты

В 97,14% случаях удалось определить СЛУ и путь лимфотока от пораженной доли легкого (34 из 35 пациентов). Согласно результатам планового гистологического заключения у 5 из 35 пациентов было выявлено метастатическое поражение регионарных лимфоузлов (pN1–2, pN2–3) без прорастания капсулы и увеличения размеров. В 5 из 5 случаях интраоперационно пораженные лимфоузлы были определены как сигнальные. Точность метода составила 100%. Значимого увеличения времени оперативного вмешательства по причине интраоперационного исследования с использованием РФП не было.

Выводы

Исходя из всех полученных результатов можно сделать вывод, что введение РФП для диагностики лимфоотока и определения сигнальных лимфоузов обладает высокой точностью метода и требует дальнейшего изучения.

Список литературы

1. Bray F., Ferlay J., Soerjomataram I. et al. Global cancer statistics 2018: GLOBOCAN estimates of incidence and mortality worldwide for 36 cancers in 185 countries // CA. Cancer J. Clin. Wiley. 2018. Vol. 68 (6). P. 394–424. DOI: 10.3322/caac.21492. 2. Каприн А.Д. Состояние онкологической помощи населению России в 2022 году. М., 2023. 3. Lv S., Wang Q., Zhao W. et al. A review of the postoperative lymphatic leakage // Oncotarget. 2017. Vol. 8 (40). P. 69062–69075. DOI: 10.18632/ONCOTARGET.17297. 4. Nakamura D., Toishi M., Sakaizawa T. et al. Postoperative chylothorax following lung cancer surgery with an aberrant course of thoracic duct: a case report // J. Surg. Case Rep. 2021. Vol. 10. DOI: 10.1093/JSCR/RJAB490. 5. Chida M., Minowa M., Karube Y. et al. Worsened long-term outcomes and postoperative complications in octogenarians with lung cancer following mediastinal lymph-node dissection // Interact. Cardiovasc. Thorac. Surg. 2009. Vol. 8 (1). P. 89–92. DOI: 10.1510/ICVTS.2008.193383. 6. Sano Y., Shigematsu H., Okazaki M. et al. Hoarseness after radical surgery with systematic lymph node dissection for primary lung cancer // Eur. J. Cardiothorac. Surg. 2019. Vol. 55 (2). P. 280–285. DOI: 10.1093/EJCTS/EZY246. 7. Abughararah T.Z., Jeong Y.H., Alabbood F. et al. Lobe-specific lymph node dissection in stage IA non-small-cell lung cancer: a retrospective cohort study // Eur. J. Cardiothorac. 2021. Vol. 59 (4). P. 783–790. DOI: 10.1093/EJCTS/EZAA369.

Петровские чтения (фундаментальная онкология): школа молодых ученых

Реконструкция и анализ ассоциативных генных сетей рака молочной железы

Авторы:

(1) Баканова Марина Леонидовна, mari-bakano@ya.ru, ФГБНУ «Федеральный исследовательский центр угля и углехимии СО РАН», ФГБОУ ВО «Кемеровский государственный университет», ФГБОУ ВО «Кемеровский государственный медицинский университет» Минздрава России, Кемерово
(2) Катанахова Маргарита Владиславовна, ФГБНУ «Федеральный исследовательский центр угля и углехимии СО РАН», ФГБОУ ВО «Кемеровский государственный университет», Кемерово
(3) Минина Варвара Ивановна, ФГБНУ «Федеральный исследовательский центр угля и углехимии СО РАН», ФГБОУ ВО «Кемеровский государственный университет», Кемерово
(4) Захарова Яна Александровна, ФГБНУ «Федеральный исследовательский центр угля и углехимии СО РАН», ФГБОУ ВО «Кемеровский государственный университет», Кемерово

Ключевые слова

рак молочной железы, ANDSystem, ассоциативные генные сети

Актуальность

Рак молочной железы (РМЖ) представляет собой распространенную онкопатологию и является ведущей причиной смерти от злокачественных новообразований среди женщин (Li et al., 2019; Sung et al., 2021). В ходе полногеномных ассоциативных исследований (GWAS) были генотипированы от сотен тысяч до миллионов SNP с целью обнаружения вариантов, которые встречаются со значительно более высокой частотой у больных по сравнению со здоровыми (Visscher et al., 2012). Для изучения молекулярно-генетических механизмов патогенеза различных заболеваний в настоящее время активно используется метод реконструкции и анализа генных сетей. Для реконструкции генных сетей могут применяться методы автоматического анализа текстов научных публикаций. Одна из компьютерных систем, позволяющих проводить извлечение знаний из научных публикаций по биомедицинской тематике в автоматическом режиме, — система ANDSystem (Demenkov et al., 2015).

Цель

Анализ ассоциативных сетей, описывающих молекулярно-генетические взаимодействия между генами/белками, вовлеченными в РМЖ.

Материалы и методы

Реконструкцию ассоциативных генных сетей, описывающих молекулярногенетические взаимодействия между генами и белками, осуществляли с помощью системы ANDSystem (Demenkov et al., 2012; Ivanisenko et al., 2015). Система ANDSystem предназначена для автоматического анализа текстов научных публикаций с целью извлечения информации о взаимодействиях между молекулярногенетическими объектами (гены, белки, метаболиты, микроРНК), а также их ассоциативных и регуляторных связях с заболеваниями, биологическими процессами и фенотипическими признаками различных организмов.

Результаты

Ассоциативная сеть описывающих молекулярно-генетические взаимодействия между генами/белками, вовлеченными в РМЖ, состояла из 3293 белков, 3951 гена и 8308 взаимодействий. Самый распространенный тип взаимодействия — association (n=6917), описывающий ассоциативные связи между белками, генами и заболеванием. Второй наиболее распространенный тип взаимодействия в сети — это regulation, в котором представлено 712 звеньев в ассоциативной сети. 433 типа соединения представляли собой взаимодействия involvement. Кроме того, были зафиксированы 246 циклов treatment, представляющие собой терапевтические пути. В число 10 фундаментальных путей вошли 3 гена (ESR1, SLC4A7, EGFR) и 7 белков (IFNA1, NNMT, PROX1, TBP, MTR1A, AL1A3, SETD4).

Выводы

Дальнейшее исследование позволит выявить гены, наиболее перспективные для их последующего экспериментального изучения в патогенезе РМЖ. Работа выполнена в рамках государственного задания

(проект АААА-А21-121011590009-9 «Иммуно-гормональные взаимодействия при раке молочной железы» или 0286-2024-0012).

Список литературы

Sung H., Ferlay J., Siegel R.L. et al. Global Cancer Statistics 2020: GLOBOCAN Estimates of Incidence and Mortality Worldwide for 36 Cancers in 185 Countries // CA Cancer J Clin. 2021. Vol. 71 (3). P. 209–249. DOI: 10.3322/caac.21660 2. Li N., Deng Y., Zhou L. et al. Global burden of breast cancer and attributable risk factors in 195 countries and territories, from 1990 to 2017: results from the Global Burden of Disease Study 2017 // J Hematol Oncol. 2019. Vol. 12 (1). P. 140. Published 2019 Dec 21. DOI: 10.1186/s13045-019-0828-0 3. Visscher P.M., Brown M.A., McCarthy M.I., Yang J. Five years of GWAS discovery // Am J Hum Genet. 2012. Vol. 90 (1). P. 7–24. DOI: 10.1016/j.ajhg.2011.11.029. 4. Demenkov P.S., Ivanisenko T.V., Kolchanov N.A., Ivanisenko V.A. ANDVisio: a new tool for graphic visualization and analysis of literature mined associative gene networks in the ANDSystem // In Silico Biol. 2011. Vol. 11 (3–4). P. 149–161. DOI: 10.3233/ISB-2012-0449. 5. Ivanisenko V.A., Saik O.V., Ivanisenko N.V. et al. ANDSystem: an Associative Network Discovery System for automated literature mining in the field of biology // BMC Syst Biol. 2015. Vol. 9 (Suppl 2). P. S2. DOI: 10.1186/1752-0509-9-S2-S2.

Половые особенности влияния индуцированного гипотиреоза на содержание факторов роста в опухоли у крыс с карциномой Герена

Авторы:

(1) Бандовкина Валерия Ахтямовна, valerryana@yandex.ru, ФГБУ «Национальный медицинский исследовательский центр онкологии» Минздрава России, Ростов-на-Дону
(2) Франциянц Елена Михайловна, super.gormon@yandex.ru, ФГБУ «Национальный медицинский исследовательский центр онкологии» Минздрава России, Ростов-на-Дону
(3) Каплиева Ирина Викторовна, kaplirina@yandex.ru, ФГБУ «Национальный медицинский исследовательский центр онкологии» Минздрава России, Ростов-на-Дону
(4) Сурикова Екатерина Игоревна, sunsur2000@mail.ru, ФГБУ «Национальный медицинский исследовательский центр онкологии» Минздрава России, Ростов-на-Дону
(5) Нескубина Ирина Валерьевна, neskubina.irina@mail.ru, ФГБУ «Национальный медицинский исследовательский центр онкологии» Минздрава России, Ростов-на-Дону
(6) Шихлярова Алла Ивановна, shikhliarova.a@mail.ru, ФГБУ «Национальный медицинский исследовательский центр онкологии» Минздрава России, Ростов-на-Дону
(7) Аракелова Алина Юрьевна, Alina.Rybkina@mail.ru, ФГБУ «Национальный медицинский исследовательский центр онкологии» Минздрава России, Ростов-на-Дону
(8) Погорелова Юлия Александровна, flora-73@yandex.ru, ФГБУ «Национальный медицинский исследовательский центр онкологии» Минздрава России, Ростов-на-Дону
(9) Черярина Наталья Дмитриевна, scalolas.92@yandex.ru, ФГБУ «Национальный медицинский исследовательский центр онкологии» Минздрава России, Ростов-на-Дону
(10) Трепитаки Лидия Константиновна, legolab69@yandex.ru, ФГБУ «Национальный медицинский исследовательский центр онкологии» Минздрава России, Ростов-на-Дону
(11) Енгибарян Марина Александровна, mar457@yandex.ru, ФГБУ «Национальный медицинский исследовательский центр онкологии» Минздрава России, Ростов-на-Дону
(12) Волкова Виктория Львовна, vikun2011@yandex.ru, ФГБУ «Национальный медицинский исследовательский центр онкологии» Минздрава России , Ростов-на-Дону
(13) Кучкина Людмила Петровна, mila2162@mail.ru, ФГБУ «Национальный медицинский исследовательский центр онкологии» Минздрава России, Ростов-на-Дону

Ключевые слова

аденокарцинома Герена, факторы роста, опухоль, гипотиреоз

Актуальность

Тиреоидные гормоны способны регулировать образование новых кровеносных сосудов при росте злокачественных опухолей неклассическим сигнальным путем, инициируемым посредством интегрина αvβ3 (Schmohl K.A. et al., 2019; Gao Y. et al. 2022).

Цель

Изучить влияние гипотиреоза на содержание некоторых факторов роста в опухоли у крыс с аденокарциномой Герена (АГ).

Материалы и методы

Самки (n=15) и самцы (n=15) белых беспородных крыс массой от 150 г в течение 30 дней получали мерказолил в суточной дозе 2,5 мг/100 г массы (суммарная доза 75 мг/100 г массы). В крови животных определяли уровень тиреоидных гормонов Т3 и Т4, а также ТТГ. При получении стойкого гипотиреоза животным обоего пола (основная группа) под кожу спины перевивали АГ в дозе 2 млн клеток в 0,5 мл физиологического раствора. Контролем служили крысы обоего пола (по 15 особей) с подкожной перевивкой АГ в той же дозе и объеме, но без воспроизведения гипотиреоза. Через 18 дней после перевивки животных декапитировали, в 10% гомогенатах опухоли определяли содержание VEGF-A, EGF, sEGFR, IGF-I, IGF-II ИФА методом с использованием стандартных наборов (Cusabio, Китай). Статистическая обработка результатов — программа Statistica 10.0.

Результаты

У самок основной группы средние объемы опухолей были в 1,3 раза (p <0,05) меньше, чем в группе контроля, что сопровождалось снижением содержание в образцах опухоли VEGF-A в 1,7 раза, EGF в 1,7 раза, sEGFR в 1,4 раза, и IGF-II в 1,3 раза (p <0,05), показатели IGF-I не имели значимых отличий. У самцов основной группы объемы опухолей и продолжительность жизни не имели значимых отличий от показателей группы контроля, при этом уровень VEGF-A и IGF-II не имел значимых отличий, но резко снизился уровень растворимого рецептора sEGFR (в 94 раза), в результате возросла концентрация свободного EGF/sEGFR в 109 раз и повысилось содержание IGF-I в 6,2 раза.

Выводы

Ингибирующее рост АГ действие гипотиреоза у самок сопряжено с торможением ангиогенеза и энергетического обмена в опухоли, регулируемых VEGFA, EGF и IGF-II. В то же время у самцов основной группы выявлена активация сигнальных путей EGF и IGF-I, поддерживающая ангиогенез, в результате чего торможения роста опухоли не произошло.

Список литературы

1. Schmohl K.A., Mueller A.M., Dohmann M. et al. Integrin αvβ3-Mediated Effects of Thyroid Hormones on Mesenchymal Stem Cells in Tumor Angiogenesis Thyroid. 2019. Vol. 29, N. 12. P. 1843–1857. 2. Gao Y., Fang Y., Huang Y. et al. MIIP functions as a novel ligand for ITGB3 to inhibit angiogenesis and tumorigenesis of triple-negative breast cancer // Cell Death Dis. 2022. Vol. 13, N. 9. P. 810.

Рак молочной железы: лекарственное лечение

Частота и спектр соматических мутаций в гене PIK3CA в популяции больных раком молочной железы Краснодарского края

Авторы:

(1) Бат Джульетта Абубакировна, julietta271@gmail.com, ГБУЗ «Клинический онкологический диспансер № 1» Минздрава Краснодарского края, Краснодар
(2) Мостовой Максим Юрьевич, kkod@kkod.ru, ГБУЗ «Клинический онкологический диспансер № 1» Минздрава Краснодарского края, Краснодар
(3) Лымарь Елена Владимировна, tsari29@mail.ru, ГБУЗ «Клинический онкологический диспансер № 1» Минздрава Краснодарского края, Краснодар
(4) Хачмамук Зарема Казбековна, zarema2332@icloud.com, ГБУЗ «Клинический онкологический диспансер № 1» МЗ Краснодарского края, Краснодар
(5) Левонян Каринэ Рубеновна, Kar-76@yandex.ru, ГБУЗ «Клинический онкологический диспансер № 1» Минздрава Краснодарского края, Краснодар
(6) Селезнева Ирина Геннадьевна, seleirin@mail.ru, ГБУЗ «Клинический онкологический диспансер №1» МЗ Краснодарского края, Краснодар
(7) Шадринова Мунира Дамировна, munira_med@mail.com, ГБУЗ «Клинический онкологический диспансер № 1» Минздрава Краснодарского края, Краснодар

(8) Горяинова Алла Юрьевна, mashelueva@yandex.ru, ГБУЗ «Клинический онкологический диспансер № 1» Минздрава Краснодарского края, Краснодар

Ключевые слова

рак молочной железы, мутация PIK3CA, гормонотерапия

Актуальность

Рак молочной железы (РМЖ) вышел на 1-е место в структуре онкологической заболеваемости [1]. В 2022 г. в России выявили 77 тыс. новых случаев заболевания РМЖ [2]. Самым распространенным подтипом является гормонозависимый, или люминальный HER2-негативный Р, МЖ. У 40% пациенток с этим подтипом обнаруживаются мутации в онкогене PIK3CA, кодирующем каталитическую субъединицу белка PI3K [2]. На стадии метастатической болезни наличие мутации PIK3CA относится к факторам неблагоприятного прогноза и агрессивного течения заболевания, однако дает возможность использования в плане лекарственной терапии новой терапевтической опции — ингибиторов PI3K [3, 4]. Появление дополнительной комбинации с потенциальным продлением периода гормонотерапии РМЖ придает особую значимость диагностике этого вида мутации. В настоящее время в литературе не существует данных о распространенности мутации в гене PIK3CA в популяции больных Краснодарского края, что обусловливает актуальность данной работы.

Цель

Оценить распространенность и спектр мутаций в гене PIK3CA в популяции больных Краснодарского края.

Материалы и методы

В исследование вошли 544 больных люминальным HER2-негативным РМЖ в возрасте 21–63 года, проходивших обследование и лечение в Краснодарском клиническом онкологическом диспансере с 2009 г по 2023 г. Молекулярно-генетическое исследование образцов опухолевой ткани выполнено в ФГБУ «НМИЦ онкологии им. Н.Н. Петрова» в рамках программы межцентрового некоммерческого сотрудничества.

Результаты

Из 544 протестированных больных с люминальным HER2-негативным подтипом РМЖ мутация в гене PIK3CA выявлена у 197 (36,2%) пациенток. Самый частый подтип в экзоне 20 киназного домена — H1047R — 87 (44,2%) человек. Высокая частота миссенс-мутаций в 9-м и 20-м экзонах соответствует аминокислотам E545K — 42 (21,3%) человека и E542K — 29 (14,7%) человек в экзоне 9 хеликазного домена. Далее по частоте встречаемости расположился киназный домен в 20-м экзоне H1047L — 13 человек, что составило 6,6% общей численности мутированный больных. По 3 (1,5%) человека — в хеликазных доменах Q546H, E545A. Гомологичный домен 2 (C420R, N345K) встретился у 10 человек в равном соотношении каждого вида, что составило по 2,5%. В 3 (1,5%) случаях были выявлены сочетанные виды мутаций (H1047R+C420R, H1047R +P421S, N345+P539R). У 7 (3,6%) пациентов выявлены следующие редкие типы мутаций: H1047Y, G1049S, Q546K, G105OD (ex20), G118D, H1047H1048delinsRR, N1044K.

Выводы

Частота и молекулярный ландшафт мутаций в гене PIK3CA сопоставимы с данными российской популяции. Полученные результаты могут служить основой для расчетов эпидемиологической потребности в препаратах группы ингибиторов PI3K.

Список литературы

1. Состояние онкологической помощи населению России в 2020 году / под ред. А.Д. Каприна, В.В. Старинского, А.О. Шахзадовой. М., 2021. 239 с. 2. Соколова Т.Н., Соловьева Т.И., Алексахина С.Н. и др. Клинико-морфологические особенности опухолей молочной железы с мутациями PIK3CA у российских больных: наблюдательное исследование // Современная Онкология. 2022. № 24 (1). С. 12–23. 3. Королева Е.И., Назаров В.Д., Лапин С.В. и др. Клиническая значимость мутаций в гене PIK3CA в различных молекулярных подтипах рака молочной железы // Медицинская генетика. 2023. № 22 (12). С. 12–19. 4. Семиглазова Т.Ю., Сорокина И.В. Прогностическое и предиктивное значения мутации гена PIK3CA у больных раком молочной железы // Фарматека. 2019. № 26 (7). С. 10–20.

Гастроинтестинальный рак (не колоректальный): комбинированное/комплексное лечение

Радикальная гастрэктомия в комбинации с аэрозольной внутрибрюшинной химиотерапией при раке желудка. Промежуточные результаты протокола клинического исследования GASPACCO (№ NCT04595929)

Авторы:

(1) Беляев Михаил Алексеевич, 8628926@mail.ru, ФГБОУ ВО «Первый Санкт-Петербургский государственный медицинский университет им. академика И.П. Павлова» Минздрава России, Санкт-Петербург
(2) Захаренко Александр Анатольевич, 9516183@mail.ru, ФГБОУ ВО «Первый Санкт-Петербургский государственный медицинский университет им. академика И.П. Павлова» Минздрава России, Санкт-Петербург
(3) Вервекин Илья Валерьеич, iivervekin@yandex.ru, ФГБОУ ВО «Первый Санкт-Петербургский государственный медицинский университет им. академика И.П. Павлова» Минздрава России, Санкт-Петербург
(4) Свечкова Анна Владимировна, svechkova-95@mail.ru, ФГБОУ ВО «Первый Санкт-Петербургский государственный медицинский университет им. академика И.П. Павлова» Минздрава России, Санкт-Петербург
(5) Купенская Татьяна Владимировна, t_garshina@mail.ru, ФГБОУ ВО «Первый Санкт-Петербургский государственный медицинский университет им. академика И.П. Павлова» Минздрава России, Санкт-Петербург
(6) Палтышев Илья Александрович, eexss@mail.ru, ФГБОУ ВО «Первый Санкт-Петербургский государственный медицинский университет им. академика И.П. Павлова» Минздрава России, Санкт-Петербург

Ключевые слова

рак желудка, PIPAC, аэрозольная химиотерапия

Актуальность

Внутрибрюшинная аэрозольная химиотерапия под давлением (PIPAC) — метод регионарной химиотерапии, который применяется off-label в лечении перитонеального карциноматоза, в том числе при раке желудка. В настоящий момент опыта проведения данной методики с профилактической целью нет, как и нет единого мнения о безопасности его применения в сочетании с резекционными и реконструктивными вмешательствами.

Цель

Оценить безопасность проведения PIPAC симультанно с выполнением радикальной гастрэктомии в комплексном лечении неметастатического рака желудка.

Материалы и методы

В рамках протокола оценены вторичные конечные точки протокола GASPACCO: • интраоперационные показатели: длительность операции, объем кровопотери; • частота серьезных нежелательных явлений (CTCAE ver.5.0); • болевой синдром (визуально-аналоговые шкалы); • осложнения в течение 30 дней послеоперационного периода (Clavien–Dindo); • послеоперационная смертность; • послеоперационный койко-день. В анализ безопасности включено 87 пациентов, прошедших лечение по протоколу клинического исследования GASPACCO (ClinicalTrials.gov № NCT04595929). Больные рандомизированы на 2 равные группы: контрольная (41 пациент) — периоперационная химиотерапия с последующей гастрэктомией и лимфодиссекцией D2; группа PIPAC (46 пациентов) — периоперационная химиотерапия, гастрэктомия с лимфодиссекцией D2 и интраоперационной аэрозольной химиотерапией (PIPAC) препаратами: цисплатин в дозе 7,5 мг/м² и доксорубицин — 1,5 мг/м².

Результаты

Значимой статистической разницы по интраоперационным показателям не наблюдалось (кровопотеря, длительность операции). При оценке гематологической, почечной, печеночной и гастроинтестинальной токсичности на 3-и и 7-е сутки послеоперационного периода по критериям CTCAE статистически значимой разницы не выявлено. Выявлена статистически значимая разница по уровню болевого синдрома на 1-е сутки: у пациентов группы PIPAC интенсивность болевого синдрома была выше, чем у больных контрольной группы. В обоих группах больных наблюдалось равное количество осложнений.

Выводы

Проведение методики PIPAC симультанно с радикальным вмешательством является безопасной, выполнимой методикой и может проводиться больным местнораспространенным раком желудка симультанно с выполнением радикальной гастрэктомии.

Список литературы

1. Alyami M., Bonnot P.E., Mercier F. et al. Pressurized intraperitoneal aerosol chemotherapy (PIPAC) for unresectable peritoneal metastasis from gastric cancer // Eur J Surg Oncol. 2021 Jan. Vol. 47 (1). P. 123–127. DOI: 10.1016/j.ejso.2020.05.021. Epub 2020 Jun 9. PMID: 32561204. 2. Girardot-Miglierina A., Clerc D., Alyami M. et al. ISSPP PIPAC study group. Consensus statement on safety measures for pressurized intraperitoneal aerosol chemotherapy // Pleura Peritoneum. 2021 Nov 2. Vol. 6 (4). P. 139–149. DOI: 10.1515/pp-2021-0125. PMID: 35071734; PMCID: PMC8719448. 3. Graversen M., Rouvelas I., Ainsworth A.P. et al. Feasibility and Safety of Laparoscopic D2 Gastrectomy in Combination with Pressurized Intraperitoneal Aerosol Chemotherapy (PIPAC) in Patients with Gastric Cancer at High Risk of Recurrence-The PIPAC-OPC4 Study // Ann Surg Oncol. 2023 Jul. Vol. 30 (7). P. 4433–4441. DOI: 10.1245/s10434-023-13278-w. Epub 2023 Mar 3. PMID: 36867174.

Онкогематологические заболевания: лучевая терапия

Сочетание риск-адаптированного и ПЭТ-контролируемого подходов в первой линии лечения больных лимфомой Ходжкина: опыт МРНЦ им. А.Ф. Цыба

Авторы:

(1) Богатырева Татьяна Ивановна, bogatyrevaobninsk@gmail.ru, МРНЦ им. А.Ф. Цыба — филиал ФГБУ «НМИЦ радиологии» Минздрава России, Обнинск
(2) Терехова Алена Юрьевна, aterekhova2014@yandex.ru, МРНЦ им. А.Ф. Цыба — филиал ФГБУ «НМИЦ радиологии» Минздрава России, Обнинск
(3) Фалалеева Наталья Александровна, falaleeva-n@mail.ru, МРНЦ им. А.Ф. — филиал ФГБУ «НМИЦ радиологии» Минздрава России, Обнинск

Ключевые слова

лимфома Ходжкина, риск-адаптированная терапия, ПЭТ-контроль, химиолучевое лечение

Актуальность

Современные программы лечения первичных больных лимфомой Ходжкина (ЛХ) решают задачу сохранения высокой эффективности при минимизации отдаленных последствий лечения. В МРНЦ с этой целью разработана прогностическая модель, позволявшая при всех стадиях ЛХ выбирать схему первой линии химиотерапии (ABVD или варианты BEACOPP) в соответствии с факторами риска.

Цель

Оценить эффективность химиолучевого лечения лимфомы Ходжкина I–IV стадии в эпоху ПЭТ/КТ.

Материалы и методы

В анализ вошли 268 больных ЛХ в возрасте 18–65 лет (медиана 31), получавших лечение по протоколу «Обнинск-2017» с 2017 по 2024 г. Схему ABVD назначали при I–II стадии с благоприятным и промежуточным прогнозом (1-я группа, *n*=27 и 2-я группа, *n*=54), а также при III–IV стадии с благоприятным прогнозом (4-я группа, *n*=36: МПИ 0–3, нет Б-симптомов), но при условии отсутствия абсолютной лимфоцитопении. В схеме BEACOPP вместо прокарбазина вводился дакарбазин; 6 циклов BEACODP-14 применяли при неблагоприятных вариантах I–II стадии (3-я группа, *n*=39) и III–IV стадии (5-я группа, *n*=112); с 2022 г. при множественных очагах в костном мозге назначали BEACODPэск (*n*=2). ПЭТ-2 выполняли после 2 мес химиотерапии. Для закрепления ремиссии при ранних стадиях проводили лучевую терапию на зоны исходного поражения (ISRT), при поздних — на резидуальные опухолевые массы или зоны исходно массивного поражения. Оценивали модифицированную выживаемость без прогрессирования (мВБП), включавшую случаи ПЭТ-2 позитивности, прогрессии и рецидива.

Результаты

При медиане наблюдения 46 (6–108) мес умер 1 пациент от осложнений высокодозной химиотерапии. При I–II стадии мВБП в группах с благоприятным, промежуточным и неблагоприятным прогнозом составила соответственно 96, 85 и 81%. При III–IV стадии мВБП для всех пациентов (n=148) составила 84%, но в группе, получавшей ABVD, мВБП была 89%, а в неблагоприятной, получавшей BEACODP-14, 82% (n.s.). Частота ПЭТ-2 позитивных случаев у пациентов 1–3-й группы составила ссоответственно 4, 7 и 15%, а в 4-й и 5-й группах — 11 и 10%. Вторая линия терапии оказалась неэффективной в 7 из 19 (37%) случаев с ПЭТ-2 позитивностью, еще 14 рецидивов развилось после завершения первичной программы. В многофакторном анализе снижение мВБП при схеме BEACODP-14 ассоциировалось с очаговым поражением костей и тромбоцитозом. Оба пациента после BEACODPesc остаются в ремиссии 14 мес. Большинству пациентов с неудачами лечения проведена высокодозная химиотерапия (ВДХТ) с ауто-ТГСК, в 2 случаях использованы аллогенные стволовые клетки, у 17 пациентов в схемы включен ниволумаб.

Выводы

Выбор первой линии химиотерапии с учетом факторов прогноза позволяет ограничить число больных, получающих агрессивные схемы, поддерживая должную эффективность лечения. Пациентам со множественными ПЭТ-позитивными очагами в костном мозге при наличии деструктивного компонента целесообразно назначение схемы BEACODPesc.

Список литературы

Zwarthoed C., El-Galaly T.C., Canepari M. et al. Prognostic value of bone marrow tracer uptake pattern in baseline PET scans in Hodgkin lymphoma: results from an International Collaborative Study // J Nucl Med. 2017. Vol. 58 (8). P. 1249–1254.

Опухоли женской половой системы: хирургическое лечение

Динамика использования лапароскопии в практике онкогинекологического отделения ЛОКБ

Авторы:

(1) Ибрагимов Заур Намиг Оглы, namigogli@gmail.com, ГБУЗ Ленинградская областная клиническая больница, Санкт-Петербург
(2) Сидорук Анна Александровна, sidoruk_ann@mail.ru, ГБУЗ Ленинградская областная клиническая больница, ФГБОУ ВО «Северо-Западный государственный медицинский университет им. И.И. Мечникова» Минздрава России, Санкт-Петербург
(3) Григорьева Ирина Алексеевна, pupslis@mail.ru, ГБУЗ Ленинградская областная клиническая больница, Санкт-Петербург
(4) Фадеева Екатерина Павловна, gynicat@mail.ru, ГБУЗ Ленинградская областная клиническая больница, Санкт-Петербург
(5) Абесадзе Гиви Лухумович, givi92_92@mail.ru, ГБУЗ Ленинградская областная клиническая больница, Санкт-Петербург
(6) Бондарев Николай Эдуардович, nbondarev@mail.ru, ГБУЗ Ленинградская областная клиническая больница, ФГБОУ ВО «Первый Санкт-Петербургский государственный медицинский университет им. академика И.П. Павлова» Минздрава России, Санкт-Петербург

Ключевые слова

лапароскопия, лапаротомия, онкогинекология

Актуальность

Злокачественные новообразования женской репродуктивной системы занимают лидирующие позиции в структуре онкологических заболеваний в России. Существуют разногласия в хирургических подходах к лечению этой группы пациентов. Лапароскопические вмешательства при онкогинекологических заболеваниях остаются дискуссионными для некоторых онкогинекологических нозологических форм. Использование видеоэндоскопических методов в лечении ранних стадий рака значительно снижает риски осложнений, не ухудшая при этом прогноз выживаемости по основному заболеванию.

Цель

Оценка динамики использования лапароскопии в практике онкогинекологического отделения ЛОКБ.

Материалы и методы

Ретроспективно изучены клинические данные 621 больной, получивших хирургическое лечение в онкогинекологическом отделении ЛОКБ в 2023 г.

Результаты

С января 2023 г. по июль 2023 г. в условиях онкогинекологического отделения ЛОКБ выполнено 393 хирургических вмешательства, из которых 267 (68%) произведены лапароскопическим доступом, 126 (32%) — лапаротомным. У больных «лапаротомной группы» средняя продолжительность пребывания в стационаре составила 9 дней, в то время как у пациентов «группы лапароскопического доступа» — 5 дней. Время, затраченное на лапароскопическую экстирпацию матки с придатками, было сравнимо с абдоминальным традиционным доступом (соответственно 54±0,60 и 47±0,57 мин). Тазовая лимфаденэктомия увеличивала время операции на 42±15 мин в «группе лапароскопического доступа» и на 25±13 мин в «лапаротомной группе». Лапароскопические операции характеризовались низкой частотой интраоперационных осложнений и благоприятным течением послеоперационного периода. Пациентки проявляли высокую двигательную активность, отсутствие болевого синдрома и пареза кишечника. В августе 2023 г. онкогинекологическое отделение было перемещено на основную клиническую базу многопрофильного стационара ЛОКБ. С августа по декабрь 2023 г. в условиях онкогинекологического отделения выполнено 228 хирургических вмешательств, из которых 128 (56%) произведено лапароскопическим доступом, 100 (44%) — лапаротомным.

Выводы

За последние полгода работы выявлено снижение процента выполненных лапароскопических вмешательств по сравнению с «лапаротомной группой». Анализ результатов показал, что переход работы онкогинекологического отделения в условия многопрофильного стационара позволил выполнять хирургические вмешательства онкологическим больным с более тяжелой сопутствующей патологией, исключающие возможность выполнения лапароскопии и требующие междисциплинарного взаимодействия специалистов различных областей медицины. Ранее эти пациенты направлялись для хирургического лечения в соответствующие федеральные центры.

Список литературы

Рак шейки матки / под ред. И.В. Берлева, А.Ф, Урманчеевой. СПб.: Эко-вектор, 2018. 437 с. Берлев И.В., Бернштейн Л.М., Урманчеева А.Ф. и др. Рак эндометрия / под ред. И.В. Берлева, Л.М. Бернштейна, А.Ф., Урманчеевой. СПб.: Эко-вектор, 2017. 263 с. Берлев И.В., Сидорук А.А., Смирнова О.А. и др. Циторедуктивные операции с перитонэктомией у больных раком яичников: технические аспекты и непосредственные результаты // Вопросы онкологии. 2018. Т. 64. № 3. С. 345–352.

Конкурс молодых ученых

Прогнозирование развития выраженного синдрома низкой передней резекции у больных раком прямой кишки

Авторы:

(1) Бондаренко Ольга Константиновна, bondarenkoo.olga@yandex.ru, ФГБУ «НМИЦ онкологии» » Минздрава России, Ростов-на-Дону

Ключевые слова

синдром низкой передней резекции, аноректальная манометрия высокого разрешения

Актуальность

Колоректальный рак является третьей, наиболее часто диагностируемой формой рака, и на его долю ежегодно приходится около 10% всех новых случаев рака в мире. Комбинированное лечение рака прямой кишки в настоящее время способствовало снижению риска рецидивирования и увеличило 5-летнюю выживаемость пациентов на 20%.

Цель

Изучение возможностей прогнозирования выраженного синдрома низкой передней резекции (СНПР) у больных раком прямой кишки после комбинированного лечения.

Материалы и методы

С 2022 по 2023 г. в ФГБУ «НМИЦ онкологии» Минздрава России 50 больным раком прямой кишки была проведена лучевая терапия суммарной очаговой дозой 50–54 Гр с радиомодификацией капецитабином и низкая передняя резекция прямой кишки с превентивной илеостомией. Закрытие илеостомы проводилось через 4 мес. До и после лучевой терапии оценивали запирательную функцию с помощью аноректальной манометрии высокого разрешения (АМВР) и шкалы LARS. В зависимости от степени изменения показателей АМВР больные были распределены на группы. В 1-ю группу вошли пациенты с выраженными изменениями (снижение максимального давления сжатия на 30% и более от исходного уровня и повышение объема первого ощущения на 60% и более от исходного уровня). В 2-ю группу — больные со средневыраженными изменениями (снижение показателя максимального давления сжатия в диапазоне 5–29% и повышение объема первого ощущения на 10–59%). Незначительные изменения отмечались в 3-й группе (снижение показателя максимального давления сжатия на 4% и менее и повышение объема первого ощущения на 9% и менее).

Результаты

СНПР развивался у 35 (70%) больных: у 13 (26%) пациентов отмечался выраженный СНПР, у 22 (44%) — умеренно выраженный, у 15 (30%) — СНПР отсутствовал. Статистически значимые различия в частоте развития выраженного СНПР наблюдались между 1-й и 2-й группой ($p_{1,2} < 0,0001$) и между 1-й и 3-й группой ($p_{1,3} = 0,0009$). Значимыми для прогнозирования развития выраженного СНПР оказалось снижение уровня максимального давления сжатия на 30% и более от исходного уровня и повышение объема первого ощущения на 60% и более после проведения неоадъювантной химиолучевой терапии.

Выводы

Прогнозирование развития выраженного СНПР возможно с применением данных АМВР: снижение максимального давления сжатия на 30% и более и повышение объема первого ощущения на 60% и более после лучевой терапии повышают риск выраженного СНПР.

Список литературы

1. Klimeck L., Heisser T., Hoffmeister M. et al. Colorectal cancer: A health and economic problem // Best Pract Res Clin Gastroenterol. 2023 Oct. Vol. 66. P. 101839. DOI: 10.1016/j.bpg.2023.101839. 2. Каприн А.Д., Старинский В.В., Шахзадова А.О. и др. Злокачественные образования в России в 2022 году (заболеваемость и смертность). М.: МНИОИ им. П.А. Герцена — филиал ФГБУ «НМИЦ радиологии» Минздрава России, 2023. 275 с. https://oms66.ru/upload/iblock/52d/6u9uo6ajmjooxfl8m738lck2qzog7lza/zno_2022.pdf (дата обращения: 31.03.2024). 3. Luo B.J., Zheng M.C., Xia Y. et al. Assessment of defecation function after sphincter-saving resection for mid to low rectal cancer: A cross-sectional study // Eur J Oncol Nurs. 2021. Vol. 55. P. 102059. DOI: 10.1016/j.ejon.2021.102059. 4. Bohlok A., Mercier C., Bouazza F. et al. The burden of low anterior resection syndrome on quality of life in patients with mid or low rectal cancer // Support Care Cancer. 2020 et al. 28 (3). P. 1199–1206. DOI:10.1007/s00520-019-04901-2. 5. Mariotto R., Herbella F.A.M., Andrade V.L.Â. et al. Validation of a new water-perfused high-resolution manometry system // Arq Bras Cir Dig. 2021. Vol. 33 (4). P. e1557. Published 2021 Jan 25. DOI: 10.1590/0102-672020200004e1557.

Рак молочной железы: лучевая терапия

Сравнительный анализ частичного ускоренного облучения больных раком молочной железы с помощью высокодозной брахитерапии и дистанционной лучевой терапии

Авторы:

(1) Брянцева Жанна Викторовна, zhanna-dr@mail.ru, ФБГУ «НМИЦ онкологии им. Н.Н. Петрова» Минздрава России, Санкт-Петербург

(2) Акулова Ирина Александровна, akulova_irina91@mail.ru, ФБГУ «НМИЦ онкологии им. Н.Н. Петрова» Минздрава России, Санкт-Петербург
(3) Новиков Сергей Николаевич, krokon@mail.ru, ФБГУ «НМИЦ онкологии им. Н.Н. Петрова» Минздрава России, Санкт-Петербург
(4) Яганова Татьяна Сергеевна, tanya55822@gmail.com, ФБГУ «НМИЦ онкологии им. Н.Н. Петрова» Минздрава России, Санкт-Петербург
(5) Канаев Сергей Васильевич, kanaev37@mail.ru, ФБГУ «НМИЦ онкологии им. Н.Н. Петрова» Минздрава России, Санкт-Петербург

Ключевые слова

рак молочной железы, лучевая терапия, ложе опухоли

Актуальность

При проведении частичного (парциального) ускоренного облучения (ЧУО) ложа удаленной опухоли применяются различные техники подведения дозы, но наиболее часто используется конформная дистанционная лучевая терапия (ДЛТ) на линейных ускорителях или внутритканевая брахитерапия источником Ir192 высокой мощности дозы (ВДБТ) [1].

Цель

Провести сравнительный анализ основных показателей дозиметрических планов лучевой нагрузки на критические органы (ипсилатеральное легкое, ткань молочной железы, кожа и подкожная клетчатка) при проведении ЧУО с помощью ДЛТ или ВДБТ.

Материалы и методы

У 210 больных раком молочной железы I–II стадии (pT1N0M0–pT2N0M0) после органосохраняющего хирургического лечения проводилось ЧУО на область ложа удаленной опухоли молочной железы. Лечение проводилось с 2017 по 2022 г. С помощью ДЛТ лечение проведено 99 пациенткам. Оставшимся 111 больным выполнена ВДБТ. Оценка дозиметрических планов относительно нагрузки на критические органы (ипсилатеральное легкое, ткань молочной железы, кожа и подкожная клетчатка) осуществлялась по следующим показателям: Dmax — максимальная доза в вокселе анализируемой области интереса, Dmed — медиана поглощенной дозы в анализируемой области интереса.

Результаты

При облучении ложа опухоли с помощью ДЛТ, по сравнению с ВДБТ, Dmax на кожу и подкожную клетчатку снижается с 98,4% (83,1–105,6%) до 68,7% (10,8–182,4%), $p < 0,002$. Использование ВДБТ позволило также значительно снизить радиационную нагрузку на ипсилатеральное легкое: Dmax уменьшилось с 71,9% (1,5–97,7%) до 42,7% (2,6–99,6%), $p < 0,002$; Dmed составил 5,5% (0,7–20,5%) при ВДБТ и 2,9% (0,3–12,9%) для ДЛТ, $p > 0,05$. При проведении ДЛТ Dmed на ткань молочной железы составила 46% (23,2–85,1%), при ВДБТ уменьшилось до 16,5% (3,8–36,2%), $p < 0,002$.

Выводы

Применение ВДБТ, по сравнению с использованием ДЛТ, приводит к снижению радиационной нагрузки на ипсилатеральное легкое, ткань молочной железы, кожу и подкожную клетчатку при проведении частичного ускоренного облучения ложа удаленной опухоли молочной железы.

Список литературы

Strnad V., Polgár C., Ott O.J. et al. Groupe Européen de Curiethérapie and European Society for Radiotherapy and Oncology. Accelerated partial breast irradiation using sole interstitial multicatheter brachytherapy compared with whole-breast irradiation with boost for early breast cancer: 10-year results of a GEC-ESTRO randomised, phase 3, non-inferiority trial // Lancet Oncol. 2023 Mar. Vol. 24 (3). P. 262–272. DOI: 10.1016/S1470-2045(23)00018-9. Epub 2023 Feb 1. PMID: 36738756.

Петровские чтения (фундаментальная онкология): школа молодых ученых

Сравнение 13-маркерной и 5-маркерной панелей для определения микросателлитной нестабильности

Авторы:

(1) Ревкина Марина Валентиновна, m.revkina@yandex.ru, ФГБУ «НМИЦ онкологии им. Н.Н. Петрова» Минздрава России, Санкт-Петербург
(2) Отраднова Екатерина Андреевна, katya.otradnova@mail.ru, ФГБУ «НМИЦ онкологии им. Н.Н. Петрова» Минздрава России, Санкт-Петербург
(3) Бубнов Михаил Григорьевич, mihail.bubnov.11@mail.ru, ФГБУ «НМИЦ онкологии им. Н.Н. Петрова» Минздрава России, Санкт-Петербург

Ключевые слова

микросателлитная нестабильность, полимеразная цепная реакция, капиллярный электрофорез

Актуальность

Микросателлитная нестабильность (MSI) возникает вследствие нарушения работы системы репарации неспаренных оснований (dMMR) и ассоциирована с различными злокачественными образованиями. Для опухолей с MSI характерно накопление мутаций в геноме. Оценка MSI выполняется всем пациентам с колоректальными опухолями для выявления группы пациентов к тестированию на синдром Линча. Статус MSI в опухоли является прогностическим маркером и маркером при выборе терапии.

Цель

Сравнить чувствительность и специфичность определения микросателлитной нестабильности в опухолях модифицированной 13-маркерной панели со стандартной 5-маркерной панелью.

Материалы и методы

Исследованы 82 случая злокачественных опухолей: карциномы эндометрия (n=42), карциномы прямой кишки (n=37) и ободочной кишки (n=3). Анализ выполнялся методом ПЦР с последующим капиллярным электрофорезом. Использовались стандартная 5-маркерная панель (NR21, NR24, NR27, BAT25, BAT26) и модифицированная 13-маркерная панель, которая включает 8 мононуклеотидных (BAT25, BAT26, BAT40, ACVR2A, DEFB105A/B, MRE11, RNF43, DOCK3) и 5 динуклеотидных (D2S123, D5S107, D10S197, D13S153, D18S58) маркеров [1]. Анализ выполнялся путем сравнения результатов опухолевой и референсной ДНК. Интерпретация результатов: для стандартной панели образцам присваивался статус MSI при изменении в ≥2 маркерах, для 13-маркерной панели при изменении в ≥4 маркерах, в противном случае MSS.

Результаты

В 5/82 опухолях эндометрия зарегистрирован статус MSI как стандартной, так и модифицированной панелями. Остальные 77/82 — MSS по 5-маркерной панели. Среди этих случаев 13-маркерной панелью были задетектированы 12 опухолей с изменениями по 1 маркеру (3 карциномы эндометрия, 8 карцином прямой кишки, 1 карцинома ободочной кишки), а также 1 случай карциномы эндометрия с изменениями в 2 маркерах. Случаи с изменениями в 1–2 маркерах по 13-маркерной панели, вероятнее всего, обусловлены особенностями метода, а не реальными изменениями в геномной ДНК.

Выводы

Оба теста продемонстрировали конкордантные результаты. Данная 13-маркерная панель не обладает преимуществами в чувствительности и специфичности перед стандартной 5-маркерной. Необходимо учесть, что модифицированная панель включает 6 динуклеотидных маркеров, которые уступают мононуклеотидным в чувствительности и частоте полиморфных вариантов. Целесообразен поиск новых маркеров для создания расширенной панели. Работа поддержана грантом РНФ № 24-45-02035.

Список литературы

1. Boland et al. A National Cancer Institute Workshop on Microsatellite Instability for Cancer Detection and Familial Predisposition: Development of International Criteria for the Determination of Microsatellite Instability in Color // Cancer Research. 1998. Vol. 59. N. 1. P. 249–256.
2. Buhard O. et al. Quasimonomorphic Mononucleotide Repeats for High-Level Microsatellite Instability Analysis // Disease Markers. 2004. Vol. 20. N. 4–5. P. 251–257.

Лучевая диагностика (рентгенография, КТ, МРТ) в онкологии

Изменения в кости при компьютерной томографии после чрескожной криоаблации по поводу метастатического поражения

Авторы:

(1) Буровик Илья Александрович, burovick_ilya@mail.ru, ФГБУ «НМИЦ онкологии им. Н.Н. Петрова» Минздрава России, Санкт-Петербург
(2) Прохоров Георгий Георгиевич, gprokhorov@mail.ru, ФГБУ «НМИЦ онкологии им. Н.Н. Петрова» Минздрава России, Санкт-Петербург

Ключевые слова

чрескожная криоблация, метастаз в кости, КТ

Актуальность

Пункционная чрескожная криоаблация (ЧКА) — один из эффективных методов локального лечения при олигометастатическом поражении костей [1–5]. Для достижения полной девитализации опухолевого очага зона оледенения должна включать как сам очаг деструкции, так и прилежащую интактную часть кости. Ведущую роль в мониторинге процесса аблации и оценке эффективности процедуры при последующем динамическом наблюдении за пациентом играют методы лучевой диагностики, в частности компьютерная томография (КТ).

Цель

Определить КТ-семиотику нормальных послеоперационных изменений в прилежащем к опухолевому очагу интактном участке кости после чрескожной криоблации, выполненной по поводу олигометастатического поражения скелета.

Материалы и методы

В исследование включены данные о 30 процедурах ЧКА, проведенных на базе ФГБУ «НМИЦ онкологии им. Н.Н. Петрова» Минздрава России. Возраст пациентов составил от 37 до 72 лет. Размеры очагов варьировали от 7 до 42 мм (21,3±4,1 мм). Основные показания к проведению ЧКА — олигометастатическое поражение скелета и/или наличие болевого синдрома более 4 баллов по визуальной цифровой шкале. Во время процедуры использовали криозонды диаметром 1,5–3,0 мм и криотерапевтическую систему с жидким азотом в качестве хладагента. Выполняли 2 цикла криоаблации с температурой –190 °C, экспозиция составляла 6–10 мин. Процесс аблации контролировали путем периодических КТ-сканирований. Послеоперационный лучевой мониторинг также осуществляли методом КТ через 3, 6, 12 мес после процедуры. Критериями включения пациентов в исследование было отсутствие признаков прогрессирования (увеличение зоны деструкции кости или размеров мягкотканного компонента опухолевого очага). При КТ оценивали изменения в интактной части кости на уровне низкотемпературного воздействия.

Результаты

При проведении анализа результатов КТ-исследований, выполненных через 3 мес после ЧКА, признаков лизиса интактной костной ткани, входившей при операции в зону оледенения, не отмечалось. В кости определялся неинтенсивный склеротический ободок, проходящий непосредственно по границе ледяного фронта, вероятно, представляющий собой демаркационную линию сформированного крионекроза. Этот симптом выявляется у 24 (80,0 %) пациентов. При последующих КТ через 6 и 12 мес отмечалось увеличение плотности ободка склероза.

Выводы

При послеоперационном КТ-мониторинге после ЧКА по поводу метастатического поражения скелета в кости может выявляться характерный симптом в виде склеротического ободка в проекции границы ледяного шара, определяемого интраоперационно.

Список литературы

1. Bang H.J., Littrup P.J., Currier B.P. et al. Percutaneous cryoablation of metastatic lesions from non-small-cell lung carcinoma: initial survival, local control, and cost observations // J Vasc Interv Radiol. 2012 Jun. Vol. 23 (6). P. 761–769. 2. Welch B.T., Callstrom M.R., Morris J.M.

et al. Feasibility and oncologic control after percutaneous image guided ablation of metastatic renal cell carcinoma // The Journal of urology. 2014 Aug. Vol. 192 (2). P. 357–363. 3. Буровик И.А., Прохоров Г.Г., Багненко С.С. и др. Пункционная чрескожная стереотаксическая криоаблация в купировании боли при метастатическом поражении костей // Онкологический журнал: лучевая диагностика, лучевая терапия. 2022. Т. 5, № 1. С. 65–73. 4. Буровик И.А., Прохоров Г.Г., Мелдо А.А., Багненко С.С. Стереотаксическая криоабляция при метастатическом поражении грудины // Онкология. Журнал им. П.А. Герцена. 2022. № 11 (2). P. 40–45. 5. Буровик И.А., Прохоров Г.Г., Багненко С.С., Васильев А.В. Пункционная чрескожная криоабляция при метастатическом поражении ребер // Креативная хирургия и онкология. 2022. Т. 12. № 3. С. 187–192.

Оценка эффективности компьютерной томографии в дифференциальной диагностике гнойных скоплений после операций на органах живота и таза

Авторы:

(1) Васильев Александр Викторович, 24vav42@gmail.com, ФГБУ «НМИЦ онкологии им. Н.Н. Петрова» Минздрава России, Санкт-Петербург
(2) Буровик Илья Александрович, burovick_ilya@mail.ru, ФГБУ «НМИЦ онкологии им. Н.Н. Петрова» Минздрава России, ФГБОУ ВО «Санкт-Петербургский государственный университет», Санкт-Петербург
(3) Канкасова Алёна Дмитриевна, alenazachar@gmail.com, ФГБУ «НМИЦ онкологии им. Н.Н. Петрова» Минздрава России, Санкт-Петербург
(4) Багненко Сергей Сергеевич, bagnenko_ss@mail.ru, ФГБУ «НМИЦ онкологии им. Н.Н. Петрова» Минздрава России, ФГБОУ ВО «Санкт-Петербургский государственный педиатрический медицинский университет» Минздрава России, Санкт-Петербург

Ключевые слова

компьютерная томография, скопления жидкости, дренирование

Актуальность

Дифференциальная диагностика скоплений жидкости после операций на органах живота и таза имеет важное значение для определения тактики ведения пациента. Основной метод исследования при подозрении на послеоперационные осложнения — компьютерная томография (КТ). В ряде случаев определение типа жидкости по данным методов лучевого исследования затруднено. Имеющиеся публикации указывают на связь между плотностью жидкости и ее характером на основании КТ-изображений, однако не определены четкие критерии плотности гноя по шкале Хаунсфилда.

Цель

Оценка информативности КТ в дифференциальной диагностике гнойных скоплений после операций на органах живота и таза.

Материалы и методы

Исследование проводилось в НМИЦ онкологии им. Н.Н. Петрова и включало 36 случаев пациентов, перенесших операцию на органах живота и таза. Возраст больных варьировал от 29 до 86 лет. При подозрении на послеоперационные осложнения пациентам выполнялась КТ. В случае обнаружения скопления жидкости в зоне вмешательства, при подозрении на ее воспалительный характер проводилось дренирование под КТ- или УЗ-наведением.

Результаты

В 12 случаях получено серозное содержимое. Плотность распределилась от +3 HU до +14 HU (в среднем +9±3 HU). У 1 (8%) пациента в скоплении определялся газ. В 12 случаях получено гнойное содержимое. Плотность распределилась от +9 HU до +29 HU (в среднем +17±7 HU). У 7 (58%) пациентов в скоплении определялся газ. В 12 случаях получено геморрагическое или серозно-геморрагическое содержимое. Плотность распределилась от +23 HU до +52 HU (в среднем +35±12 HU). У 3 (25%) пациентов в скоплении определялся газ. Для статистического расчета использовался тест Фридмана. Показатель $\chi 2$ составил 19,7, p=0,0005, что подтверждает значимые различия групп. Учитывая средние значения, средние квадратичные отклонения, а также границы выборок, скопления жидкости после операций на органах живота и таза с плотностью от +14 HU до +23 HU с высокой вероятностью могут иметь гнойный характер.

Выводы

Скопления жидкости после операций на органах живота и таза с плотностью от +14 HU до +23 HU с высокой вероятностью могут иметь гнойный характер. Газ при воспалительных изменениях присутствует чаще, но не исключает другой тип жидкости.

Список литературы

1. Прокоп М., Галански М. Спиральная и многослойная компьютерная томография: учебное пособие; пер. с англ. / под ред. А.В. Зубарева, Ш.Ш. Шотемора. М.: МЕДпресс-информ, 2006. Т. 1. 416 с. ISBN 5-98322-189-2 (Т. 1) 2. Liu X., Wang X., Sheng J. et al. Open decortication for patients presenting with stage III tuberculous empyema with low density lines on CT imaging // Sci Rep. 2023 Jun 14. Vol. 13 (1). P. 9658. DOI: 10.1038/s41598-023-36420-w. 3. Буровик И.А., Прохоров Г.Г., Лушина П.А. et al. Робот-ассистированные чрескожные вмешательства под КТ-контролем: первый опыт // Медицинская визуализация. 2019. № (2). С. 27–35. DOI: 10.24835/1607-0763-2019-2-27-35.

Конкурс молодых ученых

Сравнительная диагностика молекулярных маркеров ВЭБ-ассоциированных онкопатологий

Авторы:

(1) Васильева Александра Сергеевна, Vasilyevaalex23@gmail.com, ФГБУ «НМИЦ онкологии им. Н.Н. Блохина» Минздрава России, Москва
(2) Молчанов Артем Дмитриевич, gfyrhjr1@gmail.com, ФГАОУ ВО Первый МГМУ им. И.М. Сеченова Минздрава России (Сеченовский Университет), Москва
(3) Сенюта Наталья Борисовна, nat.senyta@yandex.ru, ФГБУ «НМИЦ онкологии им. Н.Н. Блохина» Минздрава России, Москва

Ключевые слова

рак желудка, рак носоглотки, вирус Эпштейна–Барр, жидкостная биопсия, РИФ

Актуальность

Вирус Эпштейна–Барр (ВЭБ, EBV), или лимфотропный герпес-вирус человека 4 (HHV4), инфицирует до 95% взрослого населения планеты и способен находиться в организме человека в течение всей жизни носителя без каких-либо клинических проявлений. Помимо своей роли в развитии лимфоидных злокачественных патологий (лимфома Беркитта и др.) ВЭБ инфицирует эпителиальные клетки носоглотки и действует как кофактор в развитии рака носоглотки (РНГ), а также, согласно The Cancer Genome Atlas, ВЭБ ассоциирован с раком желудка (РЖ). Ранее в нашей лаборатории был разработан серологический метод непрямой иммунофлюоресценции для обнаружения маркеров вируса, использующийся в первичной диагностике РНГ, скрининге и в период лечения данного заболевания [1]. Метод основан на определении титров антител, относящихся к иммуноглобулинам класса A (IgA) и G (IgG). В современной клинической практике определение титров антител IgA и IgG к вирус-капсидному антигену (ВКА) и раннему антигену (РА) считается «золотым стандартом» диагностики ВЭБ-ассоциированной формы РНГ.

Цель

Основная цель данного исследования заключалась в сравнении клинического использования серологического анализа титров IgG к ВКА и РА в образцах плазмы крови у больных РНГ и РЖ для диагностики и мониторинга проводимой терапии.

Материалы и методы

Для исследования была взята обширная выборка образцов плазмы от пациентов с диагностированным РЖ в ФГБУ «НМИЦ онкологии им. Н.Н. Блохина» Минздрава России. Титры IgG- и IgA-антител к ВКА и РА ВЭБ определяли в плазме крови больных методом непрямой иммунофлюоресценции («золотой стандарт»).

Результаты

Среди здоровой контрольной группы наблюдалось значительное различие в титрах антител — 1:40 (IQR — 1:40–1:80). Медианные значения титров IgG/ВКА у больных нРНГ до лечения — 1:640 (IQR — 1:320–1:640), после лечения — 1:320 (IQR — 1:160–1:640). Медианные значения титров IgG/ВКА у больных РЖ до лечения — 1:10 (IQR — 1:10–1:20), во время лечения — 1:20 (IQR — 1:10–1:80). IgG/РА в образцах не наблюдались или имели очень низкие значения в сравнении с контрольной группой. Изучение титров IgA/ВКА не показало информативных значений и в подавляющем большинстве образцов антигены отсутствовали.

Выводы

Результаты серологического исследования плазмы крови больных РЖ при сравнении с РНГ не показали никакой корреляции от стадии лечения. Титры IgG/ВКА и IgG/РА оставались низкими на всех этапах забора крови. По полученным данным, при использовании тест-системы для диагностики РНГ значения титров IgG к ВКА и РА при РЖ не могут быть достоверными маркерами ранней и последующей диагностики онкопатологии. В дальнейших исследованиях стоит рассматривать другие опухолевые маркеры и способы диагностики.

Список литературы

1. Gurtsevitch V.E., Senyuta N.B., Ignatova A.V. et al. Epstein-Barr virus biomarkers for nasopharyngeal carcinoma in non-endemic regions // J Gen Virol. 2017 Aug. Vol. 98 (8). P. 2118–2127. DOI: 10.1099/jgv.0.000889. Epub 2017 Aug 8. PMID: 28786806.

Петровские чтения (фундаментальная онкология): школа молодых ученых

Поиск суррогатных РНК-маркеров присутствия транслокаций в опухолях легкого

Авторы:

(1) Венина Айгуль Рифовна, garifullina.aigul@gmail.com, ФГБУ «НМИЦ онкологии им. Н.Н. Петрова» Минздрава России, Санкт-Петербург
(2) Преображенская Елена Васильевна, chekmarevaev@mail.ru, ФГБУ «НМИЦ онкологии им. Н.Н. Петрова» Минздрава России, ФГБОУ ВО «Санкт-Петербургский государственный педиатрический медицинский университет» Минздрава России, Санкт-Петербург
(3) Жарнакова Юлия Сергеевна, zharnakova13@yandex.ru, ФГБУ «НМИЦ онкологии им. Н.Н. Петрова» Минздрава России, Санкт-Петербург
(4) Мулкиджан Римма Сергеевна, mulkidzhan17@gmail.com, ФГБУ «НМИЦ онкологии им. Н.Н. Петрова» Минздрава России, Санкт-Петербург
(5) Саитова Евгения Станиславовна, zhenya.saitowa2017@yandex.ru, ФГБУ «НМИЦ онкологии им. Н.Н. Петрова» Минздрава России, Санкт-Петербург
(6) Шульга Софья Сергеевна, d30092003@gmail.com, ФГБУ «НМИЦ онкологии им. Н.Н. Петрова» Минздрава России, Санкт-Петербург
(7) Алексахина Светлана Николаевна, abyshevasv@gmail.com, ФГБУ «НМИЦ онкологии им. Н.Н. Петрова» Минздрава России, Санкт-Петербург
(8) Имянитов Евгений Наумович, evgeny@imyanitov.spb.ru, ФГБУ «НМИЦ онкологии им. Н.Н. Петрова» Минздрава России, ФГБОУ ВО «Санкт-Петербургский государственный педиатрический медицинский университет» Минздрава России, Санкт-Петербург

Ключевые слова

рак легкого, транслокации, экспрессионные маркеры, РНКом, NGS, логистическая модель

Актуальность

Молекулярно-генетическая ПЦР-диагностика рака легкого (РЛ) относится к одним из самых трудоемких методов из-за большого набора исследуемых генов и мутаций [1]. Одним из сложнейших аспектов исследования образцов опухолей легкого является поиск транслокаций с участием тирозинкиназ [2]. Актуальная

задача — разработка скринингового теста, дающего косвенную оценку активности исследуемой киназы и, следовательно, предсказывающего наличие транслокации.

Цель

Поиск суррогатных РНК-маркеров присутствия транслокаций в опухолях легкого.

Материалы и методы

Для 51 образца РНК, выделенного из ALK-, ROS1-, RET-зависимых опухолей легкого, было проведено NGS-исследование тотального транскриптома. Анализ дифференциальной экспрессии транскриптов определил список генов, экспрессия которых определяет присутствие транслокаций: 9 генов для дискриминации присутствия какой-либо из транслокаций и по 3 гена, экспрессия которых была достоверно выше в образцах с транслокациями ALK, ROS1, RET и NTRK. Валидность экспрессионных маркеров исследовалась методом TaqMan-ПЦР на большой коллекции кДНК опухолей легкого (n=644).

Результаты

Статистический анализ тестовой выборки образцов с транслокациями ALK (n=110), ROS1 (n=101), RET (n=50), NTRK (n=11), с мутациями KRAS (n=101), EGFR (n=88) и 183 образцов без известных драйверных мутаций (WT) с применением инструментов построения логистических регрессий позволил создать алгоритм предсказания присутствия транслокаций в опухолях легкого. Присутствие транслокаций генов семейства NTRK определяется моделью по результатам экспрессии генов DRGX, KCNN4, TRPM8 с чувствительностью 98% и специфичностью 78%. Образцы с транслокациями ALK отличаются от опухолей KRAS/EGFR/WT экспрессией генов HP, GLB1L3, CHST6, чувствительность модели 95%, специфичность 55%. ROS1-транслокации с вероятностью 90% предсказываются по экспрессии генов HP, KCNQ2, CACNG4, специфичность модели 69%. Модель для анализа RET-перестроек основана на экспрессии генов MMP13, BRINP1, HP, KISS1, ее эффективность 88% и специфичность 59%. Так же была определена универсальная модель прогнозирования наличия одной из транслокаций ALK/ROS1/RET с чувствительностью 91% и специфичностью 73% на основе экспрессии MMP13, CHI3L1, HP. Чувствительность работы данных моделей логистических регрессий, совокупно учитывающих экспрессию лишь 8 генов для транслокаций ALK/ROS1/RET и 3 для NTRK, достигает 95%.

Выводы

Определен паттерн генов, экспрессия которых в совокупности дискриминирует образцы с транслокациями, также определен спектр предикторов для каждого типа транслокаций отдельно. Исследование поддержано грантом РНФ № 23-45-10038.

Опухоли желчевыводящей системы

Роль неоадъювантной химиотерапии в лечении больных резектабельным раком поджелудочной железы

Авторы:

(1) Вервекин Илья Валерьевич, iivervekin@yandex.ru, ГБОУ ВО «Первый Санкт-Петербургский государственный медицинский университет им. академика И.П. Павлова» Минздрава России, Санкт-Петербург
(2) Трушин Антон Александрович, anton.trushin@rambler.ru, ГБОУ ВО «Первый Санкт-Петербургский государственный медицинский университет им. академика И.П. Павлова» Минздрава России, Санкт-Петербург
(3) Курсенко Роман Вадимович, romakurss@gmail.com, ГБОУ ВО «Первый Санкт-Петербургский государственный медицинский университет им. академика И.П. Павлова» Минздрава России, Санкт-Петербург
(4) Захаренко Александр Анатольевич, 9516183@mail.ru, ГБОУ ВО «Первый Санкт-Петербургский государственный медицинский университет им. академика И.П. Павлова» Минздрава России, Санкт-Петербург

Ключевые слова

рак поджелудочной железы, неоадъювантная терапия

Актуальность

НАХТ mFOLFIRINOX — один из возможных путей увеличения выживаемости больных раком поджелудочной железы (РПЖ), однако результаты крупных рандомизированных клинических исследований (РКИ) на данный момент недостаточны.

Цель

Определить, улучшает ли применение неоадъювантной химиотерапии (НАХТ) результаты хирургического лечения РПЖ.

Материалы и методы

В проспективное исследование включаются пациенты 1:1 в группу контроля ([радикальная операция + последующая адъювантная химиотерапия (АХТ))] и в экспериментальную группу (НАХТ mFOLFIRINOX + радикальная операция + последующая АХТ). Первичная конечная точка: безрецидивная выживаемость (БРВ). Вторичные конечные точки: общая выживаемость (ОВ), частота осложнений (Clavien–Dindo), ypTN, частота R0-резекций, резектабельность. Согласно данным популяционных исследований, однолетняя БРВ=50%. Предполагаемое увеличение составит 25%. В соответствии с уровнями α=0,05, β=80% прогнозируемой 10% поправки, объем выборки составил 64 пациента. Для оценки первичной конечной точки используется метод Каплана–Мейера. Для сравнения кривых выживаемости — Log-rank test. Для оценки вторичных конечных точек — параметрические и непараметрические критерии сравнения средних величин и таблиц сопряженности.

Результаты

На данный момент в исследование включено 22 пациента: группа контроля (n=9), группа НАХТ (n=13). Проведен предварительный анализ результатов лечения. Медиана БРВ составила 7,7 мес (95% ДИ 0,9–9,7) в группе контроля и 12,9 мес (95% ДИ 4,4–17,4) в группе НАХТ (p=0,055). Медиана ОВ составила 12,9 мес (95% ДИ 7,9–20,4) в группе контроля и 18,7 мес (95% ДИ 12,4–23,4) в группе НАХТ (p=0,071). Резектабельность — 71,8% в группе контроля и 84,6% в группе НАХТ (p=0,017). Частота R0-резекций составила 57% в группе контроля и 81,2% в группе НАХТ (p=0,037). Частота сосудистой резекции (воротная вена) — 28,5% в группе контроля и 9% в группе НАХТ (p=0,04). Частота послеоперационных осложнений по Clavien–Dindo (III–IV) составила 28,5% в группе контроля и 18% в группе НАХТ (p=0,72).

Выводы

Представлен промежуточный анализ результатов лечения 22 пациентов. Продемонстрировано статистически значимое увеличение резектабельности и частоты R0-резекций в группе НАХТ, имеется тенденция к улучшению показателей выживаемости (ОВ и БРВ) в группе НАХТ, однако разница статистически недостоверна. Частота послеоперационных осложнений статистически не различалась. Таким образом, НАХТ при резектабельном РПЖ является перспективным методом, потенциально способным улучшить результаты лечения больных РПЖ.

Список литературы

1. Bray F., Ferlay J., Soerjomataram I, et al. Global cancer statistics 2018: GLOBOCAN estimates of incidence and mortality worldwide for 36 cancers in 185 countries // CA Cancer J. Clin. 2018. Vol. 68 (6). P. 394–424. 2. Siegel R.L., Miller K.D., Jemal A. Cancer statistics, 2019 // CA Cancer J. Clin. 2019. Vol. 69 (1). P. 7–34. http://doi.org/10.3322/caac.21551 3. Whipple A.O., Parsons W.B., Mullins C.R. Treatment of carcinoma of the ampulla of vater // Ann. Surg. 1935. Vol. 102 (4). P. 763–779. 4. Griffin J.F., Poruk K.E., Wolfgang C.L. Pancreatic cancer surgery: past, present, and future // Chin. J. Cancer Res. 2015. Vol. 27 (4). P. 332–348. http://doi.org/10.3978/j.issn.1000-9604.2015.06.07 5. Cameron J.L., Riall T.S., Coleman J. et al. One thousand consecutive pancreaticoduodenectomies // Ann. Surg. 2006. Vol. 244 (1). P. 10–15. 6. Neoptolemos J.P., Stocken D.D., Friess H. et al. A randomized trial of chemo- radiotherapy and chemotherapy after resection of pancreatic cancer // N. Engl. J. Med. 2004. Vol. 350 (12). P. 1200–1210. 7. Koshy M.C., Landry J.C., Cavanaugh S.X. et al. A challenge to the therapeutic nihilism of ESPAC-1 // Int. J. Radiat. Oncol. Biol. Phys. 2005. Vol. 61 (4). P. 965–966. 8. Oettle H., Neuhaus P., Hochhaus A. et al. Adjuvant chemotherapy with gemcitabine and long-term outcomes among patients with resected pancreatic cancer: the CONKO-001 randomized trial // JAMA. 2013. Vol. 310 (14). P. 1473–1481. http://doi.org/10.1001/jama.2013.279201 9. Neoptolemos J.P., Palmer D.H., Ghaneh P. et al. Comparison of adjuvant gemcitabine and capecitabine with gemcitabine monotherapy in patients with resected pancreatic cancer (ESPAC-4): a multicentre, open-label, randomised, phase 3 trial // Lancet. 2017. Vol. 389 (10073). P. 1011–1024. http://doi.org/10.1016/S0140-6736(16)32409-6 10. Sinn M., Bahra M., Liersch T. et al. CONKO-005: Adjuvant therapy in R0 resected pancreatic cancer patients with gemcitabine plus erlotinib versus gemcitabine for 24 weeks — a prospective randomized phase III study // J. Clin. Oncol. 2017. Vol. 35 (29). P. 3330–3337. http://doi.org/10.1200/JCO.2017.72.6463 11. Uesaka K., Boku N., Fukutomi A. et al. Adjuvant chemotherapy of S-1 versus gemcitabine for resected pancreatic cancer: a phase 3, open-label, randomised, non-inferiority trial (JASPAC 01) // Lancet. 2016. Vol. 388 (10041). P. 248–257. http://doi.org/10.1016/S0140-6736(16)30583-9 12. Conroy T., Hammel P., Hebbar M. et al. FOLFIRINOX or Gemcitabine as Adjuvant Therapy for Pancreatic Cancer // N Engl J Med. 2018 Dec 20. Vol. 379 (25). P. 2395–2406. DOI: 10.1056/NEJMoa1809775. PMID: 30575490. 13. Howard T.J., Krug J.E., Yu J. et al. A margin-negative R0 resection accomplished with minimal postoperative complications is the surgeon's contribution to long-term survival in pancreatic cancer // J. Gastrointest. Surg. 2006. Vol. 10 (10). P. 1338–1345; discussion 1345–1346. 14. Benassai G., Mastrorilli M., Quarto G. et al. Survival after pancreaticoduodenectomy for ductal adenocarcinoma of the head of the pancreas // Chir. Ital. 2000. Vol. 52 (3). P. 263–270.

Конкурс молодых ученых

Дооперационные маркеры для диагностики злокачественных опухолей щитовидной железы

Авторы:

(1) Веряскина Юлия Андреевна, microrna@inbox.ru, ФГБУН Институт молекулярной и клеточной биологии СО РАН, Новосибирск
(2) Лукьянов Сергей Анатольевич, 111lll@mail.ru, ФГБОУ ВО «Южно-Уральский государственный медицинский университет» Минздрава России, Челябинск
(3) Шевченко Сергей Петрович, shevchenko_sp@mail.ru, ГБУЗ НСО «Городская клиническая больница № 1», Новосибирск
(4) Титов Сергей Евгеньевич, titovse78@gmail.com, ФГБУН Институт молекулярной и клеточной биологии СО РАН, Новосибирск

Ключевые слова

щитовидная железа, фолликулярная опухоль, папиллярный рак, микроРНК

Актуальность

Тонкоигольная аспирационная биопсия (ТАБ) узлов щитовидной железы под УЗ-контролем с последующим цитологическим исследованием — основной способ оценки риска злокачественности этих образований. При этом подозрительные на опухоль цитологические заключения являются показанием для направления пациентов на оперативное лечение, в части случаев избыточное. Основной метод лечения папиллярного рака щитовидной железы (ПРЩЖ) — хирургический. Кроме того, на дооперационном этапе часть больных ПРЩЖ имеют цитологическое заключение «фолликулярная опухоль» Bethesda IV. В результате при выборе гемитиреоидэктомии в качестве первичного объема хирургического лечения может понадобиться повторная операция. Для уточнения показаний к хирургическому лечению пациентов при неопределенных цитологических заключениях возможно применение молекулярно-генетических тестов.

Цель

Поиск молекулярно-генетических маркеров для повышения точности дооперационной диагностики опухолей щитовидной железы.

Материалы и методы

На первом этапе работы в 329 цитологических образцах проведен анализ уровней экспрессии генов GCM2 и HMGA2, уровней миРНК-146b, -221, -375, -31 и -551b, соотношения митохондриальной (мтДНК) и ядерной ДНК, а также определение соматической мутации V600E в гене BRAF. На втором этапе работы в 108 цитологических образцах ПРЩЖ, относящихся к различным клинико-патологическим группам определены относительные уровни экспрессии миРНК-146b, -199b, -221, -223, -31, -375, -451a, -551b, -148b, -21, -125b, мтДНК, экспрессии генов FN1, GMNN, CDKN2A, TIMP, CITED1, TPO, SLC26, HMGA2, CPQ, RXRG, MEP, APOE, ASF1B, AFAP1L2, CLU, ECM1, DIO1, NIS, SRPN, TFF3, TSP4, TSHR и изучено наличие соматической мутации V600E в гене BRAF.

Результаты

В нашем исследовании получились следующие диагностические характеристики для выявления злокачественных опухолей молекулярным тестом, основанным на оценке экспрессии генов GCM2 и HMGA2, уровней миРНК-146b, -221, -375, -31 и -551b и соотношения мтДНК и ядерной ДНК, а также определения соматической мутации V600E в гене BRAF: специфичность — 90,8%, чувствительность — 86,9%, положительная предсказательная ценность — 82,3%, отрицательная предсказательная ценность — 93,4%. При выявлении молекулярным тестом папиллярного рака общая точность — 96,6%, фолликулярного рака — 94,4%, медуллярного рака — 100%, Гюртле-клеточного рака — 96,9%. Анализ уровней экспрессии миРНК-146b, миРНК-221, FN1 и CDKN2A позволяет предположить агрессивный ПРЩЖ, и таким пациентам рекомендовано делать сразу тиреоидэктомию и профилактическую лимфаденэктомию.

Выводы

Проведенное исследование демонстрирует возможность выявления и типирования опухолей щитовидной железы с помощью молекулярных маркеров.

Гастроинтестинальный рак (колоректальный): комбинированное/комплексное лечение

Существуют ли реальные перспективы улучшения результатов комплексного метода лечения больных местнораспространенным раком прямой кишки с поражением мезоректальной фасции?

Авторы:

(1) Барсуков Юрий Андреевич, u_barsukov@mail.ru, ФГБУ «НМИЦ онкологии им. Н.Н. Блохина» Минздрава России, Москва
(2) Ткачев Сергей Иванович, onco@bk.ru, ФГБУ «НМИЦ онкологии им. Н.Н. Блохина» Минздрава России, Москва
(3) Мамедли Заман Заур оглы, onco@bk.ru, ФГБУ «НМИЦ онкологии им. Н.Н. Блохина» Минздрава России, Москва
(4) Алиев Вячеслав Афендиевич, onco@bk.ru, ФГБУ «НМИЦ онкологии им. Н.Н. Блохина» Минздрава России, Москва
(5) Власов Олег Александрович, vlasoff@mail.ru, ФГБУ «Российский научный центр рентгенорадиологии» Минздрава России, Москва

Ключевые слова

рак прямой кишки, полирадиомодификация, лечебный патоморфоз, сфинктеросохраняющие операции, отдаленные Результаты

Актуальность

В лечении местнораспространенного рака прямой кишки приоритетным является улучшение отдаленных результатов. Эксперты интернациональной группы The Beyond TME Collaborative (BTMEC) пришли к заключению, что «к местнораспространенному раку прямой кишки относятся опухоли, для удаления которых в объеме R0-резекции по результатам предоперационной МРТ-диагностики необходимо расширение объема резекции за пределы мезоректального слоя», т.е. когда имеется CRM+ [1]. Значимым в улучшении результатов комплексного лечения больных раком прямой кишки является применение концепции полирадиомодификации [2] в сочетании пролонгированной лучевой терапией, а также системной полихимиотерапии.

Цель

улучшение результатов лечения больных местнораспространенным раком прямой кишки путем повышения радиочувствительности опухоли, что достигается при использовании лучевого и лекарственного компонентов за счет сочетанного применения физических и химических радиомодификаторов с разнонаправленными векторами противоопухолевого действия.

Материалы и методы

Создан оригинальный вариант комплексного метода лечения, основанный на модуляции пролонгированного курса лучевой терапии на фоне гипофракционирования дозы (РОД 4 Гр через день до СОД 40 Гр) с применением концепции полирадиомодификации (четырехкратная локальная СВЧ-гипертермия + двукратное внутриректальное подведение созданной полимерной композиции с метронидазолом) и полихимиотерапии (капецитабин + оксалиплатин). Данный вариант комплексного лечения применен у 46 пациентов с местнораспространенным раком прямой кишки стадии T(3cd–4a) N(1c–2ab) M0, CRM+, IMVI+.

Результаты

Удалось добиться выраженного локального контроля заболевания, при котором рецидив рака диагностирован лишь у 1 (2,2%) из 46 пациентов, отдаленные метастазы — у 4 (8,7%), а показатель 5-летней безрецидивной выживаемости составил 81,0%. Улучшение результатов комплексного лечения достигнуто за счет за счет усиления радиопоражаемости опухоли, при котором показатели лечебного патоморфоза III–IV степени достигнуты у 35 (76,1%) из 46 пациентов. Это позволило выполнить сфинктеросохраняющие операции у 71,7% (33 из 46) пациентов, причем при нижнеампулярной локализации рака — у 66,7% (18 из 27) пациентов.

Выводы

Созданный вариант комплексного лечения местнораспространенного рака прямой кишки открывает реальные перспективы в улучшении отдаленных результатов лечения, позволяя добиться выраженного локального контроля заболевания и расширить показания к онкологически обоснованному расширению показаний к выполнению сфинктеросохраняющих операций.

Список литературы

1. The Beyond TME Collaborative // Br J Surg. 2013. Vol. 100 (8). P. 1009–1014. 2. Ярмоненко С.П. Полирадиомодификация как новый подход к повышению эффективности лучевой терапии опухолей: радиомодификаторы в лучевой терапии опухолей / С.П. Ярмоненко. Обнинск, 1982. С. 126–127.

Рак нижнеампулярного отдела прямой кишки с переходом на аноректальную зону: возможности сфинктеросохраняющего лечения

Авторы:

(1) Барсуков Юрий Андреевич, u_barsukov@mail.ru, ФГБУ «НМИЦ онкологии им. Н.Н. Блохина» Минздрава России, . Москва
(2) Ткачев Сергей Иванович, onco@bk.ru, ФГБУ «НМИЦ онкологии им. Н.Н. Блохина» Минздрава России, Москва
(3) Татаев Ислам Шарамович, onco@bk.ru, ФГБУ «НМИЦ онкологии им. Н.Н. Блохина» Минздрава России, Москва
(4) Алиев Вячеслав Афендиевич, onco@bk.ru, ФГБУ«НМИЦ онкологии им. Н.Н. Блохина» Минздрава России, Москва
(5) Власов Олег Александрович, vlasoff@mail.ru, ФГБУ «Российский научный центр рентгенорадиологии» Минздрава России, Москва

Ключевые слова

рак прямой кишки, комплексное лечение, полирадиомодификация, сфинктеросохраняющие операции

Актуальность

Рак прямой кишки нижнеампулярной локализации с переходом на аноректальную зону характеризуется неблагоприятным прогнозом в части отдаленных результатов лечения и высокой частотой выполнения брюшно-промежностных экстирпаций (БПЭ) прямой кишки, что связано с необходимостью обеспечения онкологической радикальности [1].

Цель

Расширить показания к выполнению сфинктеросохраняющих операций в условиях комплексного лечения у больных раком нижнеампулярного отдела прямой кишки с распространением на аноректальную зону.

Материалы и методы

В исследование включено 23 пациента с диагнозом «рак прямой кишки» стадии T3N0–2M0 с отрицательным циркулярным краем резекции (CRM–) и с распространением на аноректальную зону (интраанальная локализация рака по классификации E. Rullier [2]), с инфильтрацией внутреннего сфинктера без выхода в межсфинктерное пространство и поражения зубчатой линии. Использована 3D-конформная химиолучевая терапия РОД 4 Гр СОД 40 ГР в режиме гипофракционирования с ожиданием реализации эффекта от 6 до 12 нед. Радиосенсибилизация осуществлялась проведением 4 сеансов локальной СВЧ-гипертермии и двукратным внутриректальным введением биополимерной композиции с метронидазолом в дозе из расчета 10 г/м^2. На фоне всего курса лучевой терапии ежедневно применялся капецитабин в дозе 850 мг/м^2 дважды в день и еженедельное трехкратное внутривенное ведение оксалиплатина по 50 мг/м^2 [3]. Сфинктеросохраняющие операции выполнялись пациентам, у которых достигнута выраженная регрессия опухоли по данным МРТ (I и II степени по Mandard [4]) с отсутствием инфильтрации внутреннего сфинктера: выполнялась интерсфинктерная резекция прямой кишки с субтотальной резекцией внутреннего сфинктера, обеспечивая тем самым дистальную границу резекции.

Результаты

У 17 (73,9%) пациентов из 23 в результате достижения выраженной регрессии опухоли выполнены интерсфинктерные операции с первичным колоанальным анастамозом, у 6 (26,1%) — БПЭ. В течение 5-летнего

срока наблюдения ни у одного пациента не выявлено рецидивов и метастазов рака, а 5-летняя безрецидивная выживаемостью составила 87,5%. Такие высокие результаты лечения при использовании созданной программы комбинированного лечения получены за счет достижения у 78,3% пациентов высоких показателей III–IV степени лечебного патоморфоза (по Г.А. Лавниковой и O. Dworak) [5, 6].

Выводы

Использованный комплексный подход в лечении пациентов с локализацией рака в нижнеампулярном отделе прямой кишки с распространением в аноректальную зону позволяет расширить показания к выполнению сфинктеросохраняющих операций при использовании созданного варианта комбинированного лечения с применением интерсфинктерной технологии без ущерба онкологическому радикализму.

Список литературы

1. Барсуков Ю.А., Ткачев С.И., Власов О.А., Николаев А.В. Комбинированное лечение рака прямой кишки // Барсуков Ю.А. Рак прямой кишки и анального канала. М.: ООО «МК», 2019. Гл. 4. С. 146–265. 2. Rullier E., Vendrely V., Rullier A., Laurent C. D.Q. Low rectal cancer: classification and standardization of surgery // Dis Colon Rectum. 2013. Vol. 5 (56). P. 560–567. 3. Патент РФ № 2414936 «Способ лечения рака прямой кишки» от 2011 г. 4. Mandard A.M., Dalibard F., Mandard J.C. et al. Pathologic assessment of tumour regression after preoperative chemoradiotherapy of esophageal carcinoma. Clinicopathologic correlation // Cancer. 1994. Vol. 73. P. 2680–2686. 5. Лавникова Г.А., Гош Т.Е., Талалаева А.В. Гистологический метод количественной оценки степени лучевого повреждения опухоли // Мед. радиология. 1977. № 3. С. 6–9. 6. Dworak O., Keilholz L., Hoffmann A. Pathological features of rectal cancer after preoperative radiochemotherapy // Int J Colorectal Dis. 1997. Vol. 12 (1). P. 19–23.

Комплексная терапия плоскоклеточного рака анального канала с внутриректальным подведением полимерной композиции с метронидазолом

Авторы:

(1) Барсуков Юрий Андреевич, u_barsukov@mail.ru, ФГБУ «НМИЦ онкологии им. Н.Н. Блохина» Минздрава России, Москва
(2) Ткачев Сергей Иванович, onco@bk.ru, ФГБУ «НМИЦ онкологии им. Н.Н. Блохина» Минздрава России, Москва
(3) Власов Олег Александрович, vlasoff@mail.ru, ФГБУ «Российский научный центр рентгенорадиологии» Минздрава России, Москва
(4) Дудаев Заурбек Алиханович, onco@bk.ru, ФГБУ «НМИЦ онкологии им. Н.Н. Блохина» Минздрава России, Москва
(5) Алиева Элина Вячеславовна, onco@bk.ru, ФГАОУ ВО Первый Московский государственный медицинский университет им. И.М. Сеченова Минздрава России (Сеченовский Университет), Москва

Ключевые слова

рак анального канала, комплексное лечение, метронидазол, сфинктеросохраняющее лечение, отдаленные Результаты

Актуальность

Неблагоприятный прогноз в сочетании с необходимостью выполнения калечащих операций делает актуальным создание методов комплексного лечения, улучшающих как отдаленные результаты, так и качество жизни пациентов.

Цель

Повысить эффективность комплексного метода лечения плоскоклеточного рака анального канала за счет включения в схему термохимиолучевой терапии внутриректального подведения полимерной композиции с метронидазолом.

Материалы и методы

В исследование включено 135 пациентов с плоскоклеточным раком анального канала. У 88 пациентов проведена термохимиолучевая терапия (ТРХТ), а у 47 — созданный оригинальный вариант комплексного метода лечения с включением в схему термохимиолучевой терапии двукратного внутриректального подведения полимерной композиции, содержащей метронидазол в дозе 10 г/м^2 (ТРХТ+МЗ) [1]. При этом эффект

радиосенсибилизации в опухоли анального канала от применения метронидазола получен при концентрации его в крови в пределах 150–200 мкг/мл при использовании крупных фракций [2], и такая концентрация его в крови достигается через 1 ч после внутриректального введения полимерной композиции, содержащий метронидазол в дозе 10 г/м^2 [3]. Суммарная доза лучевой терапии (ЛТ) составляла 44–46 Гр, химиотерапия осуществлялась внутривенным введением цисплатина, внутримышечным введением блеомицина и пятикратной локальной СВЧ-гипертермией. ЛТ осуществлялась ежедневным облучением в режиме гиперфракционирования РОД 1,2 Гр 2 раза в день до 2,4 Гр. В дни внутриректального подведения метронидазола использованы крупные фракции ЛТ (по 4 Гр).

Результаты

При добавлении метронидазола в схему комплексного лечения плоскоклеточного рака анального канала (47 пациентов) удалось достоверно (p=0,0001) увеличить частоту полных и частичных регрессий опухолей (больше 75% размеров опухоли) с 56,8% (50 из 88) при ТРХТ до 87,2% (42 из 47) при ТРХТ+МЗ и достоверно (p=0,0008) уменьшить частоту частичных регрессий (< 75%) с 28,5% (25 из 88) при ТРХТ до 4,3% (3 из 47) при ТРХТ+МЗ. Это позволило снизить до 6,4% (у 3 пациентов из 47) выполнение калечащих операций [брюшно-промежностные экстирпации (БПЭ)] при использовании методики ТРХТ+МЗ по сравнению с 14,8% (у 13 из 88) при использовании программы ТРХТ. Также при применении метронидазола увеличилось как органосохраняющее лечение (с 56,6% при термохимиолучевой терапии до 89,4% при включении метронидазола), так и показатели общей выживаемости (с 80,7 до 93,6%).

Выводы

Созданный вариант комплексного лечения больных раком анального канала с внутриректальным подведением полимерной композиции с метронидазолом может быть использован для увеличения органосохраняющего лечения и улучшения показателей общей выживаемости.

Список литературы

1. Патент РФ «Способ лечения плоскоклеточного рака анального канала». № 2427399, 2011 г. 2. Дарьялова С.П., Бойко А.В., Черниченко А.В. и др. Современная лучевая терапия: анализ достигнутого и взгляд в будущее // Мед радиол и радиац безопас. 1995. № 40(6). С. 39-45. 3. Барсуков Ю.А., Ткачев С.И., Олтаржевская Н.Д. и др. Создание новой формы метронидазола и ее клиническое применение в схемах комплексного лечения больных раком прямой кишки // Онкологическая колопроктология. 2012. № 3. С. 11–19.

Конкурс молодых ученых

Эпидемиологические особенности распространения гепатоцеллюлярного рака в Сахалинской области (популяционное исследование)

Авторы:

(1) Власова Надежда Андреевна, vlasovanad@list.ru, ГБУЗ «Сахалинский областной онкологический диспансер», Южно-Сахалинск

Ключевые слова

гепатоцеллюлярный рак, корейская этническая группа, вирусные гепатиты

Актуальность

Гепатоцеллюлярный рак (ГЦР) не только серьезная медицинская, но и социально значимая проблема. Занимая 7-е место по распространенности в человеческой популяции, он является второй по частоте причиной гибели от злокачественного новообразования (ЗНО). Смертность от ГЦР наиболее заметна в странах Юго-Восточной Азии, что обусловлено как особенностями распространения гепатитов В и С, так и особенностями пищевого рациона. Как правило, анализ, посвященный эпидемиологии распространения и смертности от ГЦР, имеет географическую привязку и рассматривает ситуацию внутри какой-то ограниченной популяции. Сахалинская область является в этом плане уникальным регионом, где в одинаковых условиях компактно проживает корейская и европейская (русская) популяция.

Цель

Исследование распространенности ГЦР в Сахалинской области. Рассмотреть различия в риске развития рака по полу и национальности, особенно сравнивая корейскую этническую группу (как отдельную группу) с другими национальностями.

Материалы и методы

Основой для проведения анализа стали данные Сахалинского канцер-регистра областного онкологического диспансера с 2019 по 2023 г.

Результаты

При анализе распространенности гепатоцеллюлярной карциномы в Сахалинской области мы обнаружили, что существует определенная этническая группа, которая находится в группе риска. При пересчете среди лиц, принадлежащих к корейскому этносу, заболеваемость ГЦР составила 26,1 на 100 тыс. человек, в то время как у других этнических групп этот показатель составляет всего 4,34 на 100 тыс., что ниже более чем в 6 раз. Это указывает на то, что корейская национальность более подвержена данному опасному заболеванию печени. Объяснением этого феномена может служить сильная и прямая связь ГЦР и вирусного гепатита. Вероятность развития гепатоцеллюлярной карциномы увеличивается при наличии вирусного гепатита С у пациента, что было подтверждено в нашем исследовании. У пациентов корейской национальности, страдающих гепатоцеллюлярной карциномой, была обнаружена более высокая вероятность наличия вирусного гепатита В и С — на 41% выше по сравнению с пациентами другой национальности. Среди заболевших преобладают пациенты мужского пола. Это согласуется с данными, где мужской пол превалирует среди заболевших ГЦР во многих странах. Таким образом, представители корейской этнической группы, возможно, более восприимчивы к вирусным гепатитам, в частности к вирусному гепатиту С, вследствие чего лица, принадлежащие к ней, имеют более высокий риск заболевания ГЦР.

Выводы

Сахалинская область по заболеваемости ГЦР занимает 4-е место в России. Основную долю заболевших составляют лица корейской этнической группы, которые имеют пик заболеваемости в возрасте 60 лет с преобладанием лиц мужского пола на фоне подтвержденного вирусного гепатита С и В (75,5%).

Список литературы

1. Martel C., Maucort-Boulch D., Plummer M., Franceschi S. World-wide relative contribution of hepatitis B and C viruses in hepatocellular carcinoma // Hepatology. 2015 Oct. Vol. 62 (4). P. 1190–1200. DOI: 10.1002/hep.27969. 2. Rumgay H., Arnold M., Ferlay J. et al. Global burden of primary liver cancer in 2020 and predictions to 2040 // J Hepatol. 2022 Dec. Vol. 77 (6). P. 1598–1606. DOI: 10.1016/j.jhep.2022.08.021. 3. Бредер В.В., Косырев В.Ю., Кудашкин Н.Е., Лактионов К.К. Гепатоцеллюлярный рак в Российской Федерации как социальная и медицинская проблема // Российский онкологический научный центр им. Н.Н. Блохина Минздрава России. [Breder V.V., Kosyrev V.J., Kudashkin N.E., Laktionov K.K. Hepatocellular cancer in the Russian federation as a social and medical problem // N.N. Blokhin Russian Cancer Research Center MH RF (in Russ.)]. DOI: org/10.21518/2079-701x-2016-10-10-18. 4. Sang I.C., Yuri C., Moran K. et al. Better survival of patients with hepatitis B virus-related hepatocellular carcinoma in South Korea: Changes in 16-years cohorts. 2022. Vol. 17 (3). P. e0265668. DOI: 10.1371/journal.pone.0265668. 5. Lee C.H., Choi G.H., Choi H.Y. et al. Core indicators related to the elimination of hepatitis B and C virus infection in South Korea: A nationwide study. 2023 Jul. Vol. 29 (3). P. 779–793. DOI: 10.3350/cmh.2023.0110. 6. Yao L., Lianxin L. Changes in the Epidemiology of Hepatocellular Carcinoma in Asia. 2022 Sep. Vol. 14 (18). P. 4473. DOI: 10.3390/cancers14184473. 7. Дин Ю.И. Корейская диаспора Сахалина: проблемы репатриации и интеграция в советское и российское общество. Сахалинская областная типография, 2015. 332 с. [Dean Y.I. Korean diaspora of Sakhalin: problems of repatriation and integration into Soviet and Russian society. Sakhalin regional printing house, 2015. 332 p. (in Russ.)]. 8. Sung H., Ferlay J., Siegel R.L. et al. Global cancer statistics 2020: GLOBOCAN estimates of incidence and mortality worldwide for 36 cancers in 185 countries // CA Cancer J Clin. 2021 Feb 4. DOI: 10.3322/caac.21660. 9. Состояние онкологической помощи населению России в 2022 году // под ред. А.Д. Каприна, В.В. Старинского, А.О. Шахзадовой. М.: Московский научно-исследовательский онкологический институт им. П.А. Герцена — филиал ФГБУ «Национальный медицинский исследовательский центр радиологии» Минздрава России, 2022. 239 с.: илл. ISBN 978-5-85502-283-4. [The state of cancer care for the Russian population in 2022 / pod red. A.D. Kaprina, V.V. Starinskogo, A.O. Shakhzadova. M.: P.A. Hertsen Moscow Oncology Research Institute — branch of the National Medical Research Radiological Centre of the Ministry of Health of the Russia, 2022. 239 s.: ill. ISBN 978-5-85502-283-4 (in Russ.)]. 10. Jeong S., Jang E.S., Choi H.Y. et al. Current status of hepatitis C virus infection and countermeasures in South Korea // Epidemiol Health. 2017. Vol. 39. P. e2017017. DOI: 10.4178/epih.e2017017. 11. Yoon J.S., Lee H.A., Kim H.Y. et al. Hepatocellular Carcinoma in Korea: an Analysis of the 2015 Korean Nationwide Cancer Registry // J Liver Cancer. 2021 Mar. Vol. 21 (1). P. 58–68. DOI: 10.17998/jlc.21.1.58. 12. Zhao P., Malik S., Xing S. Epigenetic Mechanisms Involved in HCV-Induced Hepatocellular Carcinoma (HCC) // Front Oncol. 2021. Vol. 11. P. 677926. DOI: 10.3389/fonc.2021.677926. 13. Tian Z., Xu C., Yang P. et al. Molecular pathogenesis: Connections between viral hepatitis-induced and non-alcoholic steatohepatitis-induced hepatocellular carcinoma // Front Immunol. 2022. Vol. 13. P. 984728. DOI: 10.3389/fimmu.2022.984728. 14. Center M.M., Jemal A. International trends in liver cancer incidence rates // Cancer Epidemiol Biomarkers Prev. 2011 Nov. Vol. 20 (11). P. 2362–2368. DOI: 10.1158/1055-9965.

Саркомы (мягких тканей, костей): хирургическое лечение

Эндопротезирование при опухолях тазового кольца

Авторы:

(1) Гафтон Георгий Иванович, doc-tor@mail.ru, ФГБУ «НМИЦ онкологии им. Н.Н. Петрова» Минздрава России, Санкт-Петербург
(2) Гудзь Юрий Владимирович, -@mail.ru, ФГБУ «Всероссийский центр экстренной и радиационной медицины им. А.М. Никифорова» МЧС России, Санкт-Петербург
(3) Зиновьев Григорий Владимирович, zinovevgrigory@gmail.com, ФГБУ «НМИЦ онкологии им. Н.Н. Петрова» Минздрава России, Санкт-Петербург
(4) Эберт Мария Альбертовна, mary.ebert.spb@gmail.com, ФГБУ «НМИЦ онкологии им. Н.Н. Петрова» Минздрава России, Санкт-Петербург
(5) Гафтон Иван Георгиевич, gafton_ivan@mail.ru , ФГБУ «НМИЦ онкологии им. Н.Н. Петрова» Минздрава России, Санкт-Петербург
(6) Синячкин Михаил Сергеевич, ФГБУ «НМИЦ онкологии им. Н.Н. Петрова» Минздрава России, Санкт-Петербург

Ключевые слова

эндопротез, кости таза, 3D-print

Актуальность

Кости таза поражаются в 15% случаев при первичных опухолях скелета и являются третьей по частоте мишенью метастазирования для других злокачественных новообразований (ЗНО).

Цель

Оценка результатов хирургического лечения пациентов с опухолевым поражением костей таза в НМИЦ онкологии им. Н.Н. Петрова.

Материалы и методы

В исследование включено 33 пациента [мужчины — 18 (54,5%); женщины — 15 (45,5%)] с первичными и со вторичными опухолями костей таза, которым в период с 2012 по 2024 г. выполнены конечность-сохраняющие операции с замещением пострезекционого дефекта эндопротезом. Средний период наблюдения составил 19 мес. Средний возраст на момент операции — 53,3 года (от 22 до 77). В 9 случаях была использована модельная конструкция (27%), в остальных (73%) — индивидуальный 3D-print эндопротез. Средняя продолжительной операции — 435 мин (от 335 до 560), средний объем кровопотери — 1572 мл (от 100 до 4500).

Результаты

Наиболее частым послеоперационным осложнением было инфицирование послеоперационной раны (n=11, 33,3%). 1 пациент — летальный исход в связи с генерализацией инфекционного процесса. Механические осложнения, связанные с установленной металлоконструкцией, возникли у 5 (15,2%) пациентов. Функциональный результат оценивался по шкале MSTSS через 6 мес. Средний показатель составил 52% и считается удовлетворительным.

Выводы

Лечение пациентов со злокачественными новообразованиями костей таза должно осуществляться только в специализированных учреждениях, где тактика ведения пациента, объем операции и выбор метода замещения дефекта осуществляются индивидуально.

Список литературы:

Wang B., Hao Y., Pu F. et al. Computer-aided designed, three dimensional-printed hemipel-vic prosthesis for peri-acetabular malignant bone tumour // Int Orthop. 2018. Vol. 42 (3). P. 687–694. Angelini A., Trovarelli G., Berizzi A et al. Three-dimension-printed custom-made prosthetic reconstructions: from revision surgery to oncologic reconstructions // Int Orthop. 2019. Vol. 43 (1). P. 123–132. https://doi .org/10 .1007/ s00264-018-4232-0

Онкопсихология

Ценностно-смысловой профиль личности онкологического пациента как предиктор формирования отношения к болезни

Авторы:

(1) Глушкова Екатерина Александровна, gea1984@inbox.ru, магистр психологии, Москва

Ключевые слова

отношение к болезни, ценностно-смысловой профиль

Актуальность

Важность анализа роли ценностно-смыслового профиля (ЦСП) личности в формировании отношения к болезни, в том числе субъективной оценки сопряженных с ней угроз и последствий, а также позиции по отношению к своему заболеванию как неотъемлемого элемента комплексной оценки совладающего поведения онкологического больного и рисков его возможной дезадаптации.

Цель

Изучение структуры ЦСП личности онкологических больных с позиции выявления наиболее значимых предикторов формирования отношения к болезни.

Материалы и методы

«Методика диагностики типа отношения к болезни (ТОБОЛ)» Л.И. Вассермана; «Тест смысложизненных ориентаций (СЖО)» Д.А. Леонтьева; «Шкала экзистенции (Existenzskala) А. Лэнгле и К. Орглер» в адаптации С.В. Кривцовой; «Шкала психологического благополучия К. Рифф» в адаптации Т.Д. Шевеленковой и П.П. Фесенко; «Тест экзистенциальных мотиваций (ТЭМ)» В.Б. Шумского, Е.М. Уколовой, Е.Н. Осина, Я.Д. Лупандиной; авторская анкета для изучения социально-демографических факторов. Исследование проведено на данных анкетирования и психодиагностики 55 пациентов в ситуации актуального онкологического заболевания (впервые выявленного или рецидива) методами мультиномиальной логистической регрессии, корреляционного и дискриминантного анализа.

Результаты

1. Отдельные компоненты ЦСП личности онкологического больного выступают в качестве значимых предикторов формирования определенного типа отношения к собственному заболеванию, уровня его (дез)адаптивности, а также интер- или интрапсихической направленности реагирования на болезнь. 2. К числу значимых факторов относятся «Возможности для деятельности», «Защищенность», «Самопринятие», «Заинтересованное внимание», «Баланс аффекта», «Управление средой», «Автономия», «3-я Фундаментальная мотивация», а также «Общий уровень экзистенциальной исполненности». 3. Все выявленные закономерности статистически стабильны и не зависят от большинства социально-демографических характеристик (пол, возраст больного, уровень образования, наличие или отсутствие детей, семейное положение).

Выводы

ЦСП личности онкологических больных должен рассматриваться в качестве значимого предиктора формирования типа отношения к болезни, позволяющего больному занимать осознанную позицию по отношению к своему диагнозу и проводимому лечению. При этом неотъемлемым элементом ЦСП, определяющим формирование отношения к болезни, выступает общий уровень экзистенциальной исполненности жизни. Результаты исследования могут использоваться психологами, оказывающими консультативную помощь всем категориям онкологических больных как на амбулаторном, так и на госпитальном этапе, в целях формирования алгоритмов индивидуального и группового психологического сопровождения с учетом выявленных особенностей ЦСП данной категории пациентов.

Список литературы

1. Вассерман Л.И. и др. Психологическая диагностика отношения к болезни: пособие для врачей [Текст] / Л.И. Вассерман, Б.В. Иовлев, Э.Б. Карпова, А.Я. Вукс. СПб.: СПб НИПНИ им. В.М. Бехтерева, 2005. 32 с. 2. Кривцова С.В., Лэнгле А., Орглер К. Шкала экзистенции (Existenzskala) А. Лэнгле и К. Орглер [Текст] // Экзистенциальный анализ. № 1. Бюллетень. М., 2009. С. 141–170. 3. Леонтьев Д.А. Тест смысложизненных ориентаций (СЖО) / Д.А. Леонтьев. 2-е изд. [Текст] М.: Смысл, 2006. 18 с. (Психодиагностическая серия). ISBN 5-89357-088-X. 4. Шевеленкова Т.Д., Фесенко П.П. Методика исследования психологического благополучия личности

[Текст] // Психологическая диагностика. 2005. № 3. С. 95–129. 5. Шумский В.Б., Уколова Е.М. и др. Диагностика экзистенциальной исполненности: оригинальная русскоязычная версия теста экзистенциальных мотиваций [Текст] // Психология. Журнал Высшей школы экономики. 2016. Т. 13. № 4. С. 763–788.

Технологии интервенционной радиологии (рентгенохирургии) в онкологии

Опыт использования плоскодетекторной компьютерной томографии при проведении чрескожной биопсии опухолей легких

Авторы:

(1) Гнатюк Яков Анатольевич, dr.gnatyk@mail.ru, ГАУЗ «Челябинский областной клинический центр онкологии и ядерной медицины», Челябинск
(2) Лукин Андрей Александрович, lukinandrey70@mail.ru, ГАУЗ «Челябинский областной клинический центр онкологии и ядерной медицины», Челябинск
(3) Антоненко Лев Владимирович, akhanteros@yandex.ru, ГАУЗ «Областной онкологический диспансер № 2», Магнитогорск

Ключевые слова

плоскодетекторная компьютерная томография, рак легких, биопсия

Актуальность

Каждый год в мире диагностируется около 2,2 млн случаев рака легкого, или 11,4% всех выявленных злокачественных новообразований. Для планирования и определения дальнейшей тактики лечения необходима гистологическая верификация процесса. Основная сложность получения гистологического материала возникает при периферическом расположении опухоли. Наиболее информативный и распространенный метод морфологической верификации — хирургический, но сроки лечения затягиваются вследствие длительного послеоперационного восстановительного периода, особенно у пациентов с выраженной сопутствующей патологией, в тех случаях, когда операция носит диагностический характер. Метод EBUS FNA — эндобронхиальная тонкоигольная аспирация под контролем УЗИ при фибробронхоскопии (ФБС) дает исключительно цитологическое исследование с низким процентом верификации.

Цель

Изучить место пункционных чрескожных биопсий под контролем плоскодетекторной компьютерной томографии, оценить процент верификации и осложнений при данном методе.

Материалы и методы

В период с 2023 по 2024 г. в течение 9 мес на базе ГАУЗ «ЧОКЦО и ЯМ» в отделении ОРХМДиЛ выполнено 184 биопсии периферических образований легких с помощью плоскодетекторной компьютерной томографии (ПДКТ). Пациентам данной группы выполнялось EBUS/EBUS FNA на амбулаторном этапе. Морфологический ответ не получен.

Результаты

Верификация процесса получена в 75% случаев. При этом в 35% случаев удалось избежать диагностической операции пациентам с тяжелой сопутствующей патологией и в ранние сроки начать специальное лечение. В 92% было достаточно материала для проведения иммуногистохимического исследования (ИГХИ) и определения драйверных мутаций. Осложнения: пневмоторакс — 15%, кровотечение — 1%. В 17% случаев выявлено метастатическое поражение легких у пациентов с ранее выявленными и пролеченными злокачественными новообразованиями других локализаций.

Выводы

Биопсию периферических образований легких под контролем ПДКТ можно считать наименее травматичным методом верификации опухолевого процесса. Позволяет контролировать процесс в режиме

реального времени, в случае возникновения осложнений — устранить последствия в кротчайшие сроки. Дает возможность получить достаточное количество материала для проведения ИГХИ + определения драйверных мутаций (при EBUS FNA возможно только цитологическое исследование). Является малоинвазивной технологией, что значительно уменьшает процент осложнений на лечебно-диагностическом этапе, особенно у пациентов с выраженной сопутствующей патологией. Методика экономически выгодна и целесообразна.

Список литературы

Практические рекомендации по лекарственному лечению рака легкого. Практические рекомендации RUSSCO. Ч. 1. Злокачественные опухоли, 2023 (Т. 13). #3s2. С. 66–71. Чубенко В.А., Бычков М.Б., Деньгина Н.В. и др. Клинические рекомендации: Ассоциация онкологов России; Общероссийская общественная организация «Российское общество клинической онкологии». Flat-detector computed tomography (FD-CT) Willi A. Kalender Yiannis KyriakouEur Radiol (2007) 17: 2767–2779 DOI 10.1007/s00330-007-0651-9 Возможности плоскодетекторной компьютерной томографии с 3d-навигацией для проведения чрескожной биопсии опухолей труднодоступных локализаций. Балахнин П.В., Шачинов Е.Г., Шмелев А.С. и др.

Первичные и вторичные опухоли нервной системы

Исследование цитостатического действия производного трополонового ряда на первичных клеточных культурах глиом

Авторы:

(1) Гненная Н.В., ngnennaya@inbox.ru, ФГБУ «НМИЦ онкологии» Минздрава России, Ростов-на-Дону
(2) Чембарова Т. В., tanyshamova@mail.ru, ФГБУ «НМИЦ онкологии» Минздрава России, Ростов-на-Дону
(3) Филиппова С.Ю., filsv@yandex.ru, ФГБУ «НМИЦ онкологии» Минздрава России, Ростов-на-Дону
(4) Межевова И.В., mezhevova88@gmail.com, ФГБУ «НМИЦ онкологии» Минздрава России, Ростов-на-Дону
(5) Новикова И.А., novikovainna@yahoo.com, ФГБУ «НМИЦ онкологии» Минздрава России, Ростов-на-Дону
(6) Кит О.И., onko-sekretar@mail.ru, ФГБУ «НМИЦ онкологии» Минздрава России, Ростов-на-Дону
(7) Росторгуев Э.Е., ed.rost@mail.ru, ФГБУ «НМИЦ онкологии» Минздрава России, Ростов-на-Дону
(8) Саяпин Ю.А., sayapinscience@gmail.com, ФГБУН «Федеральный исследовательский центр Южный научный центр РАН», Ростов-на-Дону
(9) Гусаков Е.А., gusakovevgeniy@mail.ru, НИИ физической и органической химии ФГАОУ ВО «Южный федеральный университет», Ростов-на-Дону
(10) Тупаева И.О., tupaevaio@gmail.com, НИИ физической и органической химии ФГАОУ ВО «Южный федеральный университет», Ростов-на-Дону
(11) Гончарова А.С., fateyeva_a_s@list.ru, ФГБУ «НМИЦ онкологии» Минздрава России, Ростов-на-Дону

Ключевые слова

глиобластома, трополоны, МТТ-тест

Актуальность

Опухоли головного мозга представляют собой настоящий вызов для медицины ввиду своих анатомических особенностей, высокой резистентности к имеющимся химиотерапевтическим препаратам, сильного иммуносупрессивного окружения, а также наличия гематоэнцефалического барьера. Исследование и создание новых противоопухолевых препаратов остается важной задачей. Производные трополонов представляют собой перспективный класс органических соединений, которые могут выступать в качестве новых фармацевтических противоопухолевых веществ. В настоящее время наблюдается повышенный интерес к алколоидам трополонового ряда, поскольку многие из них обладают широким спектром фармакологической активности [1].

Цель

Исследовать цитотоксический эффект нового производного трополонового ряда 2-(1,1-диметил-1Н-бензо[е] индолин-2-ил)-5,6,7-трихлор-1,3-трополона [JO-122(2)] на первичных клеточных культурах глиом в эксперименте *in vitro*.

Материалы и методы

Опухолевый материал для первичных клеточных культур был получен от пациента, у которого была диагностирована глиобластома grade 4 на фоне анапластической астроцитомы (культура 1) и пациента с гистологически верифицированной гигантоклеточной глиобластомой grade 4 (культура 2), получавших лечение в отделении нейроонкологии ФГБУ «НМИЦ онкологии» МЗ РФ. Клеточные культуры культивировали на среде DMEM (Gibco, США) с добавлением 10% FBS (Hyclone, США). Клетки высаживали в 96-луночный планшет (Eppendorf, Германия) в количестве 5000 клеток в 100 мкл среды на лунку и инкубировали 24 ч при температуре 37 °C в атмосфере, содержащей 5,0% CO_2. Через 24 ч среду культивирования заменяли средой, содержащей JO-122(2) в серии двукратных разведений. Максимальное количество JO-122(2) составило 24 мкМ. МТТ-тест проводили по стандартной методике, время экспозиции составило 24, 48 и 72 ч. Определение оптической плотности производилось при длине волны 540 нм с помощью планшетного ридера. Показатель ингибирования (IC50) определяли как процент выживших клеток после воздействия JO-122(2) от контроля.

Результаты

Результаты исследования цитотоксического эффекта *in vitro* показали, что IC50 для культуры 1 после инкубации с добавлением JO-122(2) в течение 24 ч составила 5,3668 мкМ, 48 ч — 3,9358 мкМ, 72 ч — 1,5418 мкМ. Для культуры 2 IC50 после инкубации в течение 24 ч составила 2,9146 мкМ, 48 ч — 2,1581 мкМ, 72 ч — 1,1187 мкМ.

Выводы

Полученные нами результаты свидетельствуют о том, что JO-122(2) обладает выраженным цитотоксическим действием в отношении первичных клеточных культур глиом. Отмечается, что увеличение длительности инкубации способствует снижению жизнеспособности клеток.

Список литературы

1. Кит О.И., Минкин В.И., Лукбанова Е.А. и др. Оценка цитотоксической активности и токсичности производного трополонов с потенциальным противоопухолевым действием // Бюллетень сибирской медицины. 2022. № 21 (2). С. 60–66. https://doi.org/10.20538/1682-0363-2022-2-60-66

Гастроинтестинальный рак (колоректальный): лекарственное лечение

Сравнение эффективности терапии регорафенибом и реинтродукции комбинации химиотерапии с анти-EGFR в третьей линии лечения метастатического колоректального рака: результаты исследования реальной клинической практики

Авторы:

(1) Кузьмина Евгения Сергеевна, kuz011@mail.ru, ГБУЗ г. Москвы «Городская клиническая больница им. С.С. Юдина ДЗМ», Москва
(2) Голубев Павел Вчеславович, golubev194@gmail.com, ГБУЗ г. Москвы «Городская клиническая больница им. С.С. Юдина ДЗМ», Москва
(3) Федянин Михаил Юрьевич, fedianinmu@mail.ru, ФГБУ «НМИЦ онкологии им Н.Н. Блохина» Минздрава России, Москва
(4) Покатаев Илья Анатольевич, ipokataev@gmail.com, ГБУЗ г. Москвы «Городская клиническая больница им. С.С. Юдина ДЗМ», Москва
(5) Лядова Марина Александровна, dr.lyadova@gmail.com, ГБУЗ г. Москвы «Городская клиническая больница им. С.С. Юдина ДЗМ», Москва
(6) Партс Сергей Адольфович, saparts@mail.ru, ГБУЗ г. Москвы «Городская клиническая больница им. С.С. Юдина ДЗМ», Москва

(7) Полянский Максим Александрович, mpolyansky@mail.ru, ГБУЗ г. Москвы «Городская клиническая больница им. С.С. Юдина ДЗМ», Москва
(8) Галкин Всеволод Николаевич, galkinvn2@zdrav.mos.ru, ГБУЗ г. Москвы «Городская клиническая больница им. С.С. Юдина ДЗМ», Москва

Ключевые слова

колоректальный рак, химиотерапия, реинтродукция

Актуальность

Стандартным подходом в третьей линии лечения метастатического колоректального рака (мКРР) является назначение регорафениба. Однако пациенты с левосторонней локализацией первичной опухоли и диким типом генов RAS и BRAF могут получить выигрыш от повторного назначения химиотерапии в комбинации с анти-EGFR в третьей линии. Цель нашей работы — сравнение эффективности и токсичности регорафениба и комбинации химиотерапии с анти-EGFR (цетуксимаб/панитумумаб) в третьей линии лечения мКРР.

Цель

Сравнить эффективность терапии регорафенибом и реинтродукции комбинации химиотерапии с анти-EGFR в третьей линии лечения мКРР.

Материалы и методы

Нами был проведен ретроспективный анализ проспективно ведущейся базы пациентов с метастатическим раком толстой кишки двух клиник РФ. Статистическая гипотеза не предполагалась. Статистический анализ проводился с помощью программ статистического пакета SPSS (IBM SPPS Statistics v. 20).

Результаты

В базе был идентифицирован 51 пациент с морфологически подтвержденным мКРР левосторонней локализации с диким типом генов RAS и BRAF, получивший две или более линии противоопухолевой лекарственной терапии с 2010 по 2021 г., одна из которых включала анти-EGFR антитела. Были отобраны 30 пациентов, которым в третьей линии проводилась терапия регорафенибом, и 21 пациент, у которых в качестве третьей линий было проведено повторное назначение химиотерапии в комбинации с анти-EGFR. Объективный эффект (ОЭ) на терапии третьей линии описан у 57,1% (12) пациентов в группе реинтродукции химиотерапии с анти-EGFR, в группе регорафениба значимо реже — 10,3% (3) пациентов (p=0,001). Медиана общей выживаемости (ОВ) с даты начала третьей линии в группе химиотерапии в комбинации с анти-EGFR была выше [21 мес (ДИ 9,0–32,9мес)], чем в группе регорафениба [10 мес (ДИ 2,4–17,5 мес)] (p=0,2 по Breslow–Wilcoxon, p=0,3 по Tarone–Ware). Выживаемость без прогрессирования также была выше в группе реинтродукции химиотерапии с анти-EGFR [6 мес (ДИ 3,8–8,2мес)], чем в группе регорафениба [3 мес (ДИ 1,2–4,7 мес)] (p=0,05 по Breslow–Wilcoxon). Токсичность лекарственной терапии всех степеней в группе регорафениба описана у 86,2% (25) пациентов, тогда как в группе реинтродукции химиотерапии с анти-EGFR отмечается значимо реже — у 52,4% (11) пациентов (p=0,01).

Выводы

В сравнении с регорафенибом повторное назначение комбинации химиотерапии с анти-EGFR препаратами в третьей линии лечения пациентов с левосторонним мКРР с диким типом генов RAS и BRAF ассоциировано с большей частотой ОЭ, лучшей ВБП и ОВ при значимо меньшей токсичности.

Список литературы

1. Grothey A., Van Cutsem E., Sobrero A. et al., CORRECT Study Group. Regorafenib monotherapy for previously treated metastatic colorectal cancer (CORRECT): an international, multicentre, randomised, placebo-controlled, phase 3 trial // Lancet. 2013. Vol. 381 (9863). P. 303–312. https://doi.org/10.1016/S0140-6736(12)61900-X 2. van Cutsem E., Martinelli E., Cascinu S. et al. Regorafenib for Patients with Metastatic Colorectal Cancer Who Progressed After Standard Therapy: Results of the Large, SingleArm, Open-Label Phase IIIb CONSIGN Study // Oncologist. 2019. Vol. 24 (2). P. 185–192. https://doi.org/10.1634/theoncologist.2018-0072. 3. Lai E., Puzzoni M., Ziranu P. et al., GISCAD (Gruppo Italiano per lo Studio dei Carcinomi dell'Apparato Digerente, Italian Group for the Study of Gastrointestinal Tumors). Long Term Survival With Regorafenib: REALITY (Real Life in Italy) Trial — A GISCAD Study // Clin Colorectal Cancer. 2021. Vol. 20 (4). P. 253–262. https://doi.org/10.1016/j.clcc.2021.07.008 4. Li J., Qin S., Xu R. et al., CONCUR Investigators. Regorafenib plus best supportive care versus placebo plus best supportive care in Asian patients with previously treated metastatic colorectal cancer (CONCUR): a randomised, double-blind, placebo-controlled, phase 3 trial // Lancet Oncol. 2015; 16(6): 619-29. https://doi.org/10.1016/S1470-2045(15)70156-7. 5. Calegari M.A., Zurlo I.V., Stefano B.D. et al. FOLFOX rechallenge versus regorafenib in patients with metastatic colorectal cancer refractory to standard chemotherapy: A retrospective analysis // J Clin Oncol. 2019. Vol. 37 (4s). P. 669. https://doi.org/10.1200/JCO.2019.37.4_suppl.669

Первичные и вторичные опухоли нервной системы

Современные подходы к лечению пациентов с метастатическим поражением позвоночника

Авторы:

(1) Гонцов Артемий Игоревич, artgontsov@gmail.com, ГУ «Республиканский научно-практический центр онкологии и медицинской радиологии им. Н.Н. Александрова», Минск
(2) Зарецкий Сергей Владимирович, sergeizar100@gmail.com, ГУ «Республиканский научно-практический центр онкологии и медицинской радиологии им. Н.Н. Александрова», Минск
(3) Лохач Анна Александровна, ГУ «Республиканский научно-практический центр онкологии и медицинской радиологии им. Н.Н. Александрова», Минск

Ключевые слова

эндопротез тела позвонка, метастаз

Актуальность

Позвоночник является третьим наиболее частым местом метастазирования (после легких и печени). Симптомные метастазы в позвоночнике поражают до 10% онкологических больных, из них около 10% лечатся хирургическим путем [1].

Цель

Обсуждение подходов к лечению и современных возможностей терапии пациентов с метастатическим поражением позвоночника.

Материалы и методы

Анализ данных литературы и оценка непосредственных результатов лечения 82 пациентов с опухолевым поражением позвоночника, прооперированных в период с 2018 по 2024 г. на базе ГУ «РНПЦ ОМР им. Н.Н. Александрова» с применением титановых имплантатов тел позвонков. Мужчин — 30 (36,6%), женщин — 52 (63,4%). Неврологический дефицит (Frankel A–D) выявлен у 33 (40,2%) пациентов. Болевой синдром при поступлении имелся у 77 (93,9%) пациентов. Выраженный болевой синдром (ВАШ 6 и выше) был у 19 (24,7%) пациентов. Возраст пациентов — от 19 до 74 лет (медиана 59 лет).

Результаты

Симптомные метастазы в позвоночнике нарушают его опорную функцию и приводят к возникновению неврологического дефицита и болевого синдрома. Ведущим методом борьбы с осложнениями, вызванными метастатическим поражением позвоночника, является хирургическое лечение. Учитывая наиболее частое место расположения метастаза в позвонке, многим пациентам показана вентральная декомпрессия спинного мозга с установкой на место разрушенного тела позвонка титанового имплантата. Проанализированы непосредственные результаты лечения 82 пациентов, которым выполнена резекция пораженного позвонка с установкой эндопротеза тела позвонка. У 28 (34,1%) пациентов операция выполнялось на шейном отделе позвоночника, у 26 (31,7%) — на грудном, у 28 (34,1%) — на поясничном. Средняя длительность операции — 144,8±69,5 мин. Средний объем интраоперационной кровопотери — 415,4±330,8 мл. Интраоперационные осложнения зафиксированы в 8 (9,8%) случаях. Наиболее частым осложнением (n=5) была массивная (более 1000 мл) кровопотеря. Послеоперационный койко-день в общей группе пациентов составил 11,0±6,5 дня (медиана 9 дней). Уменьшение болевого синдрома в послеоперационном периоде отметили 59 (76,6%) пациентов. Улучшение в неврологическом статусе к моменту выписки зафиксировано у большинства пациентов.

Выводы

Комплексный подход с привлечением хирурга-вертебролога при возникновении или угрозе спинальной компрессии является обязательным в лечении пациентов с метастатическим поражением позвоночника. Цель лечения — сохранение достойного качества жизни пациентов.

Список литературы

1. Nater A., Martin A.R., Sahgal A. et al. Symptomatic spinal metastasis: A systematic literature review of the preoperative prognostic factors for survival, neurological, functional and quality of life in surgically treated patients and methodological recommendations for prognostic studies // PLoS One. 2017 Feb 22. Vol. 12 (2).

Опухоли женской половой системы: хирургическое лечение

Результаты 10-летнего наблюдения после эксцизионного лечения предрака шейки матки

Авторы:

(1) Горбунова Елена Евгеньевна, elewg@mail.ru, ФГБОУ ВО «Ижевская государственная медицинская академия» Минздрава России, БУЗ УР «Республиканский клинический онкологический диспансер им. С.Г. Примушко Минздрава УР», Ижевск
(2) Прокопьева Татьяна Александровна, onco-52@yandex.ru, ФГБОУ ВО «Ижевская государственная медицинская академия» Минздрава России, БУЗ УР «Республиканский клинический онкологический диспансер им. С.Г. Примушко Минздрава УР», Ижевск
(3) Суханов Сергей Аркадьевич, pao@onco18.ru, БУЗ УР «Республиканский клинический онкологический диспансер им. С.Г. Примушко Минздрава УР», Ижевск

Ключевые слова

CIN II–III, предрак шейки матки, остаточные поражения CIN, рецидивы CIN

Актуальность

Частота остаточных/рецидивных поражений после лечения CIN II–III составляет от 6,6 до 43,1%, и риск рецидива заболевания сохраняется до 20–25 лет. Кроме того, у этой категории пациенток риск развития рака шейки матки в 5–10 раз выше, чем в общей популяции (Шумейкина А.О., 2022; Bowden S.J., 2023). В связи с чем представляет интерес изучение исходов заболевания на протяжении длительного периода наблюдения.

Цель

Оценить исходы заболевания у пациенток после эксцизионного лечения CIN II–III в течение 10-летнего наблюдения.

Материалы и методы

Проведен анализ гистологических заключений пациенток после электроконизации шейки матки и выскабливания цервикального канала, выполненных в 2013–2014 гг. по поводу CIN II–III. С 2013 по 2023 г. по электронной базе данных патолого-анатомического отделения и амбулаторным картам проведена оценка течения заболевания (анализ гистологических заключений после повторных электроконизаций шейки матки, обращаемости пациенток в онкодиспансер и вариантов специального лечения).

Результаты

Проанализированы исходы заболевания у 604 пациенток. Электроконизация шейки матки и выскабливание цервикального канала преимущественно выполнялись в условиях Республиканского онкологического диспансера (93,2%). Средний возраст пациенток составил 38,2+0,5 года. У 503 (83,3%) женщин патология шейки матки в течение 10-летнего наблюдения не обнаружена. В 13,6% случаев (82 пациентки) выявлены остаточные/рецидивные поражения шейки матки в виде CIN II–III. При этом диагноз в 75,6% случаев был установлен в течение первых 2 лет после выполненной первичной электроконизации шейки матки. У 19 (3,1%) пациенток обнаружен рак шейки матки, выявленный в 78,9% случаев в течение 5 лет после электроконизации шейки матки. Показаниями к морфологической верификации диагноза послужили: CIN II–III в цитологических мазках — 9 (47,4%) пациенток, подозрение на рак шейки матки (в цитологических мазках и/или клинически) — 10 (52,6%) пациенток. Ia стадия рака шейки матки установлена у 8 (42,1%) пациенток, Ib — у 4 (21,1%), IIb — у 3 (15,7%), IIIb — у 4 (21,1%) пациенток. Хирургическое лечение проведено 12 (63,1%) пациенткам, комбинированное лечение — 4 (21,1%), 3 (15,8%) пациентки получили химиолучевую терапию. От прогрессирования заболевания умерло 3 пациентки.

Выводы

Выявленные остаточные/рецидивные поражения шейки матки подтвердили необходимость длительного наблюдения больных после лечения CIN II–III. Это позволяет выявить предрак, ранний рак шейки матки и своевременно провести специальное лечение.

Список литературы

1. Шумейкина А.О., Красильников С.Э., Кедрова А.Г. и др. Риски и лечение рецидивов интраэпителиальных повреждений шейки матки // Опухоли женской репродуктивной системы. 2022. № 18 (3). С. 100–106. DOI: 10.17650/1994-4098-2022-18-3-100-106. 2. Bowden S.J., Doulgeraki T., Bouras E. et al. Risk factors for human papillomavirus infection, cervical intraepithelial neoplasia and cervical cancer: an umbrella review and follow-up Mendelian randomisation studies // BMC Med. 2023 Jul 27. Vol. 21 (1). P. 274. DOI: 10.1186/s12916-023-02965-w. PMID: 37501128; PMCID: PMC10375747.

Петровские чтения (фундаментальная онкология): школа молодых ученых

Генетические детерминанты дефицита гомологичной репарации ДНК в BRCA1-независимых опухолях молочной железы и яичников

Авторы:

(1) Горгуль Юлий Андреевич, gorgul.yuliy@gmail.com, ФГБУ «НМИЦ онкологии им. Н.Н. Петрова» Минздрава России, ФГБОУ ВО «Санкт-Петербургский государственный педиатрический медицинский университет» Минздрава России, Санкт-Петербург
(2) Мартьянов Александр Сергеевич, aleksandr.s.martianov@gmail.com, ФГБУ «НМИЦ онкологии им. Н.Н. Петрова» Минздрава России, ФГБОУ ВО «Санкт-Петербургский государственный педиатрический медицинский университет» Минздрава России, Санкт-Петербург
(3) Вощинина Арина Егоровна, voarina@gmail.com, ФГБУ «НМИЦ онкологии им. Н.Н. Петрова» Минздрава России, Санкт-Петербург
(4) Соколенко Анна Петровна, annasokolenko@mail.ru, ФГБУ «НМИЦ онкологии им. Н.Н. Петрова» Минздрава России, ФГБОУ ВО «Санкт-Петербургский государственный педиатрический медицинский университет» Минздрава России, Санкт-Петербург
(5) Венина Айгуль Рифовна, garifullina.aigul@gmail.com, ФГБУ «НМИЦ онкологии им. Н.Н. Петрова» Минздрава России, Санкт-Петербург
(6) Преображенская Елена Васильевна, chekmarevaev@mail.ru, ФГБУ «НМИЦ онкологии им. Н.Н. Петрова» Минздрава России, Санкт-Петербург
(7) Белогубова Евгения Витальевна, belogubovaev@mail.ru, ФГБУ «НМИЦ онкологии им. Н.Н. Петрова» Минздрава России, Санкт-Петербург
(8) Семина Мария Вячеславовна, mvsyomina@gmail.com, ФГБУ «НМИЦ онкологии им. Н.Н. Петрова» Минздрава России, Санкт-Петербург
(9) Кулигина Екатерина Шотовна, kate.kuligina@gmail.com, ФГБУ «НМИЦ онкологии им. Н.Н. Петрова» Минздрава России, ФГБОУ ВО «Санкт-Петербургский государственный педиатрический медицинский университет» Минздрава России, Санкт-Петербург
(10) Имянитов Евгений Наумович, evgeny@imyanitov.spb.ru, ФГБУ «НМИЦ онкологии им. Н.Н. Петрова» Минздрава России, ФГБОУ ВО «Санкт-Петербургский государственный педиатрический медицинский университет» Минздрава России, ГБУЗ «Санкт-Петербургский клинический научно-практический центр специализированных видов медицинской помощи (онкологический) им. Н.П. Напалкова», ФГБНУ «Научно-исследовательский институт медицинской приматологии», Сочи

Ключевые слова

рак молочной железы, рак яичника, гены гомологичной репарации, NGS, PARP-ингибиторы

Актуальность

Доля опухолей, имеющих наследственную природу, составляет приблизительно 10% всех случаев рака молочной железы (РМЖ) и 25–30% случаев рака яичника (РЯ) [1]. Многие из них характеризуются дефицитом гомологичной репарации ДНК (homologous repair deficiency, HRD) — состоянием, при котором наблюдается высокий уровень хромосомной нестабильности. Наиболее изученной причиной возникновения HRD является наследственные мутации BRCA1/2, однако в большинстве случаев генетическую причину заболевания установить не удается. В связи с этим изучение особой группы пациенток — женщин, у которых опухоль демонстрирует признаки HRD в отсутствие наследственных дефектов BRCA1/2,

представляет высокий интерес. Такой фенотип опухоли может указывать на наличие патогенных мутаций других генов, вовлеченных в репарацию ДНК, в первую очередь партнеров BRCA1 по механизму гомологичной рекомбинации [2].

Цель

Осуществить поиск наследственных мутаций в генах, вовлеченных в гомологичную рекомбинацию, у пациенток с опухолями молочной железы и яичников.

Материалы и методы

Исходная когорта пациенток насчитывала 15 744 больных РМЖ/РЯ с клиническими признаками наследственного опухолевого синдрома, получавших лечение в НМИЦ онкологии им. Н.Н. Петрова. В результате отбора из эксперимента было исключено 2352 носительницы «классических» наследственных мутаций, ассоциированных с наследственным РМЖ/РЯ [BRCA1/2 (*N*=1270), BRCA2 (*N*=562), CHEK2 (*N*=285), NBS1 (*N*=88), BLM (*N*=69), TP53 (*N*=16), PALB2 (*N*=62)]. У оставшихся 210 пациенток был проанализирован статус HRD в опухоли. Было обнаружено 109 (51,9%) случаев, когда дефицит репарации развился в отсутствии наследственных мутаций в «канонических» генах наследственного РМЖ. У этих пациенток в ДНК из крови было выполнено таргетное секвенирование кодирующих последовательностей 35 локусов, вовлеченных в гомологичную репарацию ДНК.

Результаты

В 14/109 (12,8%) случаях выявлена наследственная белок-инактивирующая мутация одного из генов гомологичной репарации ДНК; в 1 случае обнаружена соматическая аберрация гена ATM. В исследованной серии пациенток наиболее часто патогенные мутации затрагивали гены семейства RAD51 [RAD51C (*N*=6), RAD51D (*N*=1)] и их ближайшего партнера RAD54L (*N*=2).

Выводы

Полученные результаты означают, что одной из частых причин возникновения фенотипа HRD является наследственная мутация в генах семейства RAD. Этот факт служит серьезным основанием для включения указанных локусов RAD51C, RAD51D, RAD54L в диагностические панели для диагностики наследственных детерминант РМЖ и РЯ. Выявление наследственных дефектов, ассоциированных с HRD, клинически значимо в силу того, что такие «нестабильные» карциномы чувствительны к ингибиторам PARP, ДНК-повреждающим платиносодержащим препаратам и иммунотерапии [3].

Список литературы

1. Imyanitov E.N. et al. Hereditary cancer syndromes // World Journal of Clinical Oncology. 2023. T. 14. N. 2. C. 40. 2. Voutsadakis I.A., Stravodimou A. Homologous recombination defects and mutations in DNA damage response (DDR) genes besides BRCA1 and BRCA2 as breast cancer biomarkers for PARP inhibitors and other DDR targeting therapies // Anticancer Research. 2023. T. 43. №. 3. C. 967–981. 3. Liu Y. et al. Somatic and germline aberrations in homologous recombination repair genes in Chinese prostate cancer patients // Frontiers in oncology. 2023. T. 13. C. 1086517.

Опухоли мочеполовой системы (не простатический): комбинированное/комплексное лечение

Содержание моноаминов в крови больных раком мочевого пузыря в зависимости от наличия сахарного диабета

Авторы:

(1) Горошинская Ирина Александровна, iagor17@mail.ru, ФГБУ «НМИЦ онкологии» Минздрава России, Ростов-на-Дону
(2) Каплиева Ирина Викторовна, kaplirina@yandex.ru, ФГБУ «НМИЦ онкологии» Минздрава России, Ростов-на-Дону
(3) Атаева Елена Муратовна, lena.ataevvae1996@yandex.ru, ФГБУ «НМИЦ онкологии» Минздрава России, Ростов-на-Дону

(4) Трепитаки Лидия Константиновна, legolab69@yandex.ru, ФГБУ «НМИЦ онкологии» Минздрава России, Ростов-на-Дону
(5) Погорелова Юлия Александровна, flora-73@yandex.ru, ФГБУ «НМИЦ онкологии» Минздрава России, Ростов-на-Дону
(6) Шевченко Алексей Николаевич, alexshew@mail.ru, ФГБУ «НМИЦ онкологии» Минздрава России, Ростов-на-Дону

Ключевые слова

рак мочевого пузыря, сахарный диабет 2-го типа, норадреналин, дофамин, серотонин

Актуальность

Рак мочевого пузыря (РМП) входит в десятку наиболее распространенных видов рака в мире, имеет высокий риск рецидивов и метастазирования [1]. Установлена статистически значимая связь риска РМП с сахарным диабетом (СД) [2]. Раковые клетки используют сигнальный путь, инициируемый нейротрансмиттерами, для активации неконтролируемой пролиферации и диссеминации. Нейротрансмиттеры могут воздействовать на иммунные и эндотелиальные клетки в микроокружении опухоли, способствуя ее прогрессированию [3].

Цель

Изучить влияние СД на содержание норадреналина, дофамина и серотонина в крови больных РМП.

Материалы и методы

Больные немышечно-инвазивным РМП (22 пациента) были разделены на основную группу — РМП на фоне СД и контрольную — РМП без СД по 11 пациентов в каждой. В группы сравнения вошло 11 человек без онкопатологии и СД (доноры) и 8 пациентов с СД 2-го типа без онкопатологии. В плазме крови определяли содержание норадреналина (НА), дофамина (ДА), серотонина (СР) и продукта его метаболизма 5-оксииндолуксусной кислоты (5-ОИУК) методом ИФА (IBL International, Германия). Использована Statistica 10.0.

Результаты

Наиболее характерным для больных РМП было снижение содержания норадреналина в крови, которое составило 80,7% у 9 больных из 11 в группе без сопутствующей патологии и 66,8% у больных РМП на фоне СД2 ($p< 0,0001$ в обоих случаях) относительно группы доноров. Относительно группы с СД 2-го типа у больных РМП на фоне СД наблюдалось снижение дофамина на 39,4% (p=0,028), норадреналина на 74,0% (p=0,0000), содержание серотонина было повышено на 153,9% (p=0,0007), а также относительно РМП без СД — на 64,5% (p=0,0041). Выявлено снижение относительно доноров индексов НА/ДА и НА/СР в 3,8 и 4,5 раза при РМП без СД и в 2,7 и 3,7 раза на фоне СД (p=0,0000). У больных СД без РМП индекс 5-ОИУК/СР был двукратно выше, чем в остальных группах ($p \leq 0,002$), что указывает на возможную роль только при СД активации моноаминоксидазы (МАО) в генерации H_2O_2 и на развитие МАО-зависимого окислительного стресса, чему придают большое значение в последние годы.

Выводы

У больных РМП на фоне СД 2-го типа выявлены несколько более высокие соотношения стресс-реализующего норадреналина к стресс-лимитирующим дофамину и серотонину, чем при РМП без СД, что свидетельствует о меньшей стресс-устойчивости. Больший стрессовый потенциал при наличии СД, возможно, требует подбора дополнительной терапии таким больным РМП.

Список литературы

1. Gill E., Perks C.M. Mini-Review: Current bladder cancer treatment-the need for improvement // Int J Mol Sci. 2024 Jan 26. Vol. 25 (3). P. 1557. 2. Ahmadinezhad M. et al. The relationship between metabolic syndrome and its components with bladder cancer: a systematic review and meta-analysis of cohort studies // Epidemiol Health. 2022. Vol. 44. P. e2022050. 3. Jiang S.H. et al. Neurotransmitters: emerging targets in cancer // Oncogene. 2020 Jan. Vol. 39 (3). P. 503–515.

Рак молочной железы: реконструктивно-пластическая хирургия

Липофилинг как этап реконструкции груди: собственный опыт

Авторы:

(1) Гладышев Александр Олегович, gladyshev1972@mail.ru, УЗ «Минский городской клинический онкологический центр», Минск
(2) Курсакова Лариса Алексеевна, ivanlar@yandex.ru, УЗ «Минский городской клинический онкологический центр», Минск
(3) Былинский Геннадий Ильич, bgi66@mail.ru, УЗ «Минский городской клинический онкологический центр», Минск
(4) Гресская Елизавета Дмитриевна, gresskaya98@mail.ru, УЗ «Минский городской клинический онкологический центр», Минск

Ключевые слова

липофилинг, рак молочной железы

Актуальность

Постоянный рост заболеваемости раком молочной железы в мире, а также явная тенденция к «омоложению» пациенток с данной патологией расширяют показания к выполнению реконструкции груди, одним из видов которой является метод трансплантации аутологичной жировой ткани (липофилинг).

Цель

Изучить достоинства и недостатки реконструкции груди с помощью липофилинга.

Материалы и методы

Обобщен опыт выполнения реконструктивных операций на молочной железе с помощью трансплантации аутологичной жировой ткани у пациенток после кожесберегающей мастэктомии.

Результаты

Липофилинг, или трансплантация аутологичной жировой ткани, — это процесс перемещения собственной жировой ткани пациентки для изменения формы, объема, консистенции и профиля тканей с целью их восстановления, омоложения и регенерации. В представленное исследование включено 22 пациентки, оперированные в Минском городском клиническом онкологическом центре с диагнозом «рак молочной железы» 0–III стадии, которым в 2023 г. была выполнена реконструкция груди с помощью липофилинга. Возраст пациенток варьировал от 28 лет до 61 года. При этом у 3 пациенток с небольшим планируемым объемом восстанавливаемой груди липофилинг был применен как самостоятельный метод реконструкции. Для полного восстановления объема груди им потребовалось от 1 до 3 этапов липофилинга с одномоментным введением от 250 до 350 мл аутологичного жира. В оставшихся 19 случаях липофилинг был применен для увеличения объема покровных тканей, улучшения их трофики на фоне хронической постлучевой ишемии как один из этапов в комбинированной реконструкции груди. При этом 6 пациенткам после 1 сеанса липофилинга было выполнено успешное эндопротезирование, остальным 13 запланированы дополнительные сессии липофилинга с последующей установкой имплантата. Во всех наблюдаемых случаях получен удовлетворительный эстетический результат. Послеоперационных осложнений за время исследования не выявлено.

Выводы

Инъекционная аутотрансплантация жировой ткани и ее компонентов для реконструкции груди является безопасным, относительно простым и перспективным методом. Липофилинг может применяться как самостоятельный вид восстановления груди после подкожной мастэктомии, так и в комбинации с другими методами реконструкции груди при необходимости.

Список литературы

1. Simonacci F., Bertozzi N., Grieco M. et al. Procedure, applications, and outcomes of autologous fat grafting // Annals of Medicine and Surgery. 2017.

Сопроводительная терапия в онкологии

Факторы риска развития стероид-индуцированной гипергликемии при лечении лимфопролиферативных заболеваний

Авторы:

(1) Грибов Вадим Валентинович, gribov_vv@bk.ru, Городская больница № 2 г. Макеевки , Макеевка, ФГБОУ ВО «Донецкий государственный медицинский университет им. М. Горького» Минздрава России, Донецк
(2) Склянная Елена Валерьевна, elena_skl1979@mail.ru, ФГБОУ ВО «Донецкий государственный медицинский университет им. М. Горького» Минздрава России, ФГБУ «Институт неотложной и восстановительной хирургии им. В.К. Гусака» Минздрава России, Донецк
(3) Ватутин Николай Тихонович, kafedra_vatutin@mail.ru, ФГБОУ ВО «Донецкий государственный медицинский университет им. М. Горького» Минздрава России, ФГБУ «Институт неотложной и восстановительной хирургии им. В.К. Гусака» Минздрава России, Донецк

Ключевые слова

стероид-индуцированная гипергликемия, глюкокортикостероиды, гемобластозы, прогностическая модель

Актуальность

Стероид-индуцированная гипергликемия (СИГГ) вызывает существенные затруднения при терапии пациентов с гемобластозами из-за развития значимых осложнений.

Цель

Построить модель прогнозирования развития СИГГ среди пациентов с лимфопролиферативными заболеваниями (ЛПЗ), получающих глюкокортикостероиды (ГКС) в составе схем полихимиотерапии.

Материалы и методы

Были обследованы 368 пациентов с ЛПЗ без предсуществующего сахарного диабета во время лечения в химиотерапевтическом отделении Городской больницы № 2 г. Макеевки (ДНР) с января 2021 г. по декабрь 2023 г. в возрасте от 18 до 85 лет [медиана возраста 62 (45,75–69,00)]. Из них мужчин 142 (38,6%; 95% ДИ 33,6–43,8), женщин 226 (61,4%; 95% ДИ 56,2–66,4); с неходжскинскими лимфомами — 180 случаев (48,9%; 95% ДИ 43,7–57,1), с множественной миеломой (ММ) — 60 (16,3%; 95% ДИ 12,7–20,5), с лимфомой Ходжкина (ЛХ) — 90 (24,5%; 95% ДИ 20,2–29,2), с хроническим лимфолейкозом (ХЛЛ) — 38 (10,3%; 95% ДИ 7,4–13,9). Преднизолон получили 304 пациента (82,6%; 95% ДИ 78,3–86,3). Дексаметазон применялся у 64 пациентов (17,4%; 95% ДИ 13,7–21,7). Медиана ИМТ — 26,19 кг/м^2 (22,81–28,56). Доза (мг) дексаметазона пересчитывалась эквивалентно дозе преднизолона. Уровень глюкозы определялся дважды — перед началом и после окончания терапии. Критерием СИГГ было повышение уровня глюкозы > 6,1 ммоль/л по результатам второго измерения. Статистический анализ проводился с использованием программы StatTech v. 4.1.4 (разработчик — ООО «Статтех», Россия). Различия считались статистически значимыми при $p < 0,05$.

Результаты

Разработана прогностическая модель для определения вероятности СИГГ в зависимости от пола, возраста, ИМТ, диагноза, количества предшествующих курсов лечения с включением ГКС, типа ГКС, режима использования, суточной дозы, количества дней приема, методом бинарной логистической регрессии. Полученная регрессионная модель является статистически значимой ($p < 0,001$). Исходя из значения коэффициента детерминации модель объясняет 18,4% наблюдаемой дисперсии значения гликемии. При проверке чувствительности и специфичности модели площадь под ROC-кривой составила 0,662±0,029 с 95% ДИ 0,604–0,719. Полученная модель была статистически значимой ($p < 0,001$). Пороговое значение логистической функции P в точке cut-off, которому соответствовало наивысшее значение индекса Юдена, составило 0,400. СИГГ прогнозировалось при значении логистической функции P выше данной величины или равном ей. Чувствительность и специфичность модели составили 72,1 и 56,6% соответственно.

Выводы

Разработана модель прогнозирования развития СИГГ при лечении ЛПЗ. Факторами риска являются женский пол, возраст, избыточная масса тела, непрерывный прием ГКС, суточная доза ГКС и количество дней приема. Чувствительность и специфичность модели составили 72,1 и 56,6% соответственно.

Список литературы

1. Toyoshima M.T.K., Cukier P., Souza A.B.C. et al. Effects of glucocorticoids on interstitial glucose concentrations in individuals with hematologic cancer and without known diagnosis of diabetes: a pilot study // Einstein (Sao Paulo). 2022 Jul 8. Vol. 20. P. eAO8031. DOI: 10.31744/einstein_journal/2022AO8031. PMID: 35830152. PMCID: PMC9262279. 2. Harris D., Barts A., Connors J. et al. Glucocorticoid-induced hyperglycemia is prevalent and unpredictable for patients undergoing cancer therapy: an observational cohort study // Curr Oncol. 2013 Dec. Vol. 20 (6). P. e532-8. DOI: 10.3747/co.20.1499. PMID: 24311953. PMCID: PMC3851349. 3. Lamar Z.S., Dothard A., Kennedy L. et al. Hyperglycemia during first-line R-CHOP or dose adjusted R-EPOCH chemotherapy for non-Hodgkin lymphoma is prevalent and associated with chemotherapy alteration — a retrospective study // Leuk Lymphoma. 2018 Aug. Vol. 59 (8). P. 1871–1877. DOI: 10.1080/10428194.2017.1410889. Epub 2017 Dec 18. PMID: 29252084. PMCID: PMC6005713. 4. Agudo-Tabuenca A., Gimeno-Orna J.A., Sáenz-Abad D. Assessment of the efficacy and safety of a protocol to manage glucocorticoid-induced hyperglycemia in diabetic patients during hospital stay // Endocrinol Diabetes Nutr (Engl Ed). 2019 Jun–Jul. Vol. 66 (6). P. 353–360. English, Spanish. DOI: 10.1016/j.endinu.2019.01.008. Epub 2019 Mar 18. PMID: 30898606.

Опухоли мочеполовой системы (предстательной железы): лучевая терапия

Опыт применения метода протонной лучевой терапии у больных раком предстательной железы в ФГБУ ФНКЦРиО ФМБА

Авторы:

(1) Гриценко Сергей Ефимович, gritsenkose@fvcmrfmba.ru, ФГБУ «Федеральный научно-клинический центр медицинской радиологии и онкологии» ФМБА, Димитровград
(2) Удалов Юрий Дмитриевич, kadyrovaam@fvcmrfmba.ru, ФГБУ «Федеральный научно-клинический центр медицинской радиологии и онкологии» ФМБА, Димитровград
(3) Киселев Василий Алексеевич, kiselevva@fvcmrfmba.ru, ФГБУ «Федеральный научно-клинический центр медицинской радиологии и онкологии» ФМБА, Димитровград

Ключевые слова

рак предстательной железы, эффективность, безопасность, режимы протонной терапии

Актуальность

В структуре заболеваемости мужского населения онкологическими заболеваниями рак предстательной железы (РПЖ) занимает 2-е место. За счет внедрения скрининга и улучшения диагностики показатель выявляемости в I–II стадии из года в год растет. В 2022 г. этот показатель составил 63%. А это значит, что значительно увеличилось количество мужчин, которым показано проведение радикальных методов лечения, в том числе лучевой терапии.

Цель

Сравнить различные режимы протонной лучевой терапии по эффективности и безопасности.

Материалы и методы

В 2023 г. в ФГБУ ФНКЦРиО ФМБА протонная лучевая терапия (ПЛТ) по радикальной программе проведена 316 больным с РПЖ. Все пациенты были в возрастной группе от 46 до 85 лет. Наибольшей по численности была возрастная группа 60–69 лет — 111 (48,68%) пациентов. Второй по количеству была группа пациентов 70–79 лет, получивших ПЛТ, — 66 (28,95%). В соответствии с клинической ситуацией различие в лечении зависело от объемов облучения: облучение первичного очага (ложа) или облучение первичного очага и зон регионального метастазирования (ЗРМ). При облучении только первичного очага использовалось два режима: классическое фракционирование и умеренное гипофракционирование. Суммарная очаговая доза была изоэффективна и составляла 72–80 ГрЭ, что достигалось за 36–40 фракций при классическом режиме и за 20–28 фракций при умеренном гипофракционировании. Другой клинический вариант предполагал облучения первичного очага и ЗРМ. Различие в методиках заключалось в том, что в одном случае это проводилось последовательно за 36–40 фракций, а в другом — в режиме интегрированного буста за 28 фракций. При использовании режимов умеренного гипофракционирования и интегрированного буста применялись рентгеноконтрастные маркеры. Острая и поздняя токсичность лечения оценивалась в соответствии с классификациями RTOG/EORTC.

Результаты

В 2023 г. в ФГБУ ФНКЦРиО ФМБА ПЛТ локально проведена 186 (59%) пациентам с РПЖ. Из них 15 (5%) — в режиме классического фракционирования, 177 (54%) — в режиме умеренного гипофракционирования. ПЛТ на первичный очаг и ЗРМ проведена 130 (41%) пациентам с РПЖ. Из них 13 (4%) — в режиме последовательного буста, 117 (37%) — в режиме интегрированного буста. Таким образом, 54% пациентов получили протонную лучевую терапию в режиме умеренного гипофракционирования, 37% в режиме интегрированного буста, 5% в режиме классического фракционирования и 4% в режиме последовательного буста. У всех пациентов не наблюдалось рецидива в зоне облучения в течение 6 мес после лечения, а также токсических реакций III и IV степени.

Выводы

1. Применение метода протонной терапии в условиях ФГБУ ФНКЦРиО ФМБА позволяет эффективно и безопасно реализовать программу лучевого лечения. 2. Применение протонной терапии в режиме умеренного гипофракционирования в условиях ФГБУ ФНКЦРиО ФМБА является эффективной и безопасной методикой.

Список литературы

1. Современные аспекты протонной терапии / Ю.Д. Удалов, Л.А. Данилова, Е.В. Маякова и др. Димитровград: Издательство Икар, 2023. 356 с. ISBN 978-5-7974-0772-0. DOI: 10.56582/9785797407720. 2. Prostate Cancer NCCN Clinical Practice Guidelines in Oncology (NCCN Guidelines®) Version 3.2024. March 8, 2024.

Лучевая диагностика (рентгенография, КТ, МРТ) в онкологии

Точность магнитно-резонансной томографии в оценке распространенности и степени регресса опухоли прямой кишки после неоадъювантного лечения

Авторы:

(1) Гришко Павел Юрьевич, dr.grishko@mail.ru, ФГБУ «НМИЦ онкологии им. Н.Н. Петрова» Минздрава России, Санкт-Петербург
(2) Кулиш Анна Васильевна, anka24@inbox.ru, ФГБУ «НМИЦ онкологии им. Н.Н. Петрова» Минздрава России, Санкт-Петербург
(3) Караханова Анна Геннадьевна, annakarakhanova@yandex.ru, ФГБУ «НМИЦ онкологии им. Н.Н. Петрова» Минздрава России, Санкт-Петербург
(4) Оконечникова Дарья Викторовна, idashkaok@gmail.com, ФГБУ «НМИЦ онкологии им. Н.Н. Петрова» Минздрава России, Санкт-Петербург
(5) Мамонтова Анна Сергеевна, a.petrova.05@gmail.com, ФГБУ «НМИЦ онкологии им. Н.Н. Петрова» Минздрава России, Санкт-Петербург
(6) Тятьков Станислав Александрович, s.t._spb@mail.ru, ФГБУ «НМИЦ онкологии им. Н.Н. Петрова» Минздрава России, Санкт-Петербург
(7) Балкаров Алим Хасанбиевич, alim.balkarov.90@mail.ru, ФГБУ «НМИЦ онкологии им. Н.Н. Петрова» Минздрава России, Санкт-Петербург
(8) Нестерова Валерия Валерьевна, nestlera00@gmail.com, ФГБУ «НМИЦ онкологии им. Н.Н. Петрова» Минздрава России, Санкт-Петербург
(9) Павловская Евгения Александровна, e.a.pavlovskaya@gmail.com, ФГБУ «НМИЦ онкологии им. Н.Н. Петрова» Минздрава России, Санкт-Петербург

Ключевые слова

магнитно-резонансная томография, рак прямой кишки, неоадъювантное лечение

Актуальность

Мультипараметрическая магнитно-резонансная томография (МРТ) является «золотым стандартом» в первичном стадировании рака прямой кишки (РПК). Однако ее возможности в оценке регресса опухоли и рестадировании недостаточно изучены, а литературные данные противоречивы.

Цель

Определение информативности МРТ в оценке эффективности неоадъювантного лечения рака прямой кишки.

Материалы и методы

В исследование включено 150 пациентов, получивших химиолучевую терапию по поводу аденокарциномы прямой кишки. Всем пациентам выполнялась МРТ органов малого таза перед проведением неоадъювантного лечения и через 8–10 нед после его окончания с целью оценки ответа опухоли. Гистологическая и МР-оценка оценка степени регресса опухоли после химиолучевой терапии (ХЛТ) проводилась согласно классификации Mandard. Для сравнительного анализа были использованы основные критерии эффективности лечения и распространенности РПК после неоадъювантной терапии: состояние циркулярной (потенциальной) границы резекции (CRM), наличие или отсутствие экстрамуральной венозной инвазии (mrEMVI), глубина инвазии мезоректальной клетчатки первичной опухолью (mrT), наличие или отсутствие метастатически пораженных мезоректальных лимфатических узлов (mrN) и степень регресса опухоли (mrTRG). Данные параметры были сопоставлены с патоморфологическими данными и проведен ROC-анализ.

Результаты

Согласно полученным данным, наибольшей диагностической эффективностью, в сравнении с патоморфологическими результатами, обладали такие МР-критерии, как N-критерий (чувствительность 82%, специфичность 91,2%, точность 92,1%; AUC=0,88), CRM (чувствительность 85%, специфичность 81%, точность 82%; AUC=0,84) и EMVI (чувствительность 72%, специфичность 83%, точность 84%; AUC=0,80). В то время как диагностические эффективности Т-критерия (чувствительность 92%, специфичность 55%, точность 75%; AUC=0,773) и TRG (чувствительность 46%, специфичность 86,3%, точность 74%; AUC=0,66) были недостаточно высокими.

Выводы

Мультипараметрическая МРТ обладает высокими показателями чувствительности и специфичности в оценке эффективности неоадъювантного лечения местнораспространенного РПК, что позволяет использовать полученные данные в выборе дальнейшей тактики лечения.

Список литературы

1. Карачун А.М., Самсонов Д.В. Вмешательство за пределами тотальной мезоректумэктомии при раке прямой кишки: оправдан ли лапароскопический доступ?// Вопросы онкологии. 2023. № 69 (4). С. 592–598. 2. Гришко П.Ю., Мищенко А.В., Гринфельд Ю.А. и др. Современный методический подход к проведению МРТ при раке прямой кишки // Лучевая диагностика и терапия. 2019. № 2. С. 102–107. 3. Самсонов Д.В., Карачун А.М. Прогностическое значение постлучевого регресса местнораспространенного рака прямой кишки // Вопросы онкологии. 2019. Т. 65, № 1. С. 135–141. 4. Nahas S.C., Nahas C.S.R., Cama G.M. et al. Diagnostic performance of magnetic resonance to assess treatment response after neoadjuvant therapy in patients with locally advanced rectal cancer // Abdominal Radiology. 2019. Vol. 44, N. 11. P. 3632–3640. 5. Peacock O., Chang G. J. «Watch and Wait» for complete clinical response after neoadjuvant chemoradiotherapy for rectal cancer // Minerva chirurgica. 2019.

Онкоэпидемиология

Роль Центра диагностики и лечения опухолей шейки матки в раннем выявлении рака шейки матки

Авторы:

(1) Губайдуллина Татьяна Николаевна, t.gubaydullina73@mail.ru, ГАУЗ «Челябинский областной клинический центр онкологии и ядерной медицины», Челябинск
(2) Кукленко Т.В., Kuklek_t@mail.ru, ГАУЗ «Челябинский областной клинический центр онкологии и ядерной медицины», Челябинск
(3) Лисицина Ю.А., ogle_dreams@mail.ru, ГАУЗ «Челябинский областной клинический центр онкологии и ядерной медицины», Челябинск

Ключевые слова

рак шейки матки, карцинома *in situ*, Центр

Актуальность

В России заболеваемость раком шейки матки III и IV стадий достаточно высока — в 2022 г. составляла 34,2%, по Челябинской области — 38,9% [1]. Рак шейки матки на стадии раннего выявления — потенциально предотвратимое заболевание. Низкий уровень диагностики карциномы *in situ* можно объяснить недостаточной организацией профилактических и скрининговых мероприятий, ошибками забора биоматериала, а также неудовлетворительным учетом новообразований *in situ* [2].

Цель

Оценить эффективность работы Центра диагностики и лечения опухолей шейки матки.

Материалы и методы

Материалом для исследования послужили данные 1813 пациенток с карциномой *in situ* (HSIL) и 250 пациенток с инвазивным раком шейки матки, получивших лечение в Центре диагностики и лечения опухолей шейки матки в ГАУЗ «ЧОКЦОиЯМ» в 2020–2023 гг. Также были использованы данные популяционного ракового регистра Челябинской области.

Результаты

Центр был организован 10 марта 2020 г. Основная задача Центра — выявление ранних форм новообразований шейки матки и снижение доли запущенных стадий заболевания. Анализ результатов лечения пациенток с HSIL показал ежегодный рост впервые выявленных случаев инвазивного рака шейки матки (I–II стадия) на фоне данной патологии. Так, в 2020 г. диагноз инвазивного рака установлен у 7,1% пациенток с HSIL, в 2021 г. — у 8,9%, в 2022 г. — у 10,5 %, в 2023 г. — у 10,8 %. В динамике отмечен рост количества выявляемых карцином *in situ*. Так, в 2019 г. зарегистрировано 135 случаев заболевания, в 2020 г. — 431, в 2021 г. — 599, в 2022 г. — 623, в 2023 г. — 682. Количество выявленных случаев злокачественных новообразований (ЗНО) шейки матки на I–II стадии в Челябинской области выросло с 55,8% в 2019 г. до 64,3% в 2023 г., а доля запущенных случаев в общем количестве ЗНО шейки матки снизилась с 42,3% в 2019 г. до 35,5% в 2023 г.

Выводы

Создание Центра существенно повысило качество учета пациенток с карциномой *in situ*. Центр в рамках возложенных на него функций реализует эффективную модель оказания медицинской помощи женщинам с патологией шейки матки, существенно влияющую на улучшение онкоэпидемиологических показателей региона.

Список литературы

1. Каприн А.Д., Старинский В.В., Шахзадова А.О. Состояние онкологической помощи населению России в 2022 году. М., 2023. 2. Леонов М.Г., Ахматханов Х.У., Чернов С.Н., Горяшко О.В. Анализ выявляемости и диагностики злокачественных новообразований в Российской Федерации в 2016 году // Эффективная фармакотерапия. Онкология, гематология и радиология. № 2. С. 30–32.

Анестезия и интенсивная терапия в онкологии

Эффекты снижения давления пневмоперитонеума на гемодинамику и перфузию внутренних органов у пациентов с морбидным ожирением при онкогинекологических операциях

Авторы:

(1) Гурин Михаил Николаевич, gurin81@mail.ru, ФГБУ «НМИЦ онкологии им. Н.Н. Петрова» Минздрава России, Санкт-Петербург
(2) Глущенко Владимир Анатольевич, spbgmaanestez@mail.ru, ФГБУ «НМИЦ онкологии им. Н.Н. Петрова» Минздрава России, Санкт-Петербург
(3) Берлев Игорь Викторович, iberlev@mail.ru, ФГБУ «НМИЦ онкологии им. Н.Н. Петрова» Минздрава России, Санкт-Петербург

Ключевые слова

рак эндометрия, ожирение, пневмоперитонеум, артериальное давление, ударный объем, сердечный выброс

Актуальность

Рак матки считается вторым по распространенности онкогинекологическим заболеванием в мире. Морбидное ожирение, являясь одним из значимых факторов развития данного заболевания, часто сопровождает его. Ожирение и коморбидность у данной категории пациенток обусловливает увеличение анестезиологического и хирургического рисков. Одной из возможных стратегий, изучаемых в течение последних лет, стало снижение уровня искусственного внутрибрюшинного давления во время лапароскопической операции.

Цель

Повышение эффективности и безопасности хирургического обеспечения лапароскопических операций у пациенток раком эндометрия с морбидным ожирением.

Материалы и методы

Проведено проспективное, одноцентровое, нерандомизированное исследование. Две группы по 30 пациенток с раком эндометрия (T1-2, No-1, Mo) (ИМТ> 40), которым выполнялась лапароскопическая пангистерэктомия, и/или с лимфодиссекцией. Всем пациенткам по стандартной схеме проведена общая комбинированная анестезия. В 1-й группе уровень пневмоперитонеума (ВБД) составлял 10 мм рт.ст., в 2-й группе — 14 мм рт.ст. Гемодинамические параметры пациенток оценивались с помощью системы инвазивного мониторинга (Flow-trec) в пяти точках. Проведена оценка визуализации операционного поля, длительности операции и объема кровопотери. Выполнен анализ абдоминального перфузионного давления (АПД).

Результаты

При оценке параметров гемодинамики было выявлено, что медиана среднего артериального давления (ср. АД) снизилась на 6,8%, а систолического артериального давления (с.АД) — на 21% (p< 0,05).Средние значения сердечного выброса снизились на 14,5% (p=0,01), ударный объем уменьшился на 26,32% после инсуффляции ВБД по сравнению с исходным уровнем (p=0,01). В группе с ВБД 10 см вод.ст. показатели ср.АД (101 мм рт.ст. Q_1–Q_3 — 95–106) оказались выше по сравнению с группами с ВБД 14 см вод.ст. (93 мм рт.ст. Q_1–Q_3 — 88–98) (p=0,031). Показатели д.АД в группе с ВБД 10 см вод.ст. показали достоверные различия (79 мм рт.ст. Q_1–Q_3 — 71–90) в сравнении с группой ВБД 14 см вод.ст. (75 мм рт.ст. Q_1–Q_3 — 67–80) (p=0,025). Средние значения АПД в подгруппе с более высоким ВБД были ниже, чем в подгруппе с низким значением ВБД (88,2 мм рт.ст. против 76,2 мм рт.ст., p< 0,05). В обеих группах визуализация операционного поля была оценена хирургом как удовлетворительная, а объем кровопотери был сопоставим между группами (группа 1 — 115 мл, группа 2 — 110 мл, p> 0,05). Средняя длительность операции в 1-й группе составила 165,4±22,0 мин, в 2-й группе —141,2±37,6 мин (p> 0,05).

Выводы

Применение более низкого уровня ВБД (10 см вод.ст.) не сопровождалось ухудшением визуализации операционного поля, увеличением объема кровопотери и длительности операции. В то же время отмечается благоприятное влияние на перфузию внутренних органов брюшной полости в виде увеличения средних АД и АПД.

Список литературы

1. Sung H., Ferlay J., Siegel R.L. et al. Global Cancer Statistics 2020: GLOBOCAN Estimates of Incidence and Mortality Worldwide for 36 Cancers in 185 Countries // CA Cancer J Clin. 2021. Vol. 71. P. 209. 2. Constantine G.D., Kessler G., Graham S., Goldstein S.R. Increased Incidence of Endometrial Cancer Following the Women's Health Initiative: An Assessment of Risk Factors // J Womens Health (Larchmt). 2019. Vol. 28. P. 237. 3. Weidpass E. Trends in corpus uteri cancer mortality in member states of the European Union / E. Weidpass, J. Antoine, F.I. Bray. et al. // Eur. J. Cancer. 2014. Vol. 50 (9). P. 1675–1684. 4. Wilson A. Intra-abdominal pressure and the morbidly obese patients: the effect of body mass index / A. Wilson, J. Longhi, C. Goldman, S. McNatt // J. Trauma. 2010. Vol. 69 (1). P. 78–83.

Конкурс молодых ученых

Моделирование гипоксии опухолевых тканей *in vivo*

Авторы:

(1) Гурова Софья Валерьевна, gurova.sophie@gmail.com, ФГБУ «НМИЦ онкологии» Минздрава России, Ростов-на-Дону

(2) Гончарова Анна Сергеевна, fateyeva_a_s@list.ru, ФГБУ «НМИЦ онкологии» Минздрава России, Ростов-на-Дону
(3) Галина Анастасия Владимировна, volkovaav58@mail.ru, ФГБУ «НМИЦ онкологии» Минздрава России, Ростов-на-Дону
(4) Ходакова Дарья Владиславовна, coctail.moxuto@yandex.ru, ФГБУ «НМИЦ онкологии» Минздрава России, Ростов-на-Дону
(5) Головинов Игорь Викторович, ivgolovinov@yandex.ru, ФГБУ «НМИЦ онкологии» Минздрава России, Ростов-на-Дону
(6) Шульга Анна Александровна, slip.anka96@mail.ru, ФГБУ «НМИЦ онкологии» Минздрава России, Ростов-на-Дону
(7) Кечерюкова Тахмина Мажитовна, tkecheryukova@mail.ru, ФГБУ «НМИЦ онкологии» Минздрава России, Ростов-на-Дону

Ключевые слова

гепатоцеллюлярный рак, гипоксия, Ki-67, β-катенин, MMP-9, VEGF

Актуальность

Всестороннее изучение ответа опухоли на гипоксию расширит представления о механизмах взаимодействия раковых клеток и особенностях их микроокружения.

Цель

Создание ортотопической модели ГЦК и моделирование гипоксических условий в эксперименте.

Материалы и методы

Данное исследование проводилось на базе испытательного лабораторного центра ФГБУ «НМИЦ онкологии» Минздрава России. Эксперимент проводили на самцах мышей линий Balb/c и Balb/c Nude в возрасте 10–12 нед. На основе полученных результатов нами была выбрана модель создания ортотопической модели рака печени у мышей линии Balb/c Nude при помощи имплантации фрагмента ксенографта клеточной линии HepG2 непосредственно в левую долю печени, так как приживаемость опухолевого материала составила 100%, показатель выживаемости — 100%. При достижении опухолевых узлов размером 130,27 (42,88–345,3) мм^3 животные были разделены на 2 группы (n=7). На основании полученных данных исследования по редукции кровотока печени нами было выбрано время пережатие сосудов портальной триады — 20 мин. Иссеченные после этого опухолевые узлы фиксировали в 10% формалине 24 ч, после чего заключали в парафин, при помощи роторного микротома делали срезы, которые в дальнейшем подвергали депарафинизации по стандартному протоколу. Окрашивание гематоксилином и эозином для гистологического исследования выполняли согласно стандартной методике. ИГХ-окрашивание проводили в автоматическом режиме в иммуногистостейнере BenchMark ULTRA Ventana. Использовали антитела Ki-67 (клон SP6), Cell Marque в разведении 1:200; β-катенин (клон 14), Roche в разведении RTU; MMP-9 (клон EP100902), SpringBio в разведении 1:50; VEGF (клон polyclonal), Thermo Scientific в разведении 1:50.

Результаты

Полученные результаты по моделированию редукции кровотока портальной триады продемонстрировали, что редукция кровотока портальной триады в течении 20 мин способствует выраженной гипоксии тканей печени, но в то же время характеризуется высокими показателями выживаемости животных, что позволяет оценивать этот метод в качестве незаменимого инструмента для исследований в области изучения патологий печени. Также в данном эксперименте *in vivo* было показано, что для опухолей печени животных с редукцией кровотока и возникающей вследствие этого гипоксией характерны более низкие показатели индекса Ki-67, β-катенин, в то время как MMP-9 и VEGF не изменялись в зависимости от влияния гипоксических условий и определялись в единичных клетках.

Выводы

Полученные нами данные свидетельствуют о том, что пролиферативная активность клеток опухоли печени напрямую связана с микроокружением, в частности с гипоксической средой. Дальнейшее изучение воздействия гипоксии на процессы роста и развития злокачественных образований может способствовать более глубокому пониманию биологических характеристик опухолей и возможности их лечения.

Список литературы

1. Anwanwan D. et al. Challenges in liver cancer and possible treatment approaches // Biochimica et Biophysica Acta (BBA)-Reviews on Cancer. 2020. Т. 1873. №. 1. С. 188314. 2. Ko K. L. et al. Hepatocellular carcinoma: recent advances and emerging medical therapies // F1000Research. 2020. Т. 9. 3. Berkemeyer S. Primary liver cancers: connecting the dots of cellular studies and epidemiology with metabolo-

mics // International Journal of Molecular Sciences. 2023. T. 24. №. 3. C. 2409. 4. Yuen V. W. H. et al. Hypoxia-inducible factors and innate immunity in liver cancer // The Journal of clinical investigation. 2020. T. 130. №. 10. C. 5052–5062 5. Chang Y. et al. Recent updates of transarterial chemoembolilzation in hepatocellular carcinoma // International journal of molecular sciences. 2020. T. 21. №. 21. C. 8165. 6. Del Prete M. et al. Hepatic arterial embolization in patients with neuroendocrine tumors //Journal of Experimental

Разработка нейросетевого алгоритма на основе искусственного интеллекта для раннего выявления рака шейки матки

Авторы:

(1) Дейнега Виктор Юрьевич, deynega.v.u@gmail.com, ФГБУ «НМИЦ им. В.А. Алмазова» Минздрава России, Санкт-Петербург
(2) Говоров Игорь Евгеньевич, govorov.med@yandex.ru, ФГБУ «НМИЦ им. В.А. Алмазова» Минздрава России, Санкт-Петербург
(3) Павлов Виталий Александрович, elenaulrikh@yandex.ru, ФГБУ «НМИЦ им. В.А. Алмазова» Минздрава России, ФГАОУ ВО «Санкт-Петербургский политехнический университет Петра Великого», Санкт-Петербург
(4) Комличенко Эдуард Владимирович, ФГБУ «НМИЦ им. В.А. Алмазова» Минздрава России, Санкт-Петербург
(5) Ульрих Елена Александровна, ФГБУ «НМИЦ им. В.А. Алмазова» Минздрава России, ФГБУ «НМИЦ онкологии им. Н.Н. Петрова» Минздрава России, Санкт-Петербург
(6) Фёдоров Станислав Алексеевич, ФГАОУ ВО «Санкт-Петербургский политехнический университет Петра Великого», Санкт-Петербург
(7) Завьялов Сергей Викторович, ФГАОУ ВО «Санкт-Петербургский политехнический университет Петра Великого», Санкт-Петербург

Ключевые слова

кольпоскопия, рак шейки матки, искусственный интеллект, машинное обучение

Актуальность

Рак шейки матки (РШМ) — четвертое в мире по распространенности онкологическое заболевание. В России насчитывается 13,6 случая на 100 тыс. женщин. Данный вид опухоли является предотвратимым заболеванием, поскольку известен этиологический фактор (вирус папилломы человека), а также доказан последовательный процесс развития новообразования из предракового процесса (дисплазии). Простым и быстрым методом диагностики предраковых поражений шейки матки является кольпоскопия. Исходя из кольпоскопической картины можно предполагать наличие или отсутствие заболеваний шейки матки. Однако данный метод является операторозависимым, и на первый план выходит опыт и насмотренность исполнителя. Также в отдаленных регионах страны могут возникнуть трудности с поиском опытного специалиста для получения «второго мнения». С этими трудностями может помочь справиться искусственный интеллект.

Цель

Разработка системы поддержки принятия решений (СППР) на основе искусственного интеллекта и разработка программного обеспечения на основе искусственного интеллекта, позволяющие снизить процент гипо- и гипердиагностики, улучшить и ускорить скрининговые мероприятия, особенно в отдаленных регионах Российской Федерации.

Материалы и методы

Была создана база кольпоскопических картин в количестве 3150 снимков. Далее они были распределены на 4 подгруппы согласно классификации Рио-де-Жанейро (2011). После распределения снимки были отправлены в СПбПУ им. Петра Великого, где происходило обучение нейросети на суперкомпьютере для определения нормы и патологии. После получения положительных результатов продолжилось дальнейшее обучение нейросети, но уже для классификации на 4 подгруппы согласно классификации кольпоскопических терминов.

Результаты

Точность бинарной классификации — более 96%, AUC — 0,894. Предварительные результаты классификации на 4 подгруппы: норма — 95,46%, АКК 1 — 79,78%, АКК 2 — 94,16%, подозрение на инвазию — 97,09%. Была разработана и зарегистрирована программа для ЭВМ на основе нейронной сети для повышения точности диагностики РШМ, определяющая по фото, видео, а также в режиме реального времени норму и патологию шейки матки.

Выводы

Алгоритм на основе искусственного интеллекта для определения патологии шейки матки является рабочим инструментом диагностики и может служить системой поддержки принятия решений для врачей-гинекологов и врачей-онкологов с различным опытом. Разработанная программа для ЭВМ может служить моделью для обучения молодых специалистов, а при внедрении в программу скрининговых мероприятий имеет потенциал для снижения заболеваемости и смертности от РШМ. Исследование выполнено при финансовой поддержке Министерства науки и высшего образования Российской Федерации (соглашение № 075-15-2022-301 от 20.04.2022).

Список литературы

1. International Collaboration of Epidemiological Studies of Cervical C. Comparison of risk factors for invasive squamous cell carcinoma and adenocarcinoma of the cervix: collaborative reanalysis of individual data on 8,097 women with squamous cell carcinoma and 1,374 women with adenocarcinoma from 12 epidemiological studies // Int J Cancer. 2007. T. 120, N. 4. C. 885–891. 2. Sung H., Ferlay J., Siegel R. et al. Global cancer statistics 2020: GLOBOCAN estimates of incidence and mortality worldwide for 36 cancers in 185 countries // CA Cancer J. Clin. 2021. N. 71. P. 209–249. 3. Lei, J., Ploner, A., Elfström, K. et al. HPV vaccination and the risk of invasive cervical cancer // N. Engl. J. Med. 2020. N. 383. P. 1340–1348. 4. Topol E. High-performance medicine: The convergence of human and artificial intelligence // Nat. Med. 2019. N. 25. P. 44–56. 5. Human papillomaviruses / Humans I. W. G. o. t. E. o. C. R. t., Meeting I. W. G. o. t. E. o. C. R. t. H., Organization W. H., Cancer I. A. f. R. o.: World Health Organization, 2007. 6. Состояние онкологической помощи населению России в 2022 году / под ред. А.Д. Каприна, В.В. Старинского, А.О. Шахзадовой. М.: МНИОИ им. П.А. Герцена — филиал ФГБУ «НМИЦ радиологии» Минздрава России, 2022. 239 с.: илл. 7. Demarco M., Egemen D., Raine-Bennett T. et al. A Study of Partial Human Papillomavirus Genotyping in Support of the 2019 ASCCP Risk-Based Management Consensus Guidelines // J. Low. Genit. Tract Dis. 2020. N. 24. P. 144–147. 8. Ferris D., Litaker M. Interobserver Agreement for Colposcopy Quality Control Using Digitized Colposcopic Images During the ALTS Trial // J. Low. Genit. Tract Dis. 2008. N. 9. P. 29–35. 9. Bornstein J., Bentley J., Bösze P. et al. Colposcopic terminology of the International Federation for Cervical Pathology and Colposcopy // Obstet. Gynecol. 2012. N. 120. P. 166–172. 10. Gage J., Hanson V., Abbey K. et al. ASCUS LSIL Triage Study (ALTS) Group. Number of cervical biopsies and sensitivity of colposcopy // Obstet. Gynecol. 2006. N. 108. P. 264–272. 11. Pretorius R.G., Zhang, W.H., Belinson, J.L. et al. Colposcopically directed biopsy, random cervical biopsy, and endocervical curettage in the diagnosis of cervical intraepithelial neoplasia II or worse // Obstet. Gynecol. 2004. N. 191. P. 430–434. 12. Sato M., Horie K., Hara A. et al. Application of deep learning to the classification of images from colposcopy // Oncol. Lett. 2018. N. 15. P. 3518–3523. 13. Злокачественные новообразования в России в 2021 году (заболеваемость и смертность) / под ред. А.Д. Каприна, В.В. Старинского, А.О. Шахзадовой. М.: МНИОИ им. П.А. Герцена — филиал ФГБУ «НМИЦ радиологии» Минздрава России, 2022. 252 с.: илл. 14. Pavlov V., Fyodorov S., Zavjalov S. et al. Simplified Convolutional Neural Network Application for Cervix Type Classification via Colposcopic Images // Bioengineering (Basel). 2022. T. 9, N. 6. P. 240. 15. Brown B.H., Tidy J.A. The diagnostic accuracy of colposcopy — a review of research methodology and impact on the outcomes of quality assurance // European Journal of Obstetrics

Онкоэпидемиология

Рак легких: онкоэпидемиологическая ситуация в Республике Узбекистан

Авторы:

(1) Джанклич Сайде Мустафаевна, saydesha@mail.ru, Республиканский специализированный научно-практический медицинский центр онкологии и радиологии Минздрава Узбекистана, Ташкент
(2) Тилляшайхов Мирзаголеб Нигматович, tmirza58@mail.ru, Республиканский специализированный научно-практический медицинский центр онкологии и радиологии Минздрава Узбекистана, Ташкент
(3) Ибрагимов Шавкат Нарзикулович, shavkat1967@inbox.ru, Республиканский специализированный научно-практический медицинский центр онкологии и радиологии Минздрава Узбекистана, Ташкент
(4) Имамов Олим Абдилходжаевич, alimjan77@mail.ru, Республиканский специализированный научно-практический медицинский центр онкологии и радиологии Минздрава Узбекистана, Ташкент
(5) Сейтшаева Венера Саидовна, saydedjanklich92@gmail.com, Центральная консультативно-диагностическая поликлиника № 2, Ташкент
(6) Беркинов Алишер Алиевич, dr.alisher_uz@mail.ru, Республиканский специализированный научно-практический медицинский центр онкологии и радиологии Минздрава Узбекистана, Ташкент
(7) Исмаилова Умида Абдуллаевна, uma_1991@inbox.ru, Ташкентская медицинская академия, Ташкент
(8) Сабирджанова Зульфия Рашидовна, zulfiyas@mail.ru, Республиканский специализированный научно-практический медицинский центр онкологии и радиологии Минздрава Узбекистана, Ташкент

Ключевые слова

рак легких, злокачественные новообразования, заболеваемость

Актуальность

В структуре онкологических заболеваний в мире рак легких (РЛ) занимает 2-е место (11,4%) после рака молочной железы (11,7%), а в структуре смертности РЛ стоит на 1-м месте, составляя 18% всех смертных случаев от злокачественных новообразований (ЗН). Стоит отметить, что в структуре онкологической заболеваемости среди мужского населения в Республике Узбекистан ведущие позиции в 2020 г. занимали ЗН желудка, легких и предстательной железы с показателями заболеваемости 6,2; 5,4 и 3,0 на 100 тыс. мужского населения соответственно. Таким образом, оставаясь наиболее частой онкологической патологией, РЛ является серьезной проблемой здравоохранения во всем мире.

Цель

Провести анализ показателей заболеваемости и смертности при РЛ по Республике Узбекистан за 5-летний период (2016–2020 гг.).

Материалы и методы

Основные статистические показатели государственной отчетной формы за период 2016–2020 гг. («Сведения о заболеваниях злокачественными новообразованиями» форма 7).

Результаты

За период 2016–2020 гг. число пациентов с РЛ, впервые взятых на учет, составило 7194 (2082 женщин и 5112 мужчин) со средним показателем заболеваемости 4,4 на 100 тыс. населения. Из них в 2016 г. выявлено 1325 больных, на мужчин приходилось 955 (72,1%) случаев, показатель заболеваемости составил 4,1; в 2017 г. — 1488 больных, из них мужчин 1032 (69,4%), показатель заболеваемости — 4,6; в 2018 г. — 1417 случаев, из них мужчин — 1021 (72,1%), показатель заболеваемости — 4,3; в 2019 г. — 1667, из них мужчин — 1181 (70,8%), показатель заболеваемости — 5,0 и в 2020 г. — 1297 больных, из них мужчин — 923 (71,2%), показатель заболеваемости — 3,8. РЛ III–IVстадии был диагностирован: в 2016 г. — 84,8%; в 2017 г. — 83,5%; в 2018 г. — 71,7%; в 2019 г. — 66,2% и в 2020 г. — 70,8%. Показатель 5-летней выживаемости при РЛ в 2016 г. достиг только 22,1%, в 2017 г. — 25,4%, в 2018 г. уже 27,0%, в 2019 г. — 27,3%, а к 2020 г. удельный вес больных, проживших 5 лет и более, достиг 26,8%. Показатель смертности при этом за исследуемые 5 лет снизился с 3,8 до 3,2 на 100 тыс. населения. Однако показатель 1-годичной летальности при РЛ за последние 5 лет остается на достаточно высоком уровне, достигая 38–43%, что связано в первую очередь с большим количеством запущенных случаев РЛ.

Выводы

Проведенный анализ показал, что заболеваемость РЛ имеет тенденцию к росту в Республике Узбекистан и в структуре онкозаболеваемости среди мужчин занимает 2-е место после рака желудка. Также за последние 5 лет наблюдается снижение числа случаев РЛ, диагностированных на III–IV стадии.

Список литературы

1. Состояние онкологической помощи населению Республики Узбекистан в 2019 году / под ред. М.Н. Тилляшайхов, Ш.Н. Ибрагимов, С.М. Джанклич. Ташкент: Издательство «Фан», 2020. 168 с. 2. Государственные ведомственные отчетные формы МЗ РУз «Сведение о заболеваниях злокачественными новообразованиями» форма № 7 за 2016–2020 гг. 3. Ferlay J., Ervik M., Lam F. et al. Global Cancer Observatory: Cancer Today. Lyon, France: International Agency for Research on Cancer, 2020. Интернет ресурс: https://gco.iarc.fr/today, doi: 10.1002/ijc.33588. Epub ahead of print. PMID: 33818764.

Конкурс молодых ученых

Половой диморфизм при раке желудка: какие перспективы он несет и есть ли он вообще?

Авторы:

(1) Динов Ришат Маратович, rishatdinov@mail.ru, Казанская государственная медицинская академия — филиал ФГБОУ ДПО РМАНПО Минздрава России, Казань

Ключевые слова

рак желудка, гормональный статус, половой диморфизм

Актуальность

По данным GLOBOCAN (2022) рак желудка (РЖ) занимает 5-е место по заболеваемости и смертности среди всех злокачественных новообразований в мире, причем у мужчин данное заболевание встречается почти в 1,5 раза чаще, чем у женщин [1]. Появляется все больше данных, описывающих протективный эффект женских половых гормонов, что может обусловливать разницу в заболеваемости и смертности у лиц разного пола [2, 3].

Цель

Проанализировать и сравнить данные общей выживаемости у пациентов с раком желудка.

Материалы и методы

913 человек с установленным диагнозом «рак желудка», получивших лечение в РКОД г. Казани, были поделены на возрастные группы: до 50 лет, 50–70 лет, старше 70 лет, далее им проводился подсчет общей выживаемости, и полученные данные сравнивались между собой с дифференцировкой по полу и стадиям.

Результаты

Мужчин было 547 (59,9%) человек, женщин — 366 (40,1%). Среди женщин II стадия заболевания встречалась чаще (18,6%), чем I и III (12,6 и 11,5% соответственно). У мужчин III стадия встречалась реже (11,9%), чем II и I (16,1 и 12,8% соответственно). Самой распространенной была IV стадия (57,4% у женщин и 54,3% у мужчин). В группе до 50 лет и 50–70 лет абсолютное и относительное количество мужчин больше, чем женщин, однако в группе старше 70 лет наблюдается обратная ситуация: число женщин преобладает над числом мужчин. Разница в выживаемости была значимой только в группе лиц до 50 лет. Женский пол в данной возрастной когорте обеспечивал лучшую выживаемость при I (5-летняя выживаемость 100% у женщин против 75% у мужчин), II (100% против 33%), IV (18,8% против 3,5%) стадиях заболевания, а также после радикального лечения (медиана выживаемости 60 мес у женщин и 41,9 мес у мужчин) ($p < 0,05$). Женщины чаще подвергались лечению по радикальной программе, однако значимых различий в последующей частоте прогрессирования заболевания между полами не обнаружено.

Выводы

Полученные результаты свидетельствуют о меньшей заболеваемости и лучшей выживаемости женщин в группе до 50 лет, т.е. до момента наступления менопаузы, что свидетельствует о возможном протективном эффекте женских половых гормонов. Полученный результат требует дальнейших исследований на большем клиническом материале с изучением гормонального фона пациентов.

Список литературы

1. Ferlay J., Ervik M., Lam F. et al. Global Cancer Observatory: Cancer Today. Lyon, France: International Agency for Research on Cancer, 2024. 2. Chang W.C., Huang S.F., Lee Y.M. et al. Cholesterol import and steroidogenesis are biosignatures for gastric cancer patient survival // Oncotarget. 2017 Jan 3. Vol. 8 (1). P. 692–704. DOI: 10.18632/oncotarget.13524. 3. Li H., Wei Z., Wang C. et al. Gender Differences in Gastric Cancer Survival: 99,922 Cases Based on the SEER Database. J Gastrointest Surg. 2020 Aug. Vol. 24 (8). P. 1747–1757. DOI: 10.1007/s11605-019-04304-y.

Рак молочной железы: лекарственное лечение

Современные возможности лекарственной терапии распространенного Her2-положительного рака молочной железы: клинический случай

Авторы:

(1) Кайдарова Диляра Радиковна, dilyara.kaidarova@gmail.com, АО «Казахский НИИ онкологии и радиологии», Алматы
(2) Дмитренко Мария Сергеевна, masha_0206@inbox.ru, АО «Казахский НИИ онкологии и радиологии», Алматы
(3) Смагулова Калдыгуль Кабаковна, akaldygul@mail.ru, АО «Казахский НИИ онкологии и радиологии», Алматы

Ключевые слова

Her2neu-положительный метастатический рак молочной железы, ADC, RECIST 1.1

Актуальность

Отдаленные результаты лечения Her2neu-положительного метастатического рака молочной железы, благодаря мультидисциплинарному подходу и доступу к инновационным высокоэффективным лекарственным препаратам к лечению пациентов, улучшаются.

Цель

Продемонстрировать первый опыт эффективного лечения препаратом трастузумаб дерукстекан (T-DXd)пациентки с прогрессирующим диссеминированным гормонопозитивным раком молочной железы с экспрессией HER2 (3+) и с практически исчерпанными возможностями лекарственного противоопухолевого лечения.

Материалы и методы

В тезисе описан клинический случай пациентки 1977 г.р. (на момент обращения в июне 2021 г. 44 года) с диагнозом «рак правой молочной железы St IV (T1N1M1), инвазивно-протоковая карцинома», получающей лечение в условиях Казахского научно-исследовательского института онкологии и радиологии, г. Алматы, Республика Казахстан. Иммуногистохимический люминальный подтип B с экспрессией Her2neu (3). Метастатическое поражение костей скелета с болевым синдромом, легких, печени и лимфоузлов аксиллярной зоны. С июня 2023 г. начата терапия с ADC — antibody-drug conjugate — T-DXd из расчета 5,4 мг/кг, разовая доза 300 мг. Эффект применения в пятой линии терапии оценивался по шкале RECIST 1.1 до начала лечения и в процессе него. По RECIST 1.1, таргетные поражения: конгломерат подмышечных лимфоузлов справа, размер до 1,6 см, парастернальный лимфоузел размером 1,6 см, очаг в паренхиме S8 нижней доли левого легкого с максимальным диаметром 1,3 см, очаги (n=2) в паренхиме S2 левой доли печени размерами 1,8 и 3,6 см.

Результаты

В результате проведенного лечения полностью купирован болевой синдром. По шкале RECIST 1.1 конгломерат подмышечных лимфоузлов справа в размерах уменьшился до 1,0 см. Очаг в паренхиме S8 нижней доли левого легкого стабилен. Парастернальный лимфоузел не визуализируется. Очаги (n=2) в паренхиме S2 левой доли печени в размерах уменьшились на 25%.

Выводы

Согласно данным клинического исследования (DESTINY-Breast03), применение T-DXd демонстрирует преимущества в отношении объективного ответа и время без прогрессирования у пациентов, ранее получавших трастузумаб и препарат из группы таксанов. Использование новых препаратов обеспечивает лучшую выживаемость у данной группы пациентов.

Список литературы

Lee J., Park Y.H. Trastuzumab deruxtecan for HER2+ ad-vanced breast cancer // Future Oncol. 2022. Vol. 18 (1). P. 7–19. DOI: 10.2217/fon-2021-0550. NCCN Clinical Practice Guidelines in Oncology (NCCN Guidelines®). Version 4.2023. Cortés J., Kim S., Chung W. et al. Trastuzumab deruxtecan (T-DXd) vs trastuzumab emtansine (T-DM1) in patients (Pts) with HER2+ metastatic breast cancer (mBC): Results of the randomized phase III DESTINY-Breast03 study // Ann Oncol. 2021. Vol. 32 (Suppl 5). P. S1283–S1346. DOI: 10.1016/annonc/annonc741.

Петровские чтения (фундаментальная онкология): школа молодых ученых

Экспрессионный профиль метастатического рака толстой кишки с эффективным ответом на предоперационную химиотерапию FOLFOXIRI в комбинации с цетуксимабом

Авторы:

(1) Дронова Татьяна Анатольевна, tanyadronova@mail.ru, НИИ онкологии ТНИМЦ РАН, Томск
(2) Бабышкина Наталия Николаевна, nbabyshkina@mail.ru, НИИ онкологии ТНИМЦ РАН, ФГБОУ ВО «Сибирский государственный медицинский университет» Минздрава России, Томск

(3) Костромицкий Дмитрий Николаевич, d.n.kostromitsky@gmail.com, НИИ онкологии ТНИМЦ РАН, Томск
(4) Чердынцева Надежда Викторовна, nvch@tnimc.ru, НИИ онкологии ТНИМЦ РАН, Томск

Ключевые слова

метастатический рак толстой кишки, полнотранскриптомное секвенирование, химиотерапия FOLFOXIRI, цетуксимаб

Актуальность

В настоящее время цитостатическая противоопухолевая терапия —неотъемлемая часть комплексного лечения метастатического рака толстой кишки (мРТК). Показано, что применение цетуксимаба в комбинации с химиотерапий в первой и последующих линиях приводит к увеличению времени до прогрессирования и снижению риска осложнений [1].

Цель

Провести анализ транскриптомного профиля опухолей толстой кишки и метастазов в печени у пациентов с эффективным ответом на противоопухолевое лечение.

Материалы и методы

В качестве материала исследования использованы образцы опухолевой и прилежащей нормальной ткани толстой кишки, а также метастатических узлов в печень, полученные от 2 пациентов до и после этапа противоопухолевого лечения (химиотерапия FOLFOXIRI и таргетная терапия цетуксимабом). Полнотранскриптомное секвенирование проведено на приборе NextSeq500 (Illumina, США). Частичный ответ со стороны первичной опухоли и метастатических узлов в печени с использованием шкалы RECIST 1.1 отмечен у обоих пациентов.

Результаты

По данным экспрессионного профилирования идентифицированные транскрипты опухоли и метастазов были ранжированы на группы до и после лечения. Топ-10 генов, дифференциальная экспрессия которых выявлена в опухоли толстой кишки до противоопухолевого лечения, составлял: ITPRIPL1, FHIT, NBPF14, FRRS1, DNAH6, DRAM1, TTC26, SEMA6D, TMEM92, CDK1. После проведенной терапии в опухолях выражена экспрессия генов EPHA6, ATP1A2, RAMP1, CCBE1, MPPED2, TENM3, KIF5C, MBNL1-AS1, LOC105372273, FAM124A, что может свидетельствовать о благоприятном прогнозе заболевания. Спектр дифференциально экспрессированных генов, найденных в метастазах в печень до лечения, составлял EPN3, XPNPEP2, NWD1, STYXL2, FUT2, PCLO, CACNG4, OLFM4, FRMD1, TJP3. После лечения в метастазах выявлена гиперэкспрессия генов HBB, RGS1, ATF3, SLA, MS4A4A, MMP19, MGP, ALOX15B, C5AR1, CSRNP1. Выявленные транскрипционные изменения в метастазах могут быть потенциально ассоциированы с эффективностью FOLFOXIRI в комбинации с цетуксимабом.

Выводы

Использование FOLFOXIRI в комбинации с цетуксимабом приводит к эффективному ответу как опухоли толстой кишки, так и метастазов в печень, что связано с вариабельной кластеризацией выявленных транскриптов. Исследование выполнено за счет гранта РНФ № 22-15-00212, https://rscf.ru/project/22-15-00212/

Список литературы

1. Maintenance therapy with cetuximab after FOLFIRI plus cetuximab for RAS wild-type metastatic colorectal cancer a phase 2 randomized clinical trial / V. Boige, H. Blons, E. Francois et al. // Oncology. 2023. Vol. 6, N. 9. P. e2333533.

Лучевая диагностика (рентгенография, КТ, МРТ) в онкологии

Сложность диагностики и возможность визуализации пневмомедиастинума с помощью томосинтеза в послеоперационном периоде

Авторы:

(1) Дышлюк Татьяна Леонидовна, tatyanadyshdyuk@mail.ru, ФГБУ «НМИЦ онкологии им. Н.Н. Петрова» Минздрава России, Санкт-Петербург

(2) Чёрная Антонина Викторовна, dr.chernaya@mail.ru, ФГБУ «НМИЦ онкологии им. Н.Н. Петрова» Минздрава России, Санкт-Петербург
(3) Багненко Сергей Сергеевич, bagnenko_ss@mail.ru, ФГБУ «НМИЦ онкологии им. Н.Н. Петрова» Минздрава России, Санкт-Петербург
(4) Буровик Илья Александрович, burovik_ilya@mail.ru, ФГБУ «НМИЦ онкологии им. Н.Н. Петрова» Минздрава России, Санкт-Петербург
(5) Зайцев Александр Николаевич, zansp@mail.ru, ФГБУ «НМИЦ онкологии им. Н.Н. Петрова» Минздрава России, Санкт-Петербург
(6) Ситников Максим Николаевич, skyfalltambov@yandex.ru, ФГБУ «НМИЦ онкологии им. Н.Н. Петрова» Минздрава России, Санкт-Петербург
(7) Грушко Арсений Аркадьевич, A89281082819@yandex.ru, ФГБУ «НМИЦ онкологии им. Н.Н. Петрова» Минздрава России, Санкт-Петербург

Ключевые слова

пневмомедиастинум, рентгенография, томосинтез

Актуальность

Пневмомедиастинум (ПМ) — одно из серьезных осложнений в постоперационном периоде после оперативного вмешательства на грудной клетке, заключающееся в инфильтрации воздухом клетчатки средостения. На фоне выраженной эмфиземы, нередко возникающей в постоперационном периоде после торакальных оперативных вмешательств, далеко не всегда удается сразу визуализировать наличие и динамику ПМ на обзорных рентгенограммах (РГ) грудной клетки (ГК). Нивелировать этот недостаток можно при помощи компьютерной томографии (КТ) или томосинтеза (ТС).

Цель

Изучить возможности использования ТС в диагностике и оценке динамики ПМ у онкологических пациентов торакального отделения после оперативного вмешательства.

Материалы и методы

В анализируемую группу вошло 74 пациента, прооперированных в торакальном отделении, средний возраст которых — 54 года. Всем пациентам выполнялась РГ ГК и ТС на рентгеновском аппарате, снабженном этой функцией.

Результаты

По данным РГ ПМ выявлялся у 3 (4%) человек, при ТС — у 8 (11%) пациентов. Чувствительность при визуализации ПМ при ТС составила 88,9%, что превышает чувствительность РГ в 4 раза (22,2%), а специфичность ТС незначительно превышает специфичность РГ — 98,5 и 97,0% соответственно. Точность выявления ПМ при РГ — 87,8%, при ТС — 97,3%. Прогностическая точность положительных результатов при ТС составляет 88,9%, при РГ —50,0%. Также мы видим, что прогностическая точность отрицательных результатов при ТС превышает таковые при РГ и составляет 98,5 и 90,0% соответственно.

Выводы

Диагностическая эффективность выявления ПМ при выполнении ТС выше, чем при визуализации на РГ, так как чувствительность превышает в 4 раза. ТС сокращает время обследования и способствует скорейшему выявлению данного осложнения, которое относится к одним из наиболее значимых факторов в постоперационном периоде для быстрейшего выздоровления пациентов.

Список литературы

1. Васильев А.Ю., Нечаев В.А., Блинов Н.Н. и др. Томосинтез в диагностике заболеваний органов грудной клетки: учебное пособие. М., 2017. 35 с. [Vasiliev A.Yu., Nechaev V.A., Blinov N.N. et al. Tomosynthesis in the diagnosis of diseases of the chest organs. Training manual. M., 2017. 35 p. (In Russ.)]. 2. Васильев А.Ю. Томосинтез. М.: Издательство ИКАР, 2020. 224 с. 6: илл. 3. Лучевая диагностика: учебник / [Г.Е. Труфанов и др.]; под ред. Г.Е. Труфанова. 3-е изд., перераб. и доп. М.: ГЭОТАР-Медиа, 2018. 480 с.: илл. ISBN 978-5-9704-4419-1. 4. Чёрная А.В., Дышлюк Т.Л., Ульянова Р.Х. и др. Возможности томосинтеза в клинической практике: учебное пособие. Спб.: ФГБУ «НМИЦ онкологии им. Н.Н. Петрова» Минздрава России, 2020. 104 с. 5. Chou S., Kicska G., Pipavath S., Reddy G. Digital tomosynthesis of the chest: current and emerging applications // Radiographics. 2014. Vol. 34. P. 359–372.

Онкогематологические заболевания: лучевая терапия

Прогрессирующая мультифокальная лейкоэнцефалопатия, ассоциированная с JC-вирусом у больной фолликулярной лимфомой после иммунохимиотерапии

Авторы:

(1) Дюкова Юлия Витальевна, dyukovayulia@yandex.ru, ФГБУ «НМИЦ гематологии» Минздрава России, Москва
(2) Нестерова Екатерина Сергеевна, aibolit03@mail.ru, ФГБУ «НМИЦ гематологии» Минздрава России, Москва
(3) Мангасарова Яна Константиновна, mangasarova.y@blood.ru, ФГБУ «НМИЦ гематологии» Минздрава России, Москва
(4) Звонков Евгений Евгеньевич, ФГБУ «НМИЦ гематологии» Минздрава России, Москва

Ключевые слова

фолликулярная лимфома, мультифокальная лейкоэнцефалопатия, JC-вирус

Актуальность

Прогрессирующая мультифокальная лейкоэнцефалопатия (ПМЛ) — редкое быстропрогрессирующее заболевание центральной нервной системы (ЦНС), вызываемое JC-вирусом (полиомавирус, назван именем первого пациента — John Cunningham, 1971 г.). Патогенность развивается у больных лимфомами с иммуносупрессией после трансплантации аутологичных стволовых клеток (аутоТСКК) (5% случаев), полихимиотерапии (ПХТ) с таргетными препаратами (13%) и лучевой терапии. Прогноз неблагоприятный, летальность — 95%.

Цель

Продемонстрировать клинический случай ПМЛ после таргетной терапии.

Материалы и методы

За период с 2001 по 2023 г. в ФГБУ «НМИЦ гематологии» МЗ РФ наблюдаются 450 больных фолликулярной лимфомой (ФЛ), которые получили различные протоколы лечения, в том числе аутоТСКК (15%), с включением антиCD20 моноклональных антител, случаев ПМЛ не было. Впервые в январе 2024 г. к нам поступили сведения о пациентке Б., 66 лет, которой в 2018 г. в нашем центре был установлен диагноз ФЛ, 1–2 цит. тип, FLIPI высокий риск, с поражением периферических, внутригрудных, внутрибрюшных, тазовых лимфоузлов, селезенки, почек и костного мозга.

Результаты

Был проведен протокол последовательной высокодозной терапии [4 курса R-CHOP, 2 курса R-DHAP и аутоТСКК (2019 г.)] с поддерживающей терапией ритуксимабом (R). В апреле 2021 г. выявлен первый ранний рецидив ФЛ с генерализованным поражением. Проведено 6 курсов G-B с достижением полной ремиссии (октябрь 2022 г.). После окончания терапии Б. вела привычную жизнь. В январе 2024 г. отметила ухудшение состояния: появилась неврологическая симптоматика в виде поражения черепных нервов (дисфагия, дизартрия), нарушения координации («мимопопадание»), когнитивных нарушений (снижение памяти), дисграфии. Консультирована в ФГБУ «Научный центр неврологии», где выполнена МР-томография головного мозга: в белом веществе левой теменной доли, с распространением на лобную и височную доли, определяются зоны неправильной формы, с нечеткими неровными контурами, повышенной интенсивности МР-сигнала в Т2 и T2FLAIR, неоднородно пониженной в Т1 без ограничения диффузии. В белом веществе обоих полушарий большого мозга выявляются очаги повышенного МР-сигнала в Т2 и T2FLAIR. По данным проточной цитофлуориметрии нейролейкемия исключена, по данным вирусологического исследования выявлена ДНК JC-вируса. Таким образом, установлен диагноз — ПМЛ. В настоящее время пациентке проводится терапия цидофовиром, выполнено 3 введения. По данным контрольного МРТ — умеренная отрицательная динамика, продолжено лечение.

Выводы

Данный клинический случай демонстрирует развитие одного из наиболее тяжелых осложнений после ИХТ с включением таргетных препаратов и аутоТСКК — ПМЛ. Необходимо учитывать возможность его развития

при выборе терапии и следить за неврологическим статусом пациентов. При появлении симптоматики необходима своевременная диагностика, включающая МРТ и исследование ликвора на JCV.

Список литературы

1. Cortese I., Daniel S. Reich, Nath A. Progressive multifocal leukoencephalopathy and the spectrum of JC virus-related disease, 2021; 2. D'Alò F., Malafronte R., Piludu F et al. Progressive multifocal leukoencephalopathy in patients with follicular lymphoma treated with bendamustine plus rituximab followed by rituximab maintenance (march, 2020). 3. Buck C.B. et al. The ancient evolutionary history of polyomaviruses // PLoS Pathog. 2016. N. 12. 4. Raisch D.W., Rafi J.A., Chen C.

Метастатические опухоли печени

Анализ опыта трансартериальных химиоэмболизаций с баллон-ассистенцией и без при метастатическом поражении печени раком молочной железы

Авторы:

(1) Егоров Георгий Юрьевич, egorovgu@gmail.com, ФГБУ «НМИЦ онкологии» Минздрава России, Ростов-на-Дону
(2) Колесников Евгений Николаевич, bony91@yandex.ru, ФГБУ «НМИЦ онкологии» Минздрава России, Ростов-на-Дону
(3) Мезенцев Станислав Станиславович, stas@mezentsev.me, ФГБУ «НМИЦ онкологии» Минздрава России, Ростов-на-Дону
(4) Гречкин Федор Николаевич, stas@mezentsev.me, ФГБУ «НМИЦ онкологии» Минздрава России, Ростов-на-Дону
(5) Белошапкина Галина Григорьевна, 89885389339@mail.ru, ФГБУ «НМИЦ онкологии» Минздрава России, Ростов-на-Дону

Ключевые слова

трансартериальная химиоэмболизация, рак молочной железы, метастатическое поражение печени, эмболизация, постэмболизационный синдром

Актуальность

Трансартериальная химиоэмболизация (ТАХЭ) считается безопасной процедурой, но в практике встречаются осложнения вне зависимости от размеров и распространенности процесса.

Цель

Улучшение протокола ТАХЭ печени, уменьшение рисков развития осложнений, улучшение онкологических результатов.

Материалы и методы

В ФГБУ «НМИЦ онкологии» МЗ РФ в 2016–2022 гг. проведен ретроспективный анализ с участием 268 больных с верифицированным метастатическим поражением печени раком молочной железы, которые были распределены на группы: 1-я — селективная ТАХЭ через микрокатетер (142 случая), 2-я — селективная ТАХЭ через микрокатетер с баллон-ассистенцией (126 случаев). Основными противопоказаниями для включения были поражение более 80% паренхимы печени, наличие экстрапеченочного метастатического компонента. Время наблюдения за больными после выполнения ТАХЭ — 1 год. ТАХЭ выполнялась радиальным доступом, общая печеночная артерия катетеризировалась катетером 4-5F, селективная катетеризация опухолевых сосудов — микрокатетером 2,4F в 1-й группе и микрокатетером с баллоном в 2-й группе. У всех больных селективная эмболизация выполнялась эмульсией липиодола с химиопрепаратом (ХП). Использовались стандартные дозировки ХП. В 1-й группе выполнение эмболизации производилось до момента развития рефлюкса агента, в 2-й группе осуществлялось введение всей дозы эмболизата.

Результаты

В 1-й группе постэмболизационный синдром (ПЭС) наблюдался в 86% (122) случаев, купировался на фоне консервативной терапии в течение 2–7 сут. Побочные эффекты были контролируемыми, тошнота

и рвота I–II степени тяжести отмечены у 90% больных (128 случаев), болевой синдром I–II степени тяжести отмечался в течение 2–3 сут после выполнения процедуры у 90% больных (128 случаев). Повышение уровня трансаминаз в 3 раза и более, лейкоцитарный сдвиг влево наблюдался в 100% случаев на 3-и сутки. Развитие биломы печени в 1 случае, выявлена через 1,5 мес после ТАХЭ при контрольной магнитно-резонансной томографии (МРТ). В 2-й группе ПЭС наблюдался в 32% (40 случаев), купировался на фоне консервативной терапии в течение 2–4 сут. Побочные эффекты были контролируемыми, тошнота и рвота I–II степени тяжести отмечены в 9% (11) случаев, болевой синдром I–II степени тяжести отмечался в течение 2–3 сут после выполнения процедуры у 23% пациентов (29 случаев). Повышение уровня трансаминаз в 3 раза и более, лейкоцитарный сдвиг влево наблюдался в 44% (55) случаев на 3-и сутки. Иные осложнения не развивались.

Выводы

Селективная ТАХЭ через микрокатетер с баллон-ассистенцией значительно снижает риск развития нецелевой эмболизации, а также уменьшается риск развития осложнений в послеоперационном периоде.

Гастроинтестинальный рак (колоректальный): хирургическое лечение

Интракорпоральный анастомоз при лапароскопической правосторонней гемиколэктомии

Авторы:

(1) Сажин Александр Вячеславович, sazhin-av@yandex.ru, ФГАОУ ВО «Национальный медико-хирургический центр им. Н.И. Пирогова» Минздрава России, НИИ клинической хирургии РНИМУ им. Н.И. Пирогова, яГБУЗ г. Москвы «Московский многопрофильный клинический центр «Коммунарка» ДЗМ», Москва
(2) Ивахов Георгий Богданович, ivakhovsurg@yandex.ru, ФГАОУ ВО «Национальный медико-хирургический центр им. Н.И. Пирогова» Минздрава России, НИИ клинической хирургии РНИМУ им. Н.И. Пирогова, Москва
(3) Ермаков Игорь Викторович, iermakov0588@gmail.com, ФГАОУ ВО «Национальный медико-хирургический центр им. Н.И. Пирогова» Минздрава России, НИИ клинической хирургии РНИМУ им. Н.И. Пирогова, ГБУЗ г. Москвы «Московский многопрофильный клинический центр «Коммунарка» ДЗМ», Москва
(4) Лебедев Игорь Сергеевич, lis71276@gmail.com, ФГАОУ ВО «Национальный медико-хирургический центр им. Н.И. Пирогова» Минздрава России, НИИ клинической хирургии РНИМУ им. Н.И. Пирогова, ГБУЗ г. Москвы «Московский многопрофильный клинический центр «Коммунарка» ДЗМ», Москва
(5) Далгатов Камиль Далгатович, kkd1111@mail.ru, НИИ клинической хирургии РНИМУ им. Н.И. Пирогова, ГБУЗ г. Москвы «Московский многопрофильный клинический центр «Коммунарка» ДЗМ», Москва
(6) Тимошенко Никита Андреевич, dr.timoschenko@gmail.com, ФГАОУ ВО «Национальный медико-хирургический центр им. Н.И. Пирогова» Минздрава России, Москва
(7) Шихин Иван Сергеевич, is.shikhin@yandex.ru, НИИ клинической хирургии РНИМУ им. Н.И. Пирогова, ГБУЗ г. Москвы «Московский многопрофильный клинический центр «Коммунарка» ДЗМ», Москва
(8) Морозов Илья Андреевич, doc.morozov@hotmail.com, ФГАОУ ВО «Национальный медико-хирургический центр им. Н.И. Пирогова» Минздрава России, Москва

Ключевые слова

рак ободочной кишки, колоректальный рак, лапароскопическая правосторонняя гемиколэктомия, интракорпоральный анастомоз

Актуальность

Колоректальный рак занимает 3-е место в структуре онкологических заболеваний [1]. При этом у 39% пациентов опухоль локализуется в правой половине ободочной кишки [2], при которой радикальным методом лечения является правосторонняя гемиколэктомия [3]. Несмотря на данные об эффективности интракорпорального анастомоза (ИКА), настоятельных рекомендаций по его выполнению нет [4]. Выбор в пользу экстракорпорального (ЭКА) или интракорпорального способа формирования анастомоза остается за оперирующим хирургом.

Цель

Провести анализ результатов хирургического лечения пациентов после правосторонней гемиколэктомии с формированием ИКА.

Материалы и методы

В период с января 2023 г. по февраль 2024 г. в ММКЦ «Коммунарка», являющимся базой кафедры факультетской хирургии № 1 ЛФ ФГАОУ ВО им. Н.И. Пирогова лапароскопическая правосторонняя гемиколэктомия выполнена у 186 пациентов. У 158 (84,9%) пациентов операция выполнена лапароскопически ассистированно, анастомоз сформирован ЭКА. У 28 (15,1%) пациентов выполнена лапароскопическая гемиколэктомия с формированием ИКА. В анализ включены пациенты из группы ИКА, выполнение которого начато в 2023 г. Результаты оценивались по длительности операции, тяжести послеоперационных осложнений по классификации Clavien–Dindo I–V [5], продолжительности госпитализации и частоте ремиссий.

Результаты

В группе лапароскопической правосторонней гемиколэктомии с ИКА медиана возраста оперированных больных составила 73 года (66–78), ИМТ — 26,9 кг/м^2 (24,2–30,3). ASA II степени — у 18 (64,3%) пациентов, ASA III степени — у 10 (35,7%) пациентов. Согласно классификации TNM (8-й пересмотр, 2017 г.), пациенты соответствовали следующим стадиям: I — у 6 пациентов, II — у 10 пациентов, IIIA — у 1 пациента, IIIB — у 8 пациентов, IIIC — у 3 пациентов, IV — 0 пациентов. Среднее количество удаленных лимфатических узлов составило 15 (12–18), среднее время операции — 220 (193,7–270,0) мин. В анализируемой группе пациентов интраабдоминальных абсцессов, несостоятельности анастомоза не отмечено. У 1 пациента развился парез кишечника, купированный консервативно. Тяжелых послеоперационных осложнений III–V степени, согласно классификации Clavien–Dindo, не выявлено. Средний срок госпитализации составил 6 (4–7) койко-дней. При оценке 30-дневной ремиссий повторных обращений и госпитализаций не было.

Выводы

Первые результаты лапароскопической правосторонней гемиколэктомии с формированием ИКА позволяют рассматривать его как безопасную методику. Для подтверждения полученных результатов требуется дальнейшее приобретение опыта, проведение рандомизированных клинических исследований.

Список литературы

1. Состояние онкологической помощи населению России в 2022 году / под ред. А.Д. Каприна, В.В. Старинского, А.О. Шахзадовой. М.: МНИОИ им. П.А. Герцена — филиал ФГБУ «НМИЦ радиологии» Минздрава России, 2022. 239 с.: илл. ISBN 978-5-85502-283-4. 2. Sung H., Ferlay J., Siegel R.L. et al. Global Cancer Statistics 2020: GLOBOCAN Estimates of Incidence and Mortality Worldwide for 36 Cancers in 185 Countries // CA Cancer J Clin. 2021 N. 71 (3). P. 209–249. https://doi.org/10.3322/caac.21660 3. Федянин М.Ю., Гладков О.А., Гордеев С.С. и др. Практические рекомендации по лекарственному лечению рака ободочной кишки, ректосигмоидного соединения и прямой кишки. Практические рекомендации RUSSCO. Ч. 1. Злокачественные опухоли, 2023 (Т. 13). #3s2. С. 425–482. https://doi.org/10.18027/2224-5057-2023-13-3s2-1-425-482 4. Clavien P.A., Barkun J., de Oliveira M.L., Vauthey J.N. et al. The Clavien-Dindo classification of surgical complications: five-year experience // Ann Surg. 2009 Aug. Vol. 250 (2). P. 187-96. DOI: 10.1097/SLA.0b013e3181b13ca2. PMID: 19638912.

Конкурс молодых ученых

Исследование фармакологической активности вакцинных дендритных клеток с использованием гомологичного клеточного продукта на новой *in vivo* модели веретеноклеточной саркомы мыши 164 MSAR FE

Авторы:

(1) Ермакова Елена Дмитриевна, helenermakova@mail.ru, ФГБУ «НМИЦ онкологии им. Н.Н. Петрова» Минздрава России, Санкт-Петербург

(2) Нехаева Татьяна Леонидовна, nehaevat151274@mail.ru, ФГБУ «НМИЦ онкологии им. Н.Н. Петрова» Минздрава России, Санкт-Петербург

(3) Федорос Елена Ивановна, efedoros@rdpharm.ru, ФГБУ «НМИЦ онкологии им. Н.Н. Петрова» Минздрава России, Санкт-Петербург
(4) Тындык Маргарита Леонидовна, margo_l59@mail.ru, ФГБУ «НМИЦ онкологии им. Н.Н. Петрова» Минздрава России, Санкт-Петербург
(5) Григорьевская Алина Витальевна, alina.grigorievskaya@yandex.ru, ФГБУ «НМИЦ онкологии им. Н.Н. Петрова» Минздрава России, Санкт-Петербург
(6) Данилова Анна Борисовна, anna_danilova@bk.ru, ФГБУ «НМИЦ онкологии им. Н.Н. Петрова» Минздрава России, Санкт-Петербург
(7) Туманян Ирина Акоповна, itumanyan@mail.ru, ФГБУ «НМИЦ онкологии им. Н.Н. Петрова» Минздрава России, Санкт-Петербург
(8) Радецкая Екатерина Андреевна, radison-kat@mail.ru, ФГБУ «НМИЦ онкологии им. Н.Н. Петрова» Минздрава России, Санкт-Петербург
(9) Ефремова Наталья Александровна, nataliaavdonkina@gmail.com, ФГБУ «НМИЦ онкологии им. Н.Н. Петрова» Минздрава России, Санкт-Петербург
(10) Круглов Степан Сергеевич, oncokss@gmail.com, ФГБУ «НМИЦ онкологии им. Н.Н. Петрова» Минздрава России, Санкт-Петербург
(11) Емельянова Наталья Викторовна, emelyana.79@mail.ru, ФГБУ «НМИЦ онкологии им. Н.Н. Петрова» Минздрава России, Санкт-Петербург
(12) Зайцева Мария Анатольевна, alpha-2@mail.ru, ФГБУ «НМИЦ онкологии им. Н.Н. Петрова» Минздрава России, Санкт-Петербург
(13) Балдуева Ирина Александровна, biahome@mail.ru, ФГБУ «НМИЦ онкологии им. Н.Н. Петрова» Минздрава России, Санкт-Петербург

Ключевые слова

гомологичный клеточный продукт, дендритные клетки, доклинические исследования, перевиваемая саркома

Актуальность

Важным этапом в проведении доклинических исследований клеточных продуктов на основе зрелых дендритных клеток (ДК) является выбор релевантной *in vivo* модели [1]. Так, модель должна достоверно имитировать опухолевый процесс, а также позволять экстраполировать полученные *in vivo* результаты в клинику.

Цель

Доклиническое изучение фармакологического действия гомологичной вакцины на основе ДК мыши на новой *in vivo* модели перевиваемой веретеноклеточной саркомы мыши 164 MSAR FE.

Материалы и методы

В исследовании основных параметров опухолевого роста индуцированных бензо(а)пиреном (п/к введение 2 мг/кг) сарком (ИБС) и перевиваемой (п/к введение $3{,}2 \cdot 10^6$ кл/мышь) бензо(а)пиреновой саркомы 164 MSAR FE (ПБС) мыши (11, 40 и 72 пассажи) использовали мышей BALB/c (45 самцов и 55 самок). В опыте по оценке фармакологического действия дендритно-клеточной вакцины (ДКВ) (в/к введение $37{,}0 \cdot 10^3$ кл/мышь) на *in vivo* модели ПБС мыши использовали 51 самку мышей BALB/c. ДКВ вводили в 2 режимах: адъювантном (n=13) — 4 еженедельных введения до инокуляции ПБС и 4 еженедельных введения после; в лечебном (n=13) — 4 еженедельных введения после инокуляции ПБС. Препаратом сравнения был доксорубицин (n=13, 8 мг/кг в/б однократно на 3-и сутки после перевивки ПБС). Фиксировали латентный период (ЛП) и размеры опухолей. Гистологическое сравнение исходной и перевиваемой сарком проводили по стандартной методике, а иммуногистохимическое (ИГХ) — по инструкции производителей антител (CD31 и CD68). С помощью критериев RECIST 1.1 оценивали ответ ПБС на терапию ДКВ, а также время до прогрессии опухоли (ВПО), вели учет выживаемости. Для сравнения выборок использовали U-критерий Манна–Уитни, для анализа ВПО и выживаемости строили кривые Каплана–Мейера. Различия $p < 0{,}05$ считали значимыми.

Результаты

ПБС (72 пассаж) отличалась 100% перевиваемостью, стабильным ростом. ЛП сократился с 108 дней (ИБС) до 7 дней (ПБС). Оптимальных объемов опухоли ПБС достигали на 18–21-е сутки, а не через 4 мес. У полученной ПБС сохраняются морфологические черты, и паттерн формирования капилляров схож с ИБС. Показана противоопухолевая эффективность ДКВ в адъювантном режиме: значимо увеличивалось количество животных без прогрессии (p=0,0152, logrank), а также их выживаемость относительно контроля (p=0,0380, logrank). У 3/13 животных наблюдается полный регресс.

Выводы

Экспериментально обосновано использование культуры ПБС мыши (72 пассаж) в качестве релевантной *in vivo* модели для оценки противоопухолевого эффекта ДКВ. По ряду показателей на предложенной модели определено, что адъювантный режим введения ДКВ обладает наибольшим терапевтическим действием. Исследование одобрено комитетом по этике ФГБУ «НМИЦ онкологии им. Н.Н. Петрова» МЗ РФ (протокол № 23/48 от 20.02.2020).

Список литературы

1. Bezborodova O.A. и др. Anti-Tumour Drugs: Planning Preclinical Efficacy and Safety Studies // Yakugaku Zasshi. 2020. N. 10 (140). С. 1087–1094.

Стволовые клетки аденокарциномы толстой кишки и их связь с прогнозом заболевания

Авторы:

(1) Ерохина Алина Артуровна, lokitrikster@yandex.ru, ФГБВОУ ВО «Военно-медицинская академия им. С.М. Кирова» Минобороны России, Санкт-Петербург
(2) Чирский Вадим Семенович, v_chirsky@mail.ru, ФГБВОУ ВО «Военно-медицинская академия им. С.М. Кирова» Минобороны России, Санкт-Петербург
(3) Сазонов Алексей Андреевич, sazonov_alex_doc@mail.ru, ФГБВОУ ВО «Военно-медицинская академия им. С.М. Кирова» Минобороны России, Санкт-Петербург

Ключевые слова

стволовые клетки, стволовые опухолевые клетки, аденокарцинома толстой кишки, колоректальный рак

Актуальность

На сегодняшний день колоректальный рак (КРР) занимает ведущие позиции по мировым показателям заболеваемости и смертности среди злокачественных новообразований, в связи с чем одна из важных задач современной онкоморфологии — поиск маркеров, позволяющих оценить прогноз данного заболевания. Изучение стволовых опухолевых клеток (СОК) как наиболее значимой с позиции канцерогенеза популяции представляется одним из перспективных направлений ее решения.

Цель

Определить особенности иммунофенотипа СОК аденокарциномы при локализованной (IIa-b) и метастатической (IVa) формах КРР и оценить их влияние на прогноз заболевания.

Материалы и методы

Исследован операционный материал от 67 больных с гистологически верифицированной аденокарциномой толстой кишки (АКТК): 32 наблюдения соответствовали стадии IIa-b (T3-4aN0M0), 35 — стадии IVa [T3-4a N0-2M1a(hep)]. Оценка пролиферативной активности СОК осуществлялась иммуногистохимическим методом с антителами к Ki67 и ALDH1. Для определения потенциала метастазирования и способности СОК к асимметричному митозу применялись антитела к CXCR4 и гистону H2A.Z соответственно. Для оценки доли пролиферирующих (ALDH1+Ki67+) клеток в пуле СОК использовалось понятие ИПСК (индекс пролиферации стволовых клеток).

Результаты

При IIa-b стадии значения ИПСК, CXCR4 и H2A.Z составили 18,0; 24,0 и 1,0%, а при IVa данные величины были достоверно выше — 45,5; 40,0 и 1,8% соответственно (p=0,000 05, p=0,005, p=0,0002). У больных с IIa-b стадией КРР при высоких значениях ИПСК, CXCR4 и H2A.Z отмечена худшая безрецидивная выживаемость по сравнению с пациентами с низкими значениями данных показателей (p=0,030, p=0,021 и p=0,009 соответственно). Аналогичная закономерность наблюдалась относительно общей выживаемости у больных с IVa стадией КРР: ИПСК (p=0,009), CXCR4 (p=0,015), H2A.Z (p=0,040). На основании оценки ИПСК и CXCR4 разработана прогностическая модель для уточнения показаний к циторедуктивной операции у пациентов с IVa стадией КРР (чувствительность — 70,6%, специфичность — 92,3%, AUC=0,878).

Выводы

ИПСК, CXCR4 и H2A.Z являются маркерами СОК, связанными с прогнозом при КРР, и могут быть включены в программу морфологической диагностики АКТК.

Список литературы

1. Аксель Е.М. Статистика злокачественных новообразований желудочно-кишечного тракта / Е.М. Аксель // Сибирский онкологический журнал. 2017. Т. 16, № 3. С. 5–11. 2. Ершов В.А. Морфогенез цервикальной неоплазии, ассоциированной с вирусами папилломы человека высокого канцерогенного риска: дис. … док. мед. наук. СПб., 2020. С. 55–56. 3. Заридзе Д.Г. Динамика заболеваемости злокачественными новообразованиями и смертности от них в России / Д.Г. Заридзе, А.Д. Каприн, И.С. Стилиди // Вопросы онкологии. 2018. Т. 64, № 5. С. 578–591. 4. Захаренко А.А. Мультидисциплинарный подход в лечении больного осложненной формой рака прямой кишки и текущего инфаркта миокарда / А.А. Захаренко, И.В. Шлык, Д.В. Овчаренко и др. // Вестник хирургии им. И.И. Грекова. 2017. Т. 176, № 2. С. 115–118. 5. Каприн А.Д. Злокачественные новообразования в России в 2020 году (Заболеваемость и смертность) / А.Д. Каприн, В.В. Старинский, Г.В. Петрова. М: МНИОИ им. П.А. Герцена — филиал ФГБУ «НМИЦ радиологии» Минздрава России, 2021. 69 с. 6. Ковтун Д.П. Патоморфологические прогностические критерии колоректального рака II стадии: дис. … канд. мед. наук. СПб., 2019. 37 с. 7. Майстренко Н.А. Комплексный подход в обосновании хирургической тактики при местнораспространенных формах колоректального рака у пациентов старших возрастных групп / Н.А. Майстренко, В.С. Чирский, А.А. Сазонов, А.А. Ерохина // Вестник хирургии им. И.И. Грекова. 2019. Т. 178, № 2. С. 38–45. 8. Нефедова Н.А. Роль стволовых клеток в канцерогенезе толстой кишки / Н.А. Нефедова, П.Г. Мальков // Онкологическая колопроктология. 2015. Т. 5, № 3. С. 15–24. 9. Пучинская М.В. Раковые стволовые клетки как возможный источник возникновения и прогрессирования опухолей / М.В. Пучинская // Вопросы онкологии. 2016. Т. 62, № 1. С. 14–23. 10. Раскин Г.А. Морфологическая оценка прогностических и предиктивных факторов при аденокарциноме толстой кишки: дис. … док. мед. наук. СПб., 2014. 238 с. 11. Сазонов А.А. Гериатрические аспекты в онкопроктологии (обзор) / А.А. Сазонов, Н.А. Майстренко // Успехи геронтологии. 2016. Т. 29, № 2. С. 269– 274. 12. Федянин М.Ю. Стволовые опухолевые клетки рака толстой кишки / М.Ю. Федянин Д.Н. 13. Хмелькова Т.С., Серебрийская и др. // Злокачественные опухоли. 2015. № 4, спецвыпуск 2. С. 71–81. 14. Чирский В.С. Стволовые клетки опухоли в формировании рецидивов аденокарциномы толстой кишки / В.С. Чирский, А.А. Ерохина, Н.А. Майстренко, А.А. Сазонов // Актуальные вопросы патологической анатомии в мирное и военное время. 2022. С.86–89. 15. Amini S. The expressions of stem cell markers: Oct4, Nanog, Sox2, nucleostemin, Bmi, Zfx, Tcl1, Tbx3, Dppa4, and Esrrb in bladder, colon, and prostate cancer, and certain cancer cell lines / S. Amini, F. Fardin, M. Jafar et al. // Anat Cell Biol. 2014. Vol. 47, N. 1. P. 1–11. 16. Bray F. Global cancer statistics 2018: GLOBOCAN estimates of incidence and mortality worldwide for 36 cancers in 185 countries / F. Bray, J. Ferlay, I. Soerjomataram et al. // CA: a cancer journal for clinicians. 2018. T. 68. N. 6. C. 394–424. 17. Chhikara B.S. Global Cancer Statistics 2022: the trends projection analysis / B.S. Chhikara, K. Parang // Chem. Biol. Lett. 2023. Vol. 10, N. 1. P. 1–16. 61. 18. Cohnheim J.F. Vorlesungen über allgemeine Pathologie / J.F. Cohnheim. 1882. Vol. 1. P. 737–738. 19. Ehteram H. Expression and Prognostic Significance of Stem Cell Marker CD133 in Survival Rate of Patients with Colon Cancer / H. Ehteram, F. Aslanbeigi, E.G. Khorasani et al. // Oncol. Ther. 2022. Vol. 10, N. 2. P. 451–461. 20. Fanali C. Cancer stem cells in colorectal cancer from pathogenesis to therapy: controversies and perspectives / C. Fanali, D. Lucchetti, M. Farina et al. // World J. Gastroenterol. 2014. Vol. 20, N. 4. P. 923–942. 21. Ferlay J. et al. GLOBOCAN 2020 v. 2/0. [электронный ресурс] Cancer Incidence and Mortality Worldwide: IAR CancerBase N. 10. (Режим доступа: http://globocan.iarc.fr). 22. Gisina A.M. Proliferative Activity of Colorectal Cancer Cells with Different Levels of CD133 Expresssion / A.M. Gisina, Y.S. Kim, D.M. Potashnikova et al. // Bull. Exp. Biol. Med. 2019. Vol. 167, N. 4. P. 541–545. 23. Huh Y.H. Sparse feature selection identifies H2A.Z as a novel, pattern-specific biomarker for asymmetrically self-renewing distributed stem cells / Y.H. Huh, M. Noh, F.R. Burden et al. // Stem Cell Res. 2015. Vol. 14, N. 2. P. 144–154. 24. Liu G. Cell morphology in the dormancy and proliferation stage of colorectal cancer stem cells / G. Liu, J. Yu, F. Qian et al. // Zhonghua Wei Chang Wai Ke Za Zhi. 2014. Vol. 17, N. 3. P. 279–283. 25. Mohamed S.Y. The Prognostic Value of Cancer Stem Cell Markers (Notch1, ALDH1, and CD44) in Primary Colorectal Carcinoma / S.Y. Mohamed, R.M. Kaf, M.M. Ahmed et al. // Journal of gastrointestinal cancer. 2019. Vol. 50, N. 4. P. 824–837. 26. Munro M.J. Cancer stem cells in colorectal cancer: a review / M.J. Munro, S.K. Wickremesekera, L. Peng et al. // J. Clin Pathol. 2018. Vol. 71, N. 2. P. 110–116. 27. Rezaee M. Clinicopathological Significance of Tumor Stem Cell Markers ALDH1 and CD133 in Colorectal Carcinoma / M. Rezaee, E. Gheytanchi, Z. Madjd et al. // Iran J. Pathol. 2021. Vol. 16, N. 1. P. 40–50. 28. Vermani L. Expression pattern of ALDH1, E-cadherin, Vimentin and Twist in early and late onset sporadic colorectal cancer / L. Vermani, R. Kumar, R.R. Kannan et al. // Biomark Med. 2020. Vol. 14, N. 14. P. 1371–1382.

Петровские чтения (фундаментальная онкология): школа молодых ученых

Оценка индивидуальной вариабельности и воспроизводимости результатов жидкостной биопсии у пациентов с раком толстой кишки, раком легкого, раком поджелудочной железы и меланомой

Авторы:

(1) Ершова Анастасия Николаевна, nstrshv@gmail.com, ФГБУ «НМИЦ онкологии им. Н.Н. Петрова» Минздрава России, ФГБОУ ВО «Санкт-Петербургский государственный педиатрический медицинский университет» Минздрава России, Санкт-Петербург

(2) Мартьянов Александр Сергеевич, aleksandr.s.martianov@gmail.com, ФГБУ «НМИЦ онкологии им. Н.Н. Петрова» Минздрава России, ФГБОУ ВО «Санкт-Петербургский государственный педиатрический медицинский университет» Минздрава России, Санкт-Петербург

(3) Мусаелян Арам Ашотович, a.musaelyan8@gmail.com, ФГБОУ ВО «Первый Санкт-Петербургский государственный медицинский университет им. академика И.П. Павлова» Минздрава России, Санкт-Петербург, ФГБУ «Научно-исследовательский институт медицинской приматологии», Сочи
(4) Романько Александр Андреевич, Romanko.aleksandr.a@gmail.com, ФГБУ «НМИЦ онкологии им. Н.Н. Петрова» Минздрава России, ФГБОУ ВО «Санкт-Петербургский государственный педиатрический медицинский университет» Минздрава России, Санкт-Петербург
(5) Шестакова Анна Дмитриевна, anna.message19@gmail.com, ФГБУ «НМИЦ онкологии им. Н.Н. Петрова» Минздрава России, Санкт-Петербург
(6) Горгуль Юлий Андреевич, gorgul.yuliy@gmail.com, ФГБУ «НМИЦ онкологии им. Н.Н. Петрова» Минздрава России, Санкт-Петербург
(7) Вощинина Арина Егоровна, voarina@gmail.com, ФГБУ «НМИЦ онкологии им. Н.Н. Петрова» Минздрава России, Санкт-Петербург
(8) Перевалова Арина Андреевна, ar.oerevalovaa@gmail.com, ФГБУ «НМИЦ онкологии им. Н.Н. Петрова» Минздрава России, Санкт-Петербург
(9) Кулигина Екатерина Шотовна, kate.kuligina@gmail.com, ФГБУ «НМИЦ онкологии им. Н.Н. Петрова» Минздрава России, Санкт–Петербург
(10) Имянитов Евгений Наумович, evgeny@imyanitov.spb.ru, ФГБУ «НМИЦ онкологии им. Н.Н. Петрова» Минздрава России, ФГБОУ ВО «Санкт-Петербургский государственный педиатрический медицинский университет» Минздрава России, Санкт-Петербург, ФГБУ «Научно-исследовательский институт медицинской приматологии», Сочи

Ключевые слова

жидкостная биопсия, цоДНК, мутации RAS/RAF/EGFR, бевацизцмаб

Актуальность

Жидкостная биопсия — неинвазивный метод диагностики, использующий циркулирующую опухолевую ДНК (цоДНК) для молекулярного типирования труднодоступных опухолей и оценки ответа на терапию [1, 2]. Анализ уровня цоДНК в серийных пробах позволяет наблюдать динамику опухолевой нагрузки, при этом очень важно делать поправку на индивидуальную вариабельность этого показателя и учитывать факторы, влияющие на воспроизводимость результатов жидкостной биопсии, включая технические аспекты метода и биологические особенности пациента [3].

Цель

Оценка воспроизводимости результатов жидкостной биопсии у пациентов с известным RAS/RAF/EGFR-мутационным статусом.

Материалы и методы

В исследование включено 82 образца цоДНК от 45 пациентов с RAS/RAF/EGFR-мутированным раком толстой кишки (РТК), раком легкого (РЛ), раком поджелудочной железы (РПЖ) и меланомой. От 35 испытуемых получены парные образцы: забор крови выполнялся с 10:00 до 11:00 в течение двух последовательных дней. Анализ выполнялся методом цифровой капельной ПЦР (ddPCR).

Результаты

Присутствие в плазме мутантных аллелей хотя бы в одной из повторных проб было зафиксировано у 17/45 (37,8%) больных. «Плазма-позитивная» группа состояла из пациентов с прогрессией заболевания, тогда как среди «плазма-негативных» случаев оказалась большая доля больных на стадии стабилизации или регресса заболевания [17/17 (100%) vs 15/28 (53,6%), p=0,0006]. 15/32 (46,9%) прогрессирующих карцином не выделяли в кровоток детектируемого количества ДНК, несмотря на крупный размер и наличие метастазов. Причиной низкой чувствительности метода у этих пациентов могло быть применение анти-VEGF препарата бевацизумаб, который приводит к ухудшению кровоснабжения опухоли и снижению секреции опухолевой ДНК. Это подтверждается тем, что среди больных РТК, получавших бевацизумаб (N=23), было обнаружено всего 5 (21,7%) цоДНК-позитивных случая, тогда как в отсутствие этого препарата мутация детектировалась в 70% (7/10) случаев (p=0,016). В коллекции парных образцов полностью «плазма-негативными» оказались 19 (54,3%) пациентов, у 12 (34,3%) мутантные цоДНК выявлены в обоих повторностях. Дискордантными оказались 4 (11,4%) случая — опухоль-специфическая мутация обнаруживалась только в 1 из проб крови, что характеризует данный тест как нестабильный и указывает на то, что «успех» жидкостной биопсии зависит от ряда неизвестных неконтролируемых факторов.

Выводы

Настоящее исследование показывает, что тестирование даже единичной «циркулирующей» драйверной мутации с помощью ddPCR может служить достаточно информативным прогностическим маркером. Повторные

заборы плазмы у одного и того же пациента целесообразны для случаев, когда результат жидкостной биопсии имеет решающее значение для последующего принятия клинически важных решений. Работа выполнена при поддержке гранта РНФ № 23-45-10038.

Список литературы

1. Suzuki T., Suzuki T., Yoshimura Y. et al. Detection of circulating tumor DNA in patients of operative colorectal and gastric cancers // Oncotarget. 2020. N. 11. P. 3198–3207. 2. Zhang H., Liu R., Yan C. et al. Advantage of Next-Generation Sequencing in Dynamic Monitoring of Circulating Tumor DNA over Droplet Digital PCR in Cetuximab Treated Colorectal Cancer Patients // Transl Oncol. 2019. Vol. 12. P. 426–431. 3. Yang M., Topaloglu U., Petty W.J. et al. // J Hematol Oncol. 2017. Vol. 10. № 1. P. 100.

Онкоэпидемиология

Гранулезоклеточные опухоли яичников в Республике Казахстан

Авторы:

(1) Кайдарова Диляра Радиковна, r.bolatbekova@gmail.com, АО «Казахский научно-исследовательский институт онкологии и радиологии», Алматы
(2) Болатбекова Райхан Олмесхановна, r.bolatbekova@gmail.com, АО «Казахский научно-исследовательский институт онкологии и радиологии», КГП на ПХВ «Алматинский онкологический центр», Алматы
(3) Естаева Айсулу Абуовна, yestayeva_aisulu@mail.ru, КГП на ПХВ «Алматинский онкологический центр», Алматы
(4) Сарменова Айсулу Исабековна, aisulu_sai@mail.ru, КГП на ПХВ «Алматинский онкологический центр», Алматы
(5) Айдаров Аскар Ескожаевич, yestayeva_aisulu@mail.ru, КГП на ПХВ «Алматинский онкологический центр», Алматы
(6) Аккасова Арайлым Сериккалиевна, arai_5@mail.ru, КГП на ПХВ «Алматинский онкологический центр», Алматы
(7) Багатова Гульнур Бермахановна, gulnur_bagatova@mail.ru, КГП на ПХВ «Алматинский онкологический центр», Алматы
(8) Жаксылыкова Диана Беккалиевна, dian4ik-@mail.ru, КГП на ПХВ «Алматинский онкологический центр», Алматы
(9) Жолыщева Бахыт Садуакасовна, yestayeva_aisulu@mail.ru, КГП на ПХВ «Алматинский онкологический центр», Алматы

Ключевые слова

рак яичников, гранулезоклеточная опухоль, выживаемость

Актуальность

Гранулезоклеточные опухоли яичников (ГКОЯ) относятся к редким неэпителиальным опухолям, публикации данных о них в странах Евразии ограничены [1]. По информации разных авторов, гранулезоклеточные опухоли составляют 5–10% всех злокачественных новообразований яичников [2–4](Бохман Я.В., 1989; Урманчеева А.Ф., 2001; Uygun K., 2003). По данным национального регистра онкологических больных ежегодно выявляется более 1100 новых случаев рака яичников и около 400 случаев смертей от него [5].

Цель

Оценить клинико-эпидемиологический характер и выживаемость пациентов с ГКОЯ в Республике Казахстан.

Материалы и методы

Использованы основные медицинские отчетные и учетные формы (№ 7, 35, 090/У) и база данных электронного регистра онкологических больных (ЭРОБ) по злокачественным новообразованиям и раку яичников. Изучены гистологические типы опухоли, проведенное лечение пациенткам, включая анамнез по хирургическому и химиотерапевтическому лечению. Использованы данные базы данных «Дамумед» по наблюдению пациенток с ГКО и рецидиву заболевания. Описательная статистика и логарифмы отношения правдоподобия были выполнены с использованием JMP версии 14.0.

Результаты

В исследование было включено 240 пациенток с ГКОЯ. Средний возраст составил 52 года (диапазон 15–87 лет). Распределение в разрезе национальности: 55% казахской, 30,5% русской, 3,5% украинской и 11% других национальностей. Распределение по стадиям: 53,7% — I стадия, 20,4% — II стадия, 22% — III стадия, 2,5% — IV стадия и 1,4% — неизвестно. Химиотерапию получали 89 (37,6%) пациенток, что не коррелировало со стадией заболевания. Распространенные схемы включали паклитаксел/карбоплатин, блеомицин, этопозид и цисплатин (BEP) и EP. Из 240 пациенток у 67 (28%) наблюдались рецидивы, которые коррелировали со стадией заболевания ($p< 0,001$). Лечение рецидива включало хирургическое вмешательство, химиотерапию и лучевую терапию. После 16 мес наблюдения (медиана 0–90 мес) 186 (77,5%) пациенток не имели признаков рецидива заболевания, 12 (5%) пациенток продолжали лечение рецидива и 42 (17,5%) пациентки умерли от ГКОЯ. Обнаружено, что риск смерти повышался с увеличением стадии заболевания ($p< 0,001$). Пациентки с ГКОЯ I стадии, получавшие адъювантную химиотерапию, имели значительно меньший риск смерти, чем те, кто ее не получал (p=0,003).

Выводы

Большинство гранулезоклеточных опухолей выявляют в I стадии заболевания (53,7%). В случае позднего выявления и прогрессирования заболевания проведение химиотерапии на ранних стадиях дает преимущество в выживании, что подтверждает важность доступа к химиотерапии.

Список литературы

1. Бахидзе Е.В., Беляева В.А., Доманский А.А. и др. Лекарственное и хирургическое лечение гранулезоклеточных опухолей яичников взрослого типа: анализ собственных и литературных данных // Фарматека. Серия 7/2019. С. 43–49. 2. Бохман Я.В. Руководство по онкогинекологии. Л.: Медицина, 1989. 3. Онкогинекология/ проф. А.Ф. Урманчеева. Санкт-Петербург. 2001. № 92 (1). С. 96–103. 4. Uygun K., Audiner A., Saip P. et al. Granulosa cell tumor of the ovary: retrospective analysis of 45 cases // Am J Clin Oncol. 2003. N. 26 (5). P. 517–521 5. Кайдарова Д.Р., Шатковская О.В., Онгарбаев Б.Т., Сейсенбаева Г.Т. Показатели онкологической службы Республики Казахстан за 2021 год / под ред. Д.Р. Кайдаровой. Алматы, 2022. 388 с.

Петровские чтения (фундаментальная онкология): школа молодых ученых

Анализ частоты мутаций в гене PIK3CA в гормонозависимом HER2-отрицательном раке молочной железы

Авторы:

(1) Жарнакова Юлия Сергеевна, Zharnakova13@yandex.ru, ФГБУ «НМИЦ онкологии им. Н.Н. Петрова» Минздрава России, Санкт-Петербург
(2) Чернякова Александра Павловна, karagayka@mail.ru, ФГБУ «НМИЦ онкологии им. Н.Н. Петрова» Минздрава России, Санкт-Петербург
(3) Стебнева Татьяна Максимовна, tstebneva@bk.ru, ФГБУ «НМИЦ онкологии им. Н.Н. Петрова» Минздрава России, Санкт-Петербург
(4) Никитина Алиса Сергеевна, xannyves@mail.ru, ФГБУ «НМИЦ онкологии им. Н.Н. Петрова» Минздрава России, Санкт-Петербург
(5) Соколова Татьяна Николаевна, stretanya@yandex.ru, ФГБУ «НМИЦ онкологии им. Н.Н. Петрова» Минздрава России, Санкт-Петербург
(6) Мартьянов Александр Сергеевич, aleksandr.s.martianov@gmail.com, ФГБУ «НМИЦ онкологии им. Н.Н. Петрова» Минздрава России, Санкт-Петербург
(7) Белышева Яна Вадимовна, belysheva.yana24@gmail.com, ФГБУ «НМИЦ онкологии им. Н.Н. Петрова» Минздрава России, Санкт-Петербург
(8) Янус Григорий Аркадьевич, octavedoctor@yandex.ru, ФГБУ «НМИЦ онкологии им. Н.Н. Петрова» Минздрава России, Санкт-Петербург
(9) Имянитов Евгений Наумович, evgeny@imyanitov.spb.ru, ФГБУ «НМИЦ онкологии им. Н.Н. Петрова» Минздрава России, Санкт-Петербург

Ключевые слова

рак молочной железы, PIK3CA, полимеразная цепная реакция, мутации, алпелисиб

Актуальность

Дисфункция сигнального пути PI3K-Akt-mTOR приводит к нарушениям пролиферации, роста, дифференцировки, выживаемости и апоптоза клеток. Эти процессы являются ключевыми для нормального функционирования клеток и их гомеостаза. Мутации в гене PIK3CA встречаются во многих злокачественных опухолях, однако наиболее часто — при раке молочной железы (РМЖ). Обнаружение подобных дефектов имеет клиническую значимость из-за возможности использования таргетной терапии (алпелисиб), которая специфически подавляет активность фермента фосфатидилинозитол-3-киназы (PI3K). Этот подход эффективно применяется для лечения пациенток с PIK3CA-мутированным РМЖ.

Цель

Оценка частоты и характера мутаций в гене PIK3CA у пациенток с ER-позитивным и HER2-отрицательным РМЖ.

Материалы и методы

В исследование было включено 1945 пациенток, страдающих ER/HER2 РМЖ. Все образцы были проанализированы на наличие мутаций в 2, 3, 5, 8, 10, 14 и 20-м экзонах гена PIK3CA при помощи различных методов, включая полимеразную цепную реакцию (ПЦР) с последующим анализом кривых плавления, аллель-специфическую ПЦР, цифровую капельную ПЦР и пиросеквенирование.

Результаты

Генетические повреждения PIK3CA были обнаружены в 36,6% случаев (712/1945). Наиболее частые (hotspot) мутации составили 79,5% общего числа обнаруженных дефектов (H1047R — 321/712, 45%; E545K — 160/712, 22,5%; E542K — 86/712, 12,1%). Среди остальных выявленных повреждений наиболее частыми оказались H1047L (32/712, 4,5%) и N345K (28/712, 3,9%). Мутации несколько чаще обнаруживались у пациенток ранних стадий (I и II, 38,2%), чем у больных с III и IV стадиями РМЖ (34,9%) (p=0,149). Повреждения в гене PIK3CA ассоциировались с экспрессией PR: их частота оказалась выше в PR-позитивных опухолях по сравнению с PR-негативными (38% vs 31,3%, p=0,011). Также была обнаружена связь между мутациями PIK3CA и экспрессионным подтипом опухоли. Генетические дефекты чаще выявлялись в люминальном подтипе A (242/572, 42,3%), чем в подтипе B (333/993, 33,5%).

Выводы

Полученная информация о спектре соматических мутаций в гене PIK3CA способствует усовершенствованию молекулярно-генетического тестирования при РМЖ. Работа выполнена при поддержке гранта РНФ № 22-15-00266.

Список литературы

1. Sokolova T.N., Aleksakhina S.N., Yanus G.A. et al. The frequency and spectrum of PIK3CA mutations in patients with estrogen receptor-positive HER2-negative advanced breast cancer residing in various regions of Russia // Journal of Modern Oncology. 2021. Vol. 23 (1). P. 61–67. DOI: 10.26442/18151434.2021.1.200744. 2. Martínez-Sáez O., Chic N., Pascual T., Adamo B. et al. Frequency and spectrum of PIK3CA somatic mutations in breast cancer // Breast Cancer Res. 2020. Vol. 22 (1). P. 45. DOI: 10.1186/s13058-020-01284-9.

Организация здравоохранения

Анализ случаев выявления предопухолевых заболеваний шейки матки на территории обслуживания Центра амбулаторной онкологической помощи

Авторы:

(1) Жидкова Анна Сергеевна, an-na3009@mail.ru, ГАУЗ «Челябинский областной клинический центр онкологии и ядерной медицины», Челябинск

Ключевые слова

интраэпителиальная неоплазия, вирус папилломы человека, Центр амбулаторной онкологической помощи

Актуальность

Рак шейки матки (РШМ) является социально значимым заболеванием, так как занимает 4-е место по частоте встречаемости у женщин и имеет высокие показатели летальности [1]. Программа скрининга предопухолевых заболеваний позволяет выявить РШМ на ранней стадии и предотвратить его на стадии предраковых изменений. В России в качестве скрининга применяется жидкостная цитология с шейки матки (ШМ). Согласно клиническим рекомендациям МЗ РФ цитологическое исследование должно проводиться всем женщинам в возрасте 21–65 лет с интервалом в 3 года с целью выявления цервикальной интраэпителиальной неоплазии (CIN) [2]. Этиологическим фактором развития CIN и РШМ является вирус папилломы человека (ВПЧ), и пациенткам с CIN рекомендуется проведение ВПЧ-тестирования.

Цель

Проанализировать случаи выявления предопухолевых заболеваний ШМ на территории обслуживания Центра амбулаторной онкологической помощи (ЦАОП) г. Копейска в 2023 г.

Материалы и методы

ЦАОП структурного подразделения ГАУЗ «ЧОКЦОиЯМ» обслуживает взрослое население Копейского городского округа.

Результаты

На территории обслуживания ЦАОП за 2023 г. выявлено 59 случаев CIN, 43 (72%) из них — с CIN тяжелой степени (HSIL). Пациентки с CIN I получали лечение у гинеколога по месту жительства. В ЦАОП были направлены все пациентки с HSIL, однако 3 женщины не явились. Средний возраст женщин с HSIL, осмотренных в ЦАОП, составил 42 года (от 19 до 75 лет). У 17 (39,5%) пациенток предопухолевые изменения были выявлены активно при профосмотре и диспансеризации. У 34 (79%) проводилось ВПЧ-тестирование, у 4 из них — без определения типа вируса и вирусной нагрузки. По результатам обследования у 26 (87%) пациенток было подтверждено инфицирование ВПЧ. Распределение по типам ВПЧ было следующее: 16-й тип — 18 случаев, 18-й тип — 6, 39-й тип — 2 случая, 14, 31, 33, 39, 45, 51, 52-й типы — по 1 случаю. У 6 выявлено ВПЧ-коинфекция (16+18 — у 3, 18+52, 16+31, 16+39 — по 1). Все 34 женщины получили курс противовирусной терапии. Из сопутствующих инфекций у 5 (11,6%) — ВИЧ-инфекция. Все пациентки из ЦАОП были осмотрены онкогинекологом ГАУЗ «ЧОКЦОиЯМ»с последующим хирургическим лечением: электродиатермоконизация ШМ и радиоволновая конизация ШМ с выскабливанием цервикального канала — по 20 (50%) процедур.

Выводы

Результаты ВПЧ-тестирования показали преобладание серотипов вируса высокого канцерогенного риска. Возраст пациенток с HSIL (младше 21 года и старше 65 лет) говорит о необходимости проведения цитологического исследования ШМ не только у предложенной Клиническими рекомендациями возрастной когорты пациенток.

Список литературы

1. Состояние онкологической помощи населению России в 2021 году / под ред. А.Д. Каприна, В.В. Старинского, А.О. Шахзадовой. М., 2022. 2. Клинические рекомендации МЗ РФ.

Петровские чтения (фундаментальная онкология): школа молодых ученых

Признаки межклеточных взаимодействий при регрессии экспериментальных опухолей под влиянием наночастиц магнетита, меди и цинка

Авторы:

(1) Гудцкова Татьяна Николаевна, tochka63@mail.ru, ФГБУ «НМИЦ онкологии» Минздрава России, Ростов-на-Дону
(2) Жукова Галина Витальевна, galya_57@mail.ru, ФГБУ «НМИЦ онкологии» Минздрава России, Ростов-на-Дону

(3) Качесова Полина Сергеевна, vnp.kachesova@gmail.com, ФГБУ «НМИЦ онкологии» Минздрава России, Ростов-на-Дону
(4) Горошинская Ирина Александровна, iagor17@mail.ru, ФГБУ «НМИЦ онкологии» Минздрава России, Ростов-на-Дону
(5) Каплиева Ирина Викторовна, kaplirina@yandex.ru, ФГБУ «НМИЦ онкологии» Минздрава России, Ростов-на-Дону
(6) Шихлярова Алла Ивановна, shikhliarova.a@mail.ru, ФГБУ «НМИЦ онкологии» Минздрава России, Ростов-на-Дону

Ключевые слова

межклеточные взаимодействия, металлосодержащие наночастицы, регрессия опухолей, иммунные процессы, электронная микроскопия

Актуальность

Ранее была показана регрессия развившихся экспериментальных опухолей, в том числе опухолей крупных размеров (10–30 см^3), под влиянием только наночастиц (НЧ) магнетита, меди и цинка в нетоксических дозах [1]. Отсроченный характер регрессии, ее быстрая динамика и отсутствие признаков интоксикации экспериментальных животных при регрессии крупных опухолей указывали на иммунные механизмы противоопухолевого действия металлосодержащих НЧ.

Цель

Изучение клеточных и ультраструктурных изменений в зоне регрессирующих опухолей с участием клеток иммунной системы.

Материалы и методы

У белых беспородных крыс-самцов (200–300 г) с регрессирующими под влиянием металлосодержащих НЧ перевивными опухолями — саркомой 45 (С-45, n=12) и лимфосаркомой Плисса (лфсПл, n=7) — использовали НЧ магнетита, меди и цинка. НЧ магнетита (10±2 нм) в форме магнитной жидкости АМ-01 (НПП «АМ-Куб», Екатеринбург) вводили перитуморально в разовой дозе 17,7 мг/кг. НЧ меди (30–74 нм) и цинка (18–20 нм), полученные плазмохимическим методом (ГНЦ РФ АО «ГНИИХТЭОС», Москва), вводили интратуморально и внутрибрюшинно в разовой дозе 1,25 мг/кг. Инъекции производили дважды в неделю после достижения опухолями размеров, при которых их спонтанная регрессия маловероятна, общее число введений — 6–8. Проводили световую микроскопию препаратов ткани опухолей, окрашенных по Браше, ультратонкие срезы исследовали на электронных микроскопах JEOL JEM-1011 (Япония) и Tecnai G2 Spirit BioTWIN (FEI, США).

Результаты

При световой микроскопии наблюдали обильную инфильтрацию регрессирующих опухолей клетками иммунной системы и замещение ткани опухолей соединительной тканью. При электронной микроскопии отмечали признаки некроза, апоптоза (часто) и аутофагии (в ряде случаев). Наблюдали отшнуровку апоптотических телец с фрагментами ядра и плотно расположенными органеллами, аутофагосомы и нарушение целостности мембраны. Отмечены многочисленные признаки активизации межклеточных взаимодействий: группы из 2–4 контактирующих клеток, включавшие макрофаги, лимфоциты, плазмоциты, дегранулирующие мастоциты и нейтрофилы в разных сочетаниях, с признаками метаболической активности. Наблюдали контакты цитоплазматических отростков макрофагов с клетками опухоли, их инвагинацию в цитоплазму опухолевых клеток, плотное примыкание мембран цитоплазматических отростков лимфоцитов и нейтрофилов, тесное переплетение цитоплазматических отростков мастоцитов, поглощение макрофагами гранул мастоцитов, а также фагоцитоз нейтрофилами поврежденных опухолевых клеток.

Выводы

Полученные результаты расширяют представления о локальных иммунных процессах при самостоятельном противоопухолевом действии металлосодержащих НЧ.

Список литературы

1. Zhukova G.V., Goroshinskaya I.A., Shikhliarova A.I. et al. On the self-dependent effect of metal nanoparticles on malignant tumors // Biophysics. 2016. Vol. 61(3). P. 558–575.

Клинические исследования в онкологии

Исходы аллогенной трансплантации гемопоэтических стволовых клеток у пациентов с рефрактерным и рецидивирующим хроническим лифолейкозом

Авторы:

(1) Журавлева Юлия Андреевна, zhuravleva.j@inbox.ru, ФГБОУ ВО «Первый Санкт-Петербургский государственный медицинский университет им. академика И.П. Павлова» Минздрава России, Санкт-Петербург
(2) Михайлова Наталья Борисовна, bmt.lymphoma@gmail.com, ФГБОУ ВО «Первый Санкт-Петербургский государственный медицинский университет им. академика И.П. Павлова» Минздрава России, Санкт-Петербург
(3) Кондакова Елена Викторовна, kondakovae@mail.ru, ФГБОУ ВО «Первый Санкт-Петербургский государственный медицинский университет им. академика И.П. Павлова» Минздрава России, Санкт-Петербург
(4) Иванова Мария Олеговна, marilexo@yandex.ru, ФГБОУ ВО «Первый Санкт-Петербургский государственный медицинский университет им. академика И.П. Павлова» Минздрава России, Санкт-Петербург
(5) Кудяшева Ольга Викентьевна, olgakudajasheva@mail.ru, ФГБОУ ВО «Первый Санкт-Петербургский государственный медицинский университет им. академика И.П. Павлова» Минздрава России, Санкт-Петербург
(6) Волков Никита Павлович, volkov.n.hem@gmail.com, ФГБОУ ВО «Первый Санкт-Петербургский государственный медицинский университет им. академика И.П. Павлова» Минздрава России, Санкт-Петербург
(7) Моисеев Иван Сергеевич, moisiv@mail.ru, ФГБОУ ВО «Первый Санкт-Петербургский государственный медицинский университет им. академика И.П. Павлова» Минздрава России, Санкт-Петербург
(8) Кулагин Александр Дмитриевич, kulagingem@rambler.ru, ФГБОУ ВО «Первый Санкт-Петербургский государственный медицинский университет им. академика И.П. Павлова» Минздрава России, Санкт-Петербург

Ключевые слова

хронический лимфолейкоз, аллогенная трансплантация гемопоэтических стволовых клеток

Актуальность

Появление ингибиторов тирозинкиназы Брутона (БТК) и ингибиторов BCL-2 снизило необходимость выполнения аллогенной трансплантации гемопоэтических стволовых клеток (алло-ТГСК) у пациентов с рецидивирующим и рефрактерным течением (р/р) хронического лимфолейкоза (ХЛЛ). Тем не менее алло-ТГСК остается актуальной для молодых больных с ХЛЛ высокого риска и резистентностью, по крайней мере, к одному ингибитору сигнальных путей В-клеточного рецептора и является единственным методом с излечивающим потенциалом у этих пациентов.

Цель

Оценить исходы выполнения алло-ТГСК у пациентов с р/р ХЛЛ.

Материалы и методы

В ретроспективном одноцентровом исследовании проанализированы результаты алло-ТГСК у 44 пациентов, проведенной в НИИ ДОГиТ им. Р.М. Горбачевой в период с 2006 по 2023 г. Медиана возраста на момент трансплантации составила 50 лет (31–69), соотношение мужчин и женщин 31/13 (71/29%). Медиана количества линий предшествующей терапии равнялась 4 (1–8). Медиана времени от постановки диагноза до трансплантации составила 68 мес (2–201). На момент алло-ТГСК у 17 (39%) больных имелась рефрактерность к химиотерапии (ХТ), у 6 (14%) — к ХТ и ингибитору БТК, у 2 (5%) — к ХТ и ингибитору BCL-2, у 2 (5%) — к ХТ, ингибитору БТК и BCL-2. На момент алло-ТГСК у 15 (34%) больных был полный ответ, у 10 (23%) — частичный, у 3 (7%) — стабилизация и у 16 (36%) — прогрессирование. Полностью совместимая родственная алло-ТГСК была выполнена у 12 (27%) пациентов, полностью совместимая неродственная — у 20 (46%), частично совместимая неродственная — у 12 (27%) пациентов.

Результаты

У большинства пациентов был использован режим кондиционирования, основанный на флударабине (95%). Источником трансплантата был костный мозг у 8 (18%) пациентов и стволовые клетки периферической крови у 36 (82%) пациентов. Медиана наблюдения после алло-ТГСК составила 44 (3–160) мес. Трехлетняя общая выживаемость (ОВ) и беспрогрессивная выживаемость (ВБП) составили 73% (ДИ 56,7–84,2) и 61% (ДИ 44,1–74,1) соответственно. Медиана ОВ — 39 мес, медиана ВБП — 22 мес. Безрецидивная летальность

составила 20% (ДИ 9,2–33,9). Кумулятивная частота развития острой реакции «трансплантат против хозяина» составила 47% (ДИ 8–14,6), хронической — 31% (ДИ 17,2–46,7). Ремиссия заболевания сохраняется у 22 (71%) пациентов, последующий рецидив заболевания отмечен у 4 (13%) пациентов. Неприживление трансплантата с ремиссией заболевания отмечено у 2 (6%) пациентов, неприживление с отсутствием ремиссии — у 3 (10%) пациентов.

Выводы

Данные анализа свидетельствуют об эффективности алло-ТГСК среди пациентов с р/р ХЛЛ. Учитывая высокие риски трансплантации, важное значение имеет статус заболевания перед выполнением алло-ТГСК, а также возможность использования бридж-терапии с целью углубления ответа. Важной проблемой остается лечение и профилактика рецидивов после алло-ТГСК, что требует дальнейшего изучения.

Конкурс молодых ученых

Технология анализа везикулярных форм циркулирующих микроРНК в диагностике онкологических заболеваний

Авторы:

(1) Забегина Лидия Михайловна, lidiazabegina@gmail.com, ФГБУ «НМИЦ онкологии им. Н.Н. Петрова» Минздрава России, Санкт-Петербург

Ключевые слова

внеклеточные нановезикулы, рак предстательной железы, микроРНК

Актуальность

В настоящее время описано множество онкомаркеров и сопутствующих методик анализа молекулярных маркеров в биологических жидкостях. Однако существующие диагностические алгоритмы не решают все клинические вопросы. Кроме того, присутствует проблема эффективного скрининга онкологических заболеваний. В подобном контексте разработка и внедрение новых высокоспецифичных и неинвазивных методов особенно актуальны. Перспективным представляется методика анализа молекул микроРНК в составе внеклеточных нановезикул (ВНВ). Поскольку мембрана ВНВ имеет характерные для клетки-источника белки, использование в качестве маркеров для жидкостной биопсии микроРНК из специфических везикулярных фракций позволит повысить диагностический потенциал методики анализа циркулирующих микроРНК.

Цель

Оценка потенциала использования микроРНК из специфических фракций нановезикул плазмы в качестве маркеров при диагностике онкологических заболеваний.

Материалы и методы

Материалом исследования стали образцы плазмы пациентов с диагнозом «рак предстательной железы» (РПЖ) и образцы плазмы здоровых доноров. Методы выделения тотальной популяции ВНВ включали ультрацентрифугирование, составную полимерную систему и эксклюзионную хроматографию; для характеристики ВНВ использовали проточную цитометрию, иммуноблоттинг и аптасенсор на основе наночастиц золота. Специфическую фракцию ВНВ получали из тотальной популяции разработанным методом сорбции на иммуночастицах, функционализированных лигандами к специфическим везикулярным белкам. Из специфической фракции нановезикул выделяли микроРНК для последующего проведения RT-PCR с обратной транскрипцией. Статистическую обработку осуществляли с использованием критерия Манна–Уитни, ROC-анализа и элементов кластерного анализа.

Результаты

Выделена и охарактеризована тотальная популяция плазмы ВНВ (определен размер, концентрация, морфология и наличие везикулярных маркеров). Проведена оценка относительного содержания простатоспецифичных ВНВ в составе общей популяции. Разработана и оптимизирована технология выделения специфических фракций ВНВ, основанная на сорбции ВНВ на поверхности суперпарамагнитных частиц, модифицированных

ДНК-аптамерами к различным поверхностным детерминантам клеток РПЖ. Проведен анализ микроРНК из простатоспецифичной фракции ВНВ путем ОТ-ПЦР. Для нормализации результатов применен метод реципроктных пар с последующим определением диагностически значимых пар микроРНК посредством ROC-анализа и кластерного анализа.

Выводы

Анализ микроРНК из специфических везикулярных фракций позволяет с высокой точностью детектировать злокачественную трансформацию клеток предстательной железы. Полученные результаты могут быть использованы для создания нового и улучшения существующих методов диагностики онкологических заболеваний.

Список литературы

1. Konoshenko M.Y., Lekchnov E.A., Bryzgunova O.E. et al. The Panel of 12 Cell-Free MicroRNAs as Potential Biomarkers in Prostate Neoplasms // Diagnostics. 2020. N. 10. P. 38. DOI: 10.3390/diagnostics10010038. 2. Wang J., Ni J., Beretov J. et al. Exosomal microRNAs as liquid biopsy biomarkers in prostate cancer // Crit. Rev. Oncol. Hematol. 2020. N. 145. DOI: 10.1016/j.critrevonc.2019.102860. 3. Zabegina L., Zyatchin I., Kniazeva M. et al. Diagnosis of Prostate Cancer through the Multi-Ligand Binding of Prostate-Derived Extracellular Vesicles and miRNA Analysis // Life (Basel). 2023 Mar 27. Vol. 13 (4). P. 885. DOI: 10.3390/life13040885.

Изучение факторов неблагоприятного прогноза у больных герминогенными опухолями яичка

Авторы:

(1) Загоруйко Валентина Андреевна, zagoruikoval@gmail.com, ФГБУ «НМИЦ онкологии им.Н.Н.Петрова», Санкт-Петербург
(2) Проценко Светлана Анатольевна, s.protsenko@list.ru, ФГБУ «НМИЦ онкологии им.Н.Н.Петрова», Санкт-Петербург
(3) Семенова Анна Игоревна, mirannia@yandex.ru, ФГБУ «НМИЦ онкологии им.Н.Н.Петрова», Санкт-Петербург
(4) Абдуллаева Шейда Раджабали Кызы, sheyda95@yandex.ru, ФГБУ «НМИЦ онкологии им.Н.Н.Петрова», Санкт-Петербург
(5) Мурейко Екатерина Андреевна, emureyko@mail.ru, ФГБУ «НМИЦ онкологии им.Н.Н.Петрова», Санкт-Петербург
(6) Хидишян Карина Ервандовна, khikarina@yandex.ru, ФГБУ «НМИЦ онкологии им.Н.Н.Петрова», Санкт-Петербург
(7) Телетаева Гульфия Мидхатовна, drteletaeva@yahoo.com, ФГБУ «НМИЦ онкологии им.Н.Н.Петрова», Санкт-Петербург
(8) Новик Алексей Викторович, anovik@list.ru, ФГБУ «НМИЦ онкологии им.Н.Н.Петрова», Санкт-Петербург
(9) Латипова Дилором Хамидовна, dilat77@mail.ru, ФГБУ «НМИЦ онкологии им.Н.Н.Петрова», Санкт-Петербург
(10) Каспаров Борис Сергеевич, boriankasparov@mail.ru, ФГБУ «НМИЦ онкологии им.Н.Н.Петрова», Санкт-Петербург
(11) Носов Александр Константинович, nakuro@yandex.ru, ФГБУ «НМИЦ онкологии им.Н.Н.Петрова», Санкт-Петербург
(12) Семиглазова Татьяна Юрьевна, tsemiglazova@mail.ru, ФГБУ «НМИЦ онкологии им.Н.Н.Петрова», Санкт-Петербург

Ключевые слова

факторы прогноза, семиномные герминогенные опухоли, несеминомные герминогенные опухоли

Актуальность

Герминогенные опухоли (ГО) яичка — группа злокачественных новообразований, возникающих из зародышевых половых клеток. Несмотря на то что большая часть пациентов может быть полностью излечена от данной патологии, около 30% пациентов с неблагоприятным прогнозом остаются неизлечимыми. Продолжается поиск потенциальных факторов, влияющих на прогноз заболевания.

Цель

Изучение и поиск факторов неблагоприятного прогноза у больных ГО яичка.

Материалы и методы

В работу включено 273 пациента с диагнозом ГО яичка, получавших лечение или неоднократную консультативную помощь в ФГБУ «НМИЦ онкологии им. Н.Н. Петрова» в период с 2011 по 2021 г. Анализ выживаемости произведен с помощью метода Каплана–Мейера, регрессионный анализ — с использованием метода Cox.

Результаты

Определены факторы, неблагоприятно влияющие на общую выживаемость (ОВ) при несеминомных ГО: наличие метастазов в легких (ОР 3,927, 95% ДИ 1,051–11,111; p=0,010), повышение уровня лактатдегидрогеназы (ЛДГ) ≥2,5 × ВГН (верхняя граница нормы) (ОР 4,107, 95% ДИ 1,614–10,451; p=0,003), наличие нелегочных висцеральных метастазов (ОР 4,636, 95% ДИ 1,710–12,570; p=0,003), лечение в неспециализированном учреждении (ОР 2,73, 95% ДИ 1,924–4,994; p=0,003), отклонение от стандартов оказания медицинской помощи (ОР 3,731, 95% ДИ 1,456–9,564; p=0,006). Статистически значимыми факторами, влияющими на ОВ при семиномных ГО, стали наличие метастазов в легких (ОР 2,15, 95% ДИ 1,024–6,877; p=0,035) и повышение уровня ЛДГ ≥2,5 × ВГН (ОР 2,419, 95% ДИ 2,015–8,775; p=0,027). Для несеминомных ГО показатели 3-летней ОВ составили 96, 85 и 77% в группах благоприятного, промежуточного и неблагоприятного прогноза соответственно. Трехлетняя ВПБ составила 79, 51 и 41% соответственно. Для семиномных ГО показатели 3-летней ОВ составили 95 и 86% для групп благоприятного и промежуточного прогноза. Трехлетняя ВБП составила 76 и 62% соответственно. При многофакторном анализе, проведенном для всех больных ГО, фактором, влияющим на ОВ больных, оказалось отсутствие метастазов в легких (ОР 0,301, 95% ДИ 0,100–0,910; p=0,033).

Выводы

Наиболее значимыми факторами, неблагоприятно влияющими на прогноз при несеминомных ГО, стали наличие метастазов легких и висцеральных органах, повышение уровня ЛДГ ≥2,5 × ВГН, лечение в неспециализированном учреждении и отклонение от стандартов оказания медицинской помощи. Также отмечено ухудшение прогноза заболевания при наличии метастазов в легких и повышении уровня ЛДГ ≥2,5 × ВГН при семиномных ГО.

Список литературы

1. Gillessen S., Sauvé N., Collette L. et al. International Germ Cell Cancer Classification Update Consortium. Predicting Outcomes in Men With Metastatic Nonseminomatous Germ Cell Tumors (NSGCT): Results From the IGCCCG Update Consortium // J Clin Oncol. 2021 May 10. Vol. 39 (14). P. 1563–1574. DOI: 10.1200/JCO.20.03296. Epub 2021 Apr 6. Erratum in: J Clin Oncol. 2022 Jul 10;40(20):2283. PMID: 33822655. PMCID: PMC8099402.

Петровские чтения (фундаментальная онкология): школа молодых ученых

Спектр мутаций BRCA1/2 у пациенток с раком молочной железы и яичника из Кабардино-Балкарии

Авторы:

(1) Загребин Федор Альбертович, zagrebinf@gmail.com, ФГБУ «НМИЦ онкологии им. Н.Н. Петрова» Минздрава России, Санкт-Петербург
(2) Хамгоков Заур Магомедович, zaur0779@inbox.ru, ГБУЗ «Онкологический диспансер» Минздрава Кабардино-Балкарской Республики, Нальчик
(3) Янус Григорий Аркадьевич, octavedoctor@yandex.ru, ФГБОУ ВО «Санкт-Петербургский государственный педиатрический медицинский университет» Минздрава России, Санкт-Петербург
(4) Романько Александр Андреевич, romanko.aleksandr.a@gmail.com, ФГБУ «НМИЦ онкологии им. Н.Н. Петрова» Минздрава России, Санкт-Петербург
(5) Имянитов Евгений Наумович, evgeny@imyanitov.spb.ru, ФГБУ «НМИЦ онкологии им. Н.Н. Петрова» Минздрава России, Санкт-Петербург

Ключевые слова

рак молочной железы, рак яичников, гены BRCA1/2, NGS, национальность, мутации

Актуальность

Хорошо известно, что генотипирование для больных раком молочной железы (РМЖ) и раком яичников (РЯ) следует начинать с теста на этноспецифические мутации в генах BRCA1/2. Однако для национальностей, проживающих в Кабардино-Балкарской Республике (КБР), спектр патогенных мутаций в этих генах для РМЖ и РЯ еще не изучен.

Цель

Анализ спектра патогенных мутаций в генах BRCA1/2 у больных РМЖ и РЯ среди основных народностей КБР.

Материалы и методы

В исследование включено 273 пациентки, больных РМЖ (*n*=200) и РЯ (*n*=73): 221 кабардинка, 44 балкарки и 8 пациенток со смешанным кабардино-балкарским происхождением. Информация об этнической принадлежности предоставлялась пациентками. Образцы ДНК были выделены из крови или гистологических препаратов. Во всех образцах при помощи высокопроизводительного секвенирования [next-generation sequencing (NGS)] были проанализированы кодирующие последовательности генов BRCA1/2.

Результаты

В исследованной группе выявлено 39 патогенных вариантов BRCA1/2. У больных РМЖ было обнаружено 26 (13%) мутаций; в спектре мутаций преобладали аллели BRCA2 [BRCA1: 6/200 (3%) vs BRCA2: 20/200 (10%), *p*=0,007]. Среди РЯ было обнаружено 8/73 (11%) мутаций BRCA1 и 5/73 (6,8%) мутаций BRCA2. В спектре патогенных аллелей 84% вариантов были повторяющимися. Самый частый аллель, обнаруженный у пациенток как кабардинского (*n*=6), так и балкарского (*n*=3) происхождения, — миссенс-вариант BRCA2 c.7868A> G (p.His2623Arg). К другим повторяющимся в этом регионе патогенным вариантам относились BRCA1 c.5266dupC (*n*=5), c.1961delA (*n*=4), BRCA2 c.993_994delAA (*n*=4), c.8437G> T (G2813X) (*n*=4), c.6486_6489delACAA (*n*=4), c.8009C> A [p.Ser2670Ter] (*n*=2). У балкарцев единственным повторяющимся аллелем был BRCA2 c.7868A> G.

Выводы

Полученные результаты свидетельствуют о том, что в исследуемом регионе найден выраженный «эффект основателя» (founder-effect) для гена BRCA2. Можно утверждать, что мутация BRCA2 c.7868A> G (p.His2623Arg) — это мажорный founder-вариант у кабардинцев и, вероятно, у балкарцев. Кроме того, в спектр самых частых «кабардинских» мутаций входят варианты BRCA2 c.993_994delAA, c.6486_6489delACAA, c.8437G> T (G2813X). Напротив, в гене BRCA1 среди народностей КБР встречаются только славянские повторяющиеся варианты. Данная работа еще раз показывает необходимость исследования полной кодирующей последовательности генов BRCA1/2 и создания современных генетических тест-систем, учитывающих этноспецифические различия в спектре и частоте мутаций. Исследование проводилось при поддержке гранта РНФ № 21-75-30015.

Список литературы

Sokolenko A.P., Bakaeva E.K., Venina A.R. et al. Ethnicity-specific BRCA1, BRCA2, PALB2, and ATM pathogenic alleles in breast and ovarian cancer patients from the North Caucasus // Breast Cancer Res Treat. 2024 Jan. Vol. 203 (2). P. 307–315. DOI: 10.1007/s10549-023-07135-3.

Технологии интервенционной радиологии (рентгенохирургии) в онкологии

Опыт применения брахиальных PICC-порт систем в лечении онкологичских больных

Авторы:

(1) Зайцев Данила Александрович, zaytsev.danila@gmail.com, ФГБУ «НМИЦ онкологии им. Н.Н. Петрова» Минздрава России, Санкт-Петербург

(2) Балахнин Павел Васильевич, balahnin_p@mail.ru, ФГБУ «НМИЦ онкологии им. Н.Н. Петрова» Минздрава России, Санкт-Петербург

(3) Чесноков Олег Дмитриевич, olches@bk.ru, ФГБУ «НМИЦ онкологии им. Н.Н. Петрова» Минздрава России, Санкт-Петербург
(4) Малькевич Василий Игоревич, malkvasya@mail.ru, ФГБУ «НМИЦ онкологии им. Н.Н. Петрова» Минздрава России, Санкт-Петербург
(5) Каспаров Борис Сергеевич, boriankasparov@mail.ru, ФГБУ «НМИЦ онкологии им. Н.Н. Петрова» Минздрава России, Санкт-Петербург
(6) Шмелев Алексей Станиславович, shmel_1972@mail.ru, ФГБУ «НМИЦ онкологии им. Н.Н. Петрова» Минздрава России, Санкт-Петербург
(7) Слугин Евгений Николаевич, slugin13@yandex.ru, ФГБУ «НМИЦ онкологии им. Н.Н. Петрова» Минздрава России, Санкт-Петербург

Ключевые слова

PICC-порт, порт-система, длительная инфузия

Актуальность

Порт-системы давно стали стандартом для онкологических пациентов, получающих длительное инфузионное химиотерапевтическое лечение. Наиболее частая локализация их установки — подключичная область. Последние годы активно используется периферический сосудистый доступ (PICC), особенно у пациенток с опухолями молочной железы. Преимуществом их применения является возможность их установки при необходимости выполнения лучевой терапии на область груди, а также косметический эффект. Однако, по некоторым данным, частота осложнений таких порт-систем выше — тромбоз глубоких вен, окклюзия катетера и дислокация иглы.

Цель

Оценить возможности применения новых порт-систем для длительной инфузии у онкологических больных, получающих различные варианты химиотерапевтического лечения.

Материалы и методы

В НМИЦ онкологии им. Н.Н. Петрова 17 пациентам выполнена установка брахиальных PICC-порт систем Braun Celsite® Baby/Brachial с катетером толщиной 5 Fr. Максимальный период наблюдения за пациентом составил 6 мес, средний период наблюдения — 3 мес. С целью венопункции глубоких вен верхней трети плеча использовалась ультразвуковая навигация. Локализация места формирования кармана для камеры порт-системы — средняя треть плеча по медиальной поверхности. Под контролем внутрипредсердной электрокардиографии (ЭКГ) установлено 15 порт-систем; 2 пациентам установка PICC-порт систем проводилась в рентгеноперационной. За время наблюдения пациенты получали инфузию химиотерапевтических агентов, а также контраст-содержащие препараты.

Результаты

Непосредственных осложнений процедуры не было ни у одного больного. Во всех 17 случаях положение катетера порт-системы было оптимальным. Основные осложнения в раннем периоде: болевой синдром у 3 (18%) пациентов, гематома в области установки камеры порт-системы у 1 (6%) пациента. В отдаленном периоде не наблюдалось порт-ассоциированных осложнений. При опросе пациентов выявлена высокая толерантность к инъекциям через порт-системы, а также удовлетворенность косметическим эффектом.

Выводы

Использование брахиальных порт-систем имеет ряд преимуществ: установка PICC-порта исключает наиболее частые осложнения подключичных порт-систем — пневмоторакса и ранения подключичной артерии. Процедура легко переносится пациентами, а дальнейший косметический эффект и удобство использования выше, чем при использовании подключичного доступа. Однако меньший диаметр вен, меньший диаметр и большая длина катетера связаны с повышенными рисками тромбозов, что ограничивает применение таких порт систем по длительности и у пациентов с нарушениями коагуляции.

Список литературы

1. Bertoglio S., Cafiero F., Meszaros P. et al. PICC-PORT totally implantable vascular access device in breast cancer patients undergoing chemotherapy // J Vasc Access. 2020. Vol. 21 (4). P. 460–466. 2. Bertoglio S., Annetta M.G., Brescia F. et al. A multicenter retrospective study on 4480 implanted PICC-ports: A GAVeCeLT project // J Vasc Access. Published online January 17, 2022. 3. Wu O., McCartney E., Heggie R. et al. Venous access devices for the delivery of long-term chemotherapy: the CAVA three-arm RCT // Health Technol Assess. 2021. Vol. 25 (47). P. 1–126.

Фундаментальные и клинические аспекты онкоиммунологии

Явление пластичности нейтрофилов у больных диффузной В-крупноклеточной лимфомой на фоне проводимой терапии

Авторы:

(1) Закарян Кристина Макаровна, Kristi-rostov@mail.ru, ФГБУ «НМИЦ онкологии» Минздрава России, Ростов-на-Дону
(2) Сагакянц Александр Борисович, asagak@rambler.ru, ФГБУ «НМИЦ онкологии» Минздрава России, Ростов-на-Дону
(3) Лысенко Ирина Борисовна, iralyss@rambler.ru, ФГБУ «НМИЦ онкологии» Минздрава России, Ростов-на-Дону
(4) Гайсултанова Яха Сулеймановна, yakha.gaysultanova@mail.ru, ФГБУ «НМИЦ онкологии» Минздрава России, Ростов-на-Дону
(5) Бондаренко Елена Сергеевна, Lena.lenalen@mail.ru ФГБУ «НМИЦ онкологии» Минздрава России, Ростов-на-Дону

Ключевые слова

противоопухолевые нейтрофилы N1, проопухолевые нейтрофилы N2, диффузная В-крупноклеточная лимфома

Актуальность

Нейтрофилы являются наиболее распространенными циркулирующими лейкоцитами у человека и первыми иммунными клетками, рекрутируемыми в месте воспаления. Нейтрофилы, как ключевой компонент воспаления, могут выступать одним из решающих факторов в онкогенезе, являясь существенной частью микроокружения опухоли [1] . Показана их способность как реализовывать противоопухолевую активность, так и стимулировать рост опухолей. Данное противоречие имеет и теоретическое, и существенное практическое значение, поскольку новые данные способствуют переосмыслению роли нейтрофилов в канцерогенезе и борьбе организма с опухолевым заболеванием.

Цель

В крови больных диффузной В-крупноклеточной лимфомой выделить фракции нейтрофилов (N1 и N2) и изучить их распределение на фоне проводимой терапии.

Материалы и методы

В исследование были включены пациенты, которых разделили на группы: 1-я — 15 больных обоего пола с впервые выявленной диффузной В-крупноклеточной лимфомой (ДВККЛ), средний возраст 50 (42,5–63,5) лет; 2-я — 15 доноров, сопоставимых по полу и возрасту. Материалом для исследования послужила К3ЭДТА кровь, которая у больных ДВКЛ забиралась до и после 4 курсов терапии (R-CHOP подобный режим). Из периферической крови методом одноступенчатого выделения в градиенте плотности фиколл-урографина (ρ=1,077см^3) выделяли зрелые нейтрофилы, фракцию N1 (противоопухолевые, обнаруживаются в осадке с эритроцитами), а также N2 (проопухолевые, обнаруживаются совместно с мононуклеарными клетками). Из выделенных клеточных суспензий готовили мазки, которые окрашивали по Романовскому–Гимзе. Подсчет клеточных фракций проводили в камере Горяева в 1 мл нативной суспензии. Препараты анализировали на микроскопе Axio Imager (Carl Zeiss).

Результаты

Обнаружено, что у больных диффузной В-крупноклеточной лимфомой до лечения показатели N1 и N2 возрастают и составляют N1 — 16,5 (13,7–18), N2 — 40,5 (12,7–113,5), отличаясь от таковых у доноров: N1 — 1,7 (1,2–2), в то время как N2 не определяется. После 4 курсов химиотерапии эти показатели несколько снижаются по отношению уровню до начала ИХТ, превышая значения доноров и составляют: N1 — 11,5 (1–102,5), N2 — 14 (4,8–33,8). Показатель соотношения нейтрофилов к лимфоцитам (NLR) у пациентов с ДБККЛ до лечения имеет тенденцию к превышению значений доноров, соответственно 1,5 (1,2–2,5) против 1,2 (1–1,7), после же 4 курсов химиотерапии этот показатель возрастает в 4 и 3,3 раза соответственно уровню доноров и значений до начала ИХТ, составив 4,9 (1,14–30,3).

Выводы

Таким образом, выбраны и отработаны оптимальные и эффективные методы выделения и идентификации субпопуляций нейтрофилов (N1, N2), имеющих функциональные антагонистические особенности, а также показаны определенные отличия в содержании определяемых фракций клеток у больных ДБККЛ на разных этапах лечения.

Список литературы

1. Sionov R.V., Zvi G. Fridlender. The multifaceted roles neutrophils play in the tumor microenvironment // Cancer Microenviroment. 2015. Vol. 8. P. 125–158. DOI: 10.1007/s 12307-014-0147-5.

Клинические исследования в онкологии

Исследование полиморфизма генов системы гемостаза у пациенток со злокачественным и с доброкачественным поражением матки

Авторы:

(1) Захарченко В.Р., kecha76@mail.ru, ФГБУ «НМИЦ онкологии» Минздрава России, Ростов-на-Дону
(2) Каплиева И.В., kaplirina@yandex.ru, ФГБУ «НМИЦ онкологии» Минздрава России, Ростов-на-Дону
(3) Зыкова Т.А., tatiana2904@yandex.ru, ФГБУ «НМИЦ онкологии» Минздрава России, Ростов-на-Дону
(4) Франциянц Е.М., super.gormon@yandex.ru, ФГБУ «НМИЦ онкологии» Минздрава России, Ростов-на-Дону
(5) Вереникина Е.В., ekat.veren@yandex.ru, ФГБУ «НМИЦ онкологии» Минздрава России, Ростов-на-Дону
(6) Гуськова Н.К., guskova.nailya@mail.ru, ФГБУ «НМИЦ онкологии» Минздрава России, Ростов-на-Дону
(7) Мягкова Т.Ю., Myagkova_1978@bk.ru, ФГБУ «НМИЦ онкологии» Минздрава России, Ростов-на-Дону
(8) Качесова П.С., vnp.kachesova@gmail.com, ФГБУ «НМИЦ онкологии» Минздрава России, Ростов-на-Дону

Ключевые слова

лейомиома, рак тела матки, полиморфизм генов, система гемостаза

Актуальность

Известно, что компоненты системы гемостаза участвуют в таких процессах, как фиброз, воспаление и канцерогенез. Отмечено повышение частоты нарушений со стороны системы гемостаза как у онкогинекологических больных, так и женщин, имеющих опухолевые заболевания доброкачественного характера [1]. Однако работ, посвященных оценке распространенности полиморфизмов генов системы гемостаза среди больных раком тела матки (РТМ) и с лейомиомами матки (ЛМ) в различных популяциях, недостаточно.

Цель

Провести сравнительный анализ частоты встречаемости полиморфизмов генов системы гемостаза у больных РТМ и ЛМ.

Материалы и методы

Материалом послужили образцы ДНК, выделенной из цельной периферической крови 50 женщин с морфологически верифицированным РТМ (60±2,1 года) и ЛМ (52±2,1 года). РТМ был представлен аденокарциномами разной степени дифференцировки: G1 (38,2%), G2 (50,0%), G3 (11,8%) — и стадией процесса: T1aN0M0 (67,6%), T1вN0M0 (14,7%), T2N0M0 (11,8%) и T3aN0M0 (5,9%). Группу сравнения составили 47 здоровых женщин (42±1,1 года). Анализировали полиморфизмы: G20210A гена F2, G1691A (Arg506Gln) гена F5, G10976A (Arg353Gln) гена F7, G103T (Val34Leu) гена F13, G(–455)A гена FGB, C807T (Phe224Phe) гена ITGA2, T1565C (Leu33Pro) гена ITGB3, 5G (–675) 4G гена PAI-1.

Результаты

Альтернативные аллели полиморфных сайтов изученных генов в различных сочетаниях были выявлены у всех обследованных больных. При РТМ частота носительства альтернативных аллелей составила: F2 (G1691A) — 2,9%, F5 (G10976A) — 1,5%, F7 (G10976A) — 13,2%, F13 (G103T) — 42,6%, FGB G (–455)

A — 33,8%, ITGA2 — 45,6%, ITGB3 (T1565C) — 19,1%, PAI-1 5G(–675)4G —50,0%, что не имело статистически значимых отличий с частотой в группе здоровых женщин. У больных ЛМ частота носительства альтернативных аллелей аналогичных полиморфных сайтов составила: F2 — 0,0%, F5 — 12,5%, F7 —15,6%, F13 — 12,5%, FGB — 28,1%, ITGA2 — 43,7%, ITGB3 — 21,9% и PAI-1 — 71,9% соответственно. При этом среди больных ЛМ доля гетерозигот G1691A гена F5 (коагуляционный фактор V), составившая 25,0%, значимо превышала частоту данного генотипа как в группе здоровых женщин (4,3 %; $\chi2$=5,96; p=0,0146), так и в группе больных РТМ (2,9%; $\chi2$=5,88; p=0,0153). Кроме того, при ЛМ было выявлено повышение доли гомозигот GG103 (25,0%) по полиморфному сайту гена F13 (коагуляционный фактор XIII) по отношению к РТМ (50,0%; $\chi2$=5,88; p=0,0153) и контролю (42,5%; $\chi2$=4,4; p=0,036), а также повышение доли гомозигот (56,2) по полиморфному сайту гена PAI-1 (ингибитор активатора плазминогена) в сравнении с больными РТМ (20,6%; p=0,036).

Выводы

У больных ЛМ по сравнению с больными РТМ наблюдается повышение частоты полиморфизмов генов системы гемостаза, обусловливающих подавление протеолитической активности и повышение прокоагулянтного потенциала.

Список литературы

1. Иванова О.Ю. и др. Изменения показателей системы гемостаза при пролиферативных заболеваниях миометрия и воспалительных заболеваниях органов малого таза. https://doi.org/10.21626/innova/2021.3/07 2. Wang J. et al. PAI-1 Polymorphisms Have Significant Associations With Cancer Risk, Especially Feminine Cancer // Technol Cancer Res Treat. 2021. Vol. 20. P. 15330338211037813.

Лучевая диагностика (рентгенография, КТ, МРТ) в онкологии

Диагностические критерии для оценки результатов трансартериальной химиоэмболизации лекарственно насыщаемыми микросферами при нерезектабельных опухолях печени

Авторы:

(1) Звездкина Елена Александровна, zvezdkina@yandex.ru, ФГБУ «Государственный научно-практический центр лазерной медицины им. О.К. Скобелкина» ФМБА, Москва
(2) Кедрова Анна Генриховна, kedrova.anna@gmail.com, ФГБУ «ФНКЦ специализированных видов медицинской помощи и медицинских технологий ФМБА», Москва
(3) Лебедев Дмитрий Петрович, lebedevdp@gmail.com, ФГБУ «ФНКЦ специализированных видов медицинской помощи и медицинских технологий ФМБА», Москва
(4) Греян Татевик Ахуриковна, tatev111@gmail.com, ФГБУ «ФНКЦ специализированных видов медицинской помощи и медицинских технологий ФМБА», Москва
(5) Панченков Дмитрий Николаевич, dnpanchenkov@mail.ru, ФГБОУ ВО «Московский государственный медико-стоматологический университет им. А.И. Евдокимова» Минздрава России, Москва
(6) Степанова Юлия Александровна, stepanovaua@mail.ru, ФГБУ «НМИЦ хирургии им. А. В. Вишневского» Минздрава России, Москва

Ключевые слова

трансартериальная химиоэмболизация, лекарственно насыщаемые микросферы, метастазы печени, гепатоцеллюлярный рак

Актуальность

Трансартериальная химиоэмболизация лекарственно насыщаемыми микросферами (ТАХЭ) — это эндоваскулярная операция, которая сочетает в себе эмболизирующую методику и локальную химиотерапию. Она хорошо зарекомендовала себя при нерезектабельных опухолях печени, однако диагностические параметры, по которым возможно оценить противоопухолевый эффект ТАХЭ, системно не изучались.

Цель

Выделить диагностические параметры для оценки противоопухолевого эффекта ТАХЭ при нерезектабельных опухолях печени.

Материалы и методы

В ретроспективное наблюдательное неконтролируемое исследование включены результаты 102 ТАХЭ (75 первичных и 27 повторных), выполненных 65 пациентам с метастатическим поражением, 10 пациентам с первичным поражением печени. Результаты оценивали по данным магнитно-резонансной томографии (МРТ) и компьютерной томографии (КТ) брюшной полости с внутривенным контрастированием, выполненных до, через 8–9 и 16-17 нед после ТАХЭ. При анализе рассчитывали суммарный объем новообразований, используя базовые функции рабочей станции томографа.

Результаты

В группе вторичного поражения печени после двух контролей ТАХЭ 51 (79%) пациент ответил на лечение, у 14 (21%) пациентов было прогрессирование процесса. Среди ответивших на ТАХЭ при всех гистологических типах очагов фиксировалось постепенное уменьшение объема новообразований к 16-й неделе после операции: с 41 (10–68) до 5,2 (2–15,5) см^3 для колоректального рака, с 26 (18–35) до 19 (13–25) см^3 для нейроэндокринного рака, с 12 (4–20) до 4 (0,6–9) см^3 для аденокарцином разных локализаций. При этом у 5 (8%) пациентов отмечался полный регресс очагов. В группе первичных новообразований печени отмечалось постепенное уменьшение их суммарного объема в течение 16 нед после ТАХЭ: с 142 (51–206) до 68 (23–185) см^3 для гепатоцеллюлярного рака, с 465 (360–600) до 187 (137–237) см^3 для холангиокарциномы. При этом ни у одного пациента полного регресса не достигнуто, но и прогрессирования не зафиксировано.

Выводы

Ключевой диагностический параметр, по которому следует оценивать результаты ТАХЭ при нерезектабельных опухолях печени, — уменьшение суммарного объема опухолевой массы, что позволяет применять метод в качестве паллиативной терапии.

Список литературы

1. Алиев В.А. Тактика «сначала печень» при лечении пациентов с синхронными метастазами рака прямой кишки в печени. / В.А. Алиев, З.А. Дудаев, З.З. Мамедли и др. // Тазовая хирургия и онкология. 2020. № 10 (1). С. 50–55. 2. Ахаладзе Д.Г. Внутрипеченочная холангиокарцинома с инвазией в сосуды: оправдано ли хирургическое лечение? / Д.Г. Ахаладзе, Р.Б. Алиханов., М.Г. Ефанов и др. // Хирургия. Журнал им. Н.И. Пирогова. 2018. № 6. С. 49–57. 3. Гурмиков Б.Н. Внутрипеченочный холангиоцеллюлярный рак: диагностика и лечение / Б.Н. Гурмиков., Ю.А. Коваленко., В.А. Вишневский., А.В. Чжао. // Анналы хирургической гепатологии. 2018. № 23 (4). С. 108–117. 4. Chung J. Haemodynamic events and localised parenchymal changes following transcatheter arterial chemoembolisation for hepatic malignancy: interpretation of imaging findings / J. Chung, J.-S. Yu, J.-J. Chung et al. // The British Journal of Radiology. 2010. Vol. 83. P. 71–81. 5. Do Minh D. Intra-arterial therapy of neuroendocrine tumour liver metastases: comparing conventional TACE, drug-eluting beads TACE and yttrium-90 radioembolisation as treatment options using a propensity score analysis model / D. Do Minh, J. Chapiro, B. Gorodetski et al. // Eur Radiol. 2017. Vol. 27 (12). P. 4995–5005.

Клиническая фармакология и экспериментальное лечение

Оценка активности отечественного противоопухолевого соединения 2-[3-(2-хлорэтил)-3-нитрозоуреидо]-1,3-пропандиола (хлонизола) на модели трансплантированной внутриглазнично лимфосаркомы ЛИО-1

Авторы:

(1) Змитриченко Юлия Геннадьевна, zmitrichenko@gmail.com, ФГБУ «НМИЦ онкологии им. Н.Н. Петрова» Минздрава России, Санкт-Петербург

(2) Точильников Григорий Викторович, gr75@mail.ru, ФГБУ «НМИЦ онкологии им. Н.Н. Петрова» Минздрава России, Санкт-Петербург

(3) Харитонова Наталья Николаевна, natal56@mail.ru, ФГБВОУ ВО «Военно-медицинская академия им. С.М. Кирова» Минобороны России, Санкт-Петербург
(4) Александров Валерий Анатольевич, alexandrov.valeri@yandex.ru, ФГБУ «НМИЦ онкологии им. Н.Н. Петрова» Минздрава России, Санкт-Петербург
(5) Беляева Олеся Александровна, belolesya@yandex.ru, ФГБУ «НМИЦ онкологии им. Н.Н. Петрова» Минздрава России, Санкт-Петербург
(6) Стуков Александр Николаевич, stukov2008@yandex.ru, ФГБУ «НМИЦ онкологии им. Н.Н. Петрова» Минздрава России, Санкт-Петербург
(7) Жилинская Надежда Тарасовна, jilinskie@mail.ru, ФГБУ «НМИЦ онкологии им. Н.Н. Петрова» Минздрава России, Санкт-Петербург
(8) Минченко Юлия Анатольевна, yarmilochkina@mail.ru, ФГБУ «НМИЦ онкологии им. Н.Н. Петрова» Минздрава России, Санкт-Петербург
(9) Латипова Дилором Хамидовна, dilat77@mail.ru, ФГБУ «НМИЦ онкологии им. Н.Н. Петрова» Минздрава России, Санкт-Петербург
(10) Семиглазова Татьяна Юрьевна, tsemiglazova@mail.ru, ФГБУ «НМИЦ онкологии им. Н.Н. Петрова» Минздрава России, Санкт-Петербург

Ключевые слова

лимфома орбиты, лимфосаркома ЛИО-1, 2-[3-(2-хлорэтил)-3-нитрозоуреидо]-1,3-пропандиол

Актуальность

Неходжкинские лимфомы органа зрения составляют от 4 до 14% всех экстранодальных лимфом и от 12 до 40% всех злокачественных опухолей орбиты.

Цель

Установить активность отечественного противоопухолевого соединения 2-[3-(2-хлорэтил)-3-нитрозоуреидо]-1,3-пропандиола (хлонизола) на экспериментальной модели лимфомы орбиты у мышей.

Материалы и методы

Исследования проведены на 20 мышах линии BALB/c (самки) с массой тела 24–28 г. Всем животным трансконъюнктивально в полость глазницы над ее нижней стенкой через тонкою иглу (27G) было введено 10 млн клеток асцитной формы лимфосаркомы ЛИО-1 в 0,05 мл стерильного 0,9% раствора натрия хлорида. После трансплантации опухоли животные были рандомизированы на две группы: 1-я группа — контроль (n=10), 2-я группа — хлонизол 20 мг/кг (n=10), вводили перорально однократно через 24 ч после трансплантации опухоли.

Результаты

К 20-му дню после трансплантации опухоли у всех 10 мышей контрольной группы отмечалась деформация периорбитальной области, поражение глазного яблока, распространение опухолевого процесса за пределы глазницы по ипсилатеральной стороне лицевого черепа. Ни у одной из 10 мышей, которым был введен хлонизол, опухолевых поражений глазницы на 20-й день не определялось, к 30-му дню опухоль глазницы развилась у 2 мышей (p=0,0007). Все мыши контрольной группы погибли от прогрессирования опухоли, медиана продолжительности жизни (МПЖ) в группе контроля составила 21,5 дня (95% ДИ 20,0–30,0). МПЖ в группе хлонизола не была достигнута, так как 8 из 10 мышей прожили без рецидивов свыше 90 дней наблюдения, что может рассматриваться как излечение (разница с контрольной группой статистически значима, p=0,0001). Под влиянием хлонизола риск смерти снизился на 91% (HR=0,08616; 95% ДИ 0,02510–0,2958; p< 0,0001).

Выводы

Отечественное противоопухолевое соединение 2-[3-(2-хлорэтил)-3-нитрозоуреидо]-1,3-пропандиол (хлонизол) обладает высокой терапевтической активностью у мышей с трансплантированной внутриглазнично лимфосаркомой ЛИО-1.

Список литературы

1. Стуков А.Н., Харитонова Н.Н., Куликов А.Н. и др. Активность отечественного противоопухолевого соединения хлонизол на моделях опухолей век (экспериментальное исследование) // Вестник офтальмологии. 2022. № 138 (4). С. 6–14. 2. Stukov A.N., Esikov K.A., Usmanova L.M. et al. Synthesis and antitumor activity of 2-[3-(2-chloroethy)-3-nitrosoureido]-1,3-propanediol (chlonisol) // Pharmaceutical Chemistry Journal. 2020. Vol. 54 (6). P. 579–581. DOI: 10.1007/s11094-020-02242-7.

Конкурс молодых ученых

Определение экспрессии PD-l1 в паренхиме опухоли повышает точность оценки риска регионарного метастазирования рака молочной железы

Авторы:

(1) Зубарева Евгения Юрьевна, tihkova_evgeniy@mail.ru, яГАУЗ «Оренбургский областной клинический онкологический диспансер», ФГБОУ ВО «Оренбургский государственный медицинский университет»,, Оренбург
(2) Сеньчукова Марина Алексеевна, masenchukova@yandex.com, ГАУЗ «Оренбургский областной клинический онкологический диспансер», ФГБОУ ВО «Оренбургский государственный медицинский университет», Оренбург
(3) Шубин Дмитрий Алексеевич, tihkova_evgeniy@mail.ru, ГАУЗ «Оренбургский областной клинический онкологический диспансер», Оренбург
(4) Прокофьев Александр Борисович, tihkova_evgeniy@mail.ru, ФГБОУ ВО «Оренбургский государственный медицинский университет», Оренбург

Ключевые слова

рак молочной железы, регионарные метастазы, молекулярно-биологический подтип, PD-L1 экспрессия

Актуальность

В настоящее время остается актуальным поиск новых предикторов регионарного метастазирования рака молочной железы (РМЖ) [1]. Одним из перспективных маркеров является лиганд рецептора программируемой клеточной гибели (PD-L1) [2].

Цель

Установить прогностическую значимость экспрессии PD-L1 в паренхиме опухоли для оценки риска регионарного метастазирования РМЖ.

Материалы и методы

В исследование включено 158 пациенток с впервые выявленным инвазивным РМЖ. Экспрессию PD-L1 в паренхиме опухоли изучали иммуногистохимическим методом на инвазивном компоненте пункционных биоптатов с использованием поликлональных антител против PD-L1 (производитель Cloud-Clone Corp., Китай; разведение 30 мкг/мл). Коэффициент экспрессии (КЭ) маркера вычисляли в 5 полях по формуле: ∑1–5 (доля клеток без экспрессии × 1 + доля клеток со слабой экспрессией × 2 + доля клеток с выраженной экспрессией × 3)/5. Для установления независимых предикторов регионарного метастазирования РМЖ выполняли однофакторный и многофакторный анализ.

Результаты

С использованием ROC-анализа установлено, что оптимальные пороговые значения, позволяющие различать случаи РМЖ без метастазов и с метастазами в регионарные лимфоузлы (РЛУ), составили 1,65 для PD-L1 и 38% для индекса Ki67. По результатам многофакторного анализа независимыми предикторами метастазирования РМЖ в РЛУ были T2 (ОШ=5,81, 95% ДИ 1,75–19,35, p=0,004), T3–T4 (ОШ=43,07, 95% ДИ 9,31–199,2, $p<0,0001$), наличие лимфоваскулярной инвазии (ОШ=3,32, 95% ДИ 1,34–8,22, p=0,009), отсутствие внутрипротокового компонента (ОШ=0,27, 95% ДИ 0,09–0,75, p=0,013), тройной негативный (ОШ=6,82, 95% ДИ 1,13–42,26, p=0,036) и люминальный B HER2-позитивный (ОШ=8,52, 95% ДИ 1,12–64,89, p=0,038) молекулярно-биологические подтипы, а также КЭ PD-L1 в опухоли более 1,65 (ОШ=6,39, 95% ДИ 2,54–16,09, p=0,0001). На основании полученных результатов разработан способ прогнозирования высокого риска регионарного метастазирования РМЖ путем суммирования ОШ каждого независимого предиктора. На основании этих результатов была построена ROC-кривая для дискриминации случаев с метастазами РМЖ в РЛУ и без них. Когда сумма ОШ была ≥15,63 (точка отсечения), метастазы в РЛУ выявлены в 72 (85,71%) из 84 случаев, а при значениях менее 15,63 метастазы выявлены в 17 (22,97%) из 74 случаев. Чувствительность, специфичность и точность метода составили 80,9; 82,6 и 85,7% соответственно. AUC для представленной модели составила 0,876.

Выводы

Комплексная оценка клинико-морфологических, молекулярно-биологических характеристик РМЖ и выраженности экспрессии PD-L1 в ткани опухоли может способствовать повышению точности статуса РЛУ при РМЖ. Исследование выполнено за счет гранта РНФ № 23-25-00183, https://rscf.ru/project/23-25-00183/

Список литературы

1. Tanaka N., Hirano A., Hattori A. et al. Effect of adjuvant chemotherapy in patients with ER+/HER2- breast cancer, assessed by propensity score matching: significance of nuclear grade and nodal status // Breast Cancer. 2021 Jan. Vol. 28 (1). P. 40–47. DOI: 10.1007/s12282-020-01125-9. Epub 2020 Jun 26. PMID: 325921. 2. Messeha S.S., Zarmouh N.O., Soliman K.F.A. Polyphenols Modulating Effects of PD-L1/PD-1 Checkpoint and EMT-Mediated PD-L1 Overexpression in Breast Cancer // Nutrients. 2021. Vol. 13 (5). P. 1718. DOI: 10.3390/nu13051718.

Онкоэпидемиология

Диагностика и лечение образований кожи у детей: опыт одного центра, 2021 год

Авторы:

(1) Зуева Юлия Евгеньевна, doktor_chervonyuk@mail.ru, ГБУЗ «Санкт-Петербургский клинический научно-практический центр специализированных видов медицинской помощи (онкологический) им. Н.П. Напалкова», Санкт-Петербург
(2) Конусова Юлия Александровна, yulichka.ch@mail.ru, ГБУЗ «Санкт-Петербургский клинический научно-практический центр специализированных видов медицинской помощи (онкологический) им. Н.П. Напалкова», Санкт-Петербург
(3) Белогурова Маргарита Борисовна, deton.hospital31@inbox.ru, ГБУЗ «Санкт-Петербургский клинический научно-практический центр специализированных видов медицинской помощи (онкологический) им. Н.П. Напалкова», Санкт-Петербург
(4) Фёдоров Владислав Сергеевич, doktor_chervonyuk@mail.ru, ГБУЗ «Санкт-Петербургский клинический научно-практический центр специализированных видов медицинской помощи (онкологический) им. Н.П. Напалкова», Санкт-Петербург

Ключевые слова

образования кожи, дети, невусы, меланома

Актуальность

Образования кожи представляют собой гетерогенную группу заболеваний, которые могут быть разделены на злокачественные и доброкачественные. В детской популяции доброкачественные образования кожи встречаются чаще, чем злокачественные. Частота встречаемости злокачественных образований кожи, таких как меланома, базальноклеточная карцинома и лимфомы кожи, невелика и составляет менее 1% общего числа случаев онкопатологии у детей и подростков.

Цель

Изучение характеристик диагностики и лечения образований кожи у детей на основе анализа клинической практики в одном центре.

Материалы и методы

Для проведения анализа мы использовали данные ретроспективного изучения образований кожи у детей за период с января по декабрь 2021 г. Всего было зафиксировано 178 случаев обращения с детьми в возрасте от 0 до 18 лет. Средний возраст пациентов 0,9 года. В 48 случаях обращений (26,9%) проведена эксцизионная биопсия с целью верификации патологического процесса, в то время как 130 (73%) пациентов оставлены под наблюдением. После получения гистологического заключения в случае доброкачественного характера образования дальнейшая диагностика не проводилась. Однако при выявлении злокачественных опухолей были выполнены мультиспиральная компьютерная томография (МСКТ) органов грудной клетки и брюшной полости с контрастированием участков, ультразвуковое исследование периферических лимфоузлов, а также биопсия сторожевого лимфоузла для определения степени распространенности опухолевого процесса. Кроме того, проведено молекулярно-генетическое исследование гистологического материала на наличие мутаций BRAF, c-Kit, NRAS, TRT. У всех пациентов была диагностирована локальная стадия (T1N0M0). В течение 4 нед после операции проведена расширенная резекция послеоперационного рубца в соответствии с толщиной поражения по системе Breslou. Пациенты оставлены под динамическим наблюдением согласно клиническим рекомендациям Минздрава России.

Результаты

Доброкачественные образования кожи преобладали в нашей выборке: из 178 пациентов 99% (176 случаев) имели доброкачественные образования кожи. Среди них встречались меланоцитарные невусы, гемангиомы, атеромы, дермоидные кисты, ретикулогистиоцитомы, дерматофибромы и другие доброкачественные опухоли кожи. Всего у 1% (2 случая) пациентов была диагностирована меланома кожи на локальных стадиях T1N0M0.

Выводы

Диагностика опухолей кожи, как доброкачественных, так и злокачественных, должна проводиться в специализированных клиниках специалистами данной области. Манифестация меланомы в детском возрасте представляет собой крайне редкую ситуацию, требующую мультидисциплинарного подхода к диагностике и лечению.

Список литературы

1. Varan A., Gököz A., Akyüz C. et al. Primary malignant skin tumors in children: Etiology, treatment and prognosis. 2005. Vol. 47 (6). P. 653–657. DOI: 10.1111/j.1442-200x.2005.02145.x. 2. Waldman Reid A., Grant-Kels Jane M. Malignant skin tumors: Kids are not just little people // Clinics in Dermatology. 2017. S0738081X17301244. DOI: 10.1016/j.clindermatol.2017.08.003. 3. Orozco-Covarrubias Ma de la Luz, Tamayo-Sanchez Lourdes, Duran-McKinster Carola et al. Malignant cutaneous tumors in children. 1994. Vol. 30 (2). P. 243–249. DOI: 10.1016/S0190-9622(94)70024-9. 4. A/Prof Amanda Oakley, Dermatologist, Hamilton, New Zealand, 2005; Updated: Meghan Grossmann, Medical Student, Michigan State College of Osteopathic Medicine, Detroit MI, United States of America; Dr Martin Keefe, Dermatologist, Christchurch, New Zealand. Copy edited by Gus Mitchell. October 2021. Basal cell naevus syndrome. 5. Stolz W., Braun-Falco O., Bilek P. et al. Color atlas of dermatoscopy. Berlin, 2002. 6. Schierbeck J., Vestergaard T., Bygum A. (2019). Skin Cancer Associated Genodermatoses: A Literature Review // Acta Dermato Venereologica. 2019. 0–. DOI:10.2340/00015555-3123. 7. Lehmann A.R., Schubert S., Emmert S. Xeroderma Pigmentosum: Diagnostic procedures, interdisciplinary patient care, and novel therapeutic approaches // J Dtsch Dermatol Ges. 2014. Vol. 12. P. 867–871.

Субклеточные технологии в онкологии

Прогностическое значение аллельных вариантов генов системы гемостаза в развитии тромботических осложнений и неблагоприятных исходов терапии у онкогематологических больных

Авторы:

(1) Зыкова Татьяна Алексеевна, tatiana2904@yandex.ru, ФГБУ «НМИЦ онкологии» Минздрава России, Ростов-на-Дону
(2) Тишина Анна Викторовна, tishina@sc-te.ru, ФГБУ «НМИЦ онкологии» Минздрава России, Ростов-на-Дону
(3) Шевякова Елена Андреевна, eash.2016@yandex.ru, ФГБУ «НМИЦ онкологии» Минздрава России, Ростов-на-Дону
(4) Лысенко Ирина Борисовна, iralyss@rambler.ru, ФГБУ «НМИЦ онкологии» Минздрава России, Ростов-на-Дону
(5) Кательницкая Оксана Васильевна, katelnickaya@yandex.ru, ФГБУ «НМИЦ онкологии» Минздрава России, Ростов-на-Дону

Ключевые слова

полиморфизм генов, лимфома, тромбоз, выживаемость

Актуальность

Для стратификации риска тромбоэмболических осложнений (ТЭО) у онкологических больных существуют различные шкалы, включающие первичную локализацию опухоли, вид химиотерапии, индекс массы тела, различные биологические маркеры, мутационный статус опухоли. Но эти модели не позволяют осуществлять оптимальный отбор пациентов для тромбопрофилактики, а широкое ее применение может быть связано с неприемлемым риском кровотечения.

Цель

Изучить связь носительства аллелей риска генов системы гемостаза с развитием ТЭО и влиянием на исходы противоопухолевой терапии у онкогематологических больных.

Материалы и методы

Обследовано 186 больных, в том числе 48 — лимфомой Ходжкина (ЛХ), 114 — неходжкинскими лимфомами (НХЛ), 24 — множественной миеломой (ММ). В образцах геномной ДНК методом ПЦР-РВ исследовали полиморфные локусы F2(G20210A), F5(G1691A), F7(G10976A), F13(G103T), FGB G(-455)A, ITGA2-α2(C807T), ITGB3-b(T1565C), PAI-1 5G(-675)4G.

Результаты

Частота венозных тромбоэмболических осложнений (ВТЭО) на фоне профилактической антитромботической терапии была у больных НХЛ — 14%, ЛХ — 13%, ММ — 8%; инфаркт миокарда и острое нарушение мозгового кровообращения (ИМ/ОНМК) у 2, 10 и 13% соответственно. При ЛХ ВТЭО и ИМ/ОНМК чаще были при проведении высокодозной химиотерапии (ХТ) и составили по 14%, при НХЛ — 27 и 18%. Аллель риска T в гене F13 при ЛХ реже был у больных с изменениями в коагулограмме, чем без них (25% vs 45%, p=0,04), при НХЛ реже у больных с прогрессированием после первой линии терапии, чем без него (20% vs 34%, p=0,04); генотип TT при НХЛ чаще был у больных с ВТЭО, чем без них (25% vs 7%, p=0,04). У умерших аллель A и генотип GA в гене FGB встречались чаще, чем у выживших (39% vs 26% и 65% vs 42%, p=0,04). При ММ у больных с аллелем A чаще развивались ИМ/ОНМК (67% vs 21%, p=0,03) и прогрессирование после первой линии терапии (аллель A 83% vs 19%, p=0,003, генотип AA 67% vs 0%, p=0,01), но 3-летняя выживаемость была выше (у выживших 34%, у умерших 0%, p=0,02). Генотип TC в гене ITGB3-b у выживших был чаще, чем у умерших (28% vs 10%, p=0,01). Вариант 4G в гене PAI-1 реже встречался у больных с ВТЭО, чем без них (44% vs 62%, p=0,04) и чаще у выживших, чем у умерших (53% vs 29%, p=0,02).

Выводы

ВТЭО на фоне профилактической антитромботической терапии чаще возникали при НХЛ, а ИМ/ОНМК при ММ. Выявлены аллели и генотипы со статистически значимым риском возникновения ВТЭО (генотип TT в гене F13 при НХЛ), ИМ/ОНМК по ишемическому типу (аллель A в гене FGB при ММ), неблагоприятных исходов в виде прогрессирования после первой линии терапии (аллель A и генотип AA в гене FGB при ММ) и снижения показателя 3-летней выживаемости (аллель A в гене FGB при ММ, генотип TC в гене ITGB3 и вариант 5G4G в гене PAI-1 при НХЛ).

Список литературы

1. Зыкова Т.А., Владимирова Л.Ю., Кательницкая О.В. и др. Изучение распространенности полиморфных вариантов генов факторов свертывания крови у онкологических больных // Российский медико-биологический вестник им. акад. И.П. Павлова. 2020. № 28 (1). С. 44–56. DOI: 10.23888/PAVLOVJ202028144-56. 2. Королева А.А., Герасимов С.С., Кононец П.В., Любченко Л.Н. Оценка роли полиморфизмов генов системы гемостаза в развитии венозного тромбоза и тромбоэмболии легочной артерии в периоперационном периоде у пациентов со злокачественными опухолями торакоабдоминальной локализации // Клиническая и экспериментальная хирургия. Журнал им. акад. Б.В. Петровского. 2021. Т. 9, № 1. С. 55–62. DOI: https://doi.org/10.33029/2308-1198-2021-9-1-55-62 3. Воробьев А.В., Макацария А.Д., Бицадзе В.О. и др. Выявление тромбофилии как фактора риска тромбозов у онкологических больных // Акушерство, гинекология и репродукция. 2021. № 15 (3). С. 228–235. https://doi.org/10.17749/2313-7347/ob.gyn.rep.2021.232 4. Щербак С.Г., Камилова Т.А., Лисовец Д.Г. и др. Генетический полиморфизм системы гемостаза (обзор литературы) // Вестник Северо-Западного государственного медицинского университета им. И.И. Мечникова. 2015. Т. 7, № 4. С. 66–75.

Гастроинтестинальный рак (колоректальный): лучевая терапия

Предикция эффективности неоадъювантной химиолучевой терапии больных колоректальным раком на основании показателей микроокружения опухоли

Авторы:

(1) Иванов Сергей Дмитриевич, sdivanov44@mail.ru, ФГБУ «НМИЦ онкологии им. Н.Н. Петрова» Минздрава России, Санкт-Петербург
(2) Тюряева Елена Ивановна, letyur@mail.ru, ФГБУ «НМИЦ онкологии им. Н.Н. Петрова» Минздрава России, Санкт-Петербург

(3) Топилина Евгения Игоревна, evgeniatopilina@mail.ru, ФГБУ «НМИЦ онкологии им. Н.Н. Петрова» Минздрава России, Санкт-Петербург
(4) Змитриченко Юлия Геннадьевна, zmitrichenko@gmail.com, ФГБУ «НМИЦ онкологии им. Н.Н. Петрова» Минздрава России, Санкт-Петербург
(5) Богомолов Владимир Андреевич, vladimirbog1997@yandex.ru, ФГБУ «НМИЦ онкологии им. Н.Н. Петрова» Минздрава России, Санкт-Петербург
(6) Точильников Григорий Викторович, gr75@mail.ru, ФГБУ «НМИЦ онкологии им. Н.Н. Петрова» Минздрава России, Санкт-Петербург

Ключевые слова

рак прямой кишки, предсказание эффективности неоадъювантной химиолучевой терапии

Актуальность

В лечении больных местнораспространенным раком прямой кишки (мрРПК) существенный прогресс достигнут путем внедрения и совершенствования неоадъювантной химиолучевой терапии (нХЛТ). При этом реакции больных на нХЛТ в значительной степени варьируют, и у части пациентов может быть достигнут полный патологический ответ — основание для органосохраняющего лечения. В качестве предсказательных маркеров успешного применения нХЛТ у больных мрРПК наряду с параметрами опухоли предлагают учитывать системные показатели воспалительных процессов. Однако их предиктивная значимость ниже 70% [1].

Цель

Сравнительный анализ комбинированных показателей, разработанных на основании клинико-биохимических параметров микроокружения опухоли, для предсказания эффективности применения нХЛТ у больных мрРПК.

Материалы и методы

Работа выполнена на больных мрРПК T2-4N0-2M0 (30 мужчин 60,6±2,0 года и 15 женщин 59,4±2,5 года). Конформную неоадъювантную лучевую терапию (нЛТ) проводили в режиме стандартного фракционирования (РОД=1,8–2,0 Гр/25–28 фракций) на высокоэнергетических ускорителях электронов на опухолевый очаг прямой кишки СОД=56–54 Гр, а на регионарные л/узлы СОД=48–50 Гр на фоне радиосенсибилизации капецитабином 825 мг/м² 2 раза в дни ЛТ. Забор венозной крови осуществляли до начала и в конце курса лечения. Клинический анализ крови проводили на оборудовании ALIFAX Roller 20 PN, SYSMEX XN1000, измерение концентрации железа в сыворотке крови — на Architect c4000. Определяли показатели: отношение числа тромбоцитов к лимфоцитам (Т/Л), числа нейтрофилов к лимфоцитам и недавно разработанный (нейтрофилы × тромбоциты) /(лимфоциты × гемоглобин) [1]. Кроме того, рассчитывали показатель концентрации железа, нормированный на определенную фракцию миелоидных лейкоцитов крови. Продолжительность жизни (ПЖ) больных прослеживали в течение 2 лет после начала нХЛТ.

Результаты

При уровнях измеренных маркеров выше определенных порогов соответствующие им показатели ПЖ были достоверно ($p \leq 0{,}05$) больше, чем у больных, имевших значения этого биомаркера ниже пороговых. Разработанный нами маркер позволил персонально выявить 79% больных мрРПК, для которых ЛТ была целесообразна на основании корреляции величины изменений этого показателя с параметром, отражающим степень воспаления (R=–0,621; $P < 0{,}01$). Более адекватно данный маркер оказался применим к больным мужчинам. По сравнению с известными предикторами (Т/Л, концентрации гемоглобина в крови) новый выявил более значимую связь с маркером воспаления, определенным в конце нХЛТ.

Выводы

Показатель нормированной концентрации железа крови имеет высокую предсказательную значимость и меньший процент ошибок по сравнению с известными предикторами эффективности нХЛТ у больных мрРПК, что позволяет рекомендовать его как простой и легкодоступный биомаркер для более глубокого и широкого исследования.

Список литературы

Hernandez-Ainsa et al. // Front. Med. 2022. N. 9. P. 843074.

Анестезия и интенсивная терапия в онкологии

Особенности проведения анестезии у пациентов с буллезным эпидермолизом

Авторы:

(1) Нюхлов Е.С., nyukhlov@gmail.com, ФГБУ «НМИЦ онкологии имени Н.Н. Петрова» Минздрава России, Санкт-Петербург
(2) Груздов М.С., M.s.grusdov@mail.ru, ФГБУ «НМИЦ онкологии имени Н.Н. Петрова» Минздрава России, Санкт-Петербург
(3) Иванченко А.В., ivanchenko_anna@list.ru, ФГБУ «НМИЦ онкологии имени Н.Н. Петрова» Минздрава России, Санкт-Петербург
(4) Ишкараев В.Э., ФГБУ «НМИЦ онкологии имени Н.Н. Петрова» Минздрава России, Санкт-Петербург
(5) Раевская О.А., oiloilo@mail.ru, ФГБУ «НМИЦ онкологии имени Н.Н. Петрова» Минздрава России, Санкт-Петербург
(6) Розенгард С.А., rozengard.s@mail.ru, ФГБУ «НМИЦ онкологии имени Н.Н. Петрова» Минздрава России, Санкт-Петербург
(7) Глущенко В.А., spbgmaanestez@mail.ru, ФГБУ «НМИЦ онкологии имени Н.Н. Петрова» Минздрава России, Санкт-Петербург

Ключевые слова

буллезный эпидермолиз, регионарная анестезия, фиброоптическая интубация, принципы проведения анестезии

Актуальность

Буллезный эпидермолиз — редкое наследственное заболевание, которое характеризуется хрупкостью кожи и поражением систем органов, что создает множество проблем при проведении анестезии. Заболевание возникает в результате генетических дефектов, приводящих к недостаточному количеству или качеству некоторых белков кожи и нестабильному соединению слоев кожи. Популяционная частота врожденного буллезного эпидермолиза в России составляет 1:50 000–1:300 000. Гендерные различия для врожденного буллезного эпидермолиза нехарактерны. Среди зарегистрированных больных преобладают несовершеннолетние, что обусловлено смертностью больных буллезным эпидермолизом с тяжелым течением до достижения совершеннолетия. Такие пациенты часто подвергаются хирургическому лечению в условиях анестезии, так как помимо поражения кожи имеют ряд осложнений со стороны других систем органов, таких как стриктуры пищевода и гортани, контрактуры суставов, псевдосиндактилии.

Цель

Поделится опытом и ознакомить с принципами проведения анестезии у пациентов с буллезным эпидермолизом.

Материалы и методы

В НМИЦ онкологии им. Н.Н. Петрова за последние 5 лет проходили лечение 10 пациентов с различной тяжестью заболевания. Им выполнялись удаления и резекции кожных новообразований с аутодермопластикой или без нее. Безопасное анестезиологическое обеспечение взрослых пациентов с буллезным эпидермолизом требует знакомства со сложной и гетерогенной природой этого заболевания. У пациентов с буллезным эпидермолизом теоретически возможно провести общую, нейроаксиальную и регионарную анестезии, однако безопасность будет зависеть от степени поражения кожных покровов, подготовки персонала, оснащения особыми расходными материалами. Также необходима тщательная предоперационная оценка.

Результаты

Необходимо углубленное планирование и междисциплинарная координация в отношении сроков и плана операции. Во время операции необходимо соблюдать максимальную осторожность, чтобы избежать любых адгезивов, усилий сдвига и трения о кожу и слизистую оболочку, использовать специальные средства, эмоленты для защиты кожи от повреждения. Необходимо соблюдать особые меры предосторожности при позиционировании пациента и модифицировать стандартный анестезиологический мониторинг. Освоение дыхательных путей часто затруднено, и со временем у взрослых с буллезным эпидермолизом может наблюдаться прогрессирующее ухудшение состояния дыхательных путей.

Выводы

При тщательном планировании, подготовке и мерах предосторожности возможно безопасное проведение анестезии у пациентов с буллезным эпидермолизом.

Список литературы

1. Миттал Б.М., Гуднаф К.Л., Бушелл Е. и др. Анестезиологическое обеспечение взрослых с буллезным эпидермолизом // Anesth Analg. 2022. 1 января. № 134 (1). С. 90–101. DOI: 10.1213/ANE.0000000000005706. PMID: 34403382. PMCID: PMC9387402. 2. Меллерио Дж.Е., Эль-Хашем М., Беллон Н. и др. Неотложное лечение при буллезном эпидермолизе: согласованные клинические рекомендации Европейской справочной сети по редким кожным заболеваниям // Orphanet J Rare Dis. 2020. 6 июня. №. 15 (1). С. 142. DOI: 10.1186/s13023-020-01403- x. PMID: 32505191. PMCID: PMC7276067. 3. Российское общество дерматовенерологов и косметологов. Федеральные клинические рекомендации по ведению больных врожденным буллезным эпидермолизом. М., 2015. 4. Furukawa L.K. Guidelines for the Anesthetic Management of Epidermolysis Bullosa (EB).

Опухоли женской половой системы: лучевая терапия

Анализ коморбидности, факторов риска, ассоциированных с развитием острого почечного повреждения у пациенток со злокачественными новообразованиями репродуктивных органов, подвергшихся лучевой терапии

Авторы:

(1) Ивахно Мария Николаевна, ivakhnomn@mail.ru, ГАУЗ «Челябинский областной клинический центр онкологии и ядерной медицины», Челябинск
(2) Харламова Ульяна Владимировна, top120@yandex.ru, ФГБОУ ВО «Южно-Уральский государственный медицинский университет» Минздрава России, Челябинск
(3) Курченкова Ольга Валерьевна, 89080812061@mail.ru, ГАУЗ «Челябинский областной клинический центр онкологии и ядерной медицины», Челябинск

Ключевые слова

острое повреждение почек, злокачественные новообразования, лучевая терапия

Актуальность

Острое повреждение почек (ОПП) у пациенток со злокачественными новообразованиями (ЗНО) репродуктивных органов представляет серьезную проблему, которая может существенно ухудшить прогноз их заболевания и выживаемость. В данном исследовании мы провели анализ факторов риска, а также выявили основные шаги к разработке персонифицированных стратегий лечения для улучшения исходов у данной категории пациенток.

Цель

Анализ факторов риска острого повреждения почек у пациенток с ЗНО репродуктивных органов для разработки персонифицированных стратегий профилактики и лечения ОПП.

Материалы и методы

Обследовано 57 пациенток [48,55 (44,50–57,00) года] с ЗНО репродуктивных органов, подвергшихся лучевой терапии на базе ГАУЗ ЧОКЦО и ЯМ г. Челябинска. Были изучены факторы риска, влияющие на развитие ОПП, включая характер опухоли, используемые методы лечения, сопутствующие заболевания и общее состояние пациенток. Проанализированы клинические данные [возраст, стадия заболевания, анамнез, наличие коморбидности, уровни систолического и диастолического артериального давления (САД, ДАД), индекс коморбидности Charlson], а также результаты лабораторных и инструментальных исследований, в том числе уровень и динамику креатинина, NGAL (липокалин, ассоциированный с желатиназой нейтрофилов, у пациенток с ОПП и ЗНО репродуктивных органов). Статистическая обработка выполнена с использованием пакета статистических прикладных программ SPSS for Windows. Критический уровень значимости (p) при проверке статистических гипотез принимали равным 0,05.

Результаты

В обследуемой группе пациенток выявлено достоверное нарастание показателей креатинина [72,21 (68,05–85,65) и 119,61 (75,51–148,59) мкмоль/л, p=0,0003], мочевины [4,53 (3,30–5,19) и 8,64 (4,70–12,50) ммоль/л, p=0,005], NGAL сыворотки крови, мочевины [6,53 (4,30–8,19) и 9,64 (4,70–12,50), p=0,01], сопровождающееся статистически значимым снижением общего белка [72,80 (69,00–77,00) и 62,34 (53,00–64,00) г/л, p=0,0001]. Наиболее важными из изучаемых факторов, ассоциированных с развитием ОПП, оказались наличие хронической болезни почек — ОШ 7,25 (0,97–34,27), уровень САД — ОШ 2,4 (0,97–5,1), показатель индекса коморбидности Charlson — ОШ 3,16 (0,81–5,41).

Выводы

В ходе исследования в обследуемой группе пациенток выявлено достоверное нарастание показателей креатинина, мочевины, NGAL, сопровождающееся статистически значимым снижением общего белка. Выявлены факторы риска, ассоциирующиеся с развитием ОПП у пациенток с ЗНО репродуктивных органов, подвергшихся лучевой терапии.

Список литературы

1. Смирнов А.В., Добронравов В.А., Румянцев А.Ш., Каюков И.Г. Острое повреждение почек. М.: МИА, 2015. 488 с. 2. Schmidt-Ott K.M., Mori K., Li J.Y. et al. Dual Action of Neutrophil Gelatinase — Associated Lipocalin. // J Am Soc Nephrol. 2007. Vol. 18. P. 407–413. 3. Bouman C., KellumJ A., Levin N. Definition of acute renal failure: Acute Dialysis Quality Initiative. 2nd International Consensus Conference, 2002; National Kidney Foundation KD: Clinical practice guidelines for chronic Kidney disease: Evaluation, classification and stratification // Am J Kidney Dis. 2002. Vol. 39 (Suppl 1). P. S1–S266.

Петровские чтения (фундаментальная онкология): школа молодых ученых

Спектр мутаций в генах репарации ДНК у пациентов с раком предстательной железы в России

Авторы:

(1) Иевлева Аглая Геннадиевна, aglayai@inbox.ru, ФГБУ «НМИЦ онкологии им. Н.Н. Петрова» Минздрава России, Санкт-Петербург
(2) Алексахина Светлана Николаевна, abyshevasv@gmail.com, ФГБУ «НМИЦ онкологии им. Н.Н. Петрова» Минздрава России, Санкт-Петербург
(3) Соколенко Анна Петровна, annasokolenko@mail.ru, ФГБУ «НМИЦ онкологии им. Н.Н. Петрова» Минздрава России, Санкт-Петербург
(4) Кулигина Екатерина Шотовна, kate.kuligina@gmail.com, ФГБУ «НМИЦ онкологии им. Н.Н. Петрова» Минздрава России, Санкт-Петербург
(5) Сёмина Мария Вячеславовна, mvsyomina@gmail.com, ФГБУ «НМИЦ онкологии им. Н.Н. Петрова» Минздрава России, Санкт-Петербург
(6) Отраднова Екатерина Андреевна, katya.otradnova@mail.ru, ФГБУ «НМИЦ онкологии им. Н.Н. Петрова» Минздрава России, Санкт-Петербург
(7) Имянитов Евгений Наумович, evgeny@imyanitov.spb.ru, ФГБУ «НМИЦ онкологии им. Н.Н. Петрова» Минздрава России, Санкт-Петербург

Ключевые слова

рак предстательной железы железы, гомологичная рекомбинация ДНК, мутация

Актуальность

Повреждения в генах репарации по механизму гомологичной рекомбинации (Homologous Recombination Repair, HRR) наблюдаются примерно у четверти пациентов с метастатическим раком предстательной железы (РПЖ). Диагностика подобных нарушений имеет практическое значение, поскольку опухолевые клетки с дефектами HRR обладают повышенной чувствительностью к ДНК-повреждающим агентам и к PARP-ингибиторам. Спектр мутаций HRR при РПЖ в нашей стране практически не изучен.

Цель

Анализ частоты и спектра наследственных и соматических мутаций в основных генах HRR у больных РПЖ в России.

Материалы и методы

При помощи таргетного секвенирования нового поколения в группе из 123 преимущественно агрессивных случаев РПЖ была проанализирована последовательность 34 генов HRR. Еще у 200 пациентов с РПЖ было выполнено секвенирование генов BRCA2 и ATM.

Результаты

Наследственные или соматические очевидно патогенные варианты в каком-либо из 34 генов HRR были обнаружены в 24/123 (19,5%) случаях РПЖ, вероятно патогенные — у 5 (4,1%) больных, а варианты неясного клинического значения — у 27 (22,0%) пациентов. В число 29 наблюдений с патогенными/предположительно патогенными нарушениями вошли случаи с мутациями BRCA2 (*n*=4), ATM (*n*=4), сочетанием мутаций BRCA2 и ATM (*n*=1), сочетанием мутаций ATM и CHEK2 (*n*=1), мутациями CDK12 (*n*=5), RAD54L (*n*=2), CHEK2 (*n*=2), NBN (*n*=2), и по 1 случаю с вариантами в генах FANCC, MRE11, BARD1, RAD51, RAD51C, RAD52, FANCM и SLX4. Были идентифицированы несколько двойных мутаций: сочетание наследственной и соматической мутаций в генах ATM и NBN в 2 случаях, и присутствие двух соматических мутаций CDK12 в трех опухолях. В целом у 29 больных обнаружено 36 патогенных/вероятно патогенных вариантов, чуть более половины из которых (19/36, 52,8%) пришлось на герминальные мутации. Суммарно полная кодирующая последовательность гена BRCA2 была просеквенирована в 292, а гена ATM — в 263 случаях. Частота мутаций BRCA2 и ATM в этих группах составила 14/292 (4,8%) и 8/263 (3,0%) случаев соответственно. В структуре повреждений BRCA2 преобладали наследственные дефекты (91%), в то время как 50% обнаруженных вариантов ATM составили соматические нарушения. Все обнаруженные мутации BRCA2 и ATM были представлены уникальными вариантами.

Выводы

Можно заключить, что частота мутаций в генах HRR в агрессивных РПЖ составляет не менее 20%. Наиболее часто встречаются повреждения генов BRCA2, ATM, CDK12, CHEK2, NBN и RAD54L. Спектр мутаций в генах CHEK2 и NBN ограничивается несколькими известными повторяющимися вариантами (CHEK2 1100delC, IVS2, del5395, NBN 657del5), которые могут быть протестированы простыми ПЦР-методами. В то же время все повреждения в генах BRCA2 и ATM представлены уникальными вариантами. Исследование выполнено при поддержке гранта РНФ № 23-15-00262.

Опухоли мочеполовой системы (предстательной железы): хирургическое лечение

Методика двойной детекции сигнального лимфатического узла при раке предстательной железы высокого риска

Авторы:

(1) Измайлов Адель Альбертович, Izmailov75@mail.ru, ГАУЗ Республиканский клинический онкологический диспансер Минздрава Республики Башкортостан, Уфа
(2) Чапрак Андрей Борисович, chap343@yandex.ru, ГАУЗ Республиканский клинический онкологический диспансер Минздрава Республики Башкортостан, Уфа
(3) Хазиев Айдар Ришатович, hazievar@oncorb.ru, ГАУЗ Республиканский клинический онкологический диспансер Минздрава Республики Башкортостан, Уфа

Ключевые слова

рак простаты, лимфаденэктомия, сигнальный лимфатический узел

Актуальность

При хирургическом лечении рака предстательной железы промежуточного и высокого риска для оценки поражения лимфатических узлов «золотым стандартом» является проведение расширенной тазовой лимфаденэктомии (ТЛАЭ), позволяющей в 94% случаев стадировать заболевание. Выполнение ТЛАЭ удлиняет операцию и повышает риски как интраоперационных, так и отдаленных осложнений. На этом фоне перспективной смотрится идея удаления сигнальных лимфатических узлов. Методами детекции в онкологии

являются радиоизотопный и флюоресцентный. Данные по двойной методике детекции при лечении рака предстательной железы будут интересны в изучении данной проблемы.

Цель

Оценить эффективность метода двойной детекции сигнального лимфатического узла при раке предстательной железы.

Материалы и методы

Одноцентровое проспективное неконтролируемое исследование. В исследование включено 20 пациентов с локализованными формами рака простаты группы высокого риска, которым проведена радикальная простатэктомия с двойной детекцией сигнального лимфатического узла при помощи радиофармпрепарата 99mTc-технеция и индоцианина зеленого с последующим отдельным морфологическим исследованием удаленного препарата. Всем пациентам также была проведена расширенная тазовая лимфаденэктомия.

Результаты

У всех пациентов мы наблюдали, что индоцианин зеленый окрашивал те лимфоузлы, которые накапливали радиофармпрепарат. В среднем у пациента нами удалялось около 3 (1–5) сигнальных лимфатических узлов, общее же количество удаленных лимфатических узлов при оценке было от 7 до 28 при средних значениях 15. При патологоанатомическом исследовании не было выявлено поражения ни сигнальных лимфатических узлов, с учетом более тщательного их изучения и выполнения дополнительных срезов, ни поражения лимфатического коллектора в целом. Спустя 3 мес после проведенного лечения у всех наблюдаемых пациентов отмечается следовой уровень ПСА (простатический специфический антиген) крови.

Выводы

Применение двойной детекции сигнального лимфатического узла позволяет точечно определять сигнальные группы лимфатических узлов, используя плюсы каждого из двух методов детекции. Требуется дальнейшее накопление опыта и наблюдений для оценки эффективности биопсии сигнальных лимфоузлов в целом и применения описанной методики двойной детекции в частности.

Список литературы

1. Mattei A., Frank G. Fuechsel, Dhar N.B. et al. The template of the Primary Lymphatic Landing Sites of the Prostate Should Be Revisited: Results of a Multimodality Mapping Study. https://doi.org/10.1016/j.eururo.2007.07.035 2. Fossati N. et al. The Benefits and Harms of Different Extents of Lymph Node Dissection During Radical Prostatectomy for Prostate Cancer: A Systematic Review // Eur Urol. 2017. http://dx.doi.org/10.1016/j.eururo.2016.12.003 3. Henk G. van der Poel, Esther M. Wit, Acar C. et al. Sentinel node biopsy for prostate cancer: report from a consensus panel meeting // BJU International. 2017. DOI: 10.1111/bju.13810. 4. Esther M.K. Wit, Acar C., Grivas N. et al. Sentinel Node Procedure in Prostate Cancer: A Systematic Review to Assess Diagnostic Accuracy // European Association of Urology. Published by Elsevier B.V. 0302-2838/# 2016 http://dx.doi.org/10.1016/j.eururo.2016.09.007

Спасительная лимфаденэктомия при олигометастатическом лимфогенном прогрессировании рака предстательной железы. Собственный опыт

Авторы:

(1) Широкорад Валерий Иванович, shirokorad@bk.ru, ГБУЗ г. Москвы «Московская городская онкологическая больница № 62 ДЗМ», Красногорск
(2) Измайлов Альберт Аделевич, albertizmailov96@gmail.com, ГБУЗ г. Москвы «Московская городская онкологическая больница № 62 ДЗМ», Красногорск

Ключевые слова

рак предстательной железы, спасительная лимфаденэктомия, олигометастатическое прогрессирование

Актуальность

Рак предстательной железы (РПЖ) занимает лидирующие позиции в структуре заболеваемости злокачественными новообразованиями у мужчин. Несмотря на усовершенствование техники хирургического лечения РПЖ, биохимический рецидив после радикального хирургического лечения [повышение уровня ПСА (простатический специфический антиген) 0,2 нг/мл и более при двух последовательных измерениях] развивается

у 20–40% пациентов в зависимости от стадии заболевания, агрессивности опухолевого процесса. Нами представлены собственные результаты проведения спасительной лимфаденэктомии (СЛАЭ) при олигометастическом лимфогенном прогрессировании.

Цель

Анализ литературы и собственного опыта.

Материалы и методы

В клинике Московской городской онкологической больницы № 62 г.за период с 2012 по 2023 г. 32 пациентам была выполнена СЛАЭ при олигометастическом лимфогенном прогрессировании РПЖ после радикальной простатэктомии (РПЭ) в рамках клинического протокола.

Результаты

У 12,5% (4 из 32) пациентов СЛАЭ была выполнена открытым доступом, у 87,5% (28 из 32) пациентов — лапароскопическим доступом. Нами выделено 2 группы пациентов: 1-я группа (n=20) — пациенты без андроген-депривационной терапии (АДТ) и/или дистанционной лучевой терапии (ДЛТ) после СЛАЭ; 2-я группа (n=12) — пациенты, получившие немедленные АДТ и/или ДЛТ после СЛАЭ (немедленная терапия была назначена по месту жительства). Для 1-й группы пациентов нами введен дополнительный критерий, позволяющий оценить эффективность СЛАЭ — ПСА-ответ: полный ПСА-ответ, частичный ПСА-ответ с определением глубины ответа (процент снижения ПСА) и отсутствие ПСА-ответа (увеличение или отсутствие изменения ПСА после СЛАЭ). В 1-й группе при медиане наблюдения 6 мес выживаемость без прогрессирования составила 18 мес. В 2-й группе при медиане наблюдения 31 мес выживаемость без прогрессирования составила 41,9 мес (p=0,844 56).

Выводы

Сегодня стандартом лечения пациентов с метастатическим гормон-чувствительным РПЖ является АДТ в комбинации с антиандрогенами второго поколения. Совершенствование и доступность ПЭТ/КТ (позитронно-эмиссионная томография, совмещенная с рентгеновской компьютерной томографией)с ПСМА позволила выделить группу пациентов с олигометастическим лимфогенным прогрессированием, у которых СЛАЭ без АДТ позволила добиться полного ПСА-ответа и отсрочить период до назначения АДТ у 60% пациентов, ассоциированной с рядом нежелательных явлений. СЛАЭ характеризуется низким числом послеоперационных осложнений, коротким периодом пребывания в стационаре.

Список литературы

1. Злокачественные новообразования в России в 2021 году (заболеваемость и смертность) / под ред. А.Д. Каприна, В.В. Старинского, А.О. Шахзадовой. М.: МНИОИ им. П.А. Герцена — филиал ФГБУ «НМИЦ радиологии» Минздрава, России, 2022. 252 с.: илл. 2. Suardi N., Porter C.R., Reuther A.M. et al. A nomogram predicting long-term biochemical recurrence after radical prostatectomy // Cancer. 2008 Mar 15. Vol. 112 (6). P. 1254–1263. DOI: 10.1002/cncr.23293. PMID: 18286530. 3. Morris M.J., Rowe S.P., Gorin M.A. et al., CONDOR Study Group. Diagnostic Performance of 18F-DCFPyL-PET/CT in Men with Biochemically Recurrent Prostate Cancer: Results from the CONDOR Phase III, Multicenter Study // Clin Cancer Res. 2021 Jul 1. Vol. 27 (13). P. 3674–3682. DOI: 10.1158/1078-0432.CCR-20-4573. Epub 2021 Feb 23. PMID: 33622706. PMCID: PMC8382991. 4. Fendler W.P., Calais J., Eiber M. et al. Assessment of 68Ga-PSMA-11 PET Accuracy in Localizing Recurrent Prostate Cancer: A Prospective Single-Arm Clinical Trial // JAMA Oncol. 2019 Jun 1. Vol. 5 (6). P. 856–863. DOI: 10.1001/jamaoncol.2019.0096. PMID: 30920593; PMCID: PMC6567829. 5. Trock B.J., Han M., Freedland S.J. et al. Prostate cancer-specific survival following salvage radiotherapy vs observation in men with biochemical recurrence after radical prostatectomy // JAMA. 2008 Jun 18. Vol. 299 (23). P. 2760–2769. DOI: 10.1001/jama.299.23.2760. PMID: 18560003. PMCID: PMC3076799. 6. Tendulkar R.D., Agrawal S., Gao T. et al. Contemporary Update of a Multi-Institutional Predictive Nomogram for Salvage Radiotherapy After Radical Prostatectomy // J Clin Oncol. 2016 Oct 20. Vol. 34 (30). P. 3648–3654. DOI: 10.1200/JCO.2016.67.9647. PMID: 27528718. 7. Pollack A., Karrison T., Balogh A. et al. Short-term androgen deprivation therapy without or with pelvic lymph node treatment added to prostate bed only salvage radiotherapy: The NRG Oncology/RTOG 0534 SPPORT trial // Int J Radiat Oncol Biol Phys. 2018. Vol. 102. P. 1605. 8. Suardi N., Gallina A., Lista G. et al. Impact of adjuvant radiation therapy on urinary continence recovery after radical prostatectomy // Eur Urol. 2014 Mar. Vol. 65 (3). P. 546–551. DOI: 10.1016/j.eururo.2013.01.027. Epub 2013 Feb 4. PMID: 23415377. 9. Fossati N., Karnes R.J., Boorjian S.A. et al. Long-term Impact of Adjuvant Versus Early Salvage Radiation Therapy in pT3N0 Prostate Cancer Patients Treated with Radical Prostatectomy: Results from a Multi-institutional Series // Eur Urol. 2017 Jun. Vol. 71 (6). P. 886–893. DOI: 10.1016/j.eururo.2016.07.028. Epub 2016 Jul 30. PMID: 27484843. 10. Nguyen P.L., Alibhai S.M., Basaria S. et al. Adverse effects of androgen deprivation therapy and strategies to mitigate them // Eur Urol. 2015 May. Vol. 67 (5). P. 825–836. DOI: 10.1016/j.eururo.2014.07.010. Epub 2014 Aug 2. PMID: 25097095. 11. Ploussard G., Gandaglia G., Borgmann H. et al., EAU-YAU Prostate Cancer Working Group. Salvage Lymph Node Dissection for Nodal Recurrent Prostate Cancer: A Systematic Review // Eur Urol. 2019 Oct. Vol. 76 (4). P. 493-504. DOI: 10.1016/j.eururo.2018.10.041. Epub 2018 Oct 31. PMID: 30391078. 12. Sivaraman A., Benfante N., Touijer K. et al. Can pelvic node dissection at radical prostatectomy influence the nodal recurrence at salvage lymphadenectomy for prostate cancer? //Investig Clin Urol. 2018 Mar. Vol. 59 (2). P. 83–90. DOI: 10.4111/icu.2018.59.2.83. Epub 2018 Feb 22. PMID: 29520383. PMCID: PMC5840122. 13. Нюшко К.М., Крашенинников А.А., Сергиенко С.А. и др. Результаты спасительной лимфаденэктомии у больных раком предстательной железы после радикального лечения // Исследования и практика в медицине. 2017. Т. 4. № S1. С. 87. 14. Brassetti A., Proietti F., Pansadoro V. Oligometastatic prostate cancer and salvage lymph node dissection: systematic review // Minerva Chir. 2019 Feb. Vol. 74 (1). P. 97–106. DOI: 10.23736/S0026-4733.18.07796-9. Epub

2018 May 25. PMID: 29806760. 15. Измайлов А.А., Шкурников М.Ю., Алексеев Б.Я. Молекулярно-генетические методики выявления метастазов в лимфатических узлах у больных раком предстательной железы // Онкология. Журнал им. П.А. Герцена. 2023. № 12 (4). С. 74–77. 16. Izmailov A.A., Shkurnikov M.Yu., Alekseev B.Ya. Molecular genetic methods in detecting lymph node metastases in patients with prostatic cancer // P.A. Herzen Journal of Oncology. 2023. N. 12 (4). P. 74–77. (In Russ.). https://doi.org/10.17116/onkolog20231204174

Конкурс молодых ученых

Диагностическая информативность дерматоскопического алгоритма, адаптированного для детей и подростков с новообразованиями кожи

Авторы:

(1) Кулева Светлана Александровна, kulevadoc@yandex.ru, ФГБУ «НМИЦ онкологии им. Н.Н. Петрова» Минздрава России, ФГБОУ ВО «Санкт-Петербургский государственный педиатрический медицинский университет» Минздрава России, Санкт-Петербург
(2) Хабарова Рина Игоревна, izmozherova@yandex.ru, ФГБУ «НМИЦ онкологии им. Н.Н. Петрова» Минздрава России, ФГБОУ ВО «Санкт-Петербургский государственный педиатрический медицинский университет» Минздрава России, Санкт-Петербург
(3) Сенчуров Евгений Михайлович, senchurov85@mail.ru, ФГБУ «НМИЦ онкологии им. Н.Н. Петрова» Минздрава России, ФГБОУ ВО «Санкт-Петербургский государственный педиатрический медицинский университет» Минздрава России, Санкт-Петербург
(4) Гумбатова Эльвира Джангировна, ggumbatovaelvira@gmail.com, ФГБУ «НМИЦ онкологии им. Н.Н. Петрова» Минздрава России, Санкт-Петербург
(5) Михайлова Елена Андреевна, helen_mikhaylova@mail.ru, ФГБУ «НМИЦ онкологии им. Н.Н. Петрова» Минздрава России, Санкт-Петербург
(6) Борокшинова Ксения Михайловна, bk0807@bkru, ФГБУ «НМИЦ онкологии им. Н.Н. Петрова» Минздрава России, Санкт-Петербург

Ключевые слова

дети, новообразования кожи, дерматоскопия, искусственный интеллект

Актуальность

Стремительные изменения новообразований кожи, возможная этапная атипия, риск озлокачествления отдельных морфологических вариантов диктуют целесообразность изучения проблемы и поиска дополнительных диагностических опций.

Цель

Усовершенствование метода эпилюминесцентной микроскопии новообразований кожи у детей и подростков.

Материалы и методы

Включены сведения о 65 пациентах детского и подросткового возраста с новообразованиями кожи, наблюдавшихся в ФГБУ «НМИЦ онкологии им. Н.Н. Петрова» с 2016 по 2022 г. Детям проводилось клиническое и дерматоскопическое исследование опухоли, удаление и морфологическая верификация. Изучаемую группу составили дети и подростки со сложным (n=22; 33,8%), дермальным (n=30; 46,1%), голубым (n=2; 3,1%) невусами, невусом Шпиц/Рида (n=4; 6,2%) и капиллярно-лобулярной гемангиомой (КЛГ) (n=7; 10,8%).

Результаты

При анализе дерматоскопических паттернов со сложным невусом коррелировали неровность границ, центральная гиперпигментация ($p< 0,001$); с дермальным — гомогенная бесструктурная область, типичные глобулы, сосуды по типу «запятой» ($p< 0,001$); с голубым — аспидно-синяя область, с невусом Шпиц/Рида — феномен «звездной вспышки», неровность границ, гомогенная область темно-коричневого/черного цвета ($p< 0,001$), асимметрия (p=0,016); с КЛГ — гомогенная область розово-красного цвета ($p< 0,001$). Чувствительность клинического осмотра новообразований составила 31,6%, специфичность — 92,3%, чувствительность дерматоскопии — 96,8%, специфичность — 84,6%. Корреляционный анализ пациентов с невусом Шпиц/Рида

выявил значимые параметры: возраст старше 11 лет (p <0,0001), площадь образования ≥0,38 см^2 (p <0,01), «звездная вспышка» (p=0,003), неровность границ (p <0,001), «бело-голубая вуаль» (p <0,001), многокомпонентность (p=0,001), ретикулярная сеть (p <0,001), глобулы (p <0,001), сосудистые структуры (p <0,001). Расчет коэффициентов правдоподобия и прогностических коэффициентов позволил выделить большие и малые паттерны и разработать практическую шкалу BASE-SCRAG. Несмотря на ограниченную выборку, получены высокие показатели информативности искусственного интеллекта (ИИ) в дифференциальной диагностике опухолей кожи у детей. Чувствительность составила 73% для сложного, 93% для дермального, 100% для голубого невусов и 75% для невуса Шпиц/Рида, специфичность — 94, 82, 98 и 98% соответственно.

Выводы

Разница в корректной визуальной верификации типов новообразований напрямую отражает высокую информативность дерматоскопии, значительно превышающую осмотр невооруженным глазом. Практическая шкала дает возможность клиницисту предвидеть риск агрессивного роста шпицоидной опухоли и своевременно стратифицировать пациента на группу наблюдения и группу радикального удаления. Интегрирование ИИ в мобильное приложение также способствует более корректной диагностике, обеспечивая двойной контроль за новообразованием.

Список литературы

1. Pediatric melanomas often mimic benign skin lesions: A retrospective study / M. Mitkov., M. Chrest, N.N. Diehl et al. // J. Am. Acad. Dermatol. 2016. Vol. 75, № 4. P. 706–711. 2. Dermatoscopy: alternative uses in daily clinical practice / G. Micali, F. Lacarrubba, D. Massimino et al. // J. Am. Acad. Dermatol. 2011. Vol. 64, № 11. P. 35–46. 3. Spitz nevi and other spitzoid neoplasms in children: overview of incidence data and diagnostic criteria / E. Dika, G.M. Ravaioli, P.A. Fanti et al. // Pediatric Dermatology. 2017. Vol. 34, № 1. P. 25–32. 4. Introduction to machine learning, neural networks, and deep learning / R.Y. Choi, A.S. Coyner, J. Kalpathy-Cramer et al. // Transl. Vis. Sci. Technol. 2020. Vol. 9, № 2. P. 1–12.

Опухоли мочеполовой системы (предстательной железы): лучевая терапия

Радикальное лучевое лечение рака предстательной железы группы низкого и промежуточно-благоприятного риска. Роль стереотаксической лучевой терапии и брахитерапии

Авторы:

(1) Павлов Валентин Николаевич, pavlov@bashgmu.ru, ФГБОУ ВО «Башкирский государственный медицинский университет» Минздрава России, Уфа
(2) Ишемгулов Руслан Радикович, ruslanuro@mail.ru, ФГБОУ ВО «Башкирский государственный медицинский университет» Минздрава России, Центр ядерной медицины ООО «Центр ПЭТ-Технолоджи», Уфа
(3) Измайлов Адель Альбертович, izmailov75@mail.ru, ГАУЗ Республиканский клинический онкологический диспансер Минздрава Республики Башкортостан, Уфа
(4) Панкратов Александр Евгеньевич, pediatrician@yandex.ru, Центр ядерной медицины ООО ПЭТ-Технолоджи, город Уфа
(5) Имаев Ильшат Ильфатович, i.imaev@pet-net.ru, ГАУЗ Республиканский клинический онкологический диспансер Минздрава Республики Башкортостан, Уфа
(6) Чапрак Андрей Борисович, chap34@yandex.ru, ГАУЗ Республиканский клинический онкологический диспансер Минздрава Республики Башкортостан, Уфа
(7) Хризман Юрий Нусинович, izmailov75@mail.ru, ГАУЗ Республиканский клинический онкологический диспансер Минздрава Республики Башкортостан, Уфа

Ключевые слова

рак простаты, стереотаксическая лучевая терапия, брахитерапия

Актуальность

Рак предстательной железы (РПЖ) занимает лидирующие позиции в структуре онкологической заболеваемости. Благодаря современной диагностике РПЖ все чаще выявляется на ранних стадиях. Один из наиболее изученных способов радикального лечения РПЖ — радикальная простатэктомия, несущая большой риск

возможных осложнений. Альтернативный метод — лучевая терапия. На арену перспективных и эффективных методов радикального лучевого лечения выходят брахитерапия и стереотаксическая лучевая терапия (SBRT).

Цель

Оценка результатов лучевого лечения РПЖ методом SBRT или высокодозной брахитерапии.

Материалы и методы

Двуцентровое ретроспективное неконтролируемое исследование. В исследование включено 465 пациентов, получивших SBRT на системе CyberKnife® в условиях ООО «ПЭТ-Технолоджи» с сентября 2015 г. с оценкой динамики ПСА, возникновения лучевых осложнений. Также произведен анализ 25 случаев высокомощностной брахитерапии, проведенных с апреля 2023 г. в условиях ГАУЗ РКОД МЗ РБ, г. Уфа.

Результаты

Всем пациентам в группе получивших SBRT на системе CyberKnife проводилось 5 фракций по 7,25 Гр, суммарная очаговая доза 36,25 Гр. Возраст составил 63±4,82 года, исходный ПСА — 8,27 (1,34–20,0) нг/мл. Медиана наблюдения после SBRT составила 36 (3–60) мес. Уровень общего ПСА через 3 мес составлял 2,36 нг/мл (1,87 нг/мл — низкий риск, 2,48 нг/мл — промежуточный), через 6 мес ПСА — 1,41 нг/мл, через 12 мес ПСА —0,65 нг/мл, через 24 мес ПСА — 0,4 нг/мл, через 36 мес общий ПСА — 0,3 нг/мл (0,14 нг/мл — низкий риск, 0,38 нг/мл — промежуточный). У 8 (1,7%) пациентов выявлена прогрессия заболевания.Среди пациентов, получивших SBRT, лучевой ректит I степени был отмечен у 35 (7,5%) , ректит II степени — у 22 (4,7%). Цистит I степени — у 54 (11,6%) пациентов, цистит II степени — у 18 (3,8%) пациентов. Все явления были купированы консервативно. Поздних и III–IV степени осложнений не отмечено. Пациенты, получившие 1 сеанс высокомощностной брахитерапии источником Co-60 15 Гр с проведением дистанционной лучевой терапии (ДЛТ): возраст — 64±3,65 года, исходный ПСА — 9,61±4,32 (2,58–18,5) нг/мл. После сеанса у пациентов отмечалась макрогематурия, купированная применением гемостатического препарата. В течение 3 мес у всех пациентов отмечается снижение уровня ПСА с медианой 0,52±0,15 нг/мл. Постлучевой ректит I степени — 1 (4%) пациент, лучевых циститов не отмечено, острая задержка мочеиспускания — 1 (4%) пациент. Осложнений III–IV степени не выявлено.

Выводы

Современные методы лучевого лечения рака предстательной железы низкого и промежуточно-благоприятного риска позволяют сохранить качество жизни пациентов, обладая при этом высокой эффективностью и безопасностью. Необходим строгий подход к отбору пациентов с целью получения хороших функциональных и онкологических результатов. Выбор метода лучевого лечения зависит от материально-технической оснащенности каждой отдельной клиники.

Опухоли головы и шеи: лучевая терапия

Уровень витаминов Е и А в крови больных с метастатическим поражением головного мозга при разных вариантах радиотерапевтического лечения

Авторы:

(1) Бабасинов Артем Андреевич, starshipavalon@yandex.ru, ФГБУ «НМИЦ онкологии» Минздрава России, Ростов-на-Дону
(2) Казьменкова Эвелина Максимовна, andreoart549@gmail.com, ФГБУ «НМИЦ онкологии» Минздрава России, Ростов-на-Дону
(3) Горошинская И.А., iagor17@mail.ru, ФГБУ «НМИЦ онкологии» Минздрава России, Ростов-на-Дону
(4) Каплиева Ирина Викторовна, ФГБУ «НМИЦ онкологии» Минздрава России, Ростов-на-Дону
(5) Немашкалова Л.А., ФГБУ «НМИЦ онкологии» Минздрава России, Ростов-на-Дону

Ключевые слова

метастазы головного мозга, стажированная радиохирургия, витамины Е и А

Актуальность

Неблагоприятный прогноз метастатического поражения головного мозга (МПГМ) требует совершенствования методов лечения с учетом метаболических особенностей. Данные о роли неферментативных антиоксидантов витаминов Е и А при онкопатологии достаточно противоречивы [1, 2]. Предполагается связь высокого уровня α-токоферола в крови с риском глиобластомы [3], в то же время он влияет на уровень перекисного окисления липидов (ПОЛ), рост которого пропорционален злокачественности глиальных опухолей [1].

Цель

Изучить содержание α-токоферола и ретинола в крови больных с МПГМ в зависимости от вида радиотерапии.

Материалы и методы

37 больных были разделены на три группы: контрольную — со стереотаксической радиотерапией на ложе удаленного метастаза с разовой очаговой дозой (РОД) 6 Гр до суммарной дозы 30 Гр; основную № 1 — после сеанса предоперационной радиохирургии с РОД 10–15 Гр через 24 ч удалялся метастатический очаг; основную № 2 — со стажированной радиохирургией (СРХ) в 3 этапа с РОД 10 Гр, интервалом между сеансами 14 дней (всего 30 Гр). Группа сравнения (доноры) включала 21 человека. В плазме крови спектрометрически определяли уровень витаминов.

Результаты

До начала лечения средний уровень витамина Е был повышен в 2,8 раза, витамина А — в 2,1 раза ($p \leq 0{,}03$). В контрольной группе на 3-й день после операции содержание обоих витаминов оставалось повышенным при повышении соотношения витаминов (Е/А). В основной группе № 1 до и после удаления метастатического очага содержание витаминов превышало их уровень в крови доноров: Е — в 3,4–7,7 раза ($p \leq 0{,}0002$), А — в 3–4,6 раза ($p \leq 0{,}01$), однако коэффициент Е/А на 3-й день снизился относительно дооперационного в 3,9 раза (p=0,029). В основной группе № 2 после 1 сеанса СРХ наблюдалось повышение витамина Е в 3,1 раза, витамина А — в 1,7 раза относительно данных до начала лечения, однако перед 3-м сеансом содержание витамина Е снизилось относительно уровня перед 2-м сеансом в 1,9 раза, хотя и было выше, чем у доноров, что сопровождалось нормализацией Е/А. Содержание витамина А превышало уровень доноров в 2,4–2,9 раза на протяжении всего лечения.

Выводы

Повышенный, но сбалансированный уровень витаминов Е и А, учитывая их антиоксидантный потенциал, можно рассматривать как защитный эффект организма на высокий уровень ПОЛ при МПГМ, что способствует клинической эффективности СРХ.

Список литературы

1. Andrisic L. et al. Short overview on metabolomics approach to study pathophysiology of oxidative stress in cancer // Redox Biology. 2018. N. 14. P. 47–58. 2. Hada M. et al. Serum retinol and risk of overall and site-specific cancer in the ATBC study // Am J Epidemiol. 2020. Vol. 189 (6). P. 532–542. 3. Björkblom B. et al. Metabolomic screening of pre-diagnostic serum samples identifies association between α- and γ-tocopherols and glioblastoma risk // Oncotarget. 2016. N. 7. P. 37043–37053.

Петровские чтения (фундаментальная онкология): школа молодых ученых

Роль гидролазы RND3 и протеинфосфатазы PPM1B в регуляции белков цитоскелета у больных плоскоклеточным раком гортани и гортаноглотки

Авторы:

(1) Какурина Гелена Валерьевна, kakurinagv@oncology.tomsk.ru, НИИ окологии ТНИМЦ РАН, Томск
(2) Середа Елена Евгеньевна, SchaschovaEE@oncology.tomsk.ru, НИИ окологии ТНИМЦ РАН, Томск
(3) Черемисина Ольга Владимировна, cheremisinaov@oncology.tomsk.ru, НИИ окологии ТНИМЦ РАН, Томск
(4) Кондакова Ирина Викторовна, kondakova@oncology.tomsk.ru, НИИ окологии ТНИМЦ РАН, Томск
(5) Чойнзонов Евгений Лхамацыренович, onco@tnimc.ru, НИИ окологии ТНИМЦ РАН, Томск

(6) Лещенок Ксения Евгеньевна, gelenavk@gmail.com, ФГБОУ ВО «Сибирский государственный медицинский университет» Минздрава России, Томск
(7) Галаганова Екатерина Алексеевна, gelenavk@gmail.com, ФГБОУ ВО «Сибирский государственный медицинский университет» Минздрава России, Томск

Ключевые слова

плоскоклеточный рак головы и шеи, канцерогенез, белки цитоскелета, ферменты

Актуальность

Прогрессия плоскоклеточного рака гортани и гортаноглотки (ПРГ) связана с высоким метастатическим потенциалом опухоли [2], опосредуемым динамичностью цитоскелета опухолевых клеток [1], в регуляции которого участвуют актинсвязывающие белки и различные сигнальные каскады. Участие гидролазы RND3 и протеинфосфатазы 1B (PPM1B) в регуляции активности белков цитоскелета во взаимосвязи с метастазированием ПРГ практически не изучено.

Цель

Изучение роли ферментов RND3 и PPM1B в регуляции белков актинового цитоскелета и во взаимосвязи с метастазированием ПРГ.

Материалы и методы

Уровень мРНК белков цитоскелета виментина (VIM), фасцина 1 (FSCN1), эзрина (EZR), профилина 1 (PFN1), кофилина 1 (CFL1), аденилатциклаза-ассоциированного протеина 1 (CAP1) и уровень мРНК RND3 и PPM1B оценивали с помощью обратно-транскриптазной ПЦР в реальном времени в парных образцах тканей карциномы гортани и гортаноглотки, взятых у 49 больных ПРГ (стадии T1-4N0-2M0) до лечения. Оценку уровня мРНК белков проводили по технологии Sybr Green на амплификаторе iCycler (Bio-Rad, USA) количественный анализ экспрессии — по методу M.W. Pfaffl (2001). Статистический анализ проводили с помощью пакета программ Statistica 10.0.

Результаты

Уровень мРНК белков цитоскелета виментина (VIM), фасцина 1 (FSCN1), эзрина (EZR), профилина 1 (PFN1), кофилина 1 (CFL1), аденилатциклаза-ассоциированного протеина 1 (CAP1) и уровень мРНК RND3 и PPM1B оценивали с помощью обратно-транскриптазной ПЦР в реальном времени в парных образцах тканей карциномы гортани и гортаноглотки, взятых у 49 больных ПРГ (стадии T1-4N0-2M0) до лечения. Оценку уровня мРНК белков проводили по технологии Sybr Green на амплификаторе iCycler (Bio-Rad, USA), количественный анализ экспрессии — по методу M.W. Pfaffl (2001). Статистический анализ проводили с помощью пакета программ Statistica 10.0

Выводы

Таким образом, в лимфогенном метастазировании у больных ПРГ ключевой молекулой может быть гуанозинтрифосфат-гидролаза RND3. При этом переключение взаимосвязей между белками цитоскелета в зависимости от уровня мРНК этой ГТФазы и уменьшение количества корреляций на фоне высокой экспрессии гена RND3 косвенно подтверждают важную роль данного фермента в регуляции динамики цитоскелета.

Список литературы

1. Какурина Г.В. Новые кандидатные маркеры плоскоклеточного рака головы и шеи / Г.В. Какурина, Е.С. Колегова, О.В .Черемисина и др. // Бюллетень сибирской медицины. 2018. Т. 17, № 3. С. 61–69. 2. Плоскоклеточный рак головы и шеи: молекулярные основы патогенеза / Е.Л. Чойнзонов, И.В. Кондакова, Л.В. Спирина и др. Томский научно-исследовательский институт онкологии. М. : ФГУП «Академический научно-издательский, производственно-полиграфический и книгораспространительский центр «Наука», 2016. 224 с.

Влияние индуцированного гипертиреоза на развитие саркомы 45 у крыс-самцов

Авторы:

(1) Каплиева Ирина Викторовна, kaplirina@yandex.ru, ФГБУ «НМИЦ онкологии» Минздрава России, Ростов-на-Дону
(2) Франциянц Елена Михайловна, super.gormon@yandex.ru, ФГБУ «НМИЦ онкологии» Минздрава России, Ростов-на-дону

(3) Васильева Екатерина Олеговна, vasilevaeo27@mail.ru, ФГБУ «НМИЦ онкологии» Минздрава России, Ростов-на-дону
(4) Нескубина Ирина Валерьевна, neskubina.irina@mail.ru, ФГБУ «НМИЦ онкологии» Минздрава России, Ростов-на-дону
(5) Шихлярова Алла Ивановна, shikhliarova.a@mail.ru, ФГБУ «НМИЦ онкологии» Минздрава России, Ростов-на-дону
(6) Бандовкина Валерия Ахтямовна, valerryana@yandex.ru, ФГБУ «НМИЦ онкологии» Минздрава России, Ростов-на-Дону
(7) Трепитаки Лидия Константиновна, legolab69@yandex.ru, ФГБУ «НМИЦ онкологии» Минздрава России, Ростов-на-Дону
(8) Качесова Полина Сергеевна, vnp.kachesova@gmail.com, ФГБУ «НМИЦ онкологии» Минздрава России, Ростов-на-Дону
(9) Гусарева Марина Александровна, oncorad@mail.ru, ФГБУ «НМИЦ онкологии» Минздрава России, Ростов-на-Дону
(10) Черярина Наталья Дмитриевна, scalolas.92@yandex.ru, ФГБУ «НМИЦ онкологии» Минздрава России, Ростов-на-Дону
(11) Павлятенко Инна Викторовна, pavlytenko@rambler.ru, ФГБУ «НМИЦ онкологии» Минздрава России, Ростов-на-Дону
(12) Зинькович Михаил Сергеевич, Zinkovich.m@mail.ru, ФГБУ «НМИЦ онкологии» Минздрава России, Ростов-на-Дону
(13) Толмачева Екатерина Александровна, tolma4ewa.katerina@yandex.ru, ФГБУ «НМИЦ онкологии» Минздрава России, Ростов-на-Дону
(14) Кошелева Наталия Геннадьевна, natalya.doctorko@yandex.ru, ФГБУ «НМИЦ онкологии» Минздрава России, Ростов-на-Дону

Ключевые слова

гипертиреоз, саркома 45, крысы-самцы

Актуальность

Появляется все больше доказательств того, что гормоны щитовидной железы играют важную роль в регуляции клеточных процессов в различных тканях и органах, включая те, которые имеют отношение к развитию и прогрессированию рака [1, 2].

Цель

Изучить влияние индуцированного гипертиреоза на развитие саркомы 45 у крыс-самцов.

Материалы и методы

В эксперименте использовали беспородных белых крыс-самцов (n=20), экспериментальные группы: группа сравнения (n=10) — стандартная подкожная трансплантация саркомы 45 в дозе $2 \cdot 10^6$ клеток в 0,5 мл физиологического раствора на 1 животное; основная группа (n=10) — саркому 45 трансплантировали через 4 сут после создания гипертиреоза с использованием препарата эутирокс внутрибрюшинно ежедневно в дозе 20 мкг на 100 г массы животного. Гипертиреоз у животных подтверждали определением содержания в сыворотке крови общего тироксина (Т4), трийодтиронина (Т3) и тиреотропного гормона (ТТГ) радиоиммунным методом (РИА) с помощью стандартных наборов (Immunotech, Чехия). Оценивали продолжительность жизни крыс, динамику роста подкожных опухолей и удельный вес внутренних органов. Статистическая обработка результатов — Statistica 10.0.

Результаты

На всем протяжении роста опухоли с индуцированным гипертиреозом фиксировали большие объемы опухолевых узлов в среднем в 1,6 раза ($p < 0,05$) относительно группы сравнения. Группа опухолевых животных с индуцированным гипертиреозом прожила в среднем 40,5 сут, в то время как опухолевые животные из группы сравнения продолжали жить в среднем до 47,25 сут. Удельный вес органов крыс-самцов основной группы был в высоких значениях относительно соответствующих величин у самцов из группы сравнения: щитовидная железа, сердце и надпочечники, величины которых были соответственно в 2,3; 1,3 ($p < 0,05$) и 1,4 раза ($p < 0,05$) выше. При этом фиксировали низкие значения удельного веса гипоталамуса в 1,3 раза ($p < 0,05$) и тимуса в 1,7 раза ($p < 0,05$).

Выводы

Гипертиреоз оказал стимулирующее действие на развитие саркомы 45 у крыс-самцов. Вовлечение большинства органов внутренней секреции организма животных при злокачественном процессе, сопряженном

с гормонозависимой коморбидной патологией — гипертиреозом, способствует гормональной дизрегуляции организма, модификации иммунитета и усилению неопластического процесса.

Список литературы

1. Gauthier B.R., Sola-García A., Cáliz-Molina M. et al. Thyroid hormones in diabetes, cancer, and aging // Aging Cell. 2020. Vol. 19 (11). P. e13260. 2. Франциянц Е.М., Бандовкина В.А., Каплиева И.В. и др. Изменение патофизиологии роста опухоли и функциональной активности гипоталамо-гипофизарно-тиреоидной оси у крыс обоего пола при развитии карциномы Герена на фоне гипотиреоза // Южно-Российский онкологический журнал. 2022. № 3 (4). С. 26–39.

Фундаментальные и клинические аспекты онкоиммунологии

Синтез и изучение биологической активности оригинального активатора STING

Авторы:

(1) Садовская Яна Олеговна, ja.sadovskaja@ronc.ru, ФГБУ «НМИЦ онкологии им. Н.Н. Блохина» Минздрава России, НИИ экспериментальной диагностики и терапии опухолей НМИЦ онкологии им. Н.Н. Блохина, Москва
(2) Каримова Анастасия Олеговна, a.karimova@ronc.ru, ФГБУ «НМИЦ онкологии им. Н.Н. Блохина «Минздрава России, НИИ экспериментальной диагностики и терапии опухолей НМИЦ онкологии им. Н.Н. Блохина, Москва

Ключевые слова

STING, активаторы STING, экспериментальная субстанция, интерфероны 1-го типа

Актуальность

Внутриклеточный сигнальный путь cGAS-STING как часть врожденного иммунитета играет важную роль в обнаружении цитозольной ДНК. Этот путь вовлечен в развитие таких заболеваний, как рак и аутоиммунные заболевания [3]. В настоящее время разработка низкомолекулярных агонистов STING, стимулирующих активацию пути cGAS-STING — это перспективное направление в области создания противоопухолевых препаратов. В исследовании Pan B.S. et al. [2] сообщили о создании нового агониста STING, MSA-2, который активирует выработку интерферона-β и обладает выраженным противоопухолевым эффектом на клеточных и мышиных моделях.

Цель

Поиск нового соединения, превосходящего известные активаторы STING по способности индукции интерферона- β и противоопухолевому действию.

Материалы и методы

В ходе работы провели химический синтез MSA-2, отработали методики оценки его биологической активности на клеточных моделях и мышиных моделях.

Результаты

В результате поиска новых активных соединений был синтезирован изопропиловый эфир 5,6-диметокси-γ-оксобензо[b]тиофен-2-бутановая кислота (SAD-2). На клеточных моделях в тесте МТТ показано, что SAD-2 в присутствии иммунных клеток примерно в 30 раз эффективнее замедляет рост клеток аденокарциномы толстой кишки по сравнению с MSA-2, индукция экспрессии гена интерферона- β на линии THP-1 превысила аналогичные показатели для MSA-2 в 1,5 раза [1]. Исследования на мышиной модели меланомы показали удовлетворительную переносимость как нового соединения SAD-2, так и известного MSA-2 в дозировках 100 и 200 мкг при внутриопухолевом введении. Противоопухолевое действие MSA-2 и SAD-2 оценивали по торможению роста опухоли (ТРО). Показатель ТРО для SAD-2 оказался выше относительно MSA-2, но продолжительность жизни мышей выше у группы MSA-2, что, вероятно, связано с большей токсичностью SAD-2 и требует создания систем доставки SAD-2 в опухоль.

Выводы

В настоящее время ведется разработка системы доставки активаторов STING к опухоли при помощи антител. Исследование является частью НИОКТР «Разработка нового класса противоопухолевых препаратов, основанных на таргетной стимуляции сигнального пути STING в злокачественных новообразованиях».

Список литературы

1. Патент № 2811736 Российская Федерация, МПК C07D 333/64 (2006.01), A61K 31/381 (2006.01), A61P 35/00 (2006.01). Новое химическое соединение, стимулирующее продукцию интерферона-бета человека путем активации сигнального пути STING, и способ его получения: № 2023129160: заявл. 10.11.2023: опубл. 16.01.2024 / О.Н. Солопова, Д.В. Гусев. 10 с. 2. Pan B.S. An orally available non-nucleotide STING agonist with antitumor activity // Science. 2020. T. 369. N. 6506. C. eaba6098. 3. Schmitz C.R.R., cGAS-STING pathway as a potential trigger of immunosenescence and inflammaging // Frontiers in immunology. 2023. № 14.

Опухоли головы и шеи: хирургическое лечение

Опыт хирургии щитовидной железы без обязательной идентификации возвратного гортанного нерва

Авторы:

(1) Карпенко Андрей Викторович, andrei_karpenko@mail.ru, ГБУЗ Ленинградская областная клиническая больница, Санкт-Петербург

Ключевые слова

хирургия щитовидной железы, тиреоидэктомия, возвратный гортанный нерв, парез голосовой складки

Актуальность

Повреждение возвратного гортанного нерва (ВГН) продолжает оставаться одним из наиболее частых осложнений операций на щитовидной железе. Несмотря на лучшее понимание механизмов травмы ВГН, применение различных вариантов нейромониторинга, общая частота парезов голосовой складки в послеоперационном периоде в настоящее время составляет 2,4–6,8% числа нервов, подвергшихся риску повреждения (НПРП).

Цель

Анализ частоты повреждения ВГН при операциях на щитовидной железе, техника которых не предполагает обязательной визуализации ВГН.

Материалы и методы

В данное проспективное исследование были включены все пациенты, которым выполнялась изолированная гемитиреоидэктомия (ГТЭ) или тотальная тиреоидэктомия (ТТЭ). Критериями исключения были случаи с одномоментным выполнением центральной шейной диссекции, экстратиреоидным распространением опухоли и реоперации. Оперативная техника не предполагала специальной идентификации ВГН. В зависимости от интраоперационных находок все НПРП были разделены на 2 группы: спонтанно визуализированные при мобилизации доли ВГН (группа 1) и невизуализированные ВГН (группа 2). Исследование подвижности голосовых складок проводилось до и после операции, а также в отдаленном периоде (до 1 года) у пациентов с выявленным парезом ВГН при помощи непрямой и/или фиброларингоскопии. Разница в частоте парезов голосовой складки между группами 1 и 2 в зависимости от общего количества НПРП исследовалась с помощью точного критерия Фишера.

Результаты

В исследование было включено 384 пациента в возрасте от 22 до 84 лет, которымв общей сложности было выполнено 220 ГТЭ и 164 ТТЭ. 24 НППР из числа последних были исключены согласно критериям исключения, таким образом, общее количество НПРП составило 524, из которых 336 (64,1%, группа 1) было визуализировано, 188 (35,9%, группа 2) — нет. Общая частота пареза и частота постоянных параличей голосовой складки для всех НПРП в группе 1 (визуализированные ВГН) и в группе 2 (невизуализированные ВГН) составили 4,96 и 0,38%; 4,76 и 0,60%; 5,32 и 0% соответственно с отсутствием статистически значимой разницы между группой 1 и группой 2 для обоих параметров (p=0,835 и p=0,539).

Выводы

Скрупулезное следование принципу капсулярной диссекции при мобилизации щитовидной железы позволяет добиться приемлемой частоты повреждения ВГН вне зависимости от факта его интраоперационной экспозиции.

Список литературы

1. Макарьин В.А., Успенская А.А., Семенов А.А. и др. Потеря сигнала (loss of signal) при интраоперационном нейромониторинге гортанных нервов как предиктор послеоперационного пареза гортани: анализ 1065 последовательных операций на щитовидной и околощитовидных железах. Тактика хирурга // Эндокринная хирургия. 2016. № 10 (3). С. 15–24. DOI: 10.14341/serg2016315_24. 2. Kim J., Graves C., Jin C. et al. Intraoperative nerve monitoring is associated with a lower risk of recurrent laryngeal nerve injury: A national analysis of 17,610 patients // Am. J. Surg. 2021. Vol. 221 (2). P. 472–477. DOI: 10.1016/j.amjsurg.2020.10.013. 3. Henry B., Graves M., Vikse J. et al. The current state of intermittent intraoperative neural monitoring for prevention of recurrent laryngeal nerve injury during thyroidectomy: a PRISMA-compliant systematic review of overlapping meta-analyses // Langenbecks Arch. Surg. 2017. Vol. 402 (4). P. 663–673. DOI: 10.1007/s00423-017-1580-y. 4. Haugen B., Alexander E., Bible K. et al. 2015 American Thyroid Association management guidelines for adult patients with thyroid nodules and differentiated thyroid cancer // Thyroid. 2016. Vol. 26 (1). P. 1–133. DOI: 10.1089/thy.2015.0020. 5. Chandrasekhar S., Randolph G., Seidman M. et al. Clinical practice guideline: improving voice outcomes after thyroid surgery // Otolaryngol. Head Neck Surg. 2013. Vol. 148 (6S). P. S1–S37. DOI: 10.1177/0194599813487301. 6. Lahey F. Routine dissection and demonstration of the recurrent laryngeal nerve in subtotal thyroidectomy // Surg. Gynecol. Obstet. 1938. Vol. 66. P. 775–777. 7. Gemsenjaeger E. Capsular Dissection. In: Atlas of Thyroid Surgery. Principles, Practice, and Clinical Cases. Stuttgart; New York: Georg Thieme Verlag, 2009. P. 9–24. 8. Jatzko G., Lisborg P., Müller M., Wette V. Recurrent nerve palsy after thyroid operations — principal nerve identification and a literature review // Surgery. 1994. Vol. 115 (2). P. 139–144. 9. Hermann M., Alk G., Roka R., et al. Laryngeal recurrent nerve injury in surgery for benign thyroid diseases. Effect of nerve dissection and impact of individual surgeon in more than 27,000 nerves at risk // Annals Surg. 2002. Vol. 235 (2). P. 261–268. DOI: 10.1097/00000658-200202000-00015. 10. Riddel V. Injury to recurrent laryngeal nerves during thyroidectomy; a comparison between the results of identification and non-identification in 1022 nerves exposed to risk // Lancet. 1956. Vol. 271 (6944). P. 638–641. 11. Dralle H., Sekulla C., Haerting J. et al. Risk factors of paralysis and functional outcome after recurrent laryngeal nerve monitoring in thyroid surgery // Surgery. 2004. Vol. 136 (6). P. 1310–1322. 10.1016/j.surg.2004.07.018. 12. Kasemsuwa L., Nubthuenetr S. Recurrent laryngeal nerve paralysis: a complication of thyroidectomy // J. Otolaryngol. 1997. Vol. 26 (6). P. 365–367. 13. Miller W., Butters M., Leibl B., Bittner R. Quality assurance in goiter surgery by rate of recurrent nerve paralysis // Chirurg. 1995. Vol. 66 (12). P. 1210–1214.

Конкурс молодых ученых

Применение золотых наночастиц и аптамеров AuNP-Aptasensor для диагностики и мониторинга онкологических заболеваний

Авторы:

(1) Кацуба Константин Евгеньевич, studchem97@yandex.ru, ФГБУ «НМИЦ онкологии им. Н.Н. Петрова», Санкт-Петербург
(2) Малек Анастасия Валерьевна, anastasia@malek.com.ru, ФГБУ «НМИЦ онкологии им. Н.Н. Петрова», Санкт-Петербург

Ключевые слова

золотые наночастицы, аптамеры, внеклеточные везикулы

Актуальность

При диагностике в качестве маркеров используют тканеспецифичные протеины. Но малигнизация характеризуется потерей тканевой дифференцировки, что приводит к проблеме обнаружения универсального протеина-мишени, экспрессирующегося опухолевыми клетками. Возникает необходимость изучения и введения новых методов диагностики. Решением проблемы может стать новая группа частиц, сохраняющая значимые биохимические свойства. В нее входят внеклеточные нано везикулы (ВНВ) — стабильные наноразмерные объекты, состоящие из фрагментов мембран и белков тех клеток, из которых произошли. Сохранение особенностей происхождения делает их перспективным объектом изучения в целях разработки методов диагностики.

Цель

Разработка и оценка диагностического потенциала комплекса наночастицы–аптамер для оценки наличия в образце ВНВ, произошедших из раковых клеток и имеющих в своем составе маркерные белки.

Материалы и методы

Золотые наночастицы — объекты, способные осуществлять при определенных условиях химическую (пероксидазную) реакцию, приводя к изменению цвета раствора. Аптамеры — короткие последовательности нуклеотидов, недорогие аналоги антител, используемые в диагностике и способные селективно связываться с добавленным к ним объектом —мишенью. Таким образом, разработанная тест-система состоит из золотых наночастиц, аптамеров, внеклеточных везикул и колориметрического агента тетраметилбензидина (TMB). Получаемый результат оценивается посредством снятия спектров UV/vis.

Результаты

По результатам исследований найдены специфичные к онкомаркерам аптамеры и изучено их взаимодействие с наночастицами, показан эффект восстановления химической активности частиц при добавлении в систему внеклеточных везикул, что отражает специфичность подобранных аптамеров к везикулам.

Выводы

Результаты апробирования полученной системы в качестве диагностического инструмента для обнаружения колоректального рака показывают ее перспективность, а внеклеточных везикул — как многообещающий объект для исследований фундаментальной науки и практических разработок.

Список литературы

Slyusarenk, M., Shalaev S., Valitova A. et al. AuNP Aptasensor for Hodgkin Lymphoma Monitoring // Biosensors. 2022. N. 12. P. 23. https://doi.org/10.3390/bios12010023 Katsuba, K.

Петровские чтения (фундаментальная онкология): школа молодых ученых

Развитие оксидативного стресса в ткани опухоли в результате воздействия наночастицами меди в эксперименте

Авторы:

(1) Качесова Полина Сергеевна, vnp.kachesova@gmail.com, ФГБУ «НМИЦ онкологии» Минздрава России, Ростов-на-Дону
(2) Горошинская Ирина Александровна, iagor17@mail.ru, ФГБУ «НМИЦ онкологии» Минздрава России, Ростов-на-Дону
(3) Каплиева Ирина Викторовна, kaplirina@yandex.ru, ФГБУ «НМИЦ онкологии» Минздрава России, Ростов-на-Дону
(4) Жукова Галина Витальевна, galya_57@mail.ru, ФГБУ «НМИЦ онкологии» Минздрава России, Ростов-на-Дону
(5) Немашкалова Людмила Анатольевна, adamanteus@yandex.ru, ФГБУ «НМИЦ онкологии» Минздрава России, Ростов-на-Дону
(6) Шалашная Елена Владимировна, eshalashnaya@mail.ru, ФГБУ «НМИЦ онкологии» Минздрава России, Ростов-на-Дону
(7) Андрейко Елена Анатольевна, AndreikoEA@yandex.ru, ФГБУ «НМИЦ онкологии» Минздрава России, Ростов-на-Дону
(8) Бородулин Ярослав Владимирович, borodulinvb@mail.r, ФГБНУ «Медико-генетический научный центр им. академика Н.П. Бочкова», Москва

Ключевые слова

крысы, наночастицы меди, оксидативный стресс, лимфосаркома Плисса, ткань опухоли

Актуальность

Показана высокая чувствительность ряда опухолевых линий к цитотоксическому действию наночастиц меди (НчМ), обусловленному в том числе повышением продукции активных форм кислорода (АФК) и развитием окислительного стресса, что дает возможность рассматривать НчМ в качестве противоопухолевого фактора при разработке методов противоопухолевой АФК-терапии [1].

Цель

Исследовать маркеры оксидативного стресса в ткани лимфосаркомы Плисса (ЛСП) у крыс после воздействия наночастицами меди (НчМ).

Материалы и методы

Через 5 дней после подкожной перевивки ЛСП ($6 \cdot 10^5$ опухолевых клеток) и достижения опухолями размеров более 0,3 см^3 нелинейным крысам-самцам осуществляли интратуморальное (n=40) либо интраперитонеальное (n=36) введение суспензии НчМ (размерность 30–75 нм) в течение 2 нед, суммарная доза НчМ составила 10 мг/кг. Через 7 дней после окончания воздействия у части крыс извлекали опухоли, в которых определяли концентрации малонового диальдегида (МДА) и восстановленного глутатиона (ВГ), активность антиоксидантных ферментов: каталазы, супероксиддисмутазы (СОД), глутатионпероксидазы (ГПО). Контролем служили образцы опухоли крыс, не подвергнутых воздействию наночастиц (n=14).

Результаты

После введения НчМ отмечали как случаи полной резорбции опухоли (18,75%), так и случаи частичной регрессии (37,5%) либо роста опухоли (43,75%). Для анализа полученных данных опытные животные были разделены на 2 группы: крысы с частичной регрессией ЛСП (сокращение объема ЛСП на 38–75%, n=9) и крысы с продолженным ростом опухоли (n=11). При эффективном противоопухолевом воздействии вне зависимости от способа введения НчМ в ткани ЛСП наблюдалось сокращение ВГ на 62,0% (p=0,002) и снижение активности СОД на 26,4% (p=0,042), каталазы на 42,3% (p=0,025) и ГПО на 48,0% (p=0,030). При этом отмечалось снижение концентрации МДА на 46,0% (p=0,032) по отношению к значению показателя у крыс контрольной группы. У крыс с продолженным ростом ЛСП наблюдалось снижение активности каталазы на 35,4% (p=0,038) и повышение МДА на 44,0% (p=0,040) относительно значения показателей в контрольной группе.

Выводы

В случае эффективного воздействия НчМ опухоль испытывала окисидативный стресс, на что указывало истощение антиоксидантов. В то же время наблюдался дефицит липидного субстрата, проявляющийся в сокращение продукции МДА, что, на наш взгляд, стало результатом длительной стимуляции процессов окисления в опухоли. У крыс без эффекта также отмечались признаки развития в опухоли оксидативного стресса, который, однако, был менее продолжительным, чем в случаях выраженного цитотоксического эффекта НчМ, что ставит вопрос о механизмах обеспечения длительного оксидативного стресса в опухоли при эффективном противоопухолевом воздействии наночастиц.

Список литературы

1. Li Y. et al. Reactive Oxygen Species-Based Nanomaterials for Cancer Therapy // Front Chem. 2021 Apr 22. Vol. 9. P. 650587. DOI: 10.3389/fchem.2021.650587. PMID: 33968899. PMCID: PMC8100441.

Рак молочной железы: лекарственное лечение

Оценка ответа опухоли рака молочной железы на неоадъювантную терапию в зависимости от схемы лечения

Авторы:

(1) Рюмина Ольга Михайловна, olga.ryumina.1997@mail.ru, ФГБОУ ВО «Ярославский государственный медицинский университет» Минздрава России, Ярославль

(2) Чепоров Сергей Валентинович, sergey.cheporov@rambler.ru, ГБУЗ ЯО «Клиническая онкологическая больница», ФГБОУ ВО «Ярославский государственный медицинский университет» Минздрава России, Ярославль

(3) Кесельман Юлия Андреевна, yulk.smirnowa@yandex.ru, ГБУЗ ЯО «Клиническая онкологическая больница», Ярославль

(4) Ширяев Николай Павлович, shiryaev.nikolay89@mail.ru, ГБУЗ ЯО «Клиническая онкологическая больница», ФГБОУ ВО «Ярославский государственный медицинский университет» Минздрава России, Ярославль

Ключевые слова

рак молочной железы, RCB, двойная анти-HER2+ блокада, Event-Free Survival

Актуальность

В Ярославской области (ЯО) в структуре заболеваемости злокачественными новообразованиями женского населения ведущей локализацией является рак молочной железы (РМЖ) (19,8%). В структуре смертности — 15,1% (РФ — 15,8%), что имеет наиболее удельный вес. Проведение неоадъювантной химиотерапии (НАХТ) с двойной анти-HER2 блокадой (трастузумаб+пертузумаб) стало приоритетным в лечении больных с HER2+ РМЖ II–III стадии. Однако остается открытым вопрос о предикторах достижения полного патоморфологического ответа (pCR) при HER2+ РМЖ. При анализе 5-летних результатов исследования показатели Event-Free Survival (EFS), или бессобытийной выживаемости, были значимо выше в группе с двойной блокадой анти-HER2 в — 84,8% vs 73,7%, p=0,027.

Цель

Оценить ответ опухоли РМЖ с гиперэкспрессией HER2+ после проведения НАХТ в зависимости от схемы лечения по системе RCB (Residual Cancer Burden).

Материалы и методы

Проанализировано 77 пациенток, пролеченных в ГБУЗ ЯО «ОКОБ» с декабря 2018 г. по январь 2024 г. Критерии включения: РМЖ II–III стадии, гиперэкспрессия HER2+. Средний возраст больных составил 55 (±3) лет. Гиперэкспрессия HER2+ определена у 100% женщин иммуногистохимическим (ИГХ) или CISH-методом. Люминальный HER2+ тип опухоли зарегистрирован у 46 (60%) больных. Степень злокачественности (G3) определена у 33 (43%) пациенток. Показатель Ki67 составляет более 30% у 62 (81%) больных. Все пациентки получили НАХТ (комбинации антрациклинов и таксанов либо безантрациклиновый режим доцетаксел+карбоплатин). В зависимости от режима таргетной терапии пациентки были разделены на две группы: 1-я группа — 44 (57%) пациентки получили в качестве таргетной НАХТ двойную анти-HER2+ блокаду (трастузумаб+пертузумаб), 2-я группа — 33 (43%) пациентки получили трастузумаб. Всем было проведено хирургическое лечение в различных модификациях. Органосохраняющие операции выполнены 45 (58%) пациенткам, мастэктомию провели 32 (42%) пациенткам. Патоморфоз опухоли оценен по системе RCB. Статистическая обработка данных проводилась программой STATISTICA (data analysis software system), version 10 www.statsoft.com

Результаты

В 1-й группе ответ RCB-0 составил 57% (25 пациенток), остаточная опухоль представлена RCB-I, RCB-II и RCB-III в 18,2; 18,2 и 6,8% соответственно. В 2-й группе ответ RCB-0 выявлен у 39,4% (13 пациенток), ответ RCB-I, RCB-II и RCB-III составил 21,2; 27,3 и 12,1% соответственно. В 1-й группе отмечено прогрессирование у 2 (5,5%) пациенток, в 2-й группе — у 3 (9%) пациенток. EFS 77 пациенток составила в группе RCB-0 — 28 мес, RCB-I — 28 мес, RCB II–III — 24 мес (p=0,029 75).

Выводы

Режим НАХТ с двойной анти-HER2 блокадой (трастузумаб+пертузумаб) продемонстрировал высокую эффективность: в 1-й группе ответ RCB-0 составил 57%. Остаточная опухоль представлена классами RCB-I (18,2%) и RCB-II (18,2%). У 3 (6,8 %) пациенток ответ RCB-III, выраженная остаточная опухоль.

Список литературы

1 Егорова.А.А., Чепоров. С.В. Состояние онкологической помощи женскому населению со злокачественными новообразованиями молочных желез в Ярославской области за 10 лет. Ярославль, 2021 С. 118–119. 2. Shao Z., Pang D., Yang H. et al. Final analysis of the phase III PEONY trial: longterm efficacy and safety of neoadjuvant–adjuvant pertuzumab or placebo, plus trastuzumab and docetaxel, in patients with HER2-positive early or locally advanced breast cancer // SABCS. 2022.

Морфологическая диагностика в онкологии (патоморфология, цитология, молекулярная генетика)

Молекулярная диагностика диспластических изменений в эпителии шейки матки с помощью оценки уровня экспрессии микроРНК

Авторы:

(1) Киселев Дмитрий Петрович, moonf1nder@yandex.ru, ФГБОУ ВО «Ростовский государственный медицинский университет» Минздрава России, Ростов-на-Дону
(2) Бурцев Дмитрий Владимирович, dr-burtsev@mail.ru, ФГБОУ ВО «Ростовский государственный медицинский университет» Минздрава России, Ростов-на-Дону
(3) Димитриади Татьяна Александровна, tdimitriadi@yandex.ru, ФГБОУ ВО «Ростовский государственный медицинский университет» Минздрава России, Ростов-на-Дону
(4) Пименова Виктория Валерьевна, psv-75@yandex.ru, ФГБОУ ВО «Ростовский государственный медицинский университет» Минздрава России, Ростов-на-Дону
(5) Елизавета Константиновна, gubskaia.elizaveta@gmail.com, ГАУ РО «Областной консультативно-диагностический центр», Ростов-на-Дону

Ключевые слова

рак шейки матки, диагностика, микроРНК, ПЦР

Актуальность

В последние годы рак шейки матки стал существенной медико-социальной проблемой. Цитологическое исследование эпителия шейки матки по-прежнему считается «золотым стандартом» диагностики цервикального рака, однако сопряжено с проведением повторных тестирований. Поэтому внедрение новых биомаркеров представляло бы собой значительную пользу.

Цель

Анализ особенностей экспрессии miR-21-5p, miR-29b-3p, miR-145-5p, miR-451a-5p, miR-1246-5p, miR-1290-3p и их генов-мишеней, а также изучение ассоциаций с ними в общих сигнальных путях генов в тканях шейки матки у пациенток с различной степенью тяжести CIN.

Материалы и методы

В исследование включено 48 пациенток (средний возраст ±40 лет), которым был выполнен соскоб цервикального эпителия для жидкостной цитологии и анализа микроРНК. Метод представляет собой оценку относительных изменений концентрации 6 молекул микроРНК в материале цервикального мазка методом обратной транскрипции и последующей ПЦР.

Результаты

По нашим результатам у 50% из 48 пациенток наблюдается идентичная картина результатов цитологических, точечных и эксцизионных биопсий, уровня экспрессиии микроРНК. При этом у 31,3% (15 из 48) пациенток уровень экспрессии микроРНК отражал состояние тяжелой дисплазии цервикального эпителия, которое не соответствует цитологическому заключению и гистологическому диагнозу. В послеоперационном периоде у данных пациенток (2 мес после эксцизионной биопсии/конизации) определялось клинически значимое количество ВПЧ (вирусы папилломы человека) и аномальная цитология, что говорит о неизлеченности после конизации шейки матки и, возможно, протекающем патологическом процессе в верхней трети цервикального канала. У 18,7% (9 из 48) пациенток имелось расхождение цитологического заключения и гистологического диагноза и недооценка тяжести повреждений по данным цитологии в отличие от уровня экспрессии микроРНК, который свидетельствовал о наличии более тяжелых повреждений эпителия.

Выводы

Изучение регуляторного потенциала некодирующих микроРНК вызывает значительный интерес. Активные исследования направлены на выявление различий в их экспрессии, что может помочь в объяснении молекулярно-генетической гетерогенности рака шейки матки и понимании механизмов канцерогенеза. Кроме того, микроРНК имеют потенциал стать важным классом биомаркеров для диагностики и прогнозирования рака

шейки матки. Однако стоит подчеркнуть, что для подтверждения этих результатов необходимо провести клинические исследования на независимых когортах пациенток.

Список литературы

1. Димитриади Т.А., Бурцев Д.В., Дженкова Е.А., Кутилин Д.С. Дифференциальная экспрессия микроРНК и их генов-мишеней при цервикальных интраэпителиальных неоплазиях разной степени тяжести // Успехи молекулярной онкологии. 2020. № 7 (2). С. 47–61. DOI: 10.1765 / 2313-805X-2020-7-2-47-61. 2. Sung H., Ferlay J., Siegel R.L. et al. Global Cancer Statistics 2020: GLOBOCAN Estimates of Incidence and Mortality Worldwide for 36 Cancers in 185 Countries // CA Cancer J Clin. 2021. Vol. 71 (3). P. 209–249. DOI: 10.3322/caac.21660.

ISBN 978-5-6051665-0-4