

ISSN 0507-3758

ЖУРНАЛ ВХОДИТ В ПЕРЕЧЕНЬ
РЕЦЕНЗИРУЕМЫХ НАУЧНЫХ ИЗДАНИЙ ВАК

ВОПРОСЫ ОНКОЛОГИИ

НАУЧНО-ПРАКТИЧЕСКИЙ ЖУРНАЛ

3-2023

ТОМ 69 VOL. 69
ПРИЛОЖЕНИЕ

PROBLEMS
IN ONCOLOGY

VOPROSY ONKOLOGII



**ВОЗМОЖНОСТЬ
МЕЧТАТЬ**

**ЛИНПАРЗА
в терапии
распространенного
рака яичников**

**ВОЗМОЖНОСТЬ
ПЕРЕОСМЫСЛИТЬ**

**ЛИНПАРЗА
в терапии раннего
и метастатического
HER2-негативного
рака молочной
железы**

**ВОЗМОЖНОСТЬ
ПРОТИВОСТОЯТЬ**

**ЛИНПАРЗА
в терапии
метастатической
аденокарциномы
поджелудочной
железы**

**ВОЗМОЖНОСТЬ
БОРЬБЫ**

**ЛИНПАРЗА
в терапии метастатического
кастрационно-
резистентного рака
предстательной
железы**

Краткая инструкция по медицинскому применению лекарственного препарата Линпарза® (таблетки, покрытые пленочной оболочкой, 100 и 150 мг). Торговое название препарата: Линпарза®; Международное непатентованное название: олапариб; Регистрационный номер: ЛП-005941 от 26.11.2019; Лекарственная форма: таблетки, покрытые пленочной оболочкой. Показания к применению: *Рак яичников.* Препарат Линпарза® показан для поддерживающей монотерапии впервые выявленного распространенного эпителиального рака яичников, рака маточной трубы или первичного перитонеального рака высокой степени злокачественности с мутациями в генах BRCA у взрослых пациентов, ответивших (полный или частичный ответ) на платиносодержащую химиотерапию первой линии; поддерживающей монотерапии платиночувствительного рецидива эпителиального рака яичников, рака маточной трубы или первичного перитонеального рака высокой степени злокачественности у взрослых пациентов, ответивших (полный или частичный ответ) на платиносодержащую химиотерапию. Препарат Линпарза® в комбинации с бевацизумабом показан для поддерживающей терапии впервые выявленного распространенного эпителиального рака яичников, рака маточной трубы или первичного перитонеального рака высокой степени злокачественности у взрослых пациентов, ответивших (полный или частичный ответ) на платиносодержащую химиотерапию первой линии в комбинации с бевацизумабом. *Рак молочной железы.* Препарат Линпарза® показан для адъювантной терапии раннего HER2-негативного рака молочной железы высокого риска у взрослых пациентов с мутациями в генах BRCA, ранее получавших неадекватную или адъювантную химиотерапию; монотерапии метастатического HER2-негативного рака молочной железы у взрослых пациентов с герминальными мутациями в генах BRCA, ранее получавших неадекватную или адъювантную химиотерапию либо химиотерапию по поводу метастатического заболевания. *Аденокарцинома поджелудочной железы.* Препарат Линпарза® показан для поддерживающей монотерапии метастатической аденокарциномы поджелудочной железы с герминальными мутациями в генах BRCA у взрослых пациентов, у которых не наблюдалось прогрессирования заболевания на платиносодержащей химиотерапии первой линии. *Рак предстательной железы.* Препарат Линпарза® показан для монотерапии метастатического кастрационно-резистентного рака предстательной железы с герминальными мутациями генов, участвующих в репарации ДНК путем гомологичной рекомбинации, у пациентов с прогрессированием заболевания после терапии новыми гормональными препаратами. Препарат Линпарза® в комбинации с абиратероном и преднизолоном показан для терапии метастатического кастрационно-резистентного рака предстательной железы у взрослых пациентов. Противопоказания: повышенная чувствительность к олапарибу или любому из вспомогательных веществ, входящих в состав препарата; беременность и период грудного вскармливания (во время терапии и в течение 1 месяца после последнего приема препарата); нарушение функции почек тяжелой степени; нарушение функции печени тяжелой степени (класс С по шкале Чайлда – Пью); дети и подростки в возрасте до 18 лет (эффективность и безопасность не установлены). **С осторожностью:** совместный прием с мощными индукторами или ингибиторами изоферментов цитохрома CYP3A, нарушение функции почек средней степени тяжести. **Способ**

применения и дозы: препарат Линпарза® доступен в виде таблеток дозировкой 100 мг и 150 мг. Рекомендуемая доза препарата Линпарза® составляет 300 мг (две таблетки по 150 мг) 2 раза в сутки, что соответствует суточной дозе 600 мг. Таблетки дозировкой 100 мг предназначены для приема в случае необходимости снижения дозы. Информацию по коррекции дозы и дозировке у особых категорий пациентов смотрите в полном варианте инструкции. Рекомендуется выполнить клинический анализ крови до начала терапии, повторять его ежемесячно в течение первых 12 месяцев терапии и далее периодически для мониторинга клинически значимых изменений гематологических параметров во время лечения, которые могут потребовать приостановки терапии или снижения дозы препарата и/или дополнительного лечения. **Побочное действие:** терапия олапарибом обычно сопровождалась изменениями лабораторных показателей и/или клиническими симптомами слабой или средней степени тяжести (1-й или 2-й степени по классификации «Общие терминологические критерии нежелательных явлений» (CTCAE)), как правило, не требующими прекращения терапии. Наблюдавшиеся нежелательные реакции 3 и выше степени CTCAE представлены ниже. Используются следующие определения частоты возникновения нежелательных реакций: очень часто (≥1/10), часто (≥1/100, <1/10), нечасто (≥1/1000, <1/100), редко (≥1/10000, <1/1000), очень редко (<1/10000). Со стороны крови и лимфатической системы: анемия – очень часто, нейтропения – часто, лейкопения – часто, тромбоцитопения – часто, лимфопения – часто; со стороны иммунной системы: гиперчувствительность – редко; нарушения метаболизма: снижение аппетита – нечасто; нарушения со стороны нервной системы: головная боль, головокружение – нечасто; со стороны дыхательной системы, средостения и грудной клетки: кашель – нечасто, одышка – часто; со стороны желудочно-кишечного тракта: тошнота, рвота – часто, диарея – нечасто, диспепсия, боль в верхней части живота – редко, стоматит – нечасто; со стороны кожи и подкожных тканей: сыпь – нечасто, дерматит – редко; общие нарушения: общая слабость (в том числе, астения) – часто; результаты лабораторных и инструментальных исследований: повышение концентрации креатинина в сыворотке крови – редко; со стороны сосудов: венозная тромбоэмболия – часто; доброкачественные, злокачественные и неопухолевые новообразования (включая кисты и полипы); миелодиспластический синдром/острый миелолейкоз (МДС/ОМЛ) – нечасто. Профиль безопасности препарата Линпарза® в комбинации с бевацизумабом для терапии рака яичников или в комбинации с абиратероном и преднизолоном для терапии рака предстательной железы соответствовал профилю безопасности каждого из препаратов. Имеются противопоказания. Перед назначением препарата ознакомьтесь, пожалуйста, с полной инструкцией по медицинскому применению. Дальнейшая информация предоставляется по требованию. Если Вам стало известно о нежелательной реакции при использовании лекарственного препарата компании АстраЗенека, пожалуйста, сообщите эту информацию в медицинский отдел компании. Вы можете написать нам по электронной почте Safety.Russia@astrazeneca.com, заполнить веб-форму <https://aeereporting.astrazeneca.com> или связаться с нами по телефону 8 (495) 799-56-99, доб. 2580

1. Инструкция по медицинскому применению препарата Линпарза®, таблетки, покрытые пленочной оболочкой, 100 и 150 мг (ЛП-005941 от 26.11.2019) с учетом изменения 1 от 04.04.2023.
2. Banerjee S, et al. Presented at ESMO Virtual Congress 2020. 19-21 September. Abstract #811M0

Материал предназначен для специалистов здравоохранения

LYN-RU-17170. Дата одобрения: 15.06.20223. Дата истечения: 14.06.2025

Материалы
IX Петербургского международного
онкологического форума
«Белые ночи • 2023»




ИЗДАТЕЛЬ

АННМО «ВОПРОСЫ ОНКОЛОГИИ» • САНКТ-ПЕТЕРБУРГ • 2023

Тезисы. IX Петербургский Международный онкологический форум «Белые Ночи 2023»

Издатель: АНМО «ВОПРОСЫ ОНКОЛОГИИ», СПб.: 2023. — 434 с.



Пемброриа®

пембролизумаб

Иммунотерапия онкологических заболеваний со стабильной доступностью для пациентов



СОДЕРЖАНИЕ

Анестезия и интенсивная терапия в онкологии.	6
Гастроинтестинальный рак (колоректальный): комбинированное/комплексное лечение	8
Гастроинтестинальный рак (колоректальный): лекарственное лечение	19
Гастроинтестинальный рак (колоректальный): лучевая терапия	20
Гастроинтестинальный рак (колоректальный): хирургическое лечение	22
Гастроинтестинальный рак (неколоректальный): комбинированное/комплексное лечение	33
Гастроинтестинальный рак (неколоректальный): лекарственное лечение	40
Гастроинтестинальный рак (неколоректальный): хирургическое лечение	45
Гепатоцеллюлярный рак	52
Клиническая фармакология и экспериментальное лечение	56
Клинические исследования в онкологии.	70
Криотехнологии в онкологии	89
Лучевая диагностика (рентгенография, КТ, МРТ) в онкологии.	90
Меланома/опухоли кожи: комбинированное/комплексное лечение	103
Меланома/опухоли кожи: химиотерапия	104
Меланома/опухоли кожи: хирургическое лечение.	106
Метастатические опухоли печени.	110
Морфологическая диагностика в онкологии (патоморфология, цитология, молекулярная генетика)	112
Онкогематологические заболевания: лучевая терапия	143
Онкоиммунология: клиническая онкоиммунология.	146
Онкоиммунология: фундаментальная онкология.	151
Онкопсихология	173
Онкоэпидемиология.	177
Опухоли головы и шеи: комбинированное/комплексное лечение.	186
Опухоли головы и шеи: лучевая терапия	188
Опухоли головы и шеи: химиотерапия	189
Опухоли головы и шеи: хирургическое лечение	190
Опухоли желчевыводящей системы.	195
Опухоли женской половой системы: комбинированное/комплексное лечение	197
Опухоли женской половой системы: лучевая терапия.	199
Опухоли женской половой системы: химиотерапия	202
Опухоли женской половой системы: хирургическое лечение.	206
Опухоли мочеполовой системы (непростатический): лучевая терапия	218
Опухоли мочеполовой системы (непростатический): химиотерапия	219
Опухоли мочеполовой системы (непростатический): хирургическое лечение	221
Опухоли мочеполовой системы (предстательной железы): комбинированное/комплексное лечение.	228

Опухоли мочеполовой системы (предстательной железы): лучевая терапия	231
Опухоли мочеполовой системы (предстательной железы): хирургическое лечение	236
Опухоли органов грудной клетки (рак легкого, мезотелиома и пр.): комбинированное/комплексное лечение	237
Опухоли органов грудной клетки (рак легкого, мезотелиома и пр.): химиотерапия	241
Опухоли органов грудной клетки (рак легкого, мезотелиома и пр.): хирургическое лечение	242
Опухоли основания черепа	250
Опухоли у детей: комбинированное/комплексное лечение	253
Организация здравоохранения	265
Паллиативная помощь онкологическим больным	278
Первичные и вторичные опухоли нервной системы	281
Петровские чтения (фундаментальная онкология): школа молодых ученых	299
Поддерживающая терапия в онкологии	348
Рак молочной железы: комбинированное/комплексное лечение	350
Рак молочной железы: лекарственное лечение	352
Рак молочной железы: лучевая терапия	360
Рак молочной железы: реконструктивно-пластическая хирургия	364
Рак молочной железы: хирургическое лечение	367
Реабилитация онкологических больных	369
Редкие опухоли: лучевая терапия	376
Рентгенохирургия в онкологии	378
Саркомы (мягких тканей, костей): комбинированное/комплексное лечение	384
Саркомы (мягких тканей, костей): лучевая терапия	391
Саркомы (мягких тканей, костей): химиотерапия	392
Саркомы (мягких тканей, костей): хирургическое лечение	393
Сопроводительная терапия в онкологии	395
Субклеточные технологии в онкологии	402
Технологии интервенционной радиологии (рентгенохирургии) в онкологии	412
УЗИ в онкологии	415
Ядерная медицина в клинической онкологии	421
Проблемы организации противораковой борьбы	426

АНЕСТЕЗИЯ И ИНТЕНСИВНАЯ ТЕРАПИЯ В ОНКОЛОГИИ

Особенности ишемического мозгового инсульта в онкологическом стационаре

Авторы:

(1) Андреев Владислав Викторович, nevro-ipro@mail.ru, ФГБОУ ВО «Первый Санкт-Петербургский государственный медицинский университет им. академика И.П. Павлова» Минздрава России, Санкт-Петербург

(2) Беляев Алексей Михайлович, ФГБУ «НМИЦ онкологии им. Н.Н. Петрова» Минздрава России, Санкт-Петербург

(3) Багненко Сергей Сергеевич, ФГБУ «НМИЦ онкологии им. Н.Н. Петрова» Минздрава России, Санкт-Петербург

(4) Каспаров Б.С., ФГБУ «НМИЦ онкологии им. Н.Н. Петрова» Минздрава России, Санкт-Петербург

(5) Глуценко В.А., ФГБУ «НМИЦ онкологии им. Н.Н. Петрова» Минздрава России, Санкт-Петербург

(6) Маслова Д.А., ФГБУ «НМИЦ онкологии им. Н.Н. Петрова» Минздрава России, Санкт-Петербург

Ключевые слова

опухоли предстательной железы, мультифокальная биопсия, ESP-блокада

Актуальность

Возникновение инсульта имеет высокую частоту. Значительно число случаев инвалидизации и смерти больных. Заболевание занимает 3-е место среди причин смерти и одно из 1-х мест среди причин нетрудоспособности в социально развитых странах. Число случаев инсульта колеблется в различных регионах мира от 1 до 4 на 1 тыс. населения в год [1–6]. Инсульты перед началом терапии у онкологического пациента могут быть фактором неблагоприятного прогноза. [7]. До 15% больных со злокачественными новообразованиями имеют сопутствующие сердечно-сосудистые заболевания [8].

Цель

Изучить клинические особенности ишемического мозгового инсульта в онкологическом стационаре.

Материалы и методы

Обследованы пациенты с ОНМК и проявлениями онкологических заболеваний ($n=123$). Подтипы и тяжесть течения оценивались по общепринятым шкалам и критериям при онкопатологии и инсульте. Методы статистической обработки данных: для описания числовых характеристик признаков использовались медиана и межквартильный размах (Me [Q1; Q3]) для негауссовских выборок, среднее и стандартное отклонение $M(SD)$ — для нормальных выборок. Статистическая значимость различий оценивалась с помощью критерия Манна–Уитни для независимых выборок в случае негауссовских выборок и критерия Стьюдента, когда обе выборки распределены нормально.

Результаты

Проанализированы случаи внутригоспитальных инсультов (НМИЦ онкологии им. Н.Н. Петрова) и амбулаторных пациентов. Соотношение мужчин и женщин составило соответственно 43% ($n=53$) и 57% ($n=70$); средний возраст 51–71 год, обращает на себя внимание наличие единичных случаев в возрасте до 18 и старше 80 лет. Анализ метастатического поражения показал, что максимальное число случаев метастазирования (27%) отмечено в лимфатические узлы (без указания локализации). В 27 (43,5%) случаях имелась распространенность более чем в одном регионе. Соотношение случаев ишемического и геморрагического типа инсульта 63% ($n=78$) и 13% ($n=16$) соответственно. При анализе подтипа ишемических инсультов выявлены 60% ($n=47$) по неуточненному подтипу, 27% ($n=21$) лакунарные, 7% ($n=5$) кардиоэмболический и 6% ($n=5$) атеротромботический инсульт. Локализация бассейна поражения показала, что передняя циркуляция выявлена у 32,3% ($n=21$), в вертебрально-базиллярном бассейне 26,2% ($n=17$). Также обращено внимание, что выявлены случаи с повреждением головного мозга более чем в одном бассейне в 41,5% ($n=27$).

Выводы

Значительное число случаев неуточненного подтипа с невысокой частотой встречаемости атеротромботического и кардиоэмболического подтипа. Обращает на себя внимание возникновение случаев более чем с одной локализацией поражения.

Список литературы

1. Гусев Е.И., Скворцова В.И. Ишемия головного мозга. М., 2001. 328 с.
2. Дамулин И.В., Парфенов В.А., Скоромец А.А. и др. Нарушения кровообращения в головном и спинном мозге. В кн.: Болезни нервной системы. Руководство для врачей / под ред. Н.Н. Яхно. М.: Медицина, 2005 (1). С. 232–303.
3. Инсульт: диагностика, лечение и профилактика / под ред. З.А. Суслиной, М.А. Пирадова. М.: МЕДпресс-информ, 2008. 288 с.
4. Фейгин В., Виберс Д., Браун Р. Инсульт: Клиническое руководство. М.: Бином; СПб.: Диалект, 2005. 608 с.
4. Шевченко О.П., Праскурничий Е.А., Яхно Н.Н. и др. Артериальная гипертензия и церебральный инсульт. М., 2001. 192 с.
5. Adams H. P., del Zoppo G. Alberts M. J. Guidelines for the Early Management of Adults With Ischemic Stroke. Stroke 2007. Vol. 38. P. 1655–1711.
6. European Stroke Organisation (ESO) Executive Committee; ESO Writing Committee. Guidelines for management of ischaemic stroke and transient ischaemic attack. Cerebrovasc Dis 2008. Vol. 25. P. 457–507.
7. Инсульт перед трансплантацией гемопоэтических стволовых клеток — возможный фактор риска неблагоприятного исхода терапии пациентов с онкогематологическими заболеваниями / А.Ю. Полушин, Я.Б. Скиба, Е.А. Бакин [и др.] // Анналы клинической и экспериментальной неврологии. 2022. Т. 16. № 2. С. 36-43. DOI: 10.54101/ACEN.2022.2.4. EDN TSYHVE.
8. Dardiotis E., Aloizou A.M., Markoula S. et al. Cancer-associated stroke: Pathophysiology, detection and management // International Journal of Oncology. 2019. Vol. 54 (3). P. 779–796. <https://doi.org/10.3892/ijo.2019.4669>

Миофасциальная блокада мышцы, выпрямляющей спину (ESP-блокада), при мультифокальной биопсии предстательной железы (клиническое наблюдение)

Авторы:

- (1) *Гильфанова Рида Анфисовна*, rida-gilfanova@mail.ru, ГАУЗ «Республиканская клиническая больница Минздрава Республики Татарстан», Казань
- (2) *Афанасьева Зинаида Александровна*, z-afanasieva@mail.ru, Казанская государственная медицинская академия — филиал ФГБОУ ДПО РМАНПО Минздрава РФ, Казань
- (3) *Гильфанова Римма Анфисовна*, rimma-gilfanova@mail.ru, ГАУЗ «Республиканская клиническая больница» Минздрава Республики Татарстан», Казань
- (4) *Ахметов Ирек Насихович*, irek456@yandex.ru, ГАУЗ «Республиканская клиническая больница» Минздрава Республики Татарстан», Казань
- (5) *Насруллаев Марат Магомедович*, maratnoss75@gmail.com, ГАУЗ «Республиканский клинический онкодиспансер Минздрава Республики Татарстан им. профессора М.З. Сигала», Казань
- (6) *Исламов Карим Рашитович*, isl.karim@mail.ru, Казанская государственная медицинская академия — филиал ФГБОУ ДПО РМАНПО МЗ РФ, Казань
- (7) *Миргалиева Альбина Ильфатовна*, Albinka.mukminova@yandex.ru, Казанская государственная медицинская академия — филиал ФГБОУ ДПО РМАНПО МЗ РФ, Казань

Ключевые слова

опухоли предстательной железы, мультифокальная биопсия, ESP-блокада

Актуальность

Мультифокальная биопсия (МФБ) предстательной железы (ПЖ) — важная диагностическая процедура для морфологической верификации диагноза. Рост заболеваемости раком ПЖ делает необходимым усовершенствование существующих методов и технологий диагностики. Адекватный контроль боли при биопсии ПЖ является актуальной задачей.

Цель

Мультифокальная биопсия (МФБ) ПЖ — важная диагностическая процедура для морфологической верификации диагноза. Рост заболеваемости раком ПЖ делает необходимым усовершенствование существующих методов и технологий диагностики. Адекватный контроль боли при биопсии ПЖ является актуальной задачей.

Материалы и методы

Роспективному анализу подвергнут результат опыта МФБ ПЖ с применением ESP-блокады у одного пациента. Пациент Н., 68 лет, госпитализирован в урологическое отделение №2 ГАУЗ «РКБ» МЗ РТ для

выполнения МФБ ПЖ. При УЗИ ПЖ выявлена ее диффузно-неоднородная структура. Результаты МРТ органов малого таза — гиперплазия ПЖ с аномальными участками в обеих транзитных зонах и в правой половине периферической зоны (PZm, PZp) с инвазией в правый семенной пузырек и парапростатическую клетчатку (PI-RADS 5). Тазовая лимфаденопатия. ESP-блокада осуществлялась под ультразвуковой навигацией на аппарате Samsung Medison SonoAce R7 линейным датчиком. В качестве анестетика использовался 0,75% раствор ропивакаина. Анестезия выполнялась билатерально на уровне L1-2 с иглой размером 22 G. Игла вводилась параллельно плоскости датчика к целевому поперечному отростку, после чего вводилось 1–3 мл местного анестетика, чтобы подтвердить правильную плоскость инъекции. Блокада завершалась введением 25 мл анестетика. Биопсия выполнялась через 20 мин после анестезии. Использовалась биопсийная игла 16 G. Было забрано 13 столбиков ткани ПЖ.

Результаты

Сразу после проведения МФБ ПЖ и через 1 ч после выполнения блокады оценивался субъективный уровень боли. Пациент отметил интенсивность боли по шкале ВАШ во время процедуры на 1 балл, через 1 ч после процедуры — отсутствие боли. По результатам гистологического исследования в 1–4, 6, 10–13 столбиках получен рост аденокарциномы в обеих долях ПЖ, сумма Глиссона 7 (4+3) баллов, вторая градирующая группа, единичная периневральная инвазия в двух столбиках, в краевых зонах, фрагменты железистых структур с высоким столбчатым эпителием, что может соответствовать внутрипротоковому раку.

Выводы

Таким образом, данное клиническое наблюдение демонстрирует, что применение при биопсии ПЖ ESP — блокады местным анестетиком ропивакаином, выполненной под УЗ-контролем, приводит к уменьшению болевого синдрома в периоперационном периоде и позволяет получить репрезентативный материал для гистологического исследования.

Список литературы

1. Schwartzmann A., Peng P., Maciel M.A., Forero M. Mechanism of the erector spinae plane block: insights from a magnetic resonance imaging study // Can. J. Anaesth. 2018. Vol. 65 (10). P. 1165–1166. DOI: 10.1007/s12630-018-1187-y. PMID: 30076575.
2. Tulgar S., Balaban O. Spread of local anesthetic in erector spine plane block at thoracic and lumbar level // Reg. Anesth. Pain Med. 2019. Vol. 4. P. 134–135. DOI: 10.1136/rapm-2018-000027. PMID: 30640667.

ГАСТРОИНТЕСТИНАЛЬНЫЙ РАК (КОЛОРЕКТАЛЬНЫЙ): КОМБИНИРОВАННОЕ/КОМПЛЕКСНОЕ ЛЕЧЕНИЕ

Супрааддитивный эффект при применении трех разнонаправленных радиомодификаторов — основа прогресса в комплексном лечении больных запущенным резектабельным раком прямой кишки

Авторы:

(1) Барсуков Юрий Андреевич, u_barsukov@mail.ru, ФГБУ «НМИЦ онкологии им. Н.Н. Блохина» Минздрава России, Москва

(2) Власов Олег Александрович, vlasoff@mail.ru, ФГБУ «Российский научный центр рентгенорадиологии» Минздрава России, Москва

(3) Мамедли Заман Заур оглы, onco@bk.ru, ФГБУ «НМИЦ онкологии им. Н.Н. Блохина» Минздрава России, Москва

(4) Ткачев Сергей Иванович, onco@bk.ru, ФГБУ «НМИЦ онкологии им. Н.Н. Блохина» Минздрава России, Москва

(5) Алиев Вячеслав Афондиевич, onco@bk.ru, ФГБУ «НМИЦ онкологии им. Н.Н. Блохина» Минздрава России, Москва

(6) Олтаржевская Наталия Дмитриевна, koletex@list.ru, ООО «Колетекс», Москва

(7) Коровина Мария Анатольевна, koletex@list.ru, ООО «Колетекс», Москва

(8) Дудаев Заурбек Алиханович, onco@bk.ru, ФГБУ «НМИЦ онкологии им. Н.Н. Блохина» Минздрава России, Москва

Ключевые слова

рак прямой кишки, комбинированное лечение, комплексное лечение, радиомодификаторы, полирадиомодификация.

Актуальность

Неoadъювантная лучевая терапия в сочетании с лекарственным компонентом является стандартом в комплексном лечении больных раком прямой кишки [1–3], однако высокая запущенность и низкая радиочувствительность аденокарциномы снижает эффективность данного лечения [4].

Цель

Улучшить результаты комплексного метода лечения больных раком прямой кишки за счет повышения радиочувствительности опухоли при совместном применении нескольких разнонаправленных радиомодификаторов, обеспечивающих супрааддитивный эффект в процессе лучевой терапии.

Материалы и методы

у 51 пациента с запущенным резектабельным раком прямой кишки стадии T2-3N1-2M0 использована созданная оригинальная методика комплексного лечения (патент РФ № 2477641) на базе коротких курсов лучевой терапии разовой дозой 5 Гр в СОД 25 Гр в сочетании с трехкратной локальной СВЧ-гипертермией, двукратным внутривнутриректальным подведением созданной полимерной композиции с метронидазолом в дозировке 10 г/м² (патент РФ № 2007139304, 2007 г.) и пероральным 2-недельным приемом капецитабина (2 г/м²) в течение 14 дней с последующей операцией через 6–8 нед — группа 1. Контрольную группу составил 91 пациент с аналогичной стадией (проведена только предоперационная лучевая терапия РОД 5 Гр СОД 25 Гр с операцией не позднее 3 сут после завершения курса облучения) — группа 2.

Результаты

Рецидивы рака в группе 1 не выявлены ни у одного из 51 пациента, в то время как в группе 2 они диагностированы у 10 (11,0%) из 91 пациента ($p=0,014$). Отдаленные метастазы в группе 1 диагностированы у 13 (25,5%) из 51 пациента, в группе 2 — у 27 (29,7%) из 91 пациента ($p=0,3402$). Показатель безрецидивной 5-летней выживаемости в группе 1 был достоверно выше ($p=0,01384$) и составил 69,2%, а в группе 2 — 45,1%.

Выводы

Совместное применение данных трех радиомодификаторов (метронидазол, капецитабин, гипертермия) у больных с запущенным резектабельным раком прямой кишки увеличивает радиопоражаемость опухоли, блокирует реализацию локорегионарных рецидивов и тем самым повышает безрецидивную выживаемость.

Список литературы

1. NCCN Clinical Practice Guidelines in Oncology // Rectal. Cancer. 2015. Vol. 2.
2. Glynne-Jones R., Wyrwicz L., Tiret E., Brown G., C. Ro^o del, Cervantes A., Arnold D., on behalf of the ESMO Guidelines Committee. Rectal cancer: ESMO Clinical Practice Guidelines for diagnosis, treatment and follow-up. Annals of Oncology 2017. 28 (Suppl. 4). P. iv22–iv40. DOI: 10.1093/annonc/mdx224.
3. NICE clinical guideline 131 2011. guidance.nice.org.uk/cg131
4. Rahbari N.N. et al. Neoadjuvant Radiotherapy for Rectal Cancer: Meta-analysis of Randomized Controlled

Возможность выполнения брюшно-анальной резекции прямой кишки у больных раком нижнеампулярного отдела прямой кишки в условиях комплексной терапии

Авторы:

(1) Барсуков Юрий Андреевич, u_barsukov@mail.ru, ФГБУ «НМИЦ онкологии им. Н.Н.Блохина» Минздрава России, Москва

(2) Власов Олег Александрович, vlasoff@mail.ru, ФГБУ «Российский научный центр рентгенорадиологии» Минздрава России, Москва

(3) Мамедли Заман Заур оглы, onco@bk.ru, ФГБУ «НМИЦ онкологии им. Н.Н.Блохина» Минздрава России, Москва

(4) *Ткачев Сергей Иванович*, onco@bk.ru, ФГБУ «НМИЦ онкологии им. Н.Н.Блохина» Минздрава России, Москва

(5) *Алиев Вячеслав Афендиевич*, onco@bk.ru, ФГБУ «НМИЦ онкологии им. Н.Н.Блохина» Минздрава России, Москва

(6) *Олтаржевская Наталия Дмитриевна*, koletex@list.ru, ООО «Колетекс», Москва

(7) *Коровина Мария Анатольевна*, koletex@list.ru, ООО «Колетекс», Москва

(8) *Дудаев Заурбек Алиханович*, onco@bk.ru, ФГБУ «НМИЦ онкологии им. Н.Н.Блохина» Минздрава России, Москва

Ключевые слова

рак прямой кишки, комплексное лечение, нижеампулярный отдел, брюшно-анальная резекция

Актуальность

Рак нижеампулярного отдела прямой кишки характеризуется наименее благоприятным прогнозом в сочетании с высокой частотой выполнения калечащих операций в объеме брюшно-промежностной экстирпации прямой кишки в целях обеспечения онкологического радикализма [1].

Цель

Повысить частоту выполнения брюшно-анальной резекции (БАР) при раке нижеампулярного отдела прямой кишки (до 5 см от анокутанной линии) и улучшить отдаленные результаты лечения в условиях комплексного лечения при совместном применении нескольких разнонаправленных радиомодификаторов в процессе лучевой терапии.

Материалы и методы

У 50 пациентов с резектабельным раком нижеампулярного отдела прямой кишки стадии T3N0M0 и T2-3N1-2M0 использована созданная оригинальная методика комплексного лечения на базе коротких курсов лучевой терапии разовой дозой 5 Гр в СОД 25 Гр в сочетании с трехкратной локальной СВЧ-гипертермией, двукратным внутриректальным подведением полимерной композиции с метронидазолом в дозировке 10 г/м² (патент РФ № 2007139304, 2007 г.) и пероральным 2-недельным приемом капецитабина в дозе 2 г/м² в течение 14 дней с последующей операцией через 6–8 нед (патент РФ № 2477641) или в дозе 1,5 г/м² в течение 5 дней с последующей операцией через 2–3 нед (патент РФ № 2367489) — группа 1. Контрольную группу составили 72 пациента с аналогичными стадиями и локализацией рака, которые получили только предоперационную лучевую терапию РОД 5 Гр СОД 25 Гр с операцией не позднее 3 сут после завершения курса облучения — группа 2.

Результаты

БАР в группе 1 удалось выполнить у 39 (78,0%) из 50 пациентов, в то время как в группе 2 — только у 27 (37,5%) из 72 пациентов ($p=0,00001$). При этом после выполнения БАР в группе 1 рецидивов не выявлено ни у одного из 39 пациентов, а в группе 2 они диагностированы у 3 (11,1%) из 27 пациентов ($p=0,0639$). Отдаленные метастазы в группе 1 диагностированы у 8 (20,5%) из 39 пациентов, в группе 2 — у 7 (25,9%) из 27 пациентов ($p=0,7663$). Показатель безрецидивной 5-летней выживаемости в группе 1 был достоверно выше ($p=0,00229$) и составил 79,0%, а в группе 2 — 40,0%.

Выводы

Использование полирадиомодификации в программе неoadьювантной комплексной терапии рака нижеампулярного отдела прямой кишки позволяет более чем в 2 раза повысить частоту выполнения БАР, обеспечивая выраженный локальный контроль заболевания и достоверно увеличивая показатели 5-летней безрецидивной выживаемости в 2 раза.

Использованная литература

1. Барсуков Ю.А., Ткачев С.И., Власов О.А., Николаев А.В. Комбинированное лечение рака прямой кишки // Рак прямой кишки и анального канала / Ю.А.Барсуков и др. / ФГБУ «НМИЦ онкологии им. Н.Н. Блохина» Минздрава России. М.: ООО «МК», 2019. Гл. 4. С. 146–265.

Предоперационная химиотерапия при раке верхнеампулярного отдела прямой кишки. Опыт одного центра

Авторы:

(1) Добродеев Алексей Юрьевич, dobrodeev@oncology.tomsk.ru, НИИ онкологии ФГБНУ «Томский национальный исследовательский медицинский центр РАН», Томск

(2) Тарасова Анна Сергеевна, tarasova.as.tomsk@gmail.com, НИИ онкологии ФГБНУ «Томский национальный исследовательский медицинский центр РАН», Томск

(3) Костромитский Дмитрий Николаевич, d.n.kostromitsky@tomonco.ru, НИИ онкологии ФГБНУ «Томский национальный исследовательский медицинский центр РАН», Томск

(4) Афанасьев Сергей Геннадьевич, afanasievsg@oncology.tomsk.ru НИИ онкологии ФГБНУ «Томский национальный исследовательский медицинский центр РАН», Томск

Ключевые слова

рак прямой кишки, предоперационная химиотерапия, токсичность, выживаемость

Актуальность

В настоящее время при местнораспространенном раке прямой кишки общепризнанной является предоперационная химиолучевая терапия (ХТ), в результате которой снижается количество местных рецидивов и улучшается выживаемость больных. Однако при раке верхнеампулярного отдела прямой кишки лучевая терапия повышает риск развития лучевых реакций и осложнений со стороны нормальных тканей, в связи с чем в последние годы разрабатываются программы комбинированного лечения с использованием только предоперационной ХТ.

Цель

Изучить результаты применения предоперационной ХТ у больных раком верхнеампулярного отдела прямой кишки II–III стадии.

Материалы и методы

В НИИ онкологии Томского НИМЦ с 2020 г. проводится пилотное проспективное исследование, в которое было включено 24 больных раком верхнеампулярного отдела прямой кишки. Распространенность опухолевого процесса: mT3dN0M0 (с поражением мезоректальной фасции и низкой дифференцировкой опухоли) — 1 (4,2%) пациент, mT4aN0M0 — 1 (4,2%) и mT3-4aN1M0 — 22 (91,7%) пациента. Комбинированное лечение включало 3 курса предоперационной ХТ по схеме FOLFOX-4. После операции при T4 и N+ проводилась адьювантная ХТ до суммарной продолжительности 6 мес.

Результаты

Предоперационную ХТ в запланированном объеме получили все больные (100%). Объективный ответ опухоли составил: частичная регрессия — 18 (75%) пациентов, стабилизация — 5 (20,8%) и прогрессирование (локальное) — 1 (4,2%) пациент. Нежелательные явления предоперационной ХТ были представлены лейкопенией I–II степени (22,2%), тошнотой/рвотой (13,9%) и стоматитом I степени (4,2%). Хирургическое лечение во всех случаях (100%) проведено в радикальном объеме (R0). В послеоперационном периоде осложнения возникли у 4 (16,7%) больных, летальности не было. Полный лечебный патоморфоз (Mandard TRG 1) зафиксирован в 1 (4,2%) случае. Медиана наблюдения за больными составила 38,5 мес (14–54). Безрецидивная и общая 3-летняя выживаемость достигла 79,2 и 91,7% соответственно.

Выводы

Комбинированное лечение больных раком верхнеампулярного отдела прямой кишки с использованием предоперационной ХТ является перспективным методом и демонстрирует обнадеживающие результаты.

Список литературы

1. Кочкина С.О., Гордеев С.С., Петров К.С., Мамедли З.З. Комбинированное лечение операбельного рака прямой кишки с негативными факторами прогноза: проспективное исследование // Сибирский онкологический журнал. 2021. № 20(4). С. 49–56. DOI: 10.21294/1814-4861-2021-20-4-49-56.
2. Невольских А.А., Авдеенко В.А., Белохвостова А.С. и др. Неоадьювантная химиотерапия как альтернатива лучевой терапии в лечении больных прогностически неблагоприятным раком прямой кишки // Колопроктология. 2022. Т. 21. № 2. С. 91–104. <https://doi.org/10.33878/2073-7556-2022-21-2-91-104>

Влияние микробиома человека на миграционную активность клеток колоректального рака

Авторы:

(1) *Игнатова Надежда Ивановна*, n.i.evteeva@gmail.com, ФГБОУ ВО «Приволжский исследовательский медицинский университет» Минздрава России, Нижний Новгород

(2) *Пряжникова Мария Игоревна*, masha.p21@mail.ru, ФГБОУ ВО «Приволжский исследовательский медицинский университет» Минздрава России, Нижний Новгород

(3) *Дружкова Ирина Николаевна*, danirin@yandex.ru, ФГБОУ ВО «Приволжский исследовательский медицинский университет» Минздрава России, Нижний Новгород

(4) *Ширманова Марина Вадимовна*, shirmanovam@mail.ru, ФГБОУ ВО «Приволжский исследовательский медицинский университет» Минздрава России, Нижний Новгород

Ключевые слова

колоректальный рак, миграция, химиорезистентность, метаболиты, *E. coli*, *E. faecalis*

Актуальность

Микроокружение опухоли значимо влияет на метаболизм, химиочувствительность и способность к миграции (метастазированию) опухолевых клеток [1]. Среди факторов микроокружения для колоректальных (КРР) опухолей не последнюю роль имеют метаболиты бактерий, входящих в состав микробиома человека [2]. Однако их влияние на активность клеток колоректального рака (КРР) до сих пор является мало изученной областью в онкологии.

Цель

Провести сравнительную характеристику разных линий КРР и оценить их миграционную активность под влиянием представителей микробиома кишечника человека.

Материалы и методы

Материалом для исследования послужили линии КРР НСТ116 и НТ29, а также метаболиты штаммов *Escherichia coli* и *Enterococcus faecalis*, в том числе представители нормобиоты и полученные от пациентов с КРР. Линии КРР были охарактеризованы по морфологии, экспрессии E-кадгерина, метаболизму, химиочувствительности (к 5-фторурацилу, оксалиплатину, иринотекану), исходному уровню миграционной активности. Для получения метаболитов бактерии культивировали в жидкой среде ДМЕМ в течение 18–24 ч, затем фильтровали и использовали для экспериментов в разведении 1:1,5. Воздействие метаболитов проводили на модели сфероидов. Пролиферацию оценивали по измерению площади сфероидов, миграцию — путем измерения зоны мигрирующих из сфероида клеток. Для определения молекулярных изменений в клетках КРР под действием метаболитов было проведено иммуноцитохимическое исследование экспрессии E-кадгерина. Полученные данные анализировали с помощью методов непараметрической статистики в программе Statistica 10.0.

Результаты

Линии КРР отличались по уровню экспрессии E-кадгерина, чувствительности к химиопрепаратам и исходному уровню миграционной активности. Наиболее резистентной оказалась линия НТ29, но с низким уровнем миграции, в то время как НСТ116 была более чувствительна к химиопрепаратам и более мобильна. Показано статистически значимое увеличение миграции клеток КРР в присутствии метаболитов бактерий кишечной флоры по сравнению с контролем ($p < 0,05$). По сравнению с пробиотическими штаммами метаболиты бактерий, полученных от пациентов, активнее стимулировали миграцию КРР. Однако усиления пролиферации КРР отмечено не было.

Выводы

Метаболиты представителей микробиома кишечника онкобольных могут усиливать миграционную активность клеток КРР, что, в свою очередь, может способствовать прогрессии КРР. Однако вытеснение агрессивных штаммов пробиотическими может быть использовано при поддерживающей терапии в послеоперационный период и в процессе химиотерапии. Исследование выполнено при поддержке РНФ 23-74-00045.

Список литературы

- Xiao Y., Yu D. Tumor microenvironment as a therapeutic target in cancer // *Pharmacol Ther.* 2021 May. Vol. 221. P. 107753. DOI: 10.1016/j.pharmthera.2020.107753.
- Park E.M., Chelvanambi M., Bhutiani N. et al. Targeting the gut and tumor microbiota in cancer // *Nat. Med.* 2022 Apr. Vol.28(4). P. 690-703. DOI: 10.1038/s41591-022-01779-2.

Лучевая терапия в сочетании с химиотерапией в режиме CAPOX в комбинированном лечении больных плоскоклеточным раком анального канала

Авторы

(1) *Невольских Алексей Алексеевич*, nevol@mrrc.obninsk.ru, МРНЦ им. А.Ф. Цыба — филиал ФГБУ «НМИЦ радиологии» Минздрава России, Обнинск

(2) *Михалёва Юлия Юрьевна*, boronenkova@yandex.ru, МРНЦ им. А.Ф. Цыба — филиал ФГБУ «НМИЦ радиологии» Минздрава России, Обнинск

(3) *Авдеенко Виолетта Андреевна*, avdeenko.vita@yandex.ru, МРНЦ им. А.Ф. Цыба — филиал ФГБУ «НМИЦ радиологии» Минздрава России, Обнинск

(4) *Титова Людмила Николаевна*, , МРНЦ им. А.Ф. Цыба — филиал ФГБУ «НМИЦ радиологии» Минздрава России, Обнинск

(5) *Петров Леонид Олегович*, leonid_petrov@mail.ru, МРНЦ им. А.Ф. Цыба — филиал ФГБУ «НМИЦ радиологии» Минздрава России, Обнинск

Ключевые слова

рак анального канала, плоскоклеточный рак, химиолучевая терапия, капецитабин, оксалиплатин

Актуальность

Стандартом лечения больных плоскоклеточным раком анального канала (ПРАК) I–III стадии во всем мире является проведение лучевой терапии (ЛТ) в дозе 50–60 Гр в сочетании с 5-фторурацилом и митомидином, при этом в ряде клинических исследований показана возможность замены инфузии 5-фторурацила на капецитабин без ущерба эффективности лечения. Один из возможных вариантов — сочетание оксалиплатина и капецитабина в комбинации с ЛТ.

Цель

Ретроспективная оценка результатов лечения больных ПРАК после ЛТ в суммарной очаговой дозе 60 Гр в сочетании с химиотерапией в режиме CAPOX.

Материалы и методы

В исследование включены 74 пациента (мужчины — 13,7%, женщины — 86,2%) с ПРАК I–III стадии, которым в период с июня 2015 г. по февраль 2022 г. была проведена ЛТ в суммарной очаговой дозе (СОД) 60 Гр в сочетании с химиотерапией препаратами оксалиплатин 50 мг/м² в 1, 8, 22, 29-й дни ЛТ и капецитабин в дозе 825 мг/м² дважды в день. По окончании химиолучевой терапии (ХЛТ) все пациенты находились под динамическим наблюдением в течение 6 мес. При наличии остаточной опухоли, регистрируемой через полгода после завершения ХЛТ или прогрессии опухоли в более ранние сроки, выполняли хирургические вмешательства. В случае полной регрессии опухоли и регионарных лимфатических узлов больные считались излеченными, им рекомендовали последующее динамическое наблюдение.

Результаты

Всем 74 пациентам (100%), вошедшим в исследование, провели ЛТ в СОД, эквивалентной 60 Гр. Химиотерапевтическое лечение, согласно предполагаемой схеме, было завершено у 58 (78,4%) больных. У всех пациентов отмечали явления лучевого ректита и кожные лучевые реакции различной степени, в том числе реакции III–IV степени отмечены у 11 (14,9%) больных. У 64 (86,5%) пациентов на сроке 6 мес после ХЛТ был зарегистрирован полный клинический ответ, в связи с чем они были включены в группу динамического наблюдения. Оценка поздних лучевых повреждений по шкале RTOG (LENT SOMA) проведена у 49 пациентов. У 48 (98,0%) пациентов было отмечено хотя бы 1 лучевое повреждение, в том числе осложнения III–IV степени зарегистрированы у 12 (24,5%) больных. Чаще всего отмечали кожные лучевые повреждения — у 41 (83,7%) больного. Постлучевые изменения костной ткани отмечены у 19 (38,8%) пациентов. При медиане наблюдения 40 мес (3–82) в группе динамического наблюдения местное прогрессирование установлено у 9 (14,1%) пациентов. Кумулятивная 3-летняя частота местных рецидивов, общая и безрецидивная 3-летняя выживаемость составили соответственно 15,3±4,5; 73,7±5,7 и 53,5±6,4%.

Выводы

ЛТ методикой классического фракционирования в СОД 60 Гр в сочетании с химиотерапией в режиме CAPOX удовлетворительно переносится больными. Частота полных клинических ответов составляет 87,5%,

что сравнимо с данными клинических исследований, в которых применяли митомицин в сочетании с препаратами 5-фторпиримидинового ряда.

Список литературы

1. Каприн А.Д., Старинский В.В., Шахзадова А.О. Злокачественные новообразования в России в 2020 году (заболеваемость и смертность). М.: МНИОИ им. П.А. Герцена — филиал ФГБУ «НМИЦ радиологии» Минздрава России, 2021. ISBN 978-5-85502-268-1. ISBN 978-5-85502-268-1.
2. National Comprehensive Cancer Network. NCCN Clinical Practice Guidelines in Oncology: Anal Carcinoma (Version 2.2022 — September 2, 2022). Available from: <http://www.nccn.org> (дата обращения 16.10.2022).
3. Министерство здравоохранения Российской Федерации. Клинические рекомендации. Плоскоклеточный рак анального канала, анального края, перианальной кожи. [Электронный ресурс] // Рубрикатор клинических рекомендаций. URL: https://cr.minzdrav.gov.ru/recomend/555_2 (дата обращения 01.03.2023).
4. Cox J., Stetz J., Pajak T. Toxicity criteria of the Radiation Therapy Oncology Group (RTOG) and the European organization for research and treatment of cancer (EORTC) // International Journal of Radiation Oncology Biology Physics. 1995. Vol. 31(5). P. 1341–1346. DOI: 10.1016/0360-3016(95)00060-C.
5. LENT SOMA tables table of contents // Radiother. Oncol. 1995. Vol.35. P. 17–60. DOI: 10.1016/0167-8140(95)90055-1.

Оценка выживаемости пациентов колоректальным раком с «диким типом» мутации гена *RAS* в зависимости от количества метастазов в печени

Авторы:

(1) *Ширяев Николай Павлович*, shiryayev.nikolay89@mail.ru, ГБУЗ ЯО «Областная клиническая онкологическая больница», Ярославль

(2) *Чепоров Сергей Валентинович*, sergey.cheporov@rambler.ru, ГБУЗ ЯО «Областная клиническая онкологическая больница», Ярославль

(3) *Акимова Анастасия Евгеньевна*, 79807738528@yandex.ru, ФГБОУ ВО «Ярославский государственный медицинский университет» Минздрава России, Ярославль

(4) *Иванова Ольга Сергеевна*, olgaivanova_44@bk.ru, ФГБОУ ВО «Ярославский государственный медицинский университет» Минздрава России, Ярославль

(5) *Кесельман Юлия Андреевна*, yulk.smirnowa@yandex.ru, ФГБОУ ВО «Ярославский государственный медицинский университет» Минздрава России, Ярославль

(6) *Милафетнова Валерия Валерьевна*, vmilafetnova@mail.ru, ФГБОУ ВО «Ярославский государственный медицинский университет» Минздрава России, Ярославль

(7) *Малашенко Виктор Николаевич*, malashenko_1957@mail.ru, ГБУЗ ЯО «Областная клиническая онкологическая больница», Ярославль

(8) *Панов Алексей Олегович*, panovonco@gmail.com, ГБУЗ ЯО «Областная клиническая онкологическая больница», Ярославль

Ключевые слова

колоректальный рак, дикий тип мутации *RAS*, олигометастазы

Актуальность

Колоректальный рак (КРР) является одним из наиболее распространенных видов онкологических заболеваний во всем мире. К факторам, определяющим прогноз заболевания, относятся наличие метастазов КРР в печень. По данным современной литературы, имеются выраженные различия течения метастатического процесса в зависимости от объема диссеминации опухолевого процесса. Hellman и Weichselbaum в 1995 г. впервые ввели термин «олигометастазы» и выдвинули теорию о более благоприятном течении болезни у больных с одиночными или несколькими метастазами.

Цель

Оценить результаты лечения и выживаемости пациентов в Ярославской области с метастатическим КРР (мКРР) диким типом мутации гена *RAS* в зависимости от количества метастазов в печень.

Материалы и методы

Проведено ретроспективное исследование 157 пациентов, проходивших лечение в Ярославской областной клинической онкологической больнице с мКРР в период с 2016 по 2022 г. Пациенты были разделены

на две группы в зависимости от количества метастазов в печени: 1-я группа — пациенты с олигометастазами (1–3 очага) 63% ($n=99$); 2-я группа — пациенты со множественными метастазами (более 4 очагов) 37% ($n=58$). Дополнительно пациенты были разделены на три подгруппы в зависимости от вида лечения: подгруппа А — пациенты с удаленным первичным очагом (ПО) в комбинации с противоопухолевой лекарственной терапией (ПЛТ); подгруппа В — пациенты с ПЛТ, без хирургического лечения; подгруппа С — пациенты с удалением ПО, резекцией метастазов печени в комбинации с ПЛТ. Статистическая обработка данных проводилась программой StatSoft, Inc. (2011). STATISTICA (data analysis software system), version 10. www.statsoft.com. Оценка общей выживаемости (ОВ) проводилась методом Каплана–Мейера. Достоверность предикторов оценивалась с помощью модели пропорциональных интенсивностей Кокса с зависящими от времени ковариантами.

Результаты

ОВ в 1-й группе составила 28 мес; 2-й группе — 24 мес. ОВ в 1А группе составила 31 мес (ДИ=22,2–39,7), 2А группе — 23 мес (ДИ=16,1–29,8) $p=0,22$; в 1В — 16 мес (ДИ=3,5–28,5), 1В группе — 18 мес (ДИ=13,5–22,4); в 1С группе — 26 мес (ДИ=3,3–48,6); 2С группе — 27 мес (ДИ=15,9–38,0) ($p<0,05$).

Выводы

При проведении операции по удалению первичного очага в комбинации с ПЛТ статистические различия отсутствуют. Высокие показатели ОВ были получены при удалении ПО, резекции метастазов в печени в комбинации с ПЛТ в обеих группах пациентов. Худшие показатели зарегистрированы в подгруппе с проведением ПЛТ без хирургического лечения.

Список литературы

1. Ширяев Н.П., Чепоров С.В., Малашенко В.Н. и др. Оценка общей выживаемости пациентов с метастатическим колоректальным раком в зависимости от выбора лечения, локализации первичного очага и статуса мутации генов RAS // Российский медико-биологический вестник им. академика И.П. Павлова. 2023. Т. 31. № 1. С. 109–118.
2. Мулендеев С.В., Шостка К.Г., Сувор Д.А. и др. Современные методы лечения колоректального рака с синхронными метастазами в печен // Морская медицина. 2021. № 7. С. 105–106.

Мутационный профиль 77-ми генов в колоректальных опухолях у пациентов с первично-множественным раком

Авторы:

- (1) Тимошкина Наталья Николаевна, timoshkinann@rnioi.ru, ФГБУ «Национальный медицинский исследовательский центр онкологии» Минздрава России, Ростов-на-Дону
- (2) Гвалдин Дмитрий Юрьевич, 89dmitry@mail.ru, ФГБУ «Национальный медицинский исследовательский центр онкологии» Минздрава России, Ростов-на-Дону
- (3) Петрусенко Наталья Александровна, petrusenko-natulya@mail.ru, ФГБУ «Национальный медицинский исследовательский центр онкологии» Минздрава России, Ростов-на-Дону
- (4) Максимов Алексей Юрьевич, rnioi@list.ru, ФГБУ «Национальный медицинский исследовательский центр онкологии» Минздрава России, Ростов-на-Дону

Ключевые слова

колоректальный рак, первично множественные опухоли, высокопроизводительное секвенирование

Актуальность

Колоректальный рак (КРР) нередко встречается в случаях первично множественных опухолей (ПМО). По данным статистики, около 5% больных КРР имели предшествующую онкопатологию (Al-Husseini M.J. et al., 2019), в то же время в 20% случаев у больных с первичным КРР развивается вторая неоплазия (Halankova J. et al., 2021). Несмотря на высокую частоту встречаемости, до сих пор остаются неизвестны молекулярные механизмы, ассоциированные с развитием предшествующей или последующей после КРР онкопатологии.

Цель

В настоящей работе определяли мутационный профиль из 77 онко-ассоциированных генов колоректальных опухолей у больных с первично-множественным раком.

Материалы и методы

В выборку вошли 15 больных со злокачественными новообразованиями множественных локализаций (T2-3N0-2M0), включающими аденокарциному толстой или прямой кишки (8 мужчин, медиана возраста — 58,5 года). Образцы опухолей исследовали с помощью панели AVENIO Tumor Tissue Expanded Kit (Roche, Anderlecht, Belgium) для таргетного (77 генов) NGS секвенирования на платформе NextSeq550 Illumina® (SanDiego, USA).

Результаты

В ходе NGS идентифицировали 27 (51,92%) миссенс-мутаций, 22 (42,32%) нонсенс-мутации, 1 (1,92%) сплайсинговую мутацию, 1 (1,92%) инсерцию со сдвигом рамки считывания и 1 (1,92%) делецию в области рамки считывания. Чаще мутации встречали в генах *APC*, *KRAS* и *TP53*. Биоинформационный анализ позволил определить сигнальные пути, активность которых должна была измениться: RTK-RAS, PI3K, NRF2, TP53, TGF-Beta, WNT и NOTCH. При этом чаще встречали мутационные события, ассоциированные с сигналингами WNT (11/15), RTK-RAS (9/15), PI3K (6/15) и TP53 (6/15). Связи между выявленными генетическими вариантами и общей выживаемостью больных обнаружено не было. Оценка мутационных профилей в группе ПМО и больных КРР (проект TCGA-COAD) позволила обнаружить значимые различия. Так, для больных КРР оказались характерны мутации *PIK3CA* ($OR = 3,1$, $p = 0,009$) и *APC* ($OR = 2$, $p = 0,033$). Локализация мутаций в *PIK3CA* также отличалась специфичностью: у больных с ПМР отмечены аминокислотные замены преимущественно в домене PIK helical, тогда как у больных КРР мутации встречались во всех доменах гена.

Выводы

Выявленные особенности мутационных профилей колоректальных опухолей у пациентов с ПМО могут быть реализованы в разработках персонализированных подходов в лечении, а также для улучшения профилактики и скрининга ПМО.

Список литературы

1. Al-Husseini M.J., Saad A.M., Mohamed H.H. et al. Impact of prior malignancies on outcome of colorectal cancer; revisiting clinical trial eligibility criteria. BMC Cancer. 2019. 19, 863.
2. Halamkova J., Kazda T., Pehalova L. et al. Second primary malignancies in colorectal cancer patients. Sci Rep. 2021. 11, 2759.

Оценка общей выживаемости больных колоректальным раком с мутациями гена *RAS* в зависимости от количества метастазов в печени

Авторы:

(1) Ширяев Николай Павлович, shiryayev.nikolay89@mail.ru, ГБУЗ ЯО «Клиническая онкологическая больница», ФГБОУ ВО «Ярославский государственный медицинский университет» Минздрава России, Ярославль

(2) Чепоров Сергей Валентинович, sergey.cheporov@rambler.ru, ГБУЗ ЯО «Клиническая онкологическая больница», ФГБОУ ВО «Ярославский государственный медицинский университет» Минздрава России, Ярославль

(3) Кесельман Юлия Андреевна, yulk.smirnowa@yandex.ru, ФГБОУ ВО «Ярославский государственный медицинский университет» Минздрава России, Ярославль

(4) Милафетнова Валерия Валерьевна, vmilafetnova@mail.ru, ФГБОУ ВО «Ярославский государственный медицинский университет» Минздрава России, Ярославль

(5) Акимова Анастасия Евгеньевна, 79807738528@yandex.ru, ФГБОУ ВО «Ярославский государственный медицинский университет» Минздрава России, Ярославль

(6) Иванова Ольга Сергеевна, olgaivanova_44@bk.ru, ФГБОУ ВО «Ярославский государственный медицинский университет» Минздрава России, Ярославль

(7) Малашенко Виктор Николаевич, malashenko_1957@mail.ru, ФГБОУ ВО «Ярославский государственный медицинский университет» Минздрава России, Ярославль

Ключевые слова

колоректальный рак, мутации гена *RAS*, олигометастазы

Актуальность

В Ярославской области (ЯО) заболеваемость колоректальным раком (КРР) составляет 7,14 на 10 тыс. населения в 2022 г. и находится на 1-м месте. Смертность от КРР занимает 2-е место и составила 33,4 на 100 тыс. населения в 2022 г. В связи с наличием более чем у половины больных КРР метастазов в печени, этот фактор является одним из основных, определяющий прогноз заболевания. По данным современной литературы, имеются выраженные различия течения диссеминированного КРР в зависимости от количества метастатических очагов. При КРР чаще всего выявляются мутации гена *RAS*, которые влияют на регуляцию клеточных делений. Некоторые мутации приводят к их постоянной активации, что способствует росту и метастазированию злокачественной опухоли.

Цель

Оценить результаты лечения и выживаемость пациентов в ЯО с метастатическим КРР (мКРР) с мутациями гена *RAS* в зависимости от количества метастазов в печень.

Материалы и методы

Проведен анализ 144 больных, проходивших лечение в Ярославской областной клинической онкологической больнице, с мКРР в период с 2016 по 2022 г. Пациенты были разделены на две группы в зависимости от количества метастазов в печень: 1-я группа — олигометастазы (1–3 очага) 67 (47%) пациентов; 2-я группа — множественные метастазы (4 очага и более) 77 (53%) пациентов. В зависимости от вида лечения больные дополнительно были разделены на три подгруппы: подгруппа А — пациенты, с удаленным первичным очагом (ПО) в комбинации с противоопухолевой лекарственной терапией (ПЛТ); подгруппа В — ПЛТ без хирургического лечения; подгруппа С — удаление ПО, резекция метастазов в печени в комбинации с ПЛТ. Статистическая обработка данных проводилась программой StatSoft, Inc. (2011). STATISTICA (data analysis software system), version 10. www.statsoft.com. Оценка общей выживаемости (ОВ) проводилась методом Каплана–Мейера. Достоверность предикторов оценивалась с помощью модели пропорциональных интенсивностей Кокса с зависящими от времени ковариантами.

Результаты

ОВ в 1-й группе составила 25 мес; в 2-й группе — 15 мес. ОВ в 1А группе составила 25 мес (ДИ=17,03–32,3), в 2А группе — 21 мес (ДИ=13,2–28,8, $p=0,01$); в 1В — 14 мес (ДИ=8,02–19,9); в 2В группе — 11 мес (ДИ=5,6–16,4, $p=0,04$); 1С группе — 26 мес (ДИ=22,7–29,3); в 2С группе — 17 мес (ДИ=11,2–22,8, $p=0,01$).

Выводы

Пациенты с мутациями гена *RAS* и олигометастазами в печени при удалении ПО, резекции метастазов в комбинации с ПЛТ имеют наилучшие показатели ОВ по сравнению с пациентами других подгрупп. Самые низкие показатели получены в подгруппе с пациентами со множественными метастазами и ПЛТ без хирургического лечения. Удаление олигометастазов у пациентов с мутациями гена *RAS* достоверно увеличивает ОВ больных в нашем исследовании.

Список литературы

1. Ширяев Н.П., Чепоров С.В., Малашенко В.Н. и др. Оценка общей выживаемости пациентов с метастатическим колоректальным раком в зависимости от выбора лечения, локализации первичного очага и статуса мутации генов *RAS* // Российский медико-биологический вестник им. академика И.П. Павлова. 2023. Т. 31. № 1. С. 109–118.
2. Москаленко А.Н., Лядов В.К., Сагайдак И.В. и др. Варианты локального лечения олигометастатического поражения печени при колоректальном раке: обзор литературы // Злокачественные опухоли. 2021. № 11 (4). С. 29–38.

Я не жду чуда,
но хочу быть уверен,
что у нас есть план

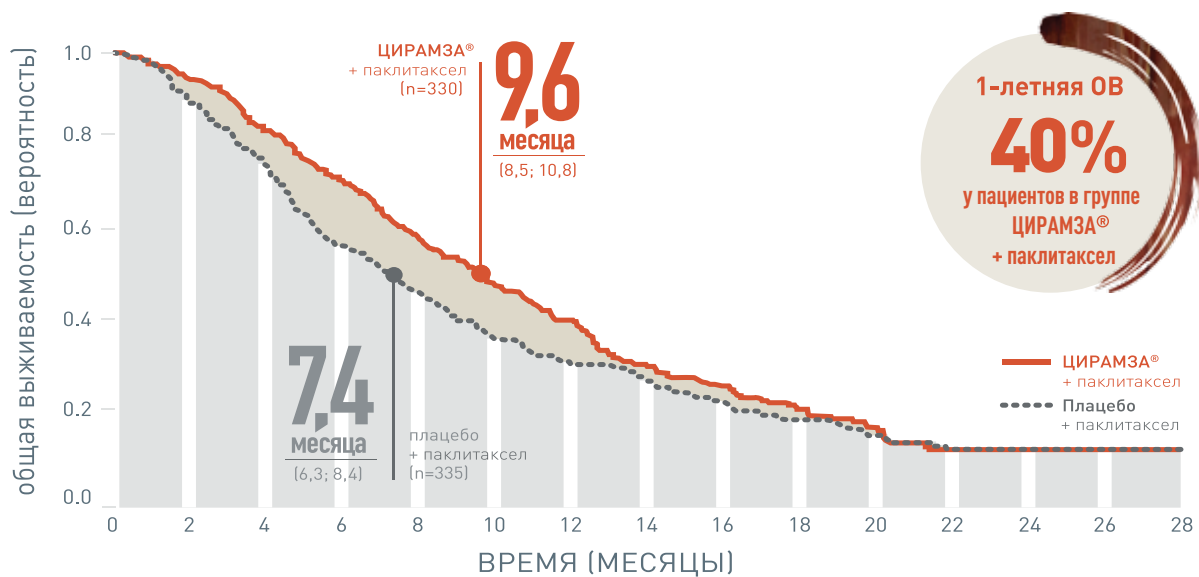
ЦИРАМЗА®
(рамуцирумаб)



Стандарт 2-й линии терапии¹

ЦИРАМЗА® (рамуцирумаб)
+ паклитаксел

**ПРИ РАКЕ ЖЕЛУДКА ИЛИ АДЕНОКАРЦИНОМЕ
ГАСТРОЭЗОФАГЕАЛЬНОГО ПЕРЕХОДА ПОЗДНИХ СТАДИЙ
ПРИМЕНЕНИЕ ПРЕПАРАТА ЦИРАМЗА® В КОМБИНАЦИИ С ПАКЛИТАКСЕЛОМ
СТАТИСТИЧЕСКИ ЗНАЧИМО УВЕЛИЧИВАЕТ ОБЩУЮ ВЫЖИВАЕМОСТЬ²**



ЧИСЛО ПАЦИЕНТОВ ПОД РИСКОМ

ЦИРАМЗА® + паклитаксел	330	308	267	228	185	148	116	78	60	41	24	13	6	1	0
Плацебо + паклитаксел	335	294	241	180	143	109	81	64	47	30	22	13	5	2	0

ОВ=общая выживаемость.

ОР 0,807 (95% ДИ: 0,678-0,962)
p=0,017

1. Бесова Н.С., Болотина Л.В., Гамаюнов С.В. и соавт. Практические рекомендации по лекарственному лечению рака желудка. Злокачественные опухоли: Практические рекомендации RUSSCO #3s2, 2022 (том 12). 382–400 2. Wilke H, Muro K, Van Cutsem E, et al; for the RAINBOW Study Group. Ramucirumab plus paclitaxel versus placebo plus paclitaxel in patients with previously treated advanced gastric or gastro-oesophageal junction adenocarcinoma (RAINBOW): a double-blind randomized phase 3 trial. Lancet Oncol. 2014; 15[11]:1224-1235

Только для специалистов здравоохранения

Чтобы ознакомиться с инструкцией по медицинскому применению препарата Цирамза® отсканируйте QR код и перейдите по ссылке:



PP-RB-RU-0933 июль 2023
PM-RU-2023-7-3366, одобрено июль 2023г.
Реклама

Swixx BioPharma
Современные препараты доступны для всех

ООО «Свикс Хэлскеа»
104065, Москва, Земляной вал, 9
info.russia@swixxbiopharma.com

Lilly

ГАСТРОИНТЕСТИНАЛЬНЫЙ РАК (КОЛОРЕКТАЛЬНЫЙ): ЛЕКАРСТВЕННОЕ ЛЕЧЕНИЕ

Прогностические факторы выживаемости пациентов с метастатическим раком толстой кишки при применении регорафениба или реинтродукции ранее эффективных схем химиотерапии в 3 и последующих линиях

Авторы:

(1) *Кузьмина Евгения Сергеевна*, kuz011@mail.ru, ГБУЗ «Городская клиническая онкологическая больница № 1 ДЗМ», Москва

(2) *Федянин Михаил Юрьевич*, fedianinmu@mail.ru, ГБУЗ г. Москвы «ММКЦ “Коммунарка” ДЗМ», ФГБУ «НМИЦ онкологии им. Н.Н. Блохина», ФГБУ «Национальный медико-хирургический центр им. Н.И. Пирогова» Минздрава России, Москва

(3) *Покатаев Илья Анатольевич*, pokia@mail.ru, ГБУЗ «Городская клиническая онкологическая больница № 1 ДЗМ», Москва

(4) *Партс Сергей Адольфович*, saparts@mail.ru, ГБУЗ «Городская клиническая онкологическая больница № 1 ДЗМ», Москва

(5) *Антонова Татьяна Галаяудиновна*, tattg@mail.ru, ГБУЗ «Городская клиническая онкологическая больница № 1 ДЗМ», Москва

(6) *Арсеньева Евгения Валерьевна*, yldra@yandex.ru, ГБУЗ «Городская клиническая онкологическая больница № 1 ДЗМ», Москва

(7) *Полянский Максим Александрович*, mpolyansky@mail.ru, ГБУЗ «Городская клиническая онкологическая больница № 1 ДЗМ», Москва

(8) *Галкин Всеволод Николаевич*, galkinvn2@zdrav.mos.ru, ГБУЗ «Городская клиническая онкологическая больница № 1 ДЗМ», Москва

Ключевые слова

колоректальный рак, регорафениб, реинтродукция

Актуальность

Стандартным подходом в третьей линии лечения метастатического колоректального рака является назначение регорафениба, который продемонстрировал преимущество по выживаемости по сравнению с плацебо в клинических исследованиях. Однако значимая токсичность и скромная эффективность данного препарата делает актуальным поиск новых терапевтических опций. Другой, менее доказанный подход — повторное назначение ранее эффективных схем лечения. Мы провели сравнение факторов, ассоциированных с выживаемостью без прогрессирования при применении регорафениба и реинтродукции химиотерапии при метастатическом раке толстой кишки.

Цель

Определение факторов, ассоциированных с выживаемостью без прогрессирования при применении регорафениба и реинтродукции химиотерапии при метастатическом раке толстой кишки.

Материалы и методы

Нами был проведен ретроспективный анализ базы пациентов с метастатическим раком толстой кишки двух клиник ($n=215$). Для сравнения общей выживаемости в группах регорафениба и реинтродукции мы применяли псевдорандомизацию 2:1. Статистический анализ проводился с помощью программ статистического пакета SPSS (IBM SPSS Statistics v. 20).

Результаты

В базе были идентифицированы 215 пациентов с морфологически подтвержденным метастатическим раком толстой кишки, получивши две или более линии противоопухолевой лекарственной терапии с 2010 по 2021 г. Было отобрано 132 пациента, которым проводилась терапия регорафенибом в анамнезе, и 83 пациента, у которых в качестве третьей линией было проведено повторное назначение ранее применявшейся схемы химиотерапии. Выживаемость без прогрессирования (ВБП) была достоверно ниже в группе

регорафениба: 3 мес против 6 мес (ОР 1,94; 95% ДИ 1,3–2,7; $p < 0,001$). Медиана общей выживаемости (ОВ) по результатам псевдорандомизации регорафениба и реинтродукции в отношении 2:1 имела тенденцию к худшим показателям в группе регорафениба 8 мес против 10 мес (ОР 1,2; 95% ДИ 0,8–1,9; $p = 0,14$). При многофакторном анализе в группе регорафениба благоприятными факторами в отношении ВБП явились отсутствие метастазов в печени (ОР 1,6; 95% ДИ 1,01–2,5; $p = 0,046$) и функциональный статус по шкале ECOG 0 баллов (ОР 0,5; 95% ДИ 1,05–2,02; $p = 0,024$). В группе реинтродукции — индекс T (ОР 0,38, 95% ДИ 0,2–0,7; $p = 0,002$), операция по удалению метастазов в анамнезе (ОР 0,5; 95% ДИ 0,23–0,9; $p = 0,02$), метастазы в легких (ОР 0,5; 95% ДИ 0,25–0,98; $p = 0,04$), хороший функциональный статус по ECOG (ОР 1,7; 95% ДИ 1,01–2,9; $p = 0,046$).

Выводы

Факторы, ассоциированные с лучшими показателями выживаемости без прогрессирования, в большей степени являются прогностическими, а не предикторными и позволяют сформировать портрет пациента для назначения терапии третьей и последующих линий.

Список литературы

1. Wilhelm S.M., Dumas J., Adnane L. et al. Regorafenib (BAY 73–4506): a new oral multikinase inhibitor of angiogenic, stromal and oncogenic receptor tyrosine kinases with potent preclinical antitumor activity // *Int. J. Cancer*. 2011. Vol. 129(1). P. 245–255. 10.1002/ijc.25864.
2. Grothey A., Van Cutsem E., Sobrero A. et al. CORRECT Study Group. Regorafenib monotherapy for previously treated metastatic colorectal cancer (CORRECT): an international, multicentre, randomised, placebo-controlled, phase 3 trial // *Lancet*. 2013 Jan 26. Vol. 381(9863). P. 303–312.
3. Li J., Qin S., Xu R. et al. CONCUR Investigators. Regorafenib plus best supportive care versus placebo plus best supportive care in Asian patients with previously treated metastatic colorectal cancer (CONCUR): a randomised, double-blind, placebo-controlled, phase 3 trial // *Lancet Oncol*. 2015 Jun; Vol. 16(6). P. 619–629.
4. Adenis A., de la Fouchardiere C., Paule B. et al. Survival, safety, and prognostic factors for outcome with Regorafenib in patients with metastatic colorectal cancer refractory to standard therapies: results from a multicenter study (REBECCA) nested within a compassionate use program // *BMC Cancer*. 2016 Jul 7; Vol. 16:412.
5. Calegari M.A., Zurlo I.V., Stefano B. Di et al. FOLFOX rechallenge versus regorafenib in patients with metastatic colorectal cancer refractory to standard chemotherapy: A retrospective analysis // *Journal of Clinical Oncology*. 2019. N. 37. Vol.4_suppl. P. 669–669.
6. Köstek O., Nacioğlu M.B., Sakin A. et al. Regorafenib or rechallenge chemotherapy: which is more effective in the third-line treatment of metastatic colorectal cancer? // *Cancer Chemother Pharmacol*. 2019 Jan. Vol. 83(1). P. 115–122.

ГАСТРОИНТЕСТИНАЛЬНЫЙ РАК (КОЛОРЕКТАЛЬНЫЙ): ЛУЧЕВАЯ ТЕРАПИЯ

Копийность генов длинных некодирующих РНК как предиктор чувствительности опухолевых клеток прямой кишки к лучевой терапии

Авторы:

- (1) Кит Олег Иванович, rnoi@list.ru, ФГБУ «НМИЦ онкологии» Минздрава России, Ростов-на-Дону
- (2) Кутилин Денис Сергеевич, k.denees@yandex.ru, ФГБУ «НМИЦ онкологии» Минздрава России, Ростов-на-Дону
- (3) Гусарева Марина Александровна, oncorad@mail.ru, ФГБУ «НМИЦ онкологии» Минздрава России, Ростов-на-Дону
- (4) Кошелева Наталья Геннадьевна, natalya.doctorko@yandex.ru, ФГБУ «НМИЦ онкологии» Минздрава России, Ростов-на-Дону
- (5) Солнцева Анна Анатольевна, profcomsaa@mail.ru, ФГБУ «НМИЦ онкологии» Минздрава России, Ростов-на-Дону
- (6) Фаткина Наталья Борисовна, f-ion@yandex.ru, ФГБУ «НМИЦ онкологии» Минздрава России, Ростов-на-Дону

(7) Толмачева Екатерина Александровна, tolma4ewa.katerina@yandex.ru, ФГБУ «НМИЦ онкологии» Минздрава России, Ростов-на-Дону

(8) Зинькович Михаил Сергеевич, zinkovich.m@mail.ru, ФГБУ «НМИЦ онкологии» Минздрава России, Ростов-на-Дону

(9) Васильева Екатерина Олеговна, vasilevaeo27@mail.ru, ФГБУ «НМИЦ онкологии» Минздрава России, Ростов-на-Дону

(10) Павлятенко Инна Викторовна, pavlyatenko.i@rambler.ru, ФГБУ «НМИЦ онкологии» Минздрава России, Ростов-на-Дону

(11) Удаленкова Ирина Александровна, Forum10@rambler.ru, ФГБУ «НМИЦ онкологии» Минздрава России, Ростов-на-Дону

Ключевые слова

рак прямой кишки, радиорезистентность, копияность генов

Актуальность

Радиотерапия (РТ) — ключевой компонент лечения рака прямой кишки (РПК), однако отсутствие реакции у пациентов на предоперационную РТ весьма распространено, что связано с радиорезистентностью опухолевых клеток, опосредованной их молекулярными характеристиками, включая уровень экспрессии длинных некодирующих РНК (днРНК) [1]. днРНК имеют длину больше 200 п.о., демонстрируют специфическую экспрессию на различные стимулы, регулируют транскрипцию, действуя как молекулярные ловушки и могут служить биомаркерами [2]. Однако быстрая деградация молекул днРНК во внеклеточной среде делает данный показатель непригодным для малоинвазивной диагностики. Решение проблемы возможно при переходе на более стабильный маркер — показатель копияности генов, который возможно определить во внеклеточной ДНК (внДНК) плазмы крови.

Цель

Выявить связь уровня копияности генов днРНК во внДНК плазмы крови с эффективностью РТ опухолей прямой кишки.

Материалы и методы

В работе использовали препараты внДНК из плазмы крови, полученной до РТ у 50 больных РПК, а также из плазмы крови 20 условно здоровых доноров (УЗД). Неоадьювантная химиолучевая терапия (ХЛТ) проводилась по стандартной схеме до СОД 50–54 Гр на фоне приема аналогов пиримидина в стандартных дозировках, далее через 7–10 нед выполнялось хирургическое лечение. Образцы крови разделяли на плазму и фракцию клеток центрифугированием. Выделение внДНК из плазмы производили методом фенол-хлороформной экстракции в нашей модификации. Определение копияности генов днРНК проводили методом Real-Time qPCR. Оценку различий проводили с использованием критерия Манна–Уитни.

Результаты

У 20 пациентов после ХЛТ наблюдался полный регресс опухоли (группа 1), у 30 наблюдался регресс опухоли или регресс отсутствовал (группа 2). Во внДНК больных РПК группы 1 обнаружено снижение ($p < 0.05$) копияности генов *HELLPAR*, *NEAT1*, *AC008124.1* и *AC016717.2* в 3,3; 2,0; 2,0 и 5,0 раза соответственно относительно группы УЗД. Во внДНК больных РПК группы 2 обнаружено увеличение ($p < 0.05$) копияности генов *HELLPAR*, *NEAT1*, *AC008124.1*, *LINC01089* и *LINC01547* в 2,9; 3,5; 3,7, 2,6 и 1,9 раза соответственно относительно группы УЗД. Между двумя группами пациентов по уровню копияности генов *HELLPAR*, *NEAT1*, *AC008124.1*, *AC016717.2*, *LINC01089* и *LINC01547* наблюдались отличия ($p < 0.05$) в 9,7; 7,0; 7,4; 5,0; 3,1 и 4,8 раза соответственно.

Выводы

Повышенная копияность генов *HELLPAR*, *NEAT1*, *AC008124.1*, *LINC01089* и *LINC01547* во внДНК плазмы крови ассоциирована с низкой эффективностью РТ.

Список литературы

1. Douglas J.K., Callahan R.E. et al. Genomic variation as a marker of response to neoadjuvant therapy in locally advanced rectal cancer // *Mol. Cell Oncol.* 2020. Vol. 7(3). P. 1716618. <https://doi.org/10.1080/23723556.2020.1716618>.
2. Chengjing Zh., Ting J. et al. Good Tumor Response to Chemoradioimmunotherapy in dMMR/MSI-H Advanced Colorectal Cancer: A Case Series// *Front Immunol.* 2021 Dec 15; Vol. 12. P. 784336. DOI: 10.3389/fimmu.2021.784336. eCollection 2021.

ГАСТРОИНТЕСТИНАЛЬНЫЙ РАК (КОЛОРЕКТАЛЬНЫЙ): ХИРУРГИЧЕСКОЕ ЛЕЧЕНИЕ

Эффективность и безопасность одномоментных и этапных вмешательств у больных раком желудка с конкурирующими сердечно-сосудистыми заболеваниями

Авторы:

(1) Комаров Роман Николаевич, komarov_r_n@staff.sechenov.ru, ФГАОУ ВО Первый МГМУ им. И.М. Сеченова Минздрава России (Сеченовский Университет), Москва

(2) Ветшев Федор Петрович, vetshev_f_p@staff.sechenov.ru, ФГАОУ ВО Первый МГМУ им. И.М. Сеченова Минздрава России (Сеченовский Университет), Москва

(3) Осминин Сергей Викторович, osminin_s_v@staff.sechenov.ru, ФГАОУ ВО Первый МГМУ им. И.М. Сеченова Минздрава России (Сеченовский Университет), Москва

(4) Билялов Ильдар Равильевич, bilyalov_i_r@staff.sechenov.ru, ФГАОУ ВО Первый МГМУ им. И.М. Сеченова Минздрава России (Сеченовский Университет), Москва

(5) Егоров Алексей Викторович, egorov_a_v@staff.sechenov.ru, ФГАОУ ВО Первый МГМУ им. И.М. Сеченова Минздрава России (Сеченовский Университет), Москва

(6) Астаева Марина Олеговна, mastaeva@gmail.com, ФГАОУ ВО Первый МГМУ им. И.М. Сеченова Минздрава России (Сеченовский Университет), Москва

(7) Завадский Андрей Николаевич, zavadskiy28@icloud.com, ФГАОУ ВО Первый МГМУ им. И.М. Сеченова Минздрава России (Сеченовский Университет), Москва

Ключевые слова

рак желудка, сердечно-сосудистые заболевания, одномоментные операции, этапное лечение

Актуальность

Сердечно-сосудистые и онкологические заболевания занимают 1-е и 2-е места по заболеваемости и смертности в мире [1]. Вопрос тактики лечения больных, страдающих неопластическим процессом и болезнями сосудов и/или сердца, остается нерешенным [2].

Цель

Изучить безопасность и онкологическую радикальность одномоментных и этапных хирургических вмешательств у больных раком желудка (РЖ) и конкурирующими сердечно-сосудистыми заболеваниями (ССЗ).

Материалы и методы

Период набора материала: январь 2020 г. — январь 2023 г. Критерии включения: наличие у пациента РЖ и конкурирующего ССЗ, потребовавших этапного или одномоментного хирургического вмешательства. Первичные контрольные точки исследования: количество ранних послеоперационных осложнений, «позитивных» краев резекции, удаленных лимфатических узлов. Основную группу ($n=19$) составили 14 мужчин и 5 женщин (средний возраст $66,6 \pm 7,8$ года); 12 больных оперировали одномоментно, 7 — этапно. По поводу ССЗ пациентам выполнили ортокоронарное/маммарокоронарное шунтирование, операции на клапанах сердца, сонных артериях, брюшной аорте. В контрольную группу ($n=63$) вошли 31 мужчина и 32 женщины (средний возраст $60,46 \pm 12,12$ года), оперированных по поводу РЖ без конкурирующих ССЗ. Обе группы статистически не различались ($p < 0,001$) по полу, возрасту, видам операций на желудке и стадиям онкологического заболевания. В основной группе пациенты были отнесены к более высокому классу по шкале ASA ($p < 0,001$).

Результаты

Осложнения в послеоперационном периоде (30 дней с момента операции) в основной группе были зафиксированы у 15 (78,9%) пациентов [Clavien–Dindo: I — 2 (10,53%), II — 3 (15,79%), IIIA — 1 (5,26%), IIIB — 5 (26,32%), IV — 2 (10,52%), V — 2 (10,52%)]. 2 летальных исхода были связаны с развитием COVID-19-ассоциированной пневмонии и острого деструктивного панкреатита. В контрольной группе послеоперационные осложнения развились у 11 (17,46%) больных [Clavien–Dindo: I — 1 (1,61%), II — 1 (1,61%), IIIA — 2 (3,23%), IIIB — 4 (6,45%), IVA — 1 (1,61%), V — 2 (3,23%)]. 2 летальных исхода были связаны

с развитием COVID-19-ассоциированной пневмонии и несостоятельностью эзофаго-энтероанастомоза. В основной группе количество послеоперационных осложнений статистически было более высоким ($p<0,001$). Операции в обеих группах были выполнены с соблюдением онкологических принципов, в соответствии с локализацией опухоли в желудке. Разницы между группами в частоте R0 резекции ($p=0,312$) и количестве удаленных лимфатических узлов ($p=0,64$) не было.

Выводы

Этапные и одномоментные операции у больных РЖ и ССЗ сопряжены с большей частотой развития осложнений, что может быть обусловлено изначально более тяжелым физическим статусом пациентов. Однако по онкологической радикальности симультанные и этапные операции не уступают стандартным вмешательствам при РЖ.

Список литературы

1. Bray F., Laversanne M., Cao B. et al. Comparing cancer and cardiovascular disease trends in 20 middle- or high-income countries 2000-19: A pointer to national trajectories towards achieving Sustainable Development goal target 3.4 // *Cancer Treat Rev.* 2021 Nov. Vol. 100. P. 102290. DOI: 10.1016/j.ctrv.2021.102290. Epub 2021 Sep 9. PMID: 34536729; PMCID: PMC8533484.
2. Lorusso R., Vizzardi E., Johnson D.M. et al. Cardiac surgery in adult patients with remitted or active malignancies: a review of preoperative screening, surgical management and short- and long-term postoperative results // *European Journal of Cardio-Thoracic Surgery.* 2018. Vol. 54(1). P. 10–18.

Унимодальная краткосрочная преабилитация у больных колоректальным раком — протокол одноцентрового проспективного рандомизированного клинического исследования

Авторы:

- (1) Захаренко Александр Анатольевич, 9516183@mail.ru, ФГБОУ ВО «Первый Санкт-Петербургский государственный медицинский университет им. академика И.П. Павлова» Минздрава России, Санкт-Петербург
- (2) Завгородняя Марина Викторовна, zav.m.v@mail.ru, ФГБОУ ВО «Первый Санкт-Петербургский государственный медицинский университет им. академика И.П. Павлова» Минздрава России, Санкт-Петербург
- (3) Потапчук Алла Аскольдовна, apotapchuk@mail.ru, ФГБОУ ВО «Первый Санкт-Петербургский государственный медицинский университет им. академика И.П. Павлова» Минздрава России, Санкт-Петербург
- (4) Сидорина Анна Сергеевна, sidorina97@mail.ru, ФГБОУ ВО «Первый Санкт-Петербургский государственный медицинский университет им. академика И.П. Павлова» Минздрава России, Санкт-Петербург

Ключевые слова

преабилитация, колоректальная хирургия, ускоренное восстановление после операции, колоректальный рак

Актуальность

Нередко у пациентов после хирургического лечения колоректального рака (КРР) возникают послеоперационные осложнения и ухудшение качества жизни, а пролонгированный стационарный этап приводит к высоким затратам на лечение. Помимо тяжести основного заболевания эти проблемы обусловлены сниженными дооперационными функциональными резервами организма больного, нутритивным статусом и психологическим состоянием [1]. Мероприятия протоколов по ускоренному восстановлению после операции Fast track и ERAS направлены преимущественно на послеоперационный период и короткую предоперационную подготовку [2]. Однако после операции больные часто отмечают болезненность, слабость и обеспокоенность процессом заживления ран, что усложняет воздействие на этом этапе. В настоящий момент положительное влияние на физический, нутриционный и психологический статус пациента в период от момента постановки диагноза до начала лечения имеет умеренный уровень доказательности, поэтому есть необходимость в дальнейших исследованиях [2].

Цель

Определить влияние краткосрочной преабилитации на функциональные резервы и качество жизни пациентов, сроки госпитализации и послеоперационные осложнения. Оценить роль нагрузочных упражнений как компонента ERAS у пациентов с КРР.

Материалы и методы

216 пациентов, ожидающих резекцию толстой кишки по поводу КРР, будут стратифицированы по возрасту, ИМТ, риску ASA и распределены в группу вмешательства, где будет проведена 14-дневная унимодальная преабилитация с физической нагрузкой, и контрольную группу, где преабилитация проводиться не будет. Периоперационное ведение всех пациентов будет проходить в соответствии с рекомендациями ERAS: по показаниям будет осуществлен менеджмент крови, скорректирована нутритивная недостаточность. Первичной конечной точкой будет результат теста 6-минутной ходьбы (Т6МХ). Вторичными конечными точками будут количество послеоперационных осложнений (по Clavien-Dindo), продолжительность послеоперационного периода, послеоперационная летальность, качество жизни больных и приверженность отечественной когорты пациентов к прохождению программы преабилитации.

Результаты

Значимым показателем улучшения функционального статуса у пациентов основной группы будет являться увеличение результатов Т6МХ более чем на 20 мес или улучшение на 30% от исходного на 30-й день после операции [3].

Выводы

Ожидается, что краткосрочная унимодальная преабилитация улучшит функциональные резервы пациентов, сократит продолжительность стационарного лечения и уменьшит количество и тяжесть послеоперационных осложнений, что может привести к более быстрому восстановлению для начала адьювантной химиотерапии, снижению послеоперационной летальности и улучшению качества жизни больных.

Список литературы

1. van Rooijen S., Carli F., Dalton S. et al. Multimodal prehabilitation in colorectal cancer patients to improve functional capacity and reduce postoperative complications: the first international randomized controlled trial for multimodal prehabilitation // BMC Cancer. 2019. Vol. 19. P. 98. <https://doi.org/10.1186/s12885-018-5232-6>
2. Gustafsson, U.O., Scott M.J., Hubner M. et al. Guidelines for Perioperative Care in Elective Colorectal Surgery: Enhanced Recovery After Surgery (ERAS®) Society Recommendations: 2018. // World J. Surg. Vol. 43. P. 659–695 (2019). <https://doi.org/10.1007/s00268-018-4844-y>
3. Falz R., Bischoff C., Thieme R. et al. Effects and duration of exercise-based prehabilitation in surgical therapy of colon and rectal cancer: a systematic review and meta-analysis // J. Cancer Res. Clin. Oncol. 2022. Vol. 148. P. 2187–2213. <https://doi.org/10.1007/s00432-022-04088-w>

Хирургические аспекты лечения местно-распространенного рака толстой кишки

Авторы:

(1) Карпенко Мария Олеговна, karpenko.masha@mail.ru, ГБУЗ «Ленинградский областной клинический онкологический диспансер им. Л.Д. Романа», Санкт-Петербург

(2) Шостка Кирилл Георгиевич, kirill_shostka@mail.ru, СПбГУ Клиника высоких медицинских технологий им. Н.И. Пирогова, Санкт-Петербург

(3) Загайнов Евгений Владимирович, zagaynov152@mail.ru, ФГБУ «НМИЦ онкологии им. Н.Н. Петрова», Санкт-Петербург

(4) Шиляев Алексей Владимирович, shilav@rambler.ru, ГБУЗ «Ленинградский областной клинический онкологический диспансер им. Л.Д. Романа», Санкт-Петербург

Ключевые слова

колоректальный рак, хирургическое лечение, эвисцерация органов малого таза

Актуальность

За последние десятилетия лечение рака прямой кишки существенно эволюционировало. У пациентов с местно-распространенным заболеванием или рецидивирующим заболеванием органов малого таза наиболее адекватный объем лечения заключается в выполнении эвисцерации органов малого таза в комплексе с химиолучевой терапией. Соблюсти одновременное условие выполнения органосохранной операции и резекции R0 не представляется возможным. Вариантом выбора является эвисцерация. Наиболее важный фактор в прогнозировании выживаемости и качества жизни — радикальная резекция в объеме R0.

Цель

Проанализировать результаты выполненных эвисцераций органов малого таза у пациентов с местно-распространенным колоректальным раком.

Материалы и методы

Оперативные вмешательства проводились в период с 2005 по 2022 г. в хирургическом отделении ГБУЗ «ЛОКОД им. Л.Д. Романа», всего выполнено 206 операций. Средний возраст пациентов составил 61 год (35–83), распределение по полу: женщин — 168 и мужчин — 38. Распределение по локализации первичной опухоли: ректосигмоидный отдел — 36 случаев, сигмовидная кишка — 34, верхнеампулярный отдел прямой кишки — 31, среднеампулярный отдел прямой кишки — 45, нижнеампулярный отдел прямой кишки — 30, тотальное поражение прямой кишки — 25, слепая кишка — 3, первично-множественная опухоль — 2 случая. Преобладающее количество пациентов — 180 обратились с первичной опухолью. С рецидивной опухолью после хирургического лечения — 10, после комбинированного лечения — 16 пациентов. Среднее пребывание в стационаре составило 21,9 (5–54) койко-дня.

Результаты

По результатам планового гистологического заключения резекции в объеме R0 удалось достичь у 129 (71,6%) больных в группе первичного рака и у 20 (76,9%) больных в группе рецидивного рака. Преобладающим морфологическим типом была аденокарцинома у 174 (96,6%) пациентов в группе первичного рака и у 26 (100%) пациентов в группе рецидива, плоскоклеточный рак верифицирован у 4 (2,2%) пациентов, недифференцированный — у 2 (1,1%) пациентов в группе первичного рака. В послеоперационном периоде осложнения, требующие реинтервенции, развились у 28 (15,5%) пациентов в группе первичного рака и у 6 (23%) пациентов в группе рецидива. Исходы проведенного лечения распределены следующим образом: выписаны из стационара 188 пациентов, умерло 18 пациентов. Летальность составила 8,7%. Причинами смерти стали перитонит — 5 (27,7%), сепсис — 6 (33,3%), ТЭЛА — 5 (27,7%), кровотечение — 2 (11,1%).

Выводы

Эвисцерация органов малого таза в качестве основной тактики лечения больных с местно-распространенным колоректальным раком является адекватной и обоснованной операцией в условиях клиники с достаточным опытом.

Достижение резекции R0 является более важным прогностическим фактором, чем дифференциация между местно-распространенным первичным и рецидивирующим типами рака.

Список литературы

1. Quyn A. J. et al. Outcomes of pelvic exenteration for locally advanced primary rectal cancer: overall survival and quality of life // European Journal of Surgical Oncology (EJSO). 2016. Т. 42. №. 6. С. 823–828.
2. Koh C. E. et al. The evolution of pelvic exenteration practice at a single center: lessons learned from over 500 cases // Diseases of the Colon & Rectum. 2017. Т. 60. №. 6. С. 627–635.
3. Factors affecting outcomes following pelvic exenteration for locally recurrent rectal cancer // Journal of British Surgery. 2018. Т. 105. №. 6. С. 650–657.

Хирургическая реабилитация больных с кишечной стомой

Авторы:

(1) *Кислицына Ольга Николаевна*, olga.kislitzyna@yandex.ru, ФГБОУ ВО «Северо-Западный государственный медицинский университет им. И.И. Мечникова» Минздрава России, Санкт-Петербург

(2) *Топузов Рустем Эльдарович*, rustem_topuzov@yahoo.com, ФГБОУ ВО «Северо-Западный государственный медицинский университет им. И.И. Мечникова» Минздрава России, Санкт-Петербург

(3) *Ерохина Елена Александровна*, erokhinaea@yandex.ru, ФГБОУ ВО «Северо-Западный государственный медицинский университет им. И.И. Мечникова» Минздрава России, Санкт-Петербург

(4) *Бобраков Михаил Анатольевич*, mishan1988@mail.ru, ФГБОУ ВО «Северо-Западный государственный медицинский университет им. И.И. Мечникова» Минздрава России, Санкт-Петербург

(5) *Аршба Эсма Алексеевна*, esma.arshba@mail.ru, ФГБОУ ВО «Северо-Западный государственный медицинский университет им. И.И. Мечникова» Минздрава России, Санкт-Петербург

(6) *Садыгова Севда Нураддиновна*, sevda78@yandex.ru, ФГБОУ ВО «Северо-Западный государственный медицинский университет им. И.И. Мечникова» Минздрава России, Санкт-Петербург

(7) *Аммар Али Хуссейн*, abuamra66@mail.ru, ФГБОУ ВО «Северо-Западный государственный медицинский университет им. И.И. Мечникова» Минздрава России, Санкт-Петербург

(8) *Приходько Екатерина Владимировна*, eprih@ Rambler.ru, ФГБОУ ВО «Северо-Западный государственный медицинский университет им. И.И. Мечникова» Минздрава России, Санкт-Петербург

(9) *Петряшев Алексей Викторович*, ballezo1988@mail.ru, ФГБОУ ВО «Северо-Западный государственный медицинский университет им. И.И. Мечникова» Минздрава России, Санкт-Петербург

Ключевые слова

протективная колостома, протективная илеостома, девиационная стома, колоректальный рак

Актуальность

Колоректальный рак — одна из самых распространенных локализаций злокачественных опухолей среди населения Российской Федерации (Каприн А.Д. и др., 2022). Улучшение лечения рака этой локализации остается на сегодняшний день актуальной проблемой (Глушков Н.И., Беляев А.М., Горшенин Т.Л., Дулаева С.К., 2022). Наиболее часто при локализации рака в левой половине ободочной и прямой кишки возникает необходимость создания низкого колоректального анастомоза. С целью снижения неблагоприятных исходов возникает необходимость создания превентивных стом, что приводит к определенным неудобствам для больного и резко снижает качество его жизни. Таким образом, немаловажным остается вопрос раннего закрытия стом.

Цель

Определить оптимальные сроки раннего закрытия стом у пациентов, перенесших оперативные вмешательства на левой половине толстой кишки, с целью максимально быстрого восстановления непрерывности кишечника.

Материалы и методы

Выполнен анализ результатов лечения 224 больных, оперированных по поводу колоректального рака с локализацией в левых отделах толстой кишки в ФГБОУ ВО «СЗГМУ им. И.И. Мечникова» Минздрава России в период с 2014 по 2022 г. Из данной группы мы отобрали пациентов, которым была сформирована илеостома и колостома (57 больных). 24 больным была сформирована протективная колостома, 26 — протективная илеостома и 7 пациентам — лечебная или девиационная стома.

Результаты

Стремление к раннему закрытию стом обусловлено максимально быстрым восстановлением нормальной анатомии и физиологии кишечника. Однако стоит отметить, что у пациентов с закрытием стом после 5 нед послеоперационного периода такое осложнение, как несостоятельность анастомоза с развитием перитонита не встречалось. В группе пациентов с ранним устранением стом (9–13-й день) несостоятельность анастомоза с явлениями перитонита была у 2 больных ($p=0,02$).

Выводы

Раннее закрытие стом (9–13-й день) увеличивает риск неполного зарастания первичного дефекта анастомоза с развитием воспалительного процесса и перитонита ($p<0,05$). Оптимальными сроками устранения стом является 5–10-я неделя после первичной операции.

Список литературы

1. Глушков Н.И. Мультидисциплинарный подход в лечении пациентов пожилого и старческого возраста с осложнениями рака ободочной кишки / Н.И. Глушков, А.М. Беляев, Т.Л. Горшенин, С.К. Дулаева // Успехи геронтологии. 2022. Т. 35. № 2. С. 255–262.
2. Карачун А.М. Малоинвазивная хирургия рака прямой кишки: проблемы и перспективы / А.М. Карачун, Д.В. Самсонов, А.А. Доманский, Е.А. Петрова, С.М. Пажитнов // Поволжский онкологический вестник. 2016. № 5 (27). С. 76–82.
3. Злокачественные новообразования в России в 2021 году (заболеваемость и смертность) / под ред. А.Д. Каприна, В.В. Старинского, А.О. Шахзадовой. М.: МНИОИ им. П.А. Герцена — филиал ФГБУ «НМИЦ радиологии» Минздрава России, 2022. 252 с.: ил.
4. Топузов Э.Г. Профилактика распространенного перитонита поле операций по поводу рака толстой кишки / Э.Г. Топузов, Е.А. Ерохина, Г.А. Шишкина, Э.Э. Топузов, К.Н. Алиев // Колопроктология. 2009. № 1. С. 27–31.
5. Low W.L. Randomized clinical trial comparing loop ileostomy and loop transverse colostomy for faecal diversion following mesorectal excision / W.L. Low, K.W. Chu, H.K. Choi // Br. J. Surg. 2002. Vol. 89. P. 704–708.

Опыт применения флюоресцентной ангиографии в лечении колоректального рака

Автор:

Кудряшов Вадим Андреевич, *VadimKudryashov@tut.by*, учреждение «Гомельский областной клинический онкологический диспансер», Беларусь, Гомель

Ключевые слова

флюоресцентная ангиография, колоректальный рак, лапароскопические операции

Актуальность

Колоректальный рак (КР) уверенно занимает 2-е место в структуре злокачественной заболеваемости в мире. При этом осложнения, особенно несостоятельность колоректального анастомоза, составляют до 2–23% [1, 2].

Цель

Оценить частоту осложнений после лапароскопических операций при КР при применении флюоресцентной ангиографии (ФА).

Материалы и методы

Настоящее исследование основано на выполнении 125 лапароскопических операций при КР. Оперированы пациенты в возрасте от 28 до 80 лет. Женщин было 66. Средний возраст пациентов составил $59,7 \pm 10,1$ года. Образования были локализованы в сигмовидной кишке в 52 случаях, в слепой кишке и восходящей ободочной кишке — 14, в ректосигмоидном отделе — 13, в прямой кишке — 8, в печеночном изгибе — 7, в поперечной ободочной кишке — 4, в нисходящей ободочной и в селезеночном изгибе — 3, в аппендиксе — 2. В 6 случаях были нейроэндокринные опухоли. Выполнены 17 лапароскопических симультанных операций. В 5 случаях удалены метастазы в печени. 9 больным выполнялась ФА с препаратом индоцианина зеленого.

Результаты

Средняя продолжительность операции составила 155 минут. При этом средняя кровопотеря составила 20 мл. Конверсия выполнялась в 3 случаях. Среднее время пребывания пациентов в стационаре в послеоперационном периоде составило $8,3 \pm 3,8$ дня. Осложнения в послеоперационном периоде развились у 8 пациентов. В 1 случае было кровотечение из илеотрансверзоанастомоза, у 1 пациента развилась подкожная эвентрация в области минилапаротомии. У 1 пациентки после низкой передней развилась микронесостоятельность анастомоза без перитонита, на 8-е сутки сформирована трансверзостомы. В 3 случаях развилась спаечная тонкокишечная непроходимость, выполнялось рассечение спаек, у 1 из этих пациентов в послеоперационном периоде развился сепсис на фоне тяжелого псевдомембранозного колита. Умер на 58-е сутки после операции. Летальность составила 0,8%. В группе пациентов с выполнением ФА несостоятельности анастомоза и других осложнений не было. При сравнении операций выполненных в первые 2 года после освоения лапароскопических операций при КР процент осложнений снизился до 6,4% (ранее 8,1%).

Выводы

Применение ФА в хирургии колоректального рака — эффективный метод профилактики несостоятельности анастомозов, позволяющий не формировать превентивную колостому.

Список литературы

1. McDermott F.D., Heeney A., Kelly M.E. et al. Systemic review of preoperative, intraoperative and postoperative risk factors for colorectal anastomotic leaks // Br. J. Surg. 2015. 102(5). P. 462–479. DOI:10/1002/bjs.9697.
2. Alberts J.C., Parvaiz A, Morgan B.J. Predicting risk and diminishing the consequences of anastomotic dehiscence following rectal resection. Colorectal Dis 2003;5:478-82.

Сравнительный анализ операционного и послеоперационного периода видеоэндоскопической хирургии у пациентов старческого возраста

Авторы:

- (1) *Яценко Александр Витальевич*, alexandr373@mail.ru, ГБУЗ «Клинический онкологический диспансер № 1» Минздрава Краснодарского края, Краснодар
- (2) *Зубов Александр Николаевич*, sokolsz07@mail.ru, ГБУЗ «Клинический онкологический диспансер № 1» Минздрава Краснодарского края, Краснодар
- (3) *Кузнецов Алексей Анатольевич*, alexis5582@mail.ru, ГБУЗ «Клинический онкологический диспансер № 1» Минздрава Краснодарского края, Краснодар

Ключевые слова

лапароскопическая хирургия, колоректальный рак, старческий возраст

Актуальность

Внедрение лапароскопических технологий в процесс хирургического лечения рака — одна из тенденций современной онкологии. В нашей клинической практике мы сталкиваемся с нежеланием проведения лапароскопически ассистированных вмешательств при колоректальном раке (КРР) у лиц старческого возраста.

Цель

Сравнительный анализ особенностей операционного и послеоперационного периода у пациентов старческого возраста, с одной стороны, и больных моложе 75 лет, с другой стороны, при видеоэндоскопических операциях по поводу КРР.

Материалы и методы

на базе клинического онкологического диспансера № 1 г. Краснодара (КОД № 1) 7-го онкологического отделения за 2017 г. выполнено 129 операций с использованием лапароскопических технологий. С целью выявления различий в операционном и послеоперационном периодах пациенты были разбиты на две группы: 1-я группа — пациенты (45) старческого возраста, 2-я группа — больные (80), моложе 75 лет. Распределение по стадиям больных старческого возраста (1-я группа): I стадия — 6, IIА стадия — 21, IIВ стадия — 5, IIIА стадия — 2, IIIВ стадия — 5, IIIС стадия — 4, IV стадия — 2. Распределение пациентов 2-й группы по стадиям: I стадия — 15, IIА стадия — 21, IIВ стадия — 19, IIIА стадия — 10, IIIВ стадия — 7, IIIС стадия — 7, IV стадия — 1. Сравнительный анализ проведен по следующим характеристикам: длительность операции, кровопотеря, необходимость конверсии, длительность послеоперационного периода, наличие осложнений, наличие опухолевого роста в проксимальном и дистальном краях резекции.

Результаты

Длительность операции в 1-й группе от 110 до 310 мин. Средний показатель — 174,9 мин. Длительность операции в 2-й группе от 95 до 350 мин. Средний показатель — 218,5 мин.

Объем кровопотери у больных старческого возраста от 50 до 300 мл. Средний показатель — 136,4 мл. Объем кровопотери у лиц моложе 75 лет от 50 до 300 мл. Средний показатель — 121,1 мл.

Осложнения в послеоперационном периоде: выявлены 2 (4,4%) осложнения у пациентов 1-й группы — гематома малого таза. В 2-й группе отмечено 3 (3,75%) осложнения: послеоперационное кровотечение, несостоятельность сигморектального анастомоза, тромбоз сосудов низведенной сигмовидной кишки. Спаечная тонкокишечная непроходимость.

Среднее количество койко-дней после операции в 1-й группе составляет 10,9, в 2-й группе — 12,5. При гистологическом исследовании удаленных препаратов во всех исследуемых группах в 100% случаев дистальные и проксимальные края резекции не давали опухолевого роста.

Выводы

При анализе нашего опыта лапароскопических операций у больных с КРР старше 75 лет в сравнении с пациентами более молодого возраста не удалось выявить значимых различий в операционном и послеоперационном периодах. Исходя из этого, считаем, что видеоэндоскопические операции не только не противопоказаны лицам старческого возраста, но и более предпочтительны, учитывая более раннюю активизацию и восстановление больного.

Список литературы

1. Mao Z.H., Jin J., Li J.W. et al. Safety study of laparoscopic surgery for colorectal cancer in elderly patients // Zhonghua Wei Chang Wai Ke Za Zhi. 2009 May. Vol. 12(3). P.244–248.
2. Feng H., Schiergens T.S., Mao Z.H. et al. Long-term outcomes and propensity score matching analysis: rectal cancer resection for patients with elevated preoperative risk // Oncotarget. 2017 Apr 11. Vol. 8(15). P. 25679–25690. DOI: 10.18632/oncotarget.13827.
3. Devoto L., Celentano V., Cohen R. et al. Colorectal cancer surgery in the very elderly patient: a systematic review of laparoscopic versus open colorectal resection // Int. J. Colorectal Dis. 2017 Sep. Vol. 32(9). P. 1237–1242. DOI: 10.1007/s00384-017-2848-y. Epub 2017 Jun 30.

Роль флуоресцентной навигации в абдоминальной онкохирургии с использованием индоцианина зеленого

Авторы:

(1) Дубровин Владислав Юрьевич, vladislavdubrovin9@gmail.com, ФГБОУ ВО «Первый Санкт-Петербургский государственный медицинский университет им. академика И.П. Павлова» Минздрава России, Санкт-Петербург

(2) Тымчук София Сергеевна, sofiyatymchuk@gmail.com, ФГБОУ ВО «Первый Санкт-Петербургский государственный медицинский университет им. академика И.П. Павлова» Минздрава России, Санкт-Петербург

(3) Павлов Ростислав Владимирович, r-pavlov@yandex.ru, ООО «Мой медицинский центр Высокие Технологии», Санкт-Петербург

(4) Потанин Артем Алексеевич, leoforce555@gmail.com, ФГБОУ ВО «Первый Санкт-Петербургский государственный медицинский университет им. академика И.П. Павлова» Минздрава России, Санкт-Петербург

(5) Тымчук Юлия Сергеевна, ulia.tymchuk@gmail.com, ООО «Группа компаний СМ-Клиника», Санкт-Петербург

Ключевые слова

индоцианин зеленый, колоректальный рак, флуоресценция, ICG

Актуальность

На сегодняшний день в хирургической практике наиболее актуальна концепция безопасной хирургии и профилактики развития осложнений. В колоректальной хирургии несостоятельность межкишечного анастомоза является осложнением, встречающимся в 7–19% случаев. В хирургии рака желудка метастазирование в регионарные лимфоузлы встречается в 2–18% случаев. Внедрение в практику ICG-флуоресцентной визуализации позволяет осуществлять идентификацию сторожевого лимфоузла (л/у), картирование л/у, оценку кровоснабжения кишки в зоне анастомоза, маркировку опухоли для определения границ резекции.

Цель

Изучить, проанализировать и представить современные данные о возможностях применения флуоресцентной навигации с использованием индоцианина зеленого в различных областях абдоминальной онкохирургии.

Материалы и методы

Поиск и анализ оригинальных исследовательских и обзорных статей из баз данных Elibrary, PubMed, Web of Science, Elsevier за последние 8 лет. Для поиска использовались следующие ключевые слова: ICG-fluorescent navigation, ndocyanine gree, gastric cancer, colorectal cancer.

Результаты

Индоцианин зеленый (ICG) — это водорастворимый краситель с глубиной проникновения в ткани до 5 мм и периодом полураспада в плазме 3–5 мин. В хирургии рака желудка данный метод позволяет выявить большее количество положительных л/у и снизить частоту их несоответствия при выполнении D2-лимфодиссекции. По результатам исследования Qi-Yue Chen и соавт. число идентифицированных л/у у пациентов после гастрэктомии в группе с ICG составило 49,6 против 41,7 в группе без ICG. А частота несоответствия л/у в группе с ICG (31,8%) была ниже, чем в группе без ICG (57,4%). По данным Yuki Ushimaru и соавт., ICG-визуализация эффективна в качестве маркирующего опухоль агента для определения линии хирургической резекции, что уменьшает длительность вмешательства и частоту определения положительных краев резекции (R1, R2). В колоректальной хирургии методика применима в идентификации сторожевого л/у с частотой его обнаружения, равной 96%, по данным Hirche и соавт. Благодаря ICG-навигации возможны визуализация л/у

за пределами регионарного бассейна и повышение радикальности оперативного вмешательства. Таким образом, по результатам Nishigori и соавт., 23,5% пациентов в ходе вмешательства требовалось изменение в объеме лимфодиссекции, а 16,7% — объема операции. ICG-флуоресцентная ангиография позволяет выбрать оптимальный уровень резекции кишки в соответствии с анатомией кровоснабжения и оценить достаточность перфузии тканей, снижая частоту несостоятельности межкишечного анастомоза.

Выводы

ICG-флуоресцентная навигация в колоректальной хирургии и хирургии рака желудка позволяет индивидуализировать оперативный прием и повысить функциональность вмешательства, связанную с выполнением достаточного объема хирургического вмешательства.

Список литературы

1. DeVita V.T. (Jr), Lawrence T.S., Rosenberg S.A. DeVita, Hellman, and Rosenberg's Cancer: Principles & Practice of Oncology. 11th ed. Wolters Kluwer, 2019.-4361 p.
2. Boni L., David G., Cassinotti E., Fingerhut A. ICG-enhanced fluorescence-guided laparoscopic surgery. 2nd ed. Endo Press, 2019.20 p.
3. Кащенко В.А., Лодыгин А.В., Волкова Е.С. и др. ICG-флуоресцентная навигация в колоректальной хирургии // Клиническая больница. 2019. № 2. Т. 28.
4. Keller D.S., Ishizawa T., Cohen R., Chand M. Indocyanine green fluorescence imaging in colorectal surgery: overview, applications, and future directions // Lancet Gastroenterol Hepatol. 2017. Vol. 2. P. 760–762.
5. Wang H., Li X., Tse B.W. et al. Indocyanine green-incorporating nanoparticles for cancer theranostics // Theranostics. 2018. Vol. 8(5).P. 1227–1242.
6. Reinhart M.B., Huntington C.R., Blair L.J. et al. Indocyanine Green: Historical Context, Current Applications, and Future Considerations // Surgical Innovation. 2016. Vol. 23(2). P. 166–175.
7. Alius, C. Tudor C., Badiu C.D. et al. Indocyanine Green-Enhanced Colorectal Surgery — Between Being Superfluous and Being a Game-Changer // Diagnostics (Basel). 2020. Vol. 10(10). P. 742.
8. Tejedor P. Sagias., F, Khan J. Lymphatic drainage of a splenic flexure tumour defined by intra-operative indocyanine green mapping — a video vignette // Colorectal Disease. 2020.Vol. 22(1). P. 106–107.
9. Vasey C.E., Rajaratnam S., O'Grady G., Hulme-Moir M. Lymphatic Drainage of the Splenic Flexure Defined by Intraoperative Scintigraphic Mapping // Diseases of the Colon & Rectum. 2018.Vol. 61 (4). P. 441–446.
10. Kusano M., Kokudo N., Toi M., Kaibori M. ICG Fluorescence Imaging and Navigation Surgery: Springer, 2016. 453 p.
11. Lieto E., Auricchio A., Карделла Ф., Мабилля А., Basile N., Castellano P., Orditura M., Galizia G. Fluorescence-Guided Surgery in the Combined Treatment of Peritoneal Carcinomatosis from Colorectal Cancer: Preliminary Results and Considerations // World Journal of Surgery. 2018. Vol. 42 (4).P. 1154–1160.
12. Liberale G., Vankerckhove S., Caldon M.G. et al. Fluorescence Imaging After Indocyanine Green Injection for Detection of Peritoneal Metastases in Patients Undergoing Cytoreductive Surgery for Peritoneal Carcinomatosis From Colorectal Cancer: A Pilot Study // Annals of Surgery. 2016. Vol. 264(6). P. 1110–1115.
13. Hentzen J., de Jongh S. J., Hemmer P.H.J. et al. Molecular fluorescence-guided surgery of peritoneal carcinomatosis of colorectal origin: A narrative review // Journal of Surgical Oncology. 2018. Vol. 118(2). P. 332–343.
14. Baiocchi G.L., Gheza F., Molfino S. et al. Indocyanine green fluorescence-guided intraoperative detection of peritoneal carcinomatosis: systematic review // BMC Surgery. 2020. Vol. 20(1). P. 158.
15. Nowak K., Karampinis I., Gerken A.L.H. Application of Fluorescent Dyes in Visceral Surgery: State of the Art and Future Perspectives // Visceral Medicine. 2020. Vol. 36(2). P. 80–87.

Сравнительный анализ результатов эндоскопической диссекции в подслизистом слое и хирургического лечения больных ранним раком толстой кишки

Авторы:

- (1) Сидорова Александра Николаевна, sergeeva_a_n@mail.ru, ФГБУ «НМИЦ онкологии им. Н.Н. Петрова» Минздрава России, Санкт-Петербург
- (2) Клименко Василий Николаевич, , ФГБУ «НМИЦ онкологии им. Н.Н. Петрова» Минздрава России, Санкт-Петербург
- (3) Ткаченко Олег Борисович, ФГБУ «НМИЦ онкологии им. Н.Н. Петрова» Минздрава России, Санкт-Петербург
- (4) Муравцева Анастасия Леонидовна, oinochoya@gmail.com, ФГБУ «НМИЦ онкологии им. Н.Н. Петрова» Минздрава России, Санкт-Петербург

Ключевые слова

ранний рак толстой кишки, эндоскопическая диссекция в подслизистом слое

Актуальность

Заболеваемость раком толстой кишки в России в настоящее время занимает 2-е место среди онкологических заболеваний, тогда как в 2016 г. была на 5-м [1]. Резекция кишки с лимфодиссекцией ранних форм имеет риск послеоперационных осложнений порядка 25% при вмешательствах на ободочной кишке и 30–40% при операциях на прямой кишке, 30-дневная смертность достигает 1,9% [2,3,4,5,6,7]. Эндоскопическая диссекция в подслизистом слое позволяет удалять опухоли любого размера единым блоком, однако невозможность лимфодиссекции ограничивает ее применение для опухолей с высоким риском лимфогенного метастазирования [глубокая инвазия в подслизистый слой (более 1000 мкм или более sm1 по Kikuchi [8]); лимфоваскулярная инвазия; tumor budding II–III степени; низкодифференцированная, перстневидно-клеточная или муцинозная карцинома] [9,10,11].

Цель

Сравнительная оценка эффективности и безопасности хирургической резекции и эндоскопической диссекции в подслизистом слое в лечении раннего рака толстой кишки.

Материалы и методы

Ретроспективно оценено 165 пациентов после эндоскопической диссекции в подслизистом слое (основная группа) и 70 пациентов после стандартной хирургической резекции (группа сравнения) cTis-T1N0M0 стадии колоректального рака. Медиана возраста 65 и 67 лет. По гистологическому строению группы состояли преимущественно из дифференцированных типов аденокарциномы.

Результаты

В эндоскопической группе все опухоли удалены единым блоком. Радикальным удалением было признано в 80,7% случаев. Прогрессирования за период наблюдения не выявлено. В группе хирургических резекций прогрессирование выявлено у 1 пациента. Послеоперационные осложнения в эндоскопической группе составили 9%, в хирургической — 35,7%, класса 3a и выше по Clavien–Dindo — 4,2 и 25,7% соответственно. При локализации опухоли в прямой кишке и ректосигмоидном изгибе в основной группе осложнений было значительно меньше, чем в группе сравнения (4,2% против 20%). В хирургической группе коло- или илеостома формировалась временно в 28,6% случаев, а в 10% — пожизненно. Летальных исходов в обеих группах не было.

Выводы

В данном исследовании эндоскопическая диссекция в подслизистом слое показала технический успех в 100% случаев, с риском значимых послеоперационных осложнений — 4,2% и радикальностью — в 80,7% случаев. Стандартные хирургические методики наряду с высокой онкологической эффективностью имели высокий процент значимых осложнений (25,7%) и в 38,6% случаев приводили к временному или постоянному снижению качества жизни. Таким образом, эндоскопическая диссекция в подслизистом слое при отсутствии факторов негативного прогноза является методом выбора в радикальном лечении рака Tis-T1N0M0 толстой кишки с точки зрения эффективности и безопасности.

Список литературы

1. Елигулашвили Р.Р., Загороднюк И.В., Ачкасов С.И., Белов Д.М. и др. Применение искусственного интеллекта в МРТ-диагностике рака прямой кишки // Колопроктология. 2022. Т. 21 № 1. С. 31–36.
2. Bader F.G., Roblick U.J., Oevermann E. et al., Bruch HP, Schwandner O. Radical surgery for early colorectal cancer—anachronism or oncologic necessity? // Int J. Colorectal Dis. 2008 Apr. Vol.23(4). P. 401–407.
3. Peery A.F., Shaheen N.J., Cools K.S. et al. Morbidity and mortality after surgery for nonmalignant colorectal polyps // Gastrointest Endosc 2018. Vol. 87. P.243–250.e2
4. van Nimwegen L.J., Moons L.M.G., Geesing J.M.J. et al. Extent of unnecessary surgery for benign rectal polyps in the Netherlands //Gastrointest Endosc. 2018 Feb. Vol. 87(2). P. 56–570.e1.
5. van der Pas M.H., Haglind E., Cuesta M.A. et al. Fürst A, Lacy AM, Hop WC, Bonjer HJ; COLOrectal cancer Laparoscopic or Open Resection II (COLOR II) Study Group. Laparoscopic versus open surgery for rectal cancer (COLOR II): short-term outcomes of a randomised, phase 3 trial. //Lancet Oncol. 2013 Mar. Vol. 14(3). P.210–218.
6. Быкасов С.А., Сидоров Д.В., Ложкин М.В., Гришин Н.А., Бруслинская А.Б., Карачун А.М., Петров А.С., Панайотти Л.Л. и др. Непосредственные результаты выполнения D3-лимфодиссекции при раке ободочной кишки //Онкология. Журнал им. П.А. Герцена. 2020. № 9(2). С. 9–15.
7. Карачун А.М., Петрова Е.А., Синенченко Г.И. Самсонов Д.В., and Пелипась Ю.В. и др. Сравнительный анализ качества жизни пациентов после лапароскопических и открытых вмешательств при раке верхне- и среднеампулярного отделов прямой кишки // Тазовая хирургия и онкология. 2018. Т. 8. № 1. С. 28–33.

8. Kikuchi R., Takano M., Takagi K., et al. Fujimoto N, Nozaki R, Fujiyoshi T, Uchida Y. Management of early invasive colorectal cancer. Risk of recurrence and clinical guidelines. // Dis. Colon Rectum. 1995. Vol. 38 (12). P. 1286–1295.
9. Hashiguchi Y, Muro K., Saito Y., Ito Y. et al. Japanese Society for Cancer of the Colon and Rectum. Japanese Society for Cancer of the Colon and Rectum (JSCCR) guidelines 2019 for the treatment of colorectal cancer // Int. J Clin. Oncol. 2020 Jan. Vol. 25(1). P. 1–42.
10. Ueno H., Mochizuki H., Hashiguchi Y, Shimazaki H, Aida S, Hase K, Matsukuma S, Kanai T, Kurihara H, Ozawa K, Yoshimura K, Bekku S. Risk factors for an adverse outcome in early invasive colorectal carcinoma. // Gastroenterology. 2004. Vol. 127. P. 385–394.
11. Ikematsu H., Yoda Y., Matsuda T. Yamaguchi Y, Hotta K, Kobayashi N, Fujii T, Oono Y, Sakamoto T, Nakajima T, Takao M, Shinohara T, Murakami Y, Fujimori T, Kaneko K, Saito Y. Long-term outcomes after resection for submucosal invasive colorectal cancers //Gastroenterology. 2013. Vol. 144. P. 551–559.

Саркопения и гипоальбуминемия — факторы риска развития послеоперационных осложнений у пациентов с раком желудка I–III стадии (исследование «случай–контроль»)

Авторы:

- (1) *Асипович Олеся Михайловна*, dr.asipovich@yandex.ru, ГБУЗ «Клинический онкологический диспансер № 1» Минздрава Краснодарского края, Краснодар
- (2) *Дербенев Сергей Николаевич*, derbenev_dok@mail.ru, ГБУЗ «Клинический онкологический диспансер № 1» Минздрава Краснодарского края, Краснодар
- (3) *Яценко Александр Витальевич*, alexandr373@mail.ru, ГБУЗ «Клинический онкологический диспансер № 1» Минздрава Краснодарского края, Краснодар
- (4) *Андреев Дмитрий Владимирович*, dva72dva@gmail.com, ГБУЗ «Клинический онкологический диспансер № 1» Минздрава Краснодарского края, Краснодар

Ключевые слова

саркопения, рак желудка, послеоперационные осложнения

Актуальность

Пациенты с раком желудка (РЖ) характеризуются высоким риском развития нутритивной недостаточности и саркопении, что может неблагоприятно влиять на течение послеоперационного периода после радикальных резекций.

Цель

Оценка показателей нутритивного статуса и состояния мышечной системы у пациентов с РЖ I–III стадии, подвергшихся радикальному хирургическому лечению, и их потенциального значения в качестве предикторов послеоперационных осложнений.

Материалы и методы

В исследование типа «случай–контроль» включены 116 пациентов, перенесших радикальные операции в период 2016–2022 гг.: 38 с осложнениями и 78 с неосложненным течением послеоперационного периода (контроль). Регистрировали предоперационные показатели уровня общего белка (ОБ), альбумина плазмы, абсолютного количества лимфоцитов. Методом КТ-морфометрии определяли показатели толщины перинефральной жировой клетчатки (ПНЖК), жировой клетчатки передней брюшной стенки (ЖКПБС), площади поясничных мышц (ППМ), рассчитывали индекс скелетных мышц L3 (ИСМ, мм²/м²), на основании чего диагностировалась саркопения.

Результаты

Показатели ОБ не имели статистически значимой разницы между группами, при этом уровень альбумина оказался более высоким у пациентов в контрольной группе (38,32±7,86 г/л в 1-й группе против 44,48±5,87 г/л в 2-й группе, p<0,001). Показатели КТ-морфометрии, характеризующие состояние мышечной системы, оказались более низкими в 1-й группе: суммарная ППМ в 1-й группе 1250,95±408,00 мм² против 1692,28±524,04 мм² в 2-й группе (p<0,001); ИСМ 704,04±255,45 мм²/м² против 907,14±248,23 мм²/м² в 2-й группе (p<0,001). Количество пациентов с саркопенией в 1-й группе оказалось 9 (23,7%), в 2-й группе — 1 (1,3%) (p<0,001). При многофакторном логистическом регрессионном анализе выявлены независимые факторы прогноза послеоперационных осложнений: саркопения (OR=7,383 [95% ДИ=1,971–83,000],

$p=0,012$), уровень альбумина в плазме (ОР=8,859 [95% ДИ=0,782–0,943], $p=0,001$), длительность операции (ОР=1,015 [95% ДИ=1,002–1,028], $p=0,027$). ROC-анализ показал, что площадь под кривой для ИСМ составила 0,710 (СО=0,051 [95% ДИ=0,610–0,811], $p=0,0001$), для сывороточного альбумина 0,747 (СО=0,049 [95% ДИ=0,652–0,843], $p=0,0001$), для времени операции 0,741 (СО=0,056 [95% ДИ=0,631–0,851], $p=0,0001$), что позволяет классифицировать качество полученных моделей во всех случаях как хорошее. При пороге чувствительности 80% пороговое значение сывороточного альбумина составило 39,0 г/л. Время операции — 155,0 минуты.

Выводы

Наличие саркопении, уровень сывороточного альбумина (менее 39,0 г/л), а также длительность операции (более 155 минут) служат независимыми предикторами развития осложнений после радикальных операций у пациентов с раком желудка I–III стадии.

Список литературы

1. Smyth E.C., Verheij M., Allum W. et al. Gastric cancer: ESMO Clinical Practice Guidelines for diagnosis, treatment and follow-up // Ann. Oncol. off J. Eur. Soc. Med. Oncol. 2016. Vol. 27. N. 5. P. 38–49.
2. Fugazzola P., Ansaloni L., Sartelli M. et al. Advanced gastric cancer: the value of surgery // Acta Biomed. 2018. Vol. 89. N. 8-S. P. 110–116.
3. Cowling J., Gorman B., Riaz A. et al. Peri-operative Outcomes and Survival Following Palliative Gastrectomy for Gastric Cancer: a Systematic Review and Meta-analysis // J. Gastrointest Cancer. 2021. Vol. 52. N. 1. P. 41–56.

ГАСТРОИНТЕСТИНАЛЬНЫЙ РАК (НЕКОЛОРЕКТАЛЬНЫЙ): КОМБИНИРОВАННОЕ/КОМПЛЕКСНОЕ ЛЕЧЕНИЕ

Влияние неоадьювантной химиотерапии на течение раннего послеоперационного периода у больных резектабельной аденокарциномой желудка и пищеводно-желудочного перехода

Авторы:

(1) Осминин Сергей Викторович, osminin_s_v@staff.sechenov.ru, ФГАОУ ВО Первый МГМУ им. И.М. Сеченова Минздрава России (Сеченовский Университет), Москва

(2) Ветшев Федор Петрович, vetshev_f_p@staff.sechenov.ru, ФГАОУ ВО Первый МГМУ им. И.М. Сеченова Минздрава России (Сеченовский Университет), Москва

(3) Агакина Юлия Сергеевна, agakina_yu_s@staff.sechenov.ru, ФГАОУ ВО Первый МГМУ им. И.М. Сеченова Минздрава России (Сеченовский Университет), Москва

(4) Егоров Алексей Викторович, egorov_a_v@staff.sechenov.ru, ФГАОУ ВО Первый МГМУ им. И.М. Сеченова Минздрава России (Сеченовский Университет), Москва

(5) Билялов Ильдар Равильевич, bilyalov_i_r@staff.sechenov.ru, ФГАОУ ВО Первый МГМУ им. И.М. Сеченова Минздрава России (Сеченовский Университет), Москва

(6) Евентьева Евгения Владиславовна, eventeva_e_v@staff.sechenov.ru, ФГАОУ ВО Первый МГМУ им. И.М. Сеченова Минздрава России (Сеченовский Университет), Москва

Ключевые слова

рак желудка, кардиоэзофагеальный рак, неоадьювантная химиотерапия

Актуальность

Рак желудка (РЖ) занимает 4-е место по заболеваемости и 5-е по смертности в мире среди онкологических заболеваний [1]. В Российской Федерации в 2021 г. зарегистрировано 28 806 новых случаев РЖ [2]. Неоадьювантная химиотерапия (НХТ) у больных РЖ позволяет увеличить медиану выживаемости до 50 мес [3, 4]. При этом влияние НХТ на непосредственные результаты операций при РЖ остается не до конца изученным.

Цель

Провести сравнительную оценку уровня интра- и послеоперационных осложнений при операциях по поводу аденокарциномы (АК) желудка и кардиоэзофагеального рака (КЭР) в зависимости от предшествующей неоадьювантной полихимиотерапии.

Материалы и методы

В ретроспективное когортное исследование включили 124 больных местно-распространенным РЖ и КЭР. Основную группу ($n=37$) составили больные, получившие НХТ (FLOT 4 курса); контрольную группу ($n=87$) — пациенты, оперированные без НХТ. Больные основной группы были моложе (медиана возраста 64 года (34–81) против 68 лет (37–85); $p\text{-value}=0,021$) и характеризовались меньшим количеством и тяжестью сопутствующих заболеваний [ASA I: 17 (45,9%) против 17 (19,5%); $p\text{-value}=0,003$; ASA II: 9 (24,4%) против 38 (43,7%); $p\text{-value}=0,042$; ASA III: 11 (29,7%) против 32 (36,8 %); $p\text{-value}=0,45$]. РЖ (cT2-4 cN0-3) был выявлен у 29 (78,3%) больных основной и у 85 (97,7%) больных контрольной групп ($p\text{-value}<0,001$). В 7 (21,7%) наблюдениях основной группы диагностировали КЭР (Siewert I — 6, II — 1). В контрольной группе больных КЭР было 2 (2,3%) (Siewert I — 1, II — 1). Клинически положительные регионарные лимфатические узлы cN+ были выявлены у 26 (70 %) пациентов основной и 24 (27,5 %) контрольной группы ($p\text{-value} < 0,001$).

Результаты

В основной группе 15 (40,5%) пациентам была выполнена гастрэктомия (ГЭ) и 15 (40,5%) пациентам — дистальная резекция желудка (ДРЖ) с лимфодиссекцией D2; В 6 (9%) наблюдениях выполнили операцию МакКеона; в 1 — Льюиса. В контрольной группе 56 (64,3%) больным выполнили ГЭ с D2-лимфодиссекцией, 25 (28,7 %) больным — ДСРЖ с D2-лимфодиссекцией и 6 (7%) — проксимальную резекцию желудка с D1-лимфодиссекцией. Доля малоинвазивных операций (лапароскопические/робот-ассистированные) в основной группе составила 54%, в контрольной — 65,5% ($p\text{-value}=0,253$). Уровень интраоперационных нежелательных событий составил 10,8 % в основной и 12,6% в контрольной группах ($p=0,837$). В раннем послеоперационном периоде осложнения I–V степени по Clavien–Dindo диагностировали у 7 (18,9%) пациентов основной группы и у 14 (16,1%) пациентов группы сравнения ($p=0,701$). Послеоперационная летальность в первые 30 сут после операции составила 2,7 и 3,4 соответственно ($p=0,830$).

Выводы

НХТ FLOT в лечении местно-распространенного РЖ и КЭР не увеличивает количество интра- и послеоперационных осложнений и не оказывает негативного влияния на длительность операции, уровень кровопотери и длительность госпитализации.

Список литературы

1. Sung H., Ferlay J., Siegel R.L. et al. Global Cancer Statistics 2020: GLOBOCAN Estimates of Incidence and Mortality Worldwide for 36 Cancers in 185 Countries // CA Cancer J. Clin. 2021 May. Vol. 71(3). P. 209–249. DOI: 10.3322/caac.21660. Epub 2021 Feb 4. PMID: 33538338.
2. Каприн А.Д., Старинский В.В., Шахзадова А.О. Состояние онкологической помощи населению России в 2021 году. М.: МНИОИ им. П.А. Герцена – филиал ФГБУ «НМИЦ радиологии» Минздрава России, 2022. 239 с.: илл.
3. Бесова Н.С., Болотина Л.В., Гамаюнов С.В. и др. Практические рекомендации по лекарственному лечению рака желудка. Злокачественные опухоли: Практические рекомендации RUSSCO #3s2, 2022. Т. 1. С. 382–400.
4. Al-Batran S.E., Homann N., Pauligk C. et al. FLOT4-AIO Investigators. Perioperative chemotherapy with fluorouracil plus leucovorin, oxaliplatin, and docetaxel versus fluorouracil or capecitabine plus cisplatin and epirubicin for locally advanced, resectable gastric or gastro-oesophageal junction adenocarcinoma (FLOT4): a randomised, phase 2/3 trial // Lancet. 2019 May 11. Vol. 393(10184). P. 1948–1957. DOI: 10.1016/S0140-6736(18)32557-1. Epub 2019 Apr 11. PMID: 30982686.

Применение криодеструкции при местнораспространенном раке поджелудочной железы

Авторы:

(1) *Ионкин Дмитрий Анатольевич*, da.ionkin@gmail.com, ФГБУ «НМИЦ хирургии им. А.В. Вишневского» Минздрава России, Москва

(2) *Чжао Алексей Владимирович*, alexeyzhao@gmail.com, Европейский медицинский центр, Москва

(3) *Степанова Юлия Александровна*, stepanovaua@mail.ru, ФГБУ «НМИЦ хирургии им. А.В. Вишневского» Минздрава России, Москва

(4) Карельская Наталья Александровна, karelskaya.n@yandex.ru, ФГБУ «НМИЦ хирургии им. А.В. Вишневского» Минздрава России, Москва

Ключевые слова

местнораспространенный рак поджелудочной железы, криодеструкция, результаты лечения

Актуальность

Криовоздействие (КД) как современный метод локальной деструкции может быть применен широкому контингенту больных нерезектабельным местнораспространенным раком (МРР) поджелудочной железы (ПЖ), а по результатам воздействия в ряде ситуаций даже может конкурировать с оперативными резекционными вмешательствами (Ханевич М.Д., Манихас Г.М., 2011).

Цель

Улучшение результатов комбинированного лечения больных МРР ПЖ.

Материалы и методы

В НМИЦ хирургии им. А.В. Вишневского с января 2012 г. по настоящее время КД МРР ПЖ выполнена 69 пациентам [мужчин 35 (50,7%), женщин 34 (49,3%)]. Средний возраст — $54 \pm 7,2$ года. Размер образований варьировал в пределах от 2,5 до 7 см. У 12 пациентов применяли одновременное криовоздействие на опухоль ПЖ и метастазы печени. Локальная деструкция была дополнена формированием обходных анастомозов в 14 (20,3%) наблюдениях, стентирование желчных протоков было применено в 18 (26,1%) наблюдениях. Использовали российские приборы «КРИО-МТ» и «КРИО-01», а также пористо-губчатые аппликаторы из никелида титана. Применяли криоаппликаторы диаметром от 2 до 5 см. Целевая температура составляла -186 °С. Время экспозиции от 3 до 5 мин. Число сеансов зависело от размера опухоли и варьировало в пределах от 1 до 5 (в среднем 2,4). Всем больным в последующем была проведена адьювантная химиотерапия, в 16 случаях — дополненная региональной химиоэмболизацией.

Результаты

Летальных исходов в ходе вмешательства и в ближайшем послеоперационном периоде не было. Внутривнутрибрюшное кровотечение отмечено у 2 (2,9%) больных (из-за трещин, появившихся на границе ткани ПЖ и iceball — 1; артерия была повреждена в процессе биопсии после КД — 1, кровотечение из сосуда бассейна берхней брыжеечной артерии (1) остановлено путем рентгеноэндоваскулярного вмешательства). Острый панкреатит отмечен в 5 (7,2%) случаях; нагноение в зоне манипуляции — в 2 (2,9%), эвентрация — в 1 (1,5%) случае. Асцит выявили у 10 (14,5%) больных (купировали в течение 5–8 дней консервативно). Полное исчезновение болевого синдрома после КД отмечено у 39,6%, значительное снижение его интенсивности — у 41,8%. Выживаемость по Каплан–Мейеру у больных МРР ПЖ: 6 мес — 58%, 12 мес — 32%, 24 мес — 16%, 28 мес — 4,6%.

Выводы

КД при МРР ПЖ у нерезектабельных больных является вмешательством, в значительной степени улучшающим качество жизни онкологических пациентов, в первую очередь за счет снижения болевого синдрома. Близкое расположение магистральных сосудов не является противопоказанием к проведению КД злокачественных образований ПЖ. При применении современного химиотерапевтического лечения отмечается и увеличение показателей общей выживаемости. С учетом ближайших и отдаленных результатов КД может быть рекомендована к широкому использованию у больных МРР ПЖ как составляющая комбинированного лечения.

Список литературы

1. Korpan N.N. Cryosurgery: ultrastructural changes in pancreas tissue after low temperature exposure. *Technol. Cancer Res. Treat.* 2007; 6 (2): 59–67. DOI: 10.1177/153303460700600202.
2. Ханевич М.Д., Манихас Г.М. Криохирurgia рака поджелудочной железы. СПб.: Аграф+, 2011. 228 с.
3. Xu K.C., Korpan N.N., Niu L.Z. *Modern cryosurgery for cancer*. World Scientific. 2012; 903 p. 4. Альперович Б.И., Мерзликин Н.В., Комкова Т.Б. Криохирургические операции при заболеваниях печени и поджелудочной железы. Под ред. Альперовича Б.И. М.: ГЭОТАР-Медиа, 2015; 240 с.
5. Чжао А.В., Ионкин Д.А., Степанова Ю.А., Шуракова А.Б. Криодеструкция рака поджелудочной железы. *Высокотехнологическая медицина*. 2016; 2: 4–11.
6. Ионкин Д.А., Карельская Н.А., Степанова Ю.А., Земсков В.М., Козлова М.Н., Жаворонкова О.А., Чжао А.В. Криодеструкция при местнораспространенном раке поджелудочной железы. *Анналы хирургической гепатологии*. 2018; 23(2): 37–49. <https://doi.org/10.16931/1995-5464.2018237-49>

Валидация периоперационной химиотерапии FLOT у отечественных группы пациентов

Авторы:

(1) *Кудрявцев Дмитрий Дмитриевич*, k.dm.dm@mail.ru, МРНЦ им А.Ф. Цыба — филиал ФГБУ «НМИЦ радиологии» Минздрава России, Обнинск

(2) *Колобаев Илья Владимирович*, МРНЦ им А.Ф. Цыба — филиал ФГБУ «НМИЦ радиологии» Минздрава России, Обнинск

(3) *Шитарева Вероника Николаевна*, МРНЦ им А.Ф. Цыба — филиал ФГБУ «НМИЦ радиологии» Минздрава России, Обнинск

(4) *Гамаюнов Сергей Викторович*, ГБУЗ НО «Нижегородский областной клинический онкологический диспансер», Нижний Новгород

Ключевые слова

рак желудка, комбинированное лечение, периоперационная химиотерапия

Актуальность

По данным GLOBOCAN за 2020 г., среди злокачественных новообразований, рак желудка занимает 5-е место по заболеваемости и 3-е место по смертности. Радикальная операция в настоящее время считается единственным радикальным методом лечения. По данным авторов, применение предоперационной и периоперационной химиотерапии позволяет увеличить частоту радикальных операций и приводит к достижению выраженного лечебного патоморфоза. Стандартом лечения местнораспространенного рака желудка на сегодняшний день является периоперационный режим FLOT с радикальным хирургическим лечением.

Цель

Улучшение результатов лечения, оценка переносимости лечения больных местнораспространенным раком желудка при применении периоперационной химиотерапии FLOT.

Материалы и методы

Исследование проводится с 2018 г. по настоящее время на базе МРНЦ им. А.Ф. Цыба — филиал ФГБУ «НМИЦ радиологии» МЗ РФ. В исследование включено 45 больных с морфологически подтвержденным местнораспространенным раком желудка. Дизайн исследования заключается в следующем: после комплексного обследования, включая спиральную компьютерную томографию органов грудной и брюшной полостей, эзофагогастродуоденоскопию, диагностическую лапароскопию, пациентам проводилась периоперационная полихимиотерапия в режиме FLOT (4+4) и радикальной операцией.

Результаты

Промежуточные результаты лечения были проанализированы у 45 пациентов. Набор больных продолжается. Завершенность неоадьювантного этапа лечения составила 93%. Завершенность адьювантного этапа лечения 46%, полностью завершили весь запланированный объем лечения 69% больных. Максимальная токсичность III и IV степеней наблюдалась у 29% пациентов в основном в виде печеночной токсичности и нейтропении. Количество R0-резекций составило 91%. Количество послеоперационных осложнений, оцениваемых по шкале Clavien–Dindo, — 33%. Выраженный терапевтический патоморфоз опухоли составил 27%, из них полный патоморфоз 9% (ypT0N0). На данный момент живы и продолжают наблюдение 70% больных, медиана наблюдения 24 мес.

Выводы

Данная работа показывает, что режим FLOT в целом безопасен и переносим, данный режим химиотерапии не приводит к увеличению количества и качества послеоперационных осложнений в сравнении с режимом DCF/XELOX. Критерии клинической оценки категории N (состояние регионарных лимфатических узлов) нуждаются в оптимизации с целью ее уточнения. В то же время завершенность неоадьювантного этапа лечения выше, чем адьювантного (95 и 68% соответственно); полученные данные существенно превосходят результаты зарубежных коллег. Непосредственная эффективность данного режима полихимиотерапии по критерию лечебного патоморфоза по полученным нами данным ниже, чем в оригинальном исследовании, что требует проведения дальнейших исследований отечественных пациентов.

Список литературы

1. <https://gco.iarc.fr/>

2. SE Al-Batran, RD Hofheinz, C Pauligk, et al. Histopathological regression after neoadjuvant docetaxel, oxaliplatin, fluorouracil, and leucovorin versus epirubicin, cisplatin, and fluorouracil or capecitabine in patients with resectable gastric or gastro-oesophageal junction adenocarcinoma (FLOT4-AIO): results from the phase 2 part of a multicentre, open-label, randomised phase 2/3 trial *Lancet Oncol*, 17 (2016), pp. 1697-1708.
3. Salah-Eddin Al-Batran. Perioperative chemotherapy with fluorouracil plus leucovorin, oxaliplatin, and docetaxel versus fluorouracil or capecitabine plus cisplatin and epirubicin for locally advanced, resectable gastric or gastro-oesophageal junction adenocarcinoma (FLOT4): a randomised, phase 2/3 trial. *Lancet*. 2019 May 11;393(10184):1948-1957. doi: 10.1016/S0140-6736(18)32557-1. Epub 2019 Apr 11.

Оценка токсических реакций при комбинированном лечении местнораспространенного рака желудка

Авторы:

(1) Миронова Диана Юрьевна, dimir09@yandex.ru, МРНЦ им. А.Ф. Цыба — филиал ФГБУ «НМИЦ радиологии» Минздрава России, Обнинск

(2) Скоропад Виталий Юрьевич, skoropad@mrrc.obninsk.ru, МРНЦ им. А.Ф. Цыба — филиал ФГБУ «НМИЦ радиологии» Минздрава России, Обнинск

(3) Колобаев Илья Владимирович, kolobaeviv@yandex.ru, МРНЦ им. А.Ф. Цыба — филиал ФГБУ «НМИЦ радиологии» Минздрава России, Обнинск

Ключевые слова

местнораспространенный рак желудка, химиолучевая терапия, неoadъювантное лечение, токсичность

Актуальность

Рак желудка занимает лидирующие позиции в структуре онкологической заболеваемости и смертности в мире в целом и в России в частности [1]. Стандартом лечения является проведение радикального хирургического вмешательства с периоперационной химиотерапией по схеме FLOT [2]. Роль лучевой терапии до настоящего времени не определена, проводятся международные рандомизированные исследования [3].

Цель

Произвести оценку токсичности неoadъювантной химиотерапии с последующей химиолучевой терапией.

Материалы и методы

В 2019–2021 гг. было включено 47 больных местнораспространенным раком желудка (26 мужчин и 21 женщина; возраст — 40–75 лет). Распределение по клинической стадии (cTNM): cT3/T4a-b — 26/21; cN0/N1-3 — 20/27. Наиболее часто имело место поражение верхней трети желудка — 19 больных (из них 9 с распространением на пищевод). По гистологическому типу чаще встречалась аденокарцинома G3 (23 пациента). Неoadъювантный компонент включал 2 цикла химиотерапии по схеме FLOT и 3D-конформную дистанционную лучевую терапию (РОД — 2 Гр, СОД — 46 Гр) на фоне химиотерапии препаратами капецитабин и оксалиплатин с последующим хирургическим лечением. Токсичность оценивалась по классификации NCI CTCAE V5.0.

Результаты

На фоне проведения 2 циклов FLOT у 20 (42,6%) больных была отмечена гематологическая токсичность, в половине случаев III–IV степени тяжести, проявляющаяся в основном в виде лейкопении и нейтропении. Также у 8 (17%) больных отмечены гастроинтестинальные реакции, которые не превышали I–II степени; у 6 (12,8%) пациентов — печеночная токсичность I–II степени. Один (2,1%) пациент отказался от проведения неoadъювантной терапии из-за токсичности III степени, и был радикально прооперирован. Химиолучевую терапию начали 46 (97,8%) пациентов; токсические реакции были отмечены у 44 (95,6%) пациентов. В большинстве случаев токсичность не превышала I–II степени. Гематологическая токсичность III степени и выше отмечена у 5 (10,9%) пациентов, гастроинтестинальная — у 11 (23,9%) и печеночная — у 2 (4,3%) пациентов. Все реакции успешно купированы, летальных исходов зафиксировано не было. Неoadъювантный компонент был завершён у 45 (95,7%) больных. Хирургический этап лечения выполнен у 44 (93,6%) пациентов, в 43 (91,5%) случаях — в объеме R0.

Выводы

Проведение 2 индукционных циклов полихимиотерапии по схеме FLOT с последующим химиолучевым лечением (РОД — 2 Гр, СОД — 46 Гр, на фоне химиотерапии препаратами капецитабин, оксалиплатин) является безопасным неoadъювантным методом лечения с приемлемым уровнем токсичности.

Список литературы

1. Злокачественные новообразования в России в 2021 году (заболеваемость и смертность). Под. Ред. А.Д. Каприна, В.В. Старинского, А.О. Шахзадовой. М., 2022, МНИОИ им. П.А. Герцена — филиал ФГБУ «НМИЦ радиологии» Минздрава России, 252 с. ISBN 978-5-85502-280-3.
2. Al-Batran S-E, Homann N, Pauligk C, et al. Perioperative chemotherapy with fluorouracil plus leucovorin, oxaliplatin, and docetaxel versus fluorouracil or capecitabine plus cisplatin and epirubicin for locally advanced, resectable gastric or gastro-oesophageal junction adenocarcinoma (FLOT4): a randomised, phase 2/3 trial. Lancet 2019; [http://dx.doi.org/10.1016/S0140-6736\(18\)32557-1](http://dx.doi.org/10.1016/S0140-6736(18)32557-1)
3. Leong T, Smithers BM, Haustermans K, Michael M, GebSKI V, Miller D, ZalcbERG J, Boussioutas A, Findlay M, O'Connell RL, Verghis J, Willis D, Kron T, Crain M, Murray WK, Lordick F, Swallow C, Darling G, Simes J, Wong R. TOPGEAR: A Randomized, Phase III Trial of Perioperative ECF Chemotherapy with or Without Preoperative Chemoradiation for Resectable Gastric Cancer: Interim Results from an International, Intergroup Trial of the AGITG, TROG, EORTC and CCTG. Ann Surg Oncol. 2017 Aug;24(8):2252-2258. PMID: 28337660. DOI: <https://doi.org/10.1245/s10434-017-5830-6>.

Неoadъювантная химиотерапии в комбинированном лечении рака желудка

Авторы:

(1) Гладышев Дмитрий Владимирович, gladyshevd@gmail.com, СПб ГБУЗ «Городская больница № 40 Курортного района», Санкт-Петербург

(2) Коваленко Сергей Алексеевич, kowalenko78@yandex.ru, СПб ГБУЗ «Городская больница № 40 Курортного района», Санкт-Петербург

(3) Свитич Вадим Юрьевич, drsvitich@mail.ru, СПб ГБУЗ «Городская больница № 40 Курортного района», Санкт-Петербург

(4) Моисеев Михаил Евгеньевич, dr.michail.moiseev@gmail.com, СПб ГБУЗ «Городская больница № 40 Курортного района», Санкт-Петербург

(5) Ветошкин Вячеслав Андреевич, vetoshkin_slava@mail.ru, СПб ГБУЗ «Городская больница № 40 Курортного района», Санкт-Петербург

(6) Гнедаш Сергей Сергеевич, sgnedash@list.ru, СПб ГБУЗ «Городская больница № 40 Курортного района», Санкт-Петербург

Ключевые слова

роботическая хирургия, рак желудка, онкология, резекция желудка, гастрэктомия

Актуальность

Рак желудка занимает 6-е место в структуре онкологической заболеваемости в мире и 4-е место в структуре смертности (ВОЗ, 2020). Ряд метаанализов, основанных на рандомизированных клинических исследованиях (MAGIC, FNCLCC, FFCO и др.), подтверждают эффективность комбинированного подхода, включающего оперативное лечение и периоперационную (неoadъювантную) противоопухолевую лекарственную терапию. Данный подход показан уже при ранних стадиях рака желудка (cT2N0 и более). Однако выбор режимов и их сочетание, влияние неoadъювантной химиотерапии на частоту развития интра- и послеоперационных осложнений в настоящее время обсуждаются.

Цель

Оценить непосредственные результаты хирургического лечения рака желудка различной локализации у пациентов, перенесших неoadъювантную химиотерапию.

Материалы и методы

Работа представляет собой ретроспективное исследование, основанное на анализе 107 медицинских карт пациентов, перенесших комбинированное лечение по поводу рака желудка различной локализации с 2018 по 2022 г. в СПб ГБУЗ «Городская больница № 40 Курортного района». Средний возраст пациентов составил 64,6±5,5 года (от 33 года до 78 лет). Гистологический тип опухоли: у 94 (87,9%) пациентов была верифицирована аденокарцинома, перстневидно-клеточный рак верифицирован у 13 (12,1%) пациентов. Оперативные вмешательства выполнялись открытым (n=31), лапароскопическим (n=34) способами и с использованием роботических хирургических комплексов Da Vinci (Si и Xi) (n=42). Неoadъювантная химиотерапия проводилась по схемам mFOLFOX6, FLOT и FLOT+трастузумаб. Оценку лечебного патоморфоза (регресса опухоли) проводили по шкале AJCC/CAP.

Результаты

Всего выполнено 76 дистальных субтотальных резекций желудка и 31 гастрэктомия. Среднее время выполнения дистальной субтотальной резекции желудка составило 210,5 минуты (178,8–249,5), при выполнении гастрэктомии — 285,0 минуты (275,5–303,0). Медиана интраоперационной кровопотери составила 65,0 мл (10,0–170,0). Среднее количество удаленных лимфатических узлов — 29,0 штук (18,0–43,0). Летальный исход был зарегистрирован в 1 (0,9%) случае. В 7 (6,5%) случаях зарегистрированы послеоперационные осложнения III–IV класса по Clavien–Dindo. При гистологическом исследовании у всех больных в краях резекции опухолевого роста выявлено не было (R0). После проведенного комбинированного лечения в 1 (0,9%) случае был получен полный регресс опухоли желудка (CAP-0), почти полный ответ на терапию был получен в 16 (15%) случаях (CAP-1), в 37 (34,6%) случаях был получен частичный ответ (CAP-2) и в 53 (49,5%) случаях ответа на неoadъювантную терапию получено не было (CAP-3).

Выводы

В исследовании показана эффективность неoadъювантной химиотерапии, а также возможность безопасно выполнения оперативных вмешательств в рамках комбинированного лечения рака желудка с минимальным числом осложнений.

Список литературы

1. Cunningham D, Allum WH, et al. Perioperative chemotherapy versus surgery alone for resectable gastroesophageal cancer. *N Engl J Med*. 2006.
2. Ychou M, Boige V, et al. Perioperative chemotherapy compared with surgery alone for resectable gastroesophageal adenocarcinoma: an FNCLCC and FFCD multicenter phase III trial. *J Clin Oncol*. 2011.
3. Claassen YHM, Hartgrink HH, Dikken JL, et al. Surgical morbidity and mortality after neoadjuvant chemotherapy in the CRITICS gastric cancer trial. *Eur J Surg Oncol*. 2018.
4. Anderson E, LeVe A, Kim S, et al. Comparison of Clinicopathologic Outcomes Across Neoadjuvant and Adjuvant Treatment Modalities in Resectable Gastric Cancer. *JAMA Network Open*. 2021.
5. Bracale U, Corcione F, Pignata G, et al. Impact of neoadjuvant therapy followed by laparoscopic radical gastrectomy with D2-lymph node dissection in Western population: A multi-institutional propensity score-matched study. *J of Surg Oncol*. 2021.

Влияние неoadъювантного компонента при комбинированном лечении резектабельного рака пищевода на структуру послеоперационных осложнений

Авторы:

(1) Смоленов Евгений Игоревич, e.smolenov@gmail.com, МРНЦ им. А.Ф. Цыба — филиал ФГБУ «НМИЦ радиологии» Минздрава России, Обнинск

(2) Колобаев Илья Владимирович, kolobaeviv@yandex.ru, МРНЦ им. А.Ф. Цыба — филиал ФГБУ «НМИЦ радиологии» Минздрава России, Обнинск

(3) Миронова Диана Юрьевна, dimir09@yandex.ru, МРНЦ им. А.Ф. Цыба — филиал ФГБУ «НМИЦ радиологии» Минздрава России, Обнинск

(4) Рябов Андрей Борисович, ФГБУ «НМИЦ радиологии» Минздрава России, Москва

Ключевые слова

рак пищевода, комбинированное лечение, неoadъювантное лечение, химиотерапия, химиолучевое лечение, эзофагэктомия

Актуальность

Рак пищевода занимает 9-е место по количеству выявленных новых случаев и 6-е место по смертности от онкологических заболеваний. В настоящее время неoadъювантная полихимиотерапия и химиолучевая терапия являются стандартом лечения местнораспространенного рака пищевода в сочетании с хирургическим вмешательством [1].

Цель

Основная цель данного исследования — анализ послеоперационных осложнений у пациентов, получивших комбинированное лечение резектабельного рака пищевода.

Материалы и методы

В исследование было включено 79 пациентов, которым выполнено радикальное хирургическое вмешательство по поводу рака пищевода с января 2019 г. по март 2023 г. в МРНЦ им. А.Ф. Цыба. В 62 (78,5%) случаях больным было проведено неoadъювантное лечение, в 17 — только хирургическое. Преобладали мужчины — 74,6% ($n=59$). Медиана возраста составила 58,8 года (35–83). У 49 (62,0%) пациентов морфологический тип представлен плоскоклеточным раком. Чаще встречались пациенты с III стадией заболевания — 39 (49,3%), у 27 (34,1%) диагностирована II стадия. Неoadъювантная одномоментная химиолучевая терапия проведена 21 (33,9%) пациенту, индукционная терапия с последующим химиолучевым лечением — 23 (37,1%), неoadъювантная химиотерапия — 18 (29%) больным.

Результаты

Согласно классификации Clavien–Dindo послеоперационные осложнения в группе неoadъювантного лечения были диагностированы в 43 (69,2%) случаях, преимущественно преобладали осложнения I и II степени, которые составили 28 (65,1%) случаев, преимущественно серомы, гематологические и инфекционные осложнения. В 4 (1%) случаях был диагностирован плеврит, потребовавший проведения плеврорцентеза (IIIa степень). Осложнения степени IIIb, потребовавшие повторного хирургического вмешательства, — у 6 (13,9%) пациентов: по 1 случаю тонкокишечной непроходимости и дефекта трахеи и 4 случая несостоятельности анастомоза или дефекта желудочного стебля. Летальные исходы у 5 больных, в 3 случаях причиной смерти стал дефект пищеводно-желудочного анастомоза, в 1 случае — аррозивное кровотечение и у 1 пациента внезапная коронарная смерть. Частота и степень осложнений (III степени и выше) между группами статистически не отличались ($p=0,16$) и составили 24,2% (15/62) в группе неoadъювантного лечения против 23,5% (4/17) — хирургического лечения. Ранняя послеоперационная летальность в группе неoadъювантного лечения составила 5 из 62 (8,1%) против 1 из 17 (5,8%) в группе только хирургического лечения ($p=0,75$).

Выводы

Предоперационная химиолучевая терапия является стандартом лечения пациентов с плоскоклеточным раком пищевода. В нашей работе статистически значимых различий в летальности и количестве осложнений III степени и выше в группах пациентов с неoadъювантной терапией и без получено не было.

Использованная литература

Клинические рекомендации «Рак пищевода и кардии» от 2021 г.

ГАСТРОИНТЕСТИНАЛЬНЫЙ РАК (НЕКОЛОРЕКТАЛЬНЫЙ): ЛЕКАРСТВЕННОЕ ЛЕЧЕНИЕ

Современные возможности тотальной предоперационной лекарственной терапии рака желудка

Авторы:

(1) *Августинович Александра Владимировна*, aov862@yandex.ru, ФГБНУ «Томский национальный исследовательский медицинский центр РАН», Томск

(2) *Афанасьев Сергей Геннадьевич*, doc1966@yandex.ru, ФГБНУ «Томский национальный исследовательский медицинский центр РАН», Томск

(3) *Спирина Людмила Викторовна*, spirinalvl@mail.ru, ФГБНУ «Томский национальный исследовательский медицинский центр РАН», Томск

(4) *Волков М.Ю.*, dok1975@yandex.ru, ФГБНУ «Томский национальный исследовательский медицинский центр РАН», Томск

Ключевые слова

рак желудка, комбинированное лечение

Актуальность

Рак желудка (РЖ) как в Российской Федерации, так и во всем мире занимает лидирующие позиции в структуре онкологической заболеваемости и смертности. В настоящее время при раке желудка существует три информативных предиктивных маркера для выбора эффективной схемы терапии. Это, прежде всего, касается метастатических его форм. Определение экспрессии Her2neu уже вошло в рутину многих онкологических учреждений. Вторым по значимости является определение PD-L-статуса опухоли.

Цель

Изучить переносимость и непосредственную эффективность предоперационной терапии РЖ

Материалы и методы

В исследование включен 71 пациент с морфологически доказанным операбельным РЖ, стадией опухолевого процесса T2-4N0-3M0. До начала терапии больным проведено стандартное комплексное обследование. Кроме того, до начала лечения всем пациентам проводилось стандартное гистологическое исследование биопсийного материала, полученное в результате эзофагогастроудоденоскопии, а также иммуногистохимическое исследование (Her2neu, PD-L1 статус, dMMR). Контрольное обследование выполнялось перед началом лечения, через 4 курса и перед операцией (8 курсов). Лечение проводится по схеме: 8 курсов полихимиотерапии по схеме FLOT с интервалом между курсами 14 дней, при этом у пациентов с гиперэкспрессией HER2/neu дополнительно в 1-й день вводили трастузумаб в дозе 4 мг/кг внутривенно капельно. У пациентов с позитивным PDL-статусом (CPS>10) к лечению добавлялась иммунотерапия препаратом пембролизумаб в дозе 400 мг 1 раз в 6 недель. Через 4–8 нед после завершения консервативной терапии проводилась оценка эффективности проводимой терапии с последующим оперативным вмешательством. В большинстве случаев выполнялась гастрэктомия. Послеоперационная летальность составила 1,4% (1 пациент), послеоперационные осложнения развились у 2 (2,8%) пациентов.

Результаты

При плановом морфологическом исследовании гистологического материала у 10 (14,08%) пациентов зафиксирована полная морфологическая регрессия опухоли (патоморфоз по Mandard 1).

Выводы

Назначение тотальной предоперационной (цитостатической, таргетной, иммунотерапии), назначенной согласно молекулярным маркерам у больных операбельным РЖ, позволяет надеяться на улучшение результатов лечения.

Использованная литература

1. Efficacy and safety of neoadjuvant immunotherapy in patients with microsatellite instability-high gastrointestinal malignancies: A case series Zhening Zhang , Siyuan Cheng , Jifang Gong , Ming Lu , Jun Zhou , Xiaotian Zhang , Jian Li , Lin Shen, Zhi Peng. European Journal of Surgical Oncology 46 (2020) e33ee39

Одноцентровое исследование онкологических преимуществ проведения неoadъювантной химиотерапии у больных резектабельным раком поджелудочной железы: протокол клинического исследования

Авторы:

(1) *Вервекин Илья Валерьевич*, iivervekin@yandex.ru, ФПО ФГБОУ ВО «Первый Санкт-Петербургский государственный медицинский университет им. академика И.П. Павлова» Минздрава России, Санкт-Петербург

(2) *Трушин Антон Александрович*, anton.trushin@rambler.ru, ФПО ФГБОУ ВО «Первый Санкт-Петербургский государственный медицинский университет им. академика И.П. Павлова» Минздрава России, Санкт-Петербург

(3) *Курсенко Роман Вадимович*, romakurss@gmail.com, ФПО ФГБОУ ВО «Первый Санкт-Петербургский государственный медицинский университет им. академика И.П. Павлова» Минздрава России, Санкт-Петербург

(4) *Зайцев Данила Александрович*, zaitsev.danila@gmail.com, ФПО ФГБОУ ВО «Первый Санкт-Петербургский государственный медицинский университет им. академика И.П. Павлова» Минздрава России, Санкт-Петербург

(5) *Захаренко Александр Анатольевич*, zaytsev.danila@gmail.com, ФПО ФГБОУ ВО «Первый Санкт-Петербургский государственный медицинский университет им. академика И.П. Павлова» Минздрава России, Санкт-Петербург

Ключевые слова

резектабельный рак поджелудочной железы, неoadъювантная химиотерапия, рандомизированное исследование, FOLFIRINOX.

Актуальность

Рак поджелудочной железы (РПЖ) — агрессивная опухоль, даже на ранних стадиях, прогноз заболевания исходно неблагоприятный. Один из путей улучшения прогноза — неoadъювантная химиотерапия (НАХТ). На данный момент доступны результаты единичных клинических исследований эффективности НАХТ при резектабельном РПЖ, поэтому определение показаний для ее назначения — наиболее дискуссионная тема последнего времени. До сих пор без ответа остается вопрос об оптимальной схеме и продолжительности проведения НАХТ. Наше исследование впервые даст ее качественную оценку и подтвердит или опровергнет гипотезу о целесообразности ее проведения.

Цель

Определить, превосходят ли отдаленные результаты применения НАХТ у больных резектабельным РПЖ результаты стандартного лечения.

Материалы и методы

Исследование является одноцентровым, проспективным, рандомизированным контролируемым. Первичная конечная точка — однолетняя безрецидивная выживаемость. Вторичные конечные точки: общая выживаемость, частота осложнений (Clavien–Dindo), гистологическая стадия опухоли урTN, ответ опухоли на лечение (согласно системе оценок Колледжа американских патологоанатомов), частота R1/R0-резекции, резектабельность. В исследование будут включаться пациенты с аденокарциномой поджелудочной железы, соответствующей критериям резектабельности (по данным NCCN 2023 г.). Пациенты рандомизируются в отношении 1:1 или в группу контроля (радикальная операция + последующая), или в экспериментальную группу (НАХТ по схеме mFOLFIRINOX + радикальная операция + последующая АХТ). При определении объема выборки использовались имеющиеся данные популяционных исследований, согласно которым безрецидивная однолетняя выживаемость составляет 50%. Предполагаемое увеличение при применении НАХТ составит 25%. В соответствии с уровнем значимости $\alpha=0,05$, мощностью исследования 80% и с учетом прогнозируемой 10% поправки объем выборки составил 64 пациента. Для статистической оценки первичной конечной точки будет использован метод Каплана–Мейера. Для сравнения кривых выживаемости будет применяться Log-rank test. Для оценки остальных вторичных конечных точек будут использованы параметрические и непараметрические критерии сравнения средних величин и таблиц сопряженности.

Результаты

Исследование одобрено локальным этическим комитетом ФГБОУ ПСПбГМУ им. академика И.П. Павлова, зарегистрировано на портале ClinicalTrials.gov, протокол исследования опубликован в журнале «Вопросы онкологии». На данный момент в исследование включено 22 пациента.

Выводы

Представленное исследование позволит получить данные в отношении эффективности использования НАХТ у больных резектабельным РПЖ, что даст возможность улучшить результаты лечения больных РПЖ.

Список литературы

1. Вервекин И.В., Трушин А.А., Курсенко Р.В., и др. Эмбрионально-ориентированная хирургия рака головки поджелудочной железы // Вопросы онкологии. 2022. 68(5): 555-564. <https://doi.org/10.37469/0507-3758-2022-68-5-555-564>
2. Bray F., Ferlay J., Soerjomataram I., et al. Global cancer statistics 2018: GLOBOCAN estimates of incidence and mortality worldwide for 36 cancers in 185 countries. *CA Cancer J. Clin.* 2018; 68 (6): 394–424.
3. Siegel R.L., Miller K.D., Jemal A. Cancer statistics, 2019. *CA Cancer J. Clin.* 2019; 69 (1): 7–34. <http://doi.org/10.3322/caac.21551>.
4. Janssen QP, van Dam JL, Bonsing BA, et al. Total neoadjuvant FOLFIRINOX vs. neoadjuvant gemcitabine-based chemoradiotherapy and adjuvant gemcitabine for resectable and borderline resectable pancreatic cancer (PREOPANC-2 trial): study protocol for a nationwide multicenter randomized controlled trial. *BMC Cancer.* (2021) 21:300. DOI: 10.1186/s12885-021-08031-z.

5. Perioperative or Adjuvant mFOLFIRINOX for Resectable Pancreatic Cancer. ClinicalTrials.gov identifier. Available online at: <https://clinicaltrials.gov/ct2/show/NCT04927780> (accessed August 1, 2022).
6. Testing the Use of the Usual Chemotherapy Before and After Surgery for Removable Pancreatic Cancer. ClinicalTrials.gov identifier. Available online at: <https://clinicaltrials.gov/ct2/show/NCT04340141> (accessed August 1, 2022).
7. Labori KJ, Lassen K, Hoem D, et al. Neoadjuvant chemotherapy versus surgery first for resectable pancreatic cancer (Norwegian Pancreatic Cancer Trial — 1 (NorPACT-1)) — study protocol for a national multicentre randomized controlled trial. BMC Surg. (2017) 17:94. DOI: 10.1186/s12893-017-0291-1.
8. Schwarz L, Vernerey D, Bachet JB, et al. Resectable pancreatic adenocarcinoma neo-adjuvant FOLF(IRIN)OX- based chemotherapy — a multicenter, non-comparative, randomized, phase II trial (PANACHE01-PRODIGE48 study). BMC Cancer. (2018) 18:762. DOI: 10.1186/s12885-018-4663-4.
9. Dhir M, Malhotra GK, Sohal DPS, et al. Neoadjuvant treatment of pancreatic adenocarcinoma: a systematic review and meta-analysis of 5520 patients. World J Surg Oncol. 2017;15(1):183. Published 2017 Oct 10. DOI:10.1186/s12957-017-1240-2.
10. Rosner B. Fundamentals of Biostatistics. 7th ed. Boston, MA: Brooks/Cole; 2011.

Саркопения как предиктор гепатотоксичности при проведении химиотерапии у пациентов раком поджелудочной железы

Авторы:

(1) Клуниченко Александр Александрович, kluni.78@mail.ru, ФГАУ «НМИЦ «Лечебно-реабилитационный центр» Минздрава России, Москва

(2) Серяков Александр Павлович, alseriyakov@yandex.ru, доктор медицинских наук, профессор, отличник здравоохранения РФ. главный онколог многопрофильного медицинского холдинга «СМ-клиника», Москва (3) Прокофьева Анастасия Александровна, nastik4289@yandex.ru, ГБУЗ г. Москвы «Московский научно-практический центр дерматовенерологии и косметологии ДЗМ», Москва

(4) Демидов Сергей Михайлович, professordemidov@mail.ru, доктор медицинских наук, профессор, заведующий кафедрой онкологии и лучевой диагностики ФГБОУ ВО «Уральский государственный медицинский университет» Минздрава России, Екатеринбург

(5) Шахнович Елена Борисовна, shakhnovich@yandex.ru, ФГАУ «НМИЦ «Лечебно-реабилитационный центр» Минздрава России, Москва

Ключевые слова

рак поджелудочной железы, саркопения, гепатотоксичность, химиотерапия

Актуальность

Одна из важных проблем онкологии — токсические эффекты химиотерапии, что сказывается на результатах лечения онкологических заболеваний и, в частности, рака поджелудочной железы (РПЖ). Саркопения, или потеря мышечной массы, при РПЖ — один из предикторов гепатотоксичности.

Цель

Изучить влияние саркопии на развитие гепатотоксичности у пациентов с местнораспространенным и метастатическим РПЖ.

Материалы и методы

В исследования включили 66 пациентов, получивших химиотерапевтическое лечение. Медиана возраста пациентов — 59,3 года. Исследование саркопии проводили на компьютерных томографах с толщиной среза 1,5 мм. Площадь (см²) мышечной ткани определяли по двум последовательным аксиальным срезам на уровне поясничного позвонка L3. Для определения саркопии вычисляли скелетно-мышечный индекс L3 (СМИ) — площадь скелетных мышц на уровне позвонка L3 к квадрату роста пациента. Состояние расценивали как саркопения при значениях СМИ 52,4 см²/м² для мужчин и 38,5 см²/м² для женщин (Prado С.М. et al., 2008).

Результаты

Гепатотоксичность выявили у 57,5% (n=38) пациентов с РПЖ, проходящих химиотерапию, среди которых у 28 (60,87%) была саркопения. Наличие гепатотоксичности у больных РПЖ с саркопенией и без. I L3 массел Саркопения Гепатотоксичность Нет Гепатотоксичность Есть Всего... нет 10 10 20% 50,00% 50,00% есть 18 28 46% 39,13% 60,87% Всего... 28 38 66

Выводы

Саркопения может быть предиктором гепатотоксичности, что, в свою очередь, снижает белковосинтетическую, дезинтоксикационную функции печени, что может отразиться на эффективности химиотерапии у больных местнораспространенным и метастатическим РПЖ.

Использованная литература

1. Prado CM, Lieffers JR, McCargar LJ, et al. 2008. Prevalence and clinical implications of sarcopenic obesity in patients with solid tumours of the respiratory and gastrointestinal tracts: a population-based study. *Lancet Oncol.* 9: 629–35.

Влияние саркопии на общую токсичность и выживаемость при проведении химиотерапии у пациентов с местнораспространенным и метастатическим раком поджелудочной железы

Авторы:

(1) Клуниченко Александр Александрович, kluni.78@mail.ru, ФГАУ «НМИЦ «Лечебно-реабилитационный центр» Минздрава России, Москва

(2) Серяков Александр Павлович, alseryakov@yandex.ru, доктор медицинских наук, профессор, отличник здравоохранения РФ. главный онколог многопрофильного медицинского холдинга «СМ-клиника», Москва (3) Прокофьева Анастасия Александровна, nastik4289@yandex.ru, ГБУЗ г. Москвы «Московский научно-практический центр дерматовенерологии и косметологии ДЗМ», Москва

(4) Демидов Сергей Михайлович, professordemidov@mail.ru, ФГБОУ ВО «Уральский государственный медицинский университет» Минздрава России, Екатеринбург

(5) Шахнович Елена Борисовна, shakhnovich@yandex.ru, ФГАУ «НМИЦ «Лечебно-реабилитационный центр» Минздрава России, Москва

Ключевые слова

рак поджелудочной железы, саркопения, токсичность, выживаемость, химиотерапия

Актуальность

Рак поджелудочной железы (РПЖ) по-прежнему имеет плохой прогноз с 5% 5-летней выживаемостью при использовании всех видов противоопухолевого лечения.

Цель

Целью нашего исследования стало изучение влияния саркопии на развитие общей токсичности и снижение выживаемости пациентов с местнораспространенным и метастатическим РПЖ.

Материалы и методы

В исследования включили 66 пациентов, проходивших химиотерапевтическое лечение. Медиана возраста пациентов — 59,3 года. На сегодняшний день эталонным методом для определения саркопии считают компьютерную томографию (КТ). Саркопию исследовали на компьютерных томографах с толщиной среза 1,5 мм. Площадь (см²) мышечной ткани определяли по двум последовательным аксиальным срезам на уровне поясничного позвонка L3. Для определения саркопии проводили определение скелетно-мышечного индекса L3 (СМИ) — площадь скелетных мышц на уровне позвонка L3 к квадрату роста пациента. Состояние расценивали как саркопения при значениях СМИ 52,4 см²/м² для мужчин и 38,5 см²/м² для женщин по Prado CM. et al. (2008).

Результаты

В нашем исследовании токсические эффекты химиотерапии выявили у 61,5% (n=40) пациентов РПЖ, а саркопию — у 59% (n=26), p=0,45. У пациентов с РПЖ и отсутствием токсичности химиотерапии с наличием саркопии медиана общей выживаемости составила 41 мес. С токсичностью химиотерапии на фоне саркопии медиана выживаемости была существенно меньше — 14,1 мес. Как следствие, токсичность химиотерапии у больных РПЖ с саркопией может быть предиктором как худшей переносимости лечения, так и снижения общей выживаемости (p=0,042).

Выводы

Результаты нашего исследования свидетельствуют, что саркопения у пациентов с местнораспространенным и метастатическим РПЖ может считаться предиктором худшей общей выживаемости и повышения токсичности химиотерапии.

Использованная литература

1. Prado CM, Lieffers JR, McCargar LJ, et al. 2008. Prevalence and clinical implications of sarcopenic obesity in patients with solid tumours of the respiratory and gastrointestinal tracts: a population-based study. *Lancet Oncol.* 9: 629–35.

ГАСТРОИНТЕСТИНАЛЬНЫЙ РАК (НЕКОЛОРЕКТАЛЬНЫЙ): ХИРУРГИЧЕСКОЕ ЛЕЧЕНИЕ

Непосредственные результаты робот-ассистированных оперативных вмешательств при раке желудка

Авторы:

(1) Коваленко Сергей Алексеевич, kowalenko78@yandex.ru, СПб ГБУЗ «Городская больница № 40 Курортного района», Санкт-Петербург

(2) Гладышев Дмитрий Владимирович, gladyshevd@gmail.com, СПб ГБУЗ «Городская больница № 40 Курортного района», Санкт-Петербург

(3) Свитич Вадим Юрьевич, drsvitich@mail.ru, СПб ГБУЗ «Городская больница № 40 Курортного района», Санкт-Петербург

(4) Моисеев Михаил Евгеньевич, dr.michail.moiseev@gmail.com, СПб ГБУЗ «Городская больница № 40 Курортного района», Санкт-Петербург

(5) Гнедаш Сергей Сергеевич, serg07open@list.ru, СПб ГБУЗ «Городская больница № 40 Курортного района», Санкт-Петербург

(6) Ветошкин Вячеслав Андреевич, vetoshkinslava@gmail.com, СПб ГБУЗ «Городская больница № 40 Курортного района», Санкт-Петербург

Ключевые слова

робот-ассистированная хирургия, рак желудка, онкология, резекция желудка, гастрэктомия

Актуальность

Хирургия рака желудка остается одним из наиболее сложных в техническом плане направлений в абдоминальной онкологии. Малоинвазивные лапароскопические оперативные вмешательства имеют преимущества и все чаще применяются при хирургическом лечении рака желудка. Однако роль и место робот-ассистированных технологий при лечении данной онкопатологии в настоящее время до конца не определены и не нашли отражения ни в одних клинических рекомендациях.

Цель

Анализ и обобщение полученного опыта выполнения робот-ассистированных оперативных вмешательств при раке желудка на базе СПб ГБУЗ «Городская больница № 40 Курортного района» и демонстрация непосредственных хирургических результатов

Материалы и методы

В период с 2018 по 2022 г. в городской больнице № 40 с использованием робот-ассистированных технологий было прооперировано 111 больных раком желудка. Число пациентов мужского пола составило 60 (54,1%), женского пола — 51 (45,9%). Средний возраст пациентов составил 64,6±5,5 года (33–78). Средний индекс массы тела (ИМТ) — 27,9±2,8 кг/м², доля пациентов с ожирением (ИМТ>=30 кг/м²) составила 39,2%. При выполнении оперативных вмешательств использовали два роботических хирургических комплекса — Da Vinci Si и Xi.

Результаты

Всего выполнено 79 дистальных субтотальных резекций желудка и 32 гастрэктомии. Медиана длительности операции при выполнении дистальной субтотальной резекции желудка составила 210,5 минуты (178,8–249,5), при выполнении гастрэктомии — 285,0 минуты (275,5–303,0). Медиана интраоперационной кровопотери составила 65,0 мл (10,0–170,0). Медиана количества удаленных лимфатических узлов составила 29,0 узла (18,0–43,0). При гистологическом исследовании у всех больных в краях резекции опухолевого роста выявлено

не было (R0). Конверсия доступа потребовалась в 2 (1,8%) случаях. Летальный исход был зарегистрирован в 1 (0,9%) случае. В 7 (6,3%) случаях зарегистрированы послеоперационные осложнения III–IV класса по Clavien–Dindo. Медиана койко-дней после выполнения дистальной субтотальной резекции желудка составила 7,0 дня (7,0–10,0), после выполнения гастрэктомии — 9,0 дня (9,0–12,0).

Выводы

Наши собственные клинические данные подтверждают общемировой опыт возможности выполнения робот-ассистированных оперативных вмешательств при такой сложной патологии, как рак желудка с минимальным числом интра- и послеоперационных осложнений, которые имели место, как правило, у пожилых пациентов с выраженной сопутствующей патологией, ожирением и исходным местнораспространенным опухолевым процессом.

Список литературы

1. Baral S, Arawker MH, Sun Q, Jiang M, Wang L, Wang Y, Ali M, Wang D. Robotic versus laparoscopic gastrectomy for gastric cancer: a mega meta-analysis. *Frontiers in Surgery*. 2022 Jun 28:924.
2. van Boxel GI, Ruurda JP, van Hillegersberg R. Robotic-assisted gastrectomy for gastric cancer: a European perspective. *Gastric Cancer*. 2019 Sep 5;22:909-19.
3. Bobo Z, Xin W, Jiang L, Quan W, Liang B, Xiangbing D, Ziqiang W. Robotic gastrectomy versus laparoscopic gastrectomy for gastric cancer: meta-analysis and trial sequential analysis of prospective observational studies. *Surgical endoscopy*. 2019 Apr 15;33:1033-48.
4. Hashizume M, Shimada M, Tomikawa M, Ikeda Y, Takahashi I, Abe R, Koga F, Gotoh N, Konishi K, Maehara S, Sugimachi K. Early experiences of endoscopic procedures in general surgery assisted by a computer-enhanced surgical system. *Surgical Endoscopy and Other Interventional Techniques*. 2002 Aug;16:1187-91.
5. Hashizume M, Sugimachi K. Robot-assisted gastric surgery. *Surgical Clinics*. 2003 Dec 1;83(6):1429-44.
6. Giulianotti PC, Coratti A, Angelini M, Sbrana F, Cecconi S, Balestracci T, Caravaglios G. Robotics in general surgery: personal experience in a large community hospital. *Archives of surgery*. 2003 Jul 1;138(7):777-84.
7. Guerrini GP, Esposito G, Magistri P, Serra V, Guidetti C, Olivieri T, Catellani B, Assirati G, Ballarin R, Di Sandro S, Di Benedetto F. Robotic versus laparoscopic gastrectomy for gastric cancer: the largest meta-analysis. *International Journal of Surgery*. 2020 Oct 1;82:210-28.
8. Liao G, Zhao Z, Khan M, Yuan Y, Li X. Comparative analysis of robotic gastrectomy and laparoscopic gastrectomy for gastric cancer in terms of their long-term oncological outcomes: a meta-analysis of 3410 gastric cancer patients. *World journal of surgical oncology*. 2019 Dec;17(1):1-9.
9. Li ZY, Zhao YL, Qian F, Tang B, Chen J, He T, Luo ZY, Li PA, Shi Y, Yu PW. Long-term oncologic outcomes of robotic versus laparoscopic gastrectomy for locally advanced gastric cancer: a propensity score-matched analysis of 1170 patients. *Surgical Endoscopy*. 2021 Dec 1:1-0.
10. Lu J, Zheng CH, Xu BB, Xie JW, Wang JB, Lin JX, Chen QY, Cao LL, Lin M, Tu RH, Huang ZN. Assessment of robotic versus laparoscopic distal gastrectomy for gastric cancer: a randomized controlled trial. *Annals of surgery*. 2021 May 15;273(5):858-67.
11. Obama K, Kim YM, Kang DR, Son T, Kim HI, Noh SH, Hyung WJ. Long-term oncologic outcomes of robotic gastrectomy for gastric cancer compared with laparoscopic gastrectomy. *Gastric Cancer*. 2018 Mar;21:285-95.
12. Wang Z, Wang Y, Liu Y. Comparison of short outcomes between laparoscopic and experienced robotic gastrectomy: A meta-analysis and systematic review. *Journal of Minimal Access Surgery*. 2017 Jan;13(1):1.

Факторы риска развития осложнений после панкреатодуоденальной резекции

Авторы:

(1) *Навматуля Александр Юрьевич*, docnavmatulia@mail.com, ГБУЗ «Санкт-Петербургский клинический научно-практический центр специализированных видов медицинской помощи (онкологический) им. Н.П. Напалкова», Санкт-Петербург

(2) *Кузнецов Андрей Игоревич*, k9522765910@gmail.com, ГБУЗ «Санкт-Петербургский клинический научно-практический центр специализированных видов медицинской помощи (онкологический) им. Н.П. Напалкова», Санкт-Петербург

(3) *Альмухаметова Фарида Ринатовна*, farida_almukhametova@mail.ru, ГБУЗ «Санкт-Петербургский клинический научно-практический центр специализированных видов медицинской помощи (онкологический) им. Н.П. Напалкова», Санкт-Петербург

(4) *Савчук Сергей Андреевич*, therectum78@gmail.com, ГБУЗ «Санкт-Петербургский клинический научно-практический центр специализированных видов медицинской помощи (онкологический) им. Н.П. Напалкова», Санкт-Петербург

(5) Царегородцев Александр Евгеньевич, k9522765910@gmail.com, ГБУЗ «Санкт-Петербургский клинический научно-практический центр специализированных видов медицинской помощи (онкологический) им. Н.П. Напалкова», Санкт-Петербург

(6) Мирошников Борис Иванович, miroshnikovbi@mail.ru, ГБУЗ «Санкт-Петербургский клинический научно-практический центр специализированных видов медицинской помощи (онкологический) им. Н.П. Напалкова», Санкт-Петербург

Ключевые слова

панкреатодуоденальная резекция, осложнения операции, консистенция поджелудочной железы, опухоли гепатопанкреатобилиарной зоны

Актуальность

Операция панкреатодуоденальная резекция (ПДР) является «золотым стандартом» лечения пациентов со злокачественными новообразованиями гепатопанкреатобилиарной зоны (ГПБЗ). Риски этой операции сопряжены с достаточно высокой частотой послеоперационных осложнений, которые достигают 37–68%. К наиболее грозным относятся панкреатическая фистула, послеоперационный панкреатит, аррозивные кровотечения. Также многие авторы отмечают высокую частоту развития инфекционных осложнений (до 40%).

Цель

Определить ведущие факторы риска послеоперационных осложнений после панкреатодуоденальной резекции.

Материалы и методы

В период с 2017 по 2022 г. в ГБУЗ «СПбКНПЦсВМП(о) им. Н.П. Напалкова» было выполнено 151 ПДР. Предметом изучения стали основные факторы риска: пациентзависимые (возраст, пол, масса тела), болезньзависимые (стадия опухолевого процесса по системе TNM, диаметр вирсунгова протока, консистенция поджелудочной железы, предоперационное дренирование желчных протоков), операционнозависимые (объем интраоперационной кровопотери, тип панкреатодигестивного анастомоза, время операции). Все осложнения в послеоперационном периоде (при их возникновении) оценивались по классификации Clavien–Dindo.

Результаты

Общее количество послеоперационных осложнений составило 45,7% (69 из 151). Осложнения I класса — 17,9% (27 пациентов), II — 5,2% (8 больных), III — 6,6% (10 пациентов), IV класса — 8,6% (13 пациентов). Летальность (V класс) составила 7,3% (11 пациентов). Пациентов с мягкой поджелудочной железой было 67 (44,3%), с плотной — 74 (55,7%). У 62 (41,0%) пациентов интраоперационно выявлен узкий (менее 3 мм) вирсунгов проток, а у 79 (59%) пациентов — широкий панкреатический проток. По нашим данным, к основным статистически значимым факторам развития послеоперационных осложнений относится диаметр главного панкреатического протока: до 3 мм — осложнения развились у 37 пациентов (59,6%), ≥ 3 мм — у 27 (31,6%), $p=0,046$; у больных с плотной железой — у 15 (20,2%), с мягкой — у 48 (71,6%), $p=0,001$. Остальные анализируемые факторы по значению $p \geq 0,05$ не прошли в выбранный интервал достоверного влияния на общее количество послеоперационных осложнений.

Выводы

Основными факторами, влияющими на количество послеоперационных осложнений после ПДР, стали консистенция поджелудочной железы и диаметр главного панкреатического протока.

Список литературы: —

Интраоперационная флуоресцентная ангиография при эндовидеохирургических операциях по поводу рака пищевода и кардии

Авторы:

(1) Осминин Сергей Викторович, osminin_s_v@staff.sechenov.ru, ФГАОУ ВО Первый МГМУ им. И.М. Сеченова Минздрава России (Сеченовский Университет), Москва

(2) Ветшев Федор Петрович, vetshev_f_p@staff.sechenov.ru, ФГАОУ ВО Первый МГМУ им. И.М. Сеченова Минздрава России (Сеченовский Университет), Москва

(3) *Егоров Алексей Викторович*, egorov_a_v@staff.sechenov.ru, ФГАОУ ВО Первый МГМУ им. И.М. Сеченова Минздрава России (Сеченовский Университет), Москва

(4) *Билялов Ильдар Равильевич*, bilyalov_i_r@staff.sechenov.ru, ФГАОУ ВО Первый МГМУ им. И.М. Сеченова Минздрава России (Сеченовский Университет), Москва

(5) *Евентьева Евгения Владиславовна*, eventeva_e_v@staff.sechenov.ru, ФГАОУ ВО Первый МГМУ им. И.М. Сеченова Минздрава России (Сеченовский Университет), Москва

(6) *Картоев Ахмед Хамзатович*, akhmed.kartoev@mail.ru, ФГАОУ ВО Первый МГМУ им. И.М. Сеченова Минздрава России (Сеченовский Университет), Москва

(7) *Сутин Антон Павлович*, antonsutin@yandex.ru, ФГАОУ ВО Первый МГМУ им. И.М. Сеченова Минздрава России (Сеченовский Университет), Москва

Ключевые слова

рак пищевода, субтотальная резекция пищевода, кардиоэзофагеальный рак, мининвазивная эзофагэктомия

Актуальность

Рак пищевода (РП) занимает 7-е место по распространенности и 6-е место по смертности в мировой онкологической статистике [1]. Применение химио- и лучевой терапии увеличило 5-летнюю выживаемость, однако основным методом лечения остается хирургический [2]. Частота несостоятельности анастомозов (НА) при субтотальных резекциях пищевода (СРП) варьирует от 2 до 32% [3]. Неадекватное кровоснабжение считается основной причиной развития НА [4]. В ряде актуальных публикаций сообщается об успешном применении флюоресцентной ангиографии с индоцианином зеленым (ФА ИЗ) при СРП с целью изучения перфузии пищеводных кондуитов и уменьшения частоты НА [4–6].

Цель

Оценить безопасность и эффективность применения ФА ИЗ для оценки кровоснабжения желудочных/толстокишечных трансплантатов при СРП по поводу рака.

Материалы и методы

В ретроспективное когортное исследование включили 31 пациента. Критерии включения: наличие рака пищевода или кардиоэзофагеального рака (КЭР) типа Зиверт 1; выполнение СРП (полностью мини-инвазивной или гибридной). Основную группу ($n=16$) составили больные, которым интраоперационно выполняли ФА ИЗ; группу сравнения ($n=15$) — пациенты без ФА. ФА выполняли после внутривенного введения 1 мл 0,5% раствора ИЗ (индоцианин зеленый, «Мирфарм», Россия): до мобилизации желудка/толстой кишки; после выкраивания трансплантата; после формирования дигестивного анастомоза. Группы не отличались по полу ($p=0,474$) и возрасту ($p=0,779$); были однородны по статусу ASA (классификация физического статуса пациентов Американского общества анестезиологов) ($p=0,801$) и ECOG (Восточная кооперативная группа исследования рака) ($p=0,584$).

Результаты

Всем пациентам ($n=31$) выполнили СРП. В группе ИЗ операцию МакКеона — 11 больным, Льюиса — 4 и толстокишечную пластику (ТКП) пищевода — 1 пациенту; в группе сравнения всем выполнили операцию МакКеона ($n=15$). В 3 (20%) наблюдениях после ФА ИЗ пищеводного трансплантата изменили тактику: 2 больным провели резекцию проксимального края желудочного трансплантата; в 1 наблюдении выполнили ТКП пищевода. Разницы в продолжительности операции ($p=0,658$) и времени пребывания в стационаре ($p=0,356$) между группами не было. В раннем послеоперационном периоде осложнения степени IIIВ и выше (Clavien–Dindo) наблюдали у 4 (28,5%) пациентов основной группы и у 3 (20%) пациентов группы сравнения ($p=0,590$).

Выводы

ФА с внутривенным введением ИЗ — безопасный и наглядный метод оценки перфузии тканей, который может позволить снизить количество жизнеугрожающих осложнений, таких как НА и некроз кондуита при СРП. Рутинное применение ФА ИЗ позволяет стандартизировать и сделать более безопасной технику выполнения СРП.

Список литературы

1. Bray, F.; Ferlay, J.; Soerjomataram, I.; Siegel, R.L.; Torre, L.A.; Jemal, A. Global cancer statistics 2018: GLOBOCAN estimates of incidence and mortality worldwide for 36 cancers in 185 countries. *CA A Cancer J. Clin.* 2018, 68, 394–424.
2. Shapiro, J.; van Lanschot, J.J.B.; Hulshof, M.; van Hagen, P.; van Berge Henegouwen, M.I.; Wijnhoven, B.P.L.; van Laarhoven, H.W.M.; Nieuwenhuijzen, G.A.P.; Hospers, G.A.P.; Bonenkamp, J.J.; et al. Neoadjuvant chemoradiotherapy plus

- surgery versus surgery alone for oesophageal or junctional cancer (CROSS): Long-term results of a randomised controlled trial. *Lancet Oncol.* 2015, 16, 1090–1098; Al-Batran, S.E.
3. Van Workum F, Verstegen MHP, Klarenbeek BR, Bouwense SAW, van Berge Henegouwen MI, Daams F, Gisbertz SS, Hannink G, Haveman JW, Heisterkamp J, Jansen W, Kouwenhoven EA, van Lanschot JJB, Nieuwenhuijzen GAP, van der Peet DL, Polat F, Ubels S, Wijnhoven BPL, Rovers MM, Rosman C; ICAN collaborative research group. Intrathoracic vs Cervical Anastomosis After Totally or Hybrid Minimally Invasive Esophagectomy for Esophageal Cancer: A Randomized Clinical Trial. *JAMA Surg.* 2021 Jul 1;156(7):601-610. doi: 10.1001/jamasurg.2021.1555.
 4. Luo RJ, Zhu ZY, He ZF, Xu Y, Wang YZ, Chen P. Efficacy of Indocyanine Green Fluorescence Angiography in Preventing Anastomotic Leakage After McKeown Minimally Invasive Esophagectomy. *Front Oncol.* 2021 Jan 8;10:619822. doi: 10.3389/fonc.2020.619822
 5. Slooter MD, de Bruin DM, Eshuis WJ, Veelo DP, van Dieren S, Gisbertz SS, van Berge Henegouwen MI. Quantitative fluorescence-guided perfusion assessment of the gastric conduit to predict anastomotic complications after esophagectomy. *Dis Esophagus.* 2021 May 22;34(5):doaa100. doi: 10.1093/dote/doaa100. PMID: 33016305; PMCID: PMC8141822.
 6. Kumagai Y, Hatano S, Sobajima J, Ishiguro T, Fukuchi M, Ishibashi KI, Mochiki E, Nakajima Y, Ishida H. Indocyanine green fluorescence angiography of the reconstructed gastric tube during esophagectomy: efficacy of the 90-second rule. *Dis Esophagus.* 2018 Dec 1;31(12). doi: 10.1093/dote/doy052

Антирефлюксный эзофагогастроанастомоз на шее в хирургии пищевода

Авторы:

(1) *Расулов Абдугаффор Элманович*, dr.rasulov_a@mail.ru, Республиканский специализированный научно-практический медицинский центр онкологии и радиологии Минздрава Узбекистана, Ташкент

(2) *Кротов Николай Фёдорович*, krotov_hikolay@mail.ru, ФГБУ «НМИЦ онкологии им. Н.Н. Петрова» Минздрава России, Санкт-Петербург

(3) *Юсупбеков Аброрбек Ахмеджанович*, dr.abr_info@mail.ru, Республиканский специализированный научно-практический медицинский центр онкологии и радиологии Минздрава Узбекистана, Ташкент

(4) *Мадиев Бахтиёр Тошпулатович*, baха_bum@mail.ru, Республиканский специализированный научно-практический медицинский центр онкологии и радиологии Минздрава Узбекистана, Ташкент

Ключевые слова

рак пищевода, эзофагогастроанастомоз, экстирпация пищевода, несостоятельность эзофагогастроанастомоза

Актуальность

В хирургии пищевода вопрос места формирования анастомоза до конца не решен. Сторонники шейной локализации эзофагогастроанастомоза (ЭГА) утверждают, что при таком расположении анастомоза можно провести более проксимальную резекцию пищевода при раке, тем самым более надежно обеспечив R0-края резекции.

Цель

Анализ результатов наложения шейного инвагинационного антирефлюксного ЭГА по типу «конец в бок» после операции МакКеона и традиционной холецистэктомии (ТХЭ), при раке пищевода.

Материалы и методы

С 2000 по 2012 г. в торакальном отделении РСНПМЦ ОиР МЗ РУз выполнено 307 одномоментных экстирпаций пищевода с эзофагогастропластикой с наложением ЭГА на шее по поводу рака грудного отдела пищевода. Из них операция МакКеона выполнена 56 (18,2%) больным, ТХЭ — 252 (81,8%) больным [мужчин — 148 (48,2%), женщин — 159 (51,7%)]. Распределение по возрасту составило: 18–44 года — 80 (26%), 45–64 года — 189 (61,5%), 65–77 лет — 69 (22,4%). По стадиям: II — 11 (3,6%), III — 296 (96,4%). По локализации: в верхнегрудном — 40 (12,9%), среднегрудном — 160 (52,1%), в нижнегрудном — 107 (34,8%). Техника наложения антирефлюксного ЭГА на шее заключается в наложении анастомоза «конец в бок» по линии механического шва желудочной трубки на 5 см ниже орального конца с погружением зоны эзофагогастрального шва в просвет желудочной трубки и мини-гастростомии в оральном конце трансплантата.

Результаты

Анализ результатов разработанного нами способа шейного ЭГА у 253 больных (ТХЭ — 210, операция МакКеона — 43) показал следующее: у 11 (5,5%) больных развилась частичная несостоятельность швов

анастомоза, ликвидированная консервативными мероприятиями. У 5 (2,3%) больных через 2 мес. и у 4 (1,8%) через 3 мес выявлен рубцовый стеноз ЭГА I степени, ликвидированный эндоскопической диатермокоагуляцией. В отдаленные сроки только у 12 (5%) больных выявлен желудочно-пищеводный рефлюкс легкой степени.

Выводы

Наложение шейного ЭГА по предложенной методике позволило уменьшить частоту НША, свести до минимума частоту стенозов, избежать в отдаленном периоде выраженного желудочно-пищеводного рефлюкса. Наложение погружной мини-гастростомы дает возможность проводить раннее энтеральное питание, способ ее наложения препятствует забросу желудочного содержимого мимо трубки и мацерации кожи, исключает необходимость закрытия стомы специальными приемами.

Список литературы

1. Бурмистров М.В. и др. Комплексная профилактика несостоятельности эзофагогастроанастомоза на шее после экстирпации пищевода по поводу рака// Онкохирургия. — 2012. — Т. 4, № 2. — С. 3-4.
2. Давыдов М.И. соавт. Ретроспективная оценка состоятельности пищевода анастомоза// Новообразование. 2012. № 1.2. С. 29-31.
3. Orringer MB. Transhiatal esophagectomy-intraoperative disasters. In: Pawlik TM, Maitzel SK, Merchant NB (eds). Gastrointestinal Surgery: Management of Complex Perioperative Complications. New York: Springer-Verlag; 2015:35–51.
4. Orringer M.B. Transhiatal Esophagectomy: How I Teach It. Ann Thorac Surg 2016;102:1432–7.

Прогнозирование непосредственных результатов панкреатодуоденальной резекции (нейросетевой анализ)

Авторы:

(1) *Суворов Владимир Александрович*, oncologist.suvorov@gmail.com, ФГБОУ ВО «Волгоградский государственный медицинский университет» Минздрава России, Волгоград

(2) *Панин Станислав Игоревич*, panin-74@yandex.ru, ФГБОУ ВО «Волгоградский государственный медицинский университет» Минздрава России, Волгоград

(3) *Коваленко Надежда Витальевна*, vokod@volganet.ru, ФГБОУ ВО «Волгоградский государственный медицинский университет» Минздрава России, Волгоград

(4) *Жаворонкова Виктория Викторовна*, vokod@volganet.ru, ФГБОУ ВО «Волгоградский государственный медицинский университет» Минздрава России, Волгоград

(5) *Постолов Михаил Петрович*, 1postolov1@mail.ru, ФГБОУ ВО «Волгоградский государственный медицинский университет» Минздрава России, Волгоград

(6) *Толстомятов Станислав Евгеньевич*, Tolstopyatov-Doc@yandex.ru, ФГБОУ ВО «Волгоградский государственный медицинский университет» Минздрава России, Волгоград

(7) *Сулейманов Шабан Рамазанович*, suleymanov_shaban@mail.ru, ФГБОУ ВО «Волгоградский государственный медицинский университет» Минздрава России, Волгоград

(8) *Пешкурова Ирина Алексеевна*, irina.peshkurova@mail.ru, ФГБОУ ВО «Волгоградский государственный медицинский университет» Минздрава России, Волгоград

Ключевые слова

панкреатодуоденальная резекция, машинное обучение, искусственная нейросеть

Актуальность

Высокая частота послеоперационных осложнений панкреатодуоденальной резекции (ПДР) определяет актуальность изучения факторов прогноза их развития, в том числе с помощью технологий машинного обучения.

Цель

Изучить результаты и установить факторы, влияющие на развитие осложнений после ПДР с помощью нейросетевого анализа.

Материалы и методы

Проведено контролируемое нерандомизированное исследование на клинической базе ФГБОУ ВО «Волгоградский государственный медицинский университет» Минздрава России — ГБУЗ «Волгоградский областной

клинический онкологический диспансер». В ходе работы оценены результаты лечения 119 (100%) пациентов, оперированных в 2018–2022 гг. Показаниями к ПДР служили злокачественные опухоли периапулярной зоны: головки поджелудочной железы — 67 (62%), фатерова сосочка — 29 (26,9%), двенадцатиперстной кишки — 11 (10,2%), дистального отдела холедоха — 1 (0,9%). Сравнительную оценку прогноза развития осложнений после ПДР проводили с использованием логистической регрессии и нейросетевого анализа многослойным перцептроном. Значимость различий моделей прогноза определяли с помощью ROC-анализа. Расчеты проводили в программе IBM SPSS v.26.

Результаты

Послеоперационные осложнения имели место у 19 (17,8%) пациентов. Среди них панкреатическая фистула класса В, по классификации ISGPF (International Study Group for Pancreatic Fistula), развилась у 3 (2,5%) пациентов, класса С — у 3 (10%) пациентов, умерло 4 (3,7%) пациента: от аррозивного кровотечения — 1 (0,8%), перитонита — 1 (0,8%), инфаркта миокарда — 1 (0,8), тромбоэмболии легочной артерии — 1 (0,8%). При многофакторном анализе предикторами возникновения послеоперационных осложнений были уровень коморбидности выше 8 баллов по шкале Charlson, диаметр главного панкреатического протока менее 3 мм и индекс массы тела выше 35 кг/м². Нейросетевая модель прогноза показала более высокую специфичность и чувствительность, чем логистическая. Площадь под кривой нейросети (AUC) составила 0,91, 95% ДИ 0,87–0,93, под кривой логистической регрессии — 0,83, 95% ДИ 0,76–0,85, $p=0,002$.

Выводы

Внедрение машинного обучения дает возможность с большей точностью прогнозировать развития осложнений после ПДР.

Список литературы

1. Эволюция лечения рака большого сосочка двенадцатиперстной кишки / Д. В. Назарова, Р. И. Расулов, К. Г. Зубринский, Г. И. Сонголов // Сибирский онкологический журнал. — 2021. — Т. 20, № 1. — С. 141-148. — DOI 10.21294/1814-4861-2021-20-1-141-148. — EDN MPKNPP.
2. Прогнозирование панкреатической фистулы после панкреатодуоденальной резекции с помощью компьютерной томографии / И. Е. Хатьков, С. А. Домрачев, В. В. Цвиркун [и др.] // Медицинская визуализация. — 2019. — Т. 23, № 1. — С. 19-27. — DOI: 10.24835/1607-0763-2019-1-19-27. — EDN ZCBNTV.
3. Факторы, влияющие на общую выживаемость при протоковой аденокарциноме головки поджелудочной железы. Опыт одного центра / Д. М. Кучин, Я. И. Колесник, Г. Г. Торгомян, В. Е. Загайнов // Злокачественные опухоли. — 2021. — Т. 11, № 1. — С. 20-28. — DOI: 10.18027/2224-5057-2021-11-1-20-28. — EDN BGYVDZ.

Результаты хирургического лечения рака грудного отдела пищевода в республике Узбекистан

Авторы:

- (1) Хайруддинов Р.В., , Республиканский специализированный научно-практический медицинский центр онкологии и радиологии Минздрава Узбекистана, Ташкент
- (2) Усманов Б.Б., , Республиканский специализированный научно-практический медицинский центр онкологии и радиологии Минздрава Узбекистана, Ташкент
- (3) Расулов Абдугаффор Элманович, dr.rasulov_a@mail.ru, Республиканский специализированный научно-практический медицинский центр онкологии и радиологии Минздрава Узбекистана, Ташкент
- (4) Джураев Э.Э., , Республиканский специализированный научно-практический медицинский центр онкологии и радиологии Минздрава Узбекистана, Ташкент
- (5) Мадияров Б.Т., , Республиканский специализированный научно-практический медицинский центр онкологии и радиологии Минздрава Узбекистана, Ташкент
- (6) Туйчиев О.Д., tuychiev-0212@mail.ru, Республиканский специализированный научно-практический медицинский центр онкологии и радиологии Минздрава Узбекистана, Ташкент

Ключевые слова

рак пищевода, хирургическое лечение, операция Льюиса,

Цель

Сравнительный метаанализ результатов хирургического лечения у больных раком грудного отдела пищевода за последние 22 года.

Материалы и методы

За период с 2001 г. по декабрь 2021 г. в РСНПМЦОиР было радикально прооперировано 745 больных с раком грудного отдела пищевода. Мужчин было 301 (40,4%), женщин — 444 (59,6%), средний возраст составил 56,7 года (20–74). С 2000 по 2012 г. 289 пациентам была выполнена традиционная холецистэктомия (ТХЭ) с анастомозом на шее, а с 2012 по 2022 г. 381 пациенту выполнена трансторакальная эхокардиография (ТТЭ) (операция Льюиса). Кроме того, за исследуемый период 3-зональная операция МакКеона была выполнена 75 пациентам. Из 745 пациентов рак верхнегрудного отдела был диагностирован у 75 (10,1%) больных, среднегрудного отдела пищевода — у 225 (30,2%) больных, рак нижнегрудного отдела пищевода — у 151 (20,3%) пациента и рак средне-нижнегрудного отдела диагностирован у 294 (39,4%) пациентов. Распределение больных по стадиям опухоли: I — 14 (1,9%), II — 307 (41,2%), III — 424 (56,9%).

Результаты

Общие послеоперационные осложнения отмечены у 152 (25,3%) больных. После ТХЭ (289 больных): несостоятельность пищеводно-желудочного анастомоза выявлена у 17 (5,88%) пациентов, сердечно-сосудистые осложнения — у 9 (3,11%), послеоперационное кровотечение — у 5 (1,73%), некроз апикального отдела желудочного трансплантата — у 12 (4,15%), легочные — у 11 (3,8%), плевральные — у 22 (7,61%), гнойно-септические — у 6 (2,1%), панкреатит — у 1 (0,34%) больного. Послеоперационная летальность отмечена у 31 больного, что составило 10,7%. После ТТЭ (381 больной): несостоятельность пищеводно-желудочного анастомоза выявлена у 12 (3,15%) пациентов, сердечно-сосудистые осложнения — у 13 (3,41%), послеоперационное кровотечение — у 3 (0,79%), некроз апикального отдела желудочного трансплантата — у 9 (2,36%), легочные осложнения — у 11 (2,9%), плевральные осложнения — у 16 (4,2%), гнойно-септические осложнения — у 10 (2,6%), панкреонекроз — у 2 (0,52%) больных. Послеоперационная летальность отмечена у 22 больных, что составило 5,8%. После операции МакКеона (75 больных): несостоятельность пищеводно-желудочного анастомоза выявлена у 4 (5,3%) пациентов, сердечно-сосудистые осложнения — у 2 (2,7%), легочные — у 4 (5,3%), плевральные — у 2 (2,6%), гнойно-септические — у 2 (2,6%), панкреатит — у 3 (4,0%) больных. Послеоперационная летальность отмечена у 7 больных, что составило 9,3%.

Выводы

С учетом онкологических принципов лечения операция МакКеона является выбором метода хирургического лечения при раке верхнегрудного отдела пищевода. При локализации патологического процесса на уровне средне-нижнегрудного отдела пищевода к наиболее адекватным и оптимальным методам выбора лечения с онкологической точки зрения относится операция Льюиса. Выполнение ТХЭ позволяет увеличить показатель операбельности среди больных с тяжелой сопутствующей патологией и функциональными дефицитами сердечно-сосудистой и дыхательной систем.

Использованная литература

1. A. Yusupbekov, Mitsuro Kanda, B.Usmanov, O.Tuychiev, S.Baymakov, Junichi Sakamoto A. Yusupbekov Surveillance of Esophageal Cancer in the Republic of Uzbekistan from 2000 to 2018 // Asian Pacific Journal of Cancer Prevention, 2020. Vol. 21, P. 2281-2285.

ГЕПАТОЦЕЛЛЮЛЯРНЫЙ РАК

Технологии визуализации «призрака опухоли» при проведении чрескожной ангиографически-ассистированной микроволновой абляции гепатоцеллюлярного рака

Авторы:

(1) *Балахнин Павел Васильевич*, balahnin_p@mail.ru, ФГБУ «НМИЦ онкологии им. Н.Н. Петрова» Минздрава России, Санкт-Петербург

(2) *Беляев Алексей Михайлович*, BAM281060@yandex.ru, ФГБУ «НМИЦ онкологии им. Н.Н. Петрова» Минздрава России, Санкт-Петербург

(3) *Багненко Сергей Сергеевич*, bagnenko_ss@mail.ru, ФГБУ «НМИЦ онкологии им. Н.Н. Петрова» Минздрава России, Санкт-Петербург

(4) Буровик Илья Александрович, burovick_ilya@mail.ru, ФГБУ «НМИЦ онкологии им. Н.Н. Петрова» Минздрава России, Санкт-Петербург

(5) Шмелев Алексей Станиславович, shmel_1972@mail.ru, ФГБУ «НМИЦ онкологии им. Н.Н. Петрова» Минздрава России, Санкт-Петербург

Ключевые слова

микроволновая абляция, гепатоцеллюлярный рак, плоскодетекторная компьютерная томография, плоскодетекторная компьютерная томография, «призрак опухоли»

Актуальность

Визуализация «призрака опухоли» при проведении микроволновой абляции (МВА) гепатоцеллюлярного рака (ГЦР), в отличие от криоабляции, крайне затруднена. Это создает сложности для измерения минимального края абляции с целью оценки непосредственного ответа на лечение.

Цель

Рассмотреть перспективные технологии визуализации «призрака опухоли» при проведении чрескожной ангиографически-ассистированной МВА ГЦР под контролем плоскодетекторной компьютерной томографии (ЧАА-ПДКТ-МВА).

Материалы и методы

С января 2022 г. по январь 2023 г. ЧАА-ПДКТ-МВА выполнили 11 пациентам, страдающим очень ранним ($n=1$), ранним ($n=6$) и промежуточным (BCLC В I $n=4$) ГЦР по описанной ранее методике. У 4 пациентов дополнительные технологии визуализации «призрака опухоли» не использовали. В остальных случаях применили четыре технологии контрастирования «призрака опухоли». Первым 2 пациентам МВА выполнили через 1 мес после суперселективной химиоэмболизации узла ГЦР лекарственно-насыщаемыми микросферами (ссХЭ-ЛНМ), 3-му пациенту — через 1 мес после классической масляной химиоэмболизации. В 2 случаях МВА провели сразу после ссХЭ-ЛНМ и еще в 2 случаях — сразу после суперселективной эмболизации узла ГЦР аутогемостатиками в смеси с контрастным препаратом (ссЭ-АГС).

Результаты

У 4 пациентов, которым не использовали методики дополнительного контрастирования, во время проведения контрольной ПДКТ-аретриогепатикографии непосредственно сразу после окончания МВА «призрак опухоли» в зоне абляции не визуализировался. В связи с этим достоверно измерить минимальный край абляции было технически невозможно. В остальных 7 случаях «призрак опухоли» отчетливо визуализировался внутри зоны абляции. При этом у 2 пациентов с ранее выполненной ссХЭ-ЛНМ «призрак опухоли» был представлен гиподенсной зоной, соответствующей некрозу опухолевого узла. У пациентов, которым выполнялась этапная классическая масляная химиоэмболизация ($n=1$), а также ссХЭ-ЛНМ ($n=2$) и ссЭ-АГС ($n=2$) непосредственно перед МВА, «призрак опухоли» визуализировался в виде гиперденсной зоны, соответствующей равномерному накоплению эмболизата и контрастного препарата в опухолевой ткани. Визуализация «призрака опухоли» во всех случаях позволила точно измерить минимальный край абляции (от 7 до 12 мм, в среднем 10 мм, медиана 9 мм без учета эффекта выпаривания), а также определить коэффициент выпаривания в процессе МВА (от 10 до 50% в зависимости от локализации опухоли и выраженности цирроза печени).

Выводы

Все четыре использованные технологии контрастирования «призрака опухоли» позволили точно измерить минимальный край абляции в общем объеме зоны абляции. Применение этих технологий контрастирования во время ЧАА-ПДКТ-МВА ГЦР может улучшить как непосредственные, так и отдаленные результаты лечения данного заболевания.

Список литературы

1. Cox D.R., Chung W., Grace J., Wong D., Kutaiba N., Ranatunga D., Khor R., Perini M.V., Fink M., Jones R., Goodwin M., Dobrovic A., Testro A., Muralidharan V. Evaluating treatment response following locoregional therapy for hepatocellular carcinoma: A review of the available serological and radiological tools for assessment. 2023. JGH Open. DOI:10.1002/jgh3.12879.
2. Балахнин П.В., Шмелев А.С., Шачинов Е.Г. Чрескожная энергетическая абляция опухолей: Принципы, технологии, результаты. Практическая онкология. 2016. Т. 17. № 3. С. 129-153.
3. Балахнин П.В., Шачинов Е.Г., Шмелев А.С., Мелдо А.А., Цикоридзе М.Ю., Черниковский И.Л., Егоренков В.В., Моисеенко В.М. Внутриартериальное контрастирование для визуализации, навигации, мониторинга и оценки ответа на лечение при проведении чрескожной криоабляции гиповаскулярных метастазов в печени. Практическая онкология. 2018. Т. 19. № 1. С. 69-92.

Отдаленные результаты применения микроволновой абляции с технологией Thermosphere (МВАТ) в комбинированном лечении гепатоцеллюлярной карциномы (ГЦК)

Авторы:

(1) Руткин Игорь Олегович, operblock@ya.ru, «РНЦПХТ им. академика А.М. Гранова» Минздрава России, Санкт-Петербург

(2) Поликарпов Алексей Александрович, pol1110@mail.ru, «РНЦПХТ им. академика А.М. Гранова» Минздрава России, Санкт-Петербург

(3) Моисеенко Андрей Викторович, med_moiseenko@mail.ru, «РНЦПХТ им. академика А.М. Гранова» Минздрава России, Санкт-Петербург

(4) Жуйков Владимир Николаевич, zhuikov.v@mail.ru, «РНЦПХТ им. академика А.М. Гранова» Минздрава России, Санкт-Петербург

(5) Гранов Дмитрий Анатольевич, dmitriigranov@gmail.com, «РНЦПХТ им. академика А.М. Гранова» Минздрава России, Санкт-Петербург

Ключевые слова

микроволновая абляция, технология термосферы, гепатоцеллюлярный рак на фоне цирроза

Актуальность

Гепатоцеллюлярная карцинома (ГЦК) — 5-я по частоте встречаемости в мире опухоль, занимает 4-е место в мире по смертности от онкологических болезней [1, 2].

Цель

Изучить результаты применения новой технологии Thermosphere (МВАТ) в комбинированном лечении пациентов с неоперабельной ГЦК.

Материалы и методы

Микроволновая абляция используется в клинике РНЦПХТ с 2012 г. С марта 2018 г. для лечения пациентов применяется принципиально новое поколение прибора для МВАТ, особенностью которого является формирование в течение 5–10 мин близкой к шарообразной зоны некроза размерами от 2,5 до 4 см. За этот период проведено лечение 23 пациентам с нерезектабельной формой ГЦК; большинство пациентов имело сопутствующий цирроз печени Child B с проявлениями печеночной недостаточности ($n=14$) или ранее были оперированы в объеме обширной резекции печени ($n=4$). УЗ-навигацию осуществляли при всех вмешательствах с использованием конвексных датчиков к аппаратам GE Vivid 7, Toshiba Nemio XG. Чрескожный доступ осуществлялся при хорошей визуализации опухоли в 19 случаях. Лапароскопический доступ для МВА с использованием интраоперационной УЗ-навигации (Toshiba Nemio XG, датчик PEF704LA 7-12 МГц) выполнялся у 4 пациентов. Для проведения МВА применяли генератор Emprint, Medtronic с рабочей частотой 2,45 GHz, мощность до 100 Вт и одиночные антенны 14G длиной 20–30 см с излучающей зоной 2,8 см. Размеры новообразований варьировали от 3,2 до 8,5 см (средний $4,7\pm 1,1$ см). При новообразованиях большого диаметра производили воздействие из нескольких точек по методике «перекрывающихся сфер». В целях повышения эффективности термодеструкции всем пациентам выполняли предоперационную эмболизацию печени (ХЭПА) суспензией сверхжидкого липиодола и химиопрепарата (20–40 мг доксорубина). В послеоперационном периоде осуществляли контроль с помощью мульти-спиральной компьютерной томографии (МСКТ) через 1–2 сут и далее через 1 мес после процедуры и в последующем периоде с интервалом 3 мес.

Результаты

Сроки пребывания пациентов в стационаре после МВАТ не превышали 6 сут, несмотря на наличие умеренного постабляционного синдрома. Трем пациентам с неоперабельной формой ГЦК, вошедшим в Миланские критерии в сроки от 4 до 13 мес после МВАТ, выполнена ортотопическая трансплантация печени. Рецидив в зоне абляции и внутривнутрипеченочное прогрессирование заболевания по данным МСКТ выявлены в 3 наблюдениях через 12, 13 и 24 мес, что потребовало продолжения лечения (повторная МВАТ+ХЭПА). У всех пациентов к 3–4 нед после МВАТ наблюдалось значимое снижение маркера АФП практически до нормальных значений. 1-, 2- и 3-летняя выживаемость по Каплану–Майеру составила 96, 91 и 78% соответственно.

6500+
сотрудников

2001
год основания

70+
филиалов



Р-ФАРМ
Инновационные
технологии
здоровья

Исследования
и разработки

Производство

Маркетинг

Дистрибуция

Группа компаний «Р-Фарм» – один из лидеров инновационных технологий здоровья.

Миссия «Р-Фарм» – повышение доступности передовых методов диагностики, профилактики и терапии.

Группа предлагает комплексные решения для системы здравоохранения и специализируется на исследованиях, разработке, производстве, коммерциализации высокотехнологичных лекарственных средств, лабораторного оборудования, медицинской техники, а также товаров для красоты и здоровья.

на правах рекламы

www.r-pharm.com

Выводы

Современная технология МВАТ в комбинации с ХЭПА существенно улучшает результаты лечения пациентов с проблемными для других методов локальной деструкции размерами ГЦК более 3 см, позволяя добиться практически полного некроза опухоли при однократном воздействии.

Список литературы

1. Chidambaranathan-Reghupaty S., Fisher P.B., Sarkar D. Hepatocellular carcinoma (HCC): Epidemiology, etiology and molecular classification. *Adv. Cancer Res.* 2021; 149(номер):1-61. DOI: 10.1016/bs.acr.2020.10.001. PMID: 33579421; PMCID: PMC8796122.
2. Laura Kulik, Hashem B. El-Serag. Epidemiology and Management of Hepatocellular Carcinoma. *Gastroenterology.* 2019;156(2):477-491. <https://doi.org/10.1053/j.gastro.2018.08.065>

КЛИНИЧЕСКАЯ ФАРМАКОЛОГИЯ И ЭКСПЕРИМЕНТАЛЬНОЕ ЛЕЧЕНИЕ

Влияние полифенольного препарата на развитие индуцированного блеомицином фиброза легкого у мышей

Авторы:

(1) Губарева Екатерина Александровна, gubareval1984@gmail.com, ФГБУ «НМИЦ онкологии им. Н.Н. Петрова» Минздрава России, Санкт-Петербург

(2) Радецкая Екатерина Андреевна, radison-kat@mail.ru, ФГБУ «НМИЦ онкологии им. Н.Н. Петрова» Минздрава России, Санкт-Петербург

(3) Громова В.А., gromik_k_v@mail.ru, ФГБОУ ВО «Санкт-Петербургский государственный университет ветеринарной медицины», Санкт-Петербург

(4) Майдин М.А., mikhail.maydin@gmail.com, ФГБУ «НМИЦ онкологии им. Н.Н. Петрова» Минздрава России, Санкт-Петербург

Ключевые слова

фиброз легкого, полифенолы, мыши

Актуальность

Большинство противоопухолевых препаратов имеет серьезные побочные эффекты; в частности, блеомицин (БЛ) вызывает повреждение и фибротизацию ткани легкого. Существующие антифибротические препараты имеют достаточно серьезные побочные эффекты, а их взаимодействие с противоопухолевыми препаратами остается неизученным. Поиск антифибротических средств природного происхождения перспективен, поскольку многие из этих веществ проявляют собственный противоопухолевый эффект, а также снижают токсичность цитостатиков.

Цель

Изучение антифибротической активности полифенольного препарата ВР-С3 на модели индуцированного БЛ фиброза легкого у мышей.

Материалы и методы

Использовали мышей-самок линии С57bl/6 в возрасте 3 мес. Исследование было одобрено ЛЭК ФГБУ «НМИЦ онкологии им. Н.Н. Петрова» (выписка № 1/215 из протокола заседания № 20 от 18.08.2022). Животные были разделены на 3 группы по 7 животных. 1-я группа (контроль): животным вводили физиологический раствор внутривенно (в/в) дважды в неделю в течение 4 нед. 2-я группа: БЛ-контроль фиброза — БЛ в дозе 20 мг/кг в/в дважды в неделю в течение 4 нед. 3-я группа: БЛ + ВР-С3 — БЛ в том же режиме и 80 мг/кг ВР-С3 перорально ежедневно в течение 4 нед. На 35-е сутки опыта мышей подвергли эвтаназии, легкие фиксировали в 10% формалине. Изготавливали микротомные срезы, которые окрашивали гематоксилином-эозином или антителами к α -SMA методом иммуногистохимии. Выраженность фиброза легкого оценивали в баллах с помощью модифицированной шкалы Ашкрофта. Для оценки содержания белка α -SMA (маркер

активированных фибробластов) в программе ImageJ (НИН, США) определяли процентную долю позитивно окрашенной ткани. Статистическую обработку результатов проводили с использованием GraphPad Prism 8.0.1. Различия считали статистически значимыми при $p < 0,05$ (ANOVA, тест Тьюки).

Результаты

У мышей контрольной группы средний балл по шкале фиброза составил $1,43 \pm 0,20$. В группе БЛ у всех животных обнаруживали фибротические изменения в ткани легкого (утолщение стенок альвеол, одиночные и сливающиеся фибротические массы, снижение числа и площади альвеол). Средний балл по шкале фиброза составил $4,17 \pm 0,48$ ($p < 0,001$ по сравнению с контролем). Введение ВР-С3 несколько снижало показатель фиброза — в группе БЛ + ВР-С3 средний балл составил $3,40 \pm 0,51$ ($p < 0,01$ по сравнению с контролем; различия с БЛ носят характер тенденции). В контрольной группе доля аSMA-позитивной ткани составила $15,22 \pm 1,01\%$, в группе БЛ — $32,77 \pm 2,18\%$ ($p < 0,0001$ по сравнению с контролем). В группе БЛ + ВР-С3 наблюдали статистически значимое снижение этого показателя до $24,34 \pm 1,54\%$ по сравнению с БЛ ($p = 0,0018$).

Выводы

На модели БЛ-индуцированного фиброза легкого у мышей был показан антифибротический эффект полифенольного препарата ВР-С3.

Исследование поддержано грантом РНФ № 22-25-20177 и грантом Санкт-Петербургского научного фонда (соглашением от 14 апреля 2022 г. № 50/22).

Сравнительная активность 2-[3-(2-хлорэтил)-3-нитрозоуреидо]-1,3-пропандиола (хлонизола) и темозоломида на модели глиомы 35, трансплантированной интракраниально у крыс

Авторы:

(1) Змитриченко Юлия Геннадьевна, zmitrichenko@gmail.com, ФГБУ «НМИЦ онкологии им. Н.Н. Петрова» Минздрава России, Санкт-Петербург

(2) Стуков Александр Николаевич, stukov2008@yandex.ru, ФГБУ «НМИЦ онкологии им. Н.Н. Петрова» Минздрава России, Санкт-Петербург

(3) Александров Валерий Анатольевич, alexandrov.valeri@yandex.ru, ФГБУ «НМИЦ онкологии им. Н.Н. Петрова» Минздрава России, Санкт-Петербург

(4) Филатова Лариса Валентиновна, larisa_filatova@list.ru, ФГБУ «НМИЦ онкологии им. Н.Н. Петрова» Минздрава России, Санкт-Петербург

(5) Латипова Дилором Хамидовна, dilat77@mail.ru, ФГБУ «НМИЦ онкологии им. Н.Н. Петрова» Минздрава России, Санкт-Петербург

(6) Жилинская Надежда Тарасовна, jilinskie@mail.ru, ФГБУ «НМИЦ онкологии им. Н.Н. Петрова» Минздрава России, Санкт-Петербург

(7) Точильников Григорий Викторович, gr75@mail.ru, ФГБУ «НМИЦ онкологии им. Н.Н. Петрова» Минздрава России, Санкт-Петербург

(8) Семглазова Татьяна Юрьевна, tsemiglazova@mail.ru, ФГБУ «НМИЦ онкологии им. Н.Н. Петрова» Минздрава России, Санкт-Петербург

Ключевые слова

хлонизол, темозоломид, глиома 35

Актуальность

Отечественное противоопухолевое соединение 2-[3-(2-хлорэтил)-3-нитрозоуреидо]-1,3-пропандиол (хлонизол) относится к группе производных нитрозоалкилмочевины — алкилнитрозоуреидопропандиолов и характеризуется хорошей проходимостью через гематоэнцефалический барьер.

Цель

Изучить противоопухолевый эффект соединения 2-[3-(2-хлорэтил)-3-нитрозоуреидо]-1,3-пропандиола (хлонизола) на модели интракраниальной опухоли у крыс в сравнении с химиопрепаратом темозоломидом, применяемым в терапии первичных и метастатических опухолей головного мозга.

Материалы и методы

Исследование было проведено на крысах самцах Wistar ($n=31$). Всем крысам была трансплантирована в головной мозг глиома 35 посредством интракраниального введения 10% взвеси измельченной опухолевой ткани в 0,1 мл 0,9% раствора натрия хлорида. Крысы были рандомизированы на 3 группы: 1-я группа — контроль ($n=14$); 2-я группа — темозоломид, 50 мг/кг перорально в 1–5-й день после трансплантации опухоли ($n=8$); 3-я группа — хлонизол, 20 мг/кг внутривентрикулярно в 1-й день после трансплантации опухоли ($n=9$). Результаты оценивались по выживаемости животных. Статистическая значимость и соотношение рисков определяли по критерию Манна–Уитни и Hazard Ratio (Mantel–Haenszel) тесту.

Результаты

Введение темозоломида статистически значимо увеличило медиану общей выживаемости по сравнению с контролем с 13,5 до 34 дней ($p=0,0005$). Темозоломид снизил риск смерти животных по сравнению с контролем на 81% ($HR=0,1942$; 95%ДИ=0,07072–0,5033; $p=0,0015$). Хлонизол обладал более выраженным терапевтическим эффектом, при его введении медиана продолжительности жизни возросла до 48 дней — значимо по сравнению с группой контроля ($p<0,0001$) и группой темозоломида ($p=0,0005$); риск смерти по сравнению с контролем снизился на 92% ($HR=0,08239$; 95%CI=0,02713–0,2502; $p<0,0001$) и по сравнению с группой темозоломида — на 76% ($HR=0,2436$; 95%CI=0,06704–0,8853; $p=0,0139$).

Выводы

Хлонизол в дозе 20 мг/кг (однократное введение) проявил высокую терапевтическую активность у крыс Wistar с трансплантированной интракраниально глиомой 35, повысив выживаемость животных в сравнении с контрольной группой и группой животных, получавших референтный препарат темозоломид.

Список литературы

1. Островская Л.А., Филов В.А., Ивин Б.А. и др. Хлонизол — новый эффективный противоопухолевый препарат класса нитрозомочевин // Российский биотерапевтический журнал. 2004. Т. 3, № 1. С. 37–48.
2. Стуков А.Н., Есиков К.А., Усманова Л.М. и др. Синтез и противоопухолевая активность 2-[3-(2-хлорэтил)-3-нитрозоуреидо]-1,3-пропандиола (хлонизола) // Химико-фармацевтический журнал 2020. Т. 54, № 6. С. 35–38.

Влияние наночастиц меди на структурно-функциональное состояние печени животных-опухоленосителей

Авторы:

(1) Качесова Полина Сергеевна, vnp.kachesova@gmail.com, ФГБУ «НМИЦ онкологии» Минздрава России, Ростов-на-Дону

(2) Горошинская Ирина Александровна, iagor17@mail.ru, ФГБУ «НМИЦ онкологии» Минздрава России, Ростов-на-Дону

(3) Жукова Галина Витальевна, galya_57@mail.ru, ФГБУ «НМИЦ онкологии» Минздрава России, Ростов-на-Дону

(4) Каплиева Ирина Викторовна, kaplirina@yandex.ru, ФГБУ «НМИЦ онкологии» Минздрава России, Ростов-на-Дону

(5) Франциянц Елена Михайловна, super.gormon@yandex.ru, ФГБУ «НМИЦ онкологии» Минздрава России, Ростов-на-Дону

(6) Шалашная Елена Владимировна, eshalashnaya@mail.ru, ФГБУ «НМИЦ онкологии» Минздрава России, Ростов-на-Дону

(7) Андрейко Елена Анатольевна, AndreikoEA@yandex.ru, ФГБУ «НМИЦ онкологии» Минздрава России, Ростов-на-Дону

(8) Бородулин Владимир Борисович, borodulinvb@mail.ru, ФГБОУ ВО «Саратовский государственный медицинский университет им. В. И. Разумовского» Минздрава России, Саратов

Ключевые слова

наночастицы меди, крысы, саркома 45, печень

Актуальность

Выявлена противоопухолевая активность наночастиц меди (НЧ М) *in vivo* [1–4]. Однако НЧ М могут оказывать токсическое действие на печень [5, 6].

Цель

Изучить структурно-функциональные изменения в печени крыс с опухолями при различной противоопухолевой эффективности экспериментального воздействия НЧ М.

Материалы и методы

Нелинейные крысы-самцы были разделены на интактную ($n=10$), контрольную ($n=10$) и основную ($n=21$) группы. Животным контрольной и основной группы подкожно перевивали саркому 45 (С45) в количестве $2 \cdot 10^6$ клеток. В основной группе в течение 15 дней производили интратуморальное ($n=11$) или интаперитонеальное ($n=10$) 8-кратное введение водной суспензии НЧ М (суммарная доза 10 мг/кг). Через 9 дней после окончания воздействия проводили анализ микроструктуры печени (окраска по Браше). В плазме крови на биохимическом анализаторе определяли активность аспаратаминотрансферазы (АСТ) и γ -глутамилтрансферазы (γ ГТ), концентрацию билирубина и его фракции.

Результаты

У крыс контрольной группы наблюдались значительное полнокровие, расширение просвета сосудов, периваскулярный отек с нарушением структуры балок, дистрофические изменения гепатоцитов большей части долек. В крови происходило повышение активности АСТ в 1,9 раза ($p < 0,0015$), γ ГТ в 2,3 раза ($p < 0,0000$) относительно показателей в интактной группе; содержание всех фракций билирубина увеличивалось более чем в 2,0 раза ($p < 0,002-0,0000$). У крыс без эффекта после воздействия НЧ М также наблюдались изменения в микроциркуляторном русле и паренхиме печени: в центральных венах части долек отмечался гемостаз, расширение просвета сосудов, периваскулярный отек, признаки дистрофии гепатоцитов, обращало на себя внимание наличие двуядерных гепатоцитов. Показатели γ ГТ и АСТ у животных данной группы превысили норму в 1,5 и 1,8 раза соответственно ($p < 0,05-0,0001$); содержание всех фракций билирубина возросло на 90–121,8% ($p < 0,02-0,001$). У большинства крыс с выраженным противоопухолевым эффектом после воздействия (уменьшение объема С45 на 77,0–100%), независимо от способа введения НЧ М, отмечалось умеренное полнокровие и расширение просветов сосудов центральных вен, местами — периваскулярный отек, без нарушения структуры балок, равномерное распределение и умеренное содержание нуклеопротеидов. Обнаруживались гипертрофированные ядра и ядрышки, гипертрофия клеток Купфера, а также значительное число (до 5–6 в поле зрения) двуядерных гепатоцитов. В крови повышалось содержание общего (на 56,0%; $p < 0,01$) и свободного билирубина (на 71,0%; $p < 0,001$), увеличивалась активность АСТ (на 36,5%; $p < 0,001$) относительно нормы.

Выводы

НЧ М не проявляют значительного повреждающего действия и активизируют компенсаторные процессы в ткани печени. Выраженность изменений состояния печени в большей мере соотносится с наличием опухолевого процесса: наибольшие нарушения отмечены у крыс контрольной и основной групп с ростом саркомы 45.

Список литературы

1. Сидоренко Ю.С., Горошинская И.А., Качесова П.С., Жукова Г.В., Евстратова О.Ф., Бородулин В.Б. Способ определения влияния нанодисперсной меди на рост опухолей в эксперименте. Патент на изобретение RU 2417453, приоритет от 25.09.2009. Бюл. № 12 от 27.04.2011.
2. Yu B., Wang Y., Yu X., Zhang H., Zhu J., Wang C., Chen F., Liu C., Wang J., Zhu H. Cuprous oxide nanoparticle-inhibited melanoma progress by targeting melanoma stem cells. *Int J Nanomedicine*. 2017 Apr 5; 12:2553-2567. DOI: 10.2147/IJN.S130753. PMID: 28435246; PMCID: PMC5388199.
3. Benguigui M, Weitz IS, Timaner M, Kan T, Shechter D, Perlman O, Sivan S, Raviv Z, Azhari H, Shaked Y. Copper oxide nanoparticles inhibit pancreatic tumor growth primarily by targeting tumor initiating cells. *Sci Rep*. 2019 Aug 30; 9(1):12613. doi: 10.1038/s41598-019-48959-8.
4. Качесова П. С., Горошинская И. А., Жукова Г. В., Шалашная Е.В., Каплиева И.В., Бородулин В.Б. Влияние нанодисперсной меди на характеристики роста опухолей белых нелинейных крыс. *Исследования и практика в медицине*. 2022; Т. 9, № 3. С. 67-79. DOI: 10.17709/2410-1893-2022-9-3-5.
5. Tang, Huaqiao & Xu, Min & Luo, Jie & Zhao, Ling & Ye, Gang & Shi, Fei & Lv, Cheng & Chen, Helin & Wang, Yanyan & Li, Yinglun. (2019). Liver toxicity assessments in rats following sub-chronic oral exposure to copper nanoparticles. *Environmental Sciences Europe*. 31. 10.1186/s12302-019-0214-0.
6. Yahya, Rabia & Azab, Azab & El.M.Shkal, Karema & Jbireal, J. (2019). Hepatotoxicity Induced By Copper Oxide and Zinc Oxide Nanoparticles and Their Mixtures in Male Albino Rats. 2. 650-660.

Активация противоопухолевого иммунитета после сеанса фотодинамической терапии саркомы М-1

Авторы:

(1) Козловцева Екатерина Александровна, beregovskayekaterina@gmail.com, МРНЦ им. А.Ф. Цыба — филиал ФГБУ «НМИЦ радиологии» Минздрава России, Обнинск

(2) Абрамова Ольга Борисовна, olyabramova@gmail.com, МРНЦ им. А.Ф. Цыба — филиал ФГБУ «НМИЦ радиологии» Минздрава России, Обнинск

(3) Дрожжина Валентина Владимировна, , МРНЦ им. А.Ф. Цыба — филиал ФГБУ «НМИЦ радиологии» Минздрава России, Обнинск

(4) Архипова Любовь Михайловна, , МРНЦ им. А.Ф. Цыба — филиал ФГБУ «НМИЦ радиологии» Минздрава России, Обнинск

Ключевые слова

фотодинамическая терапия, противоопухолевый иммунитет

Актуальность

Между состоянием иммунной системы и развитием злокачественных новообразований существует тесная связь. В рамках эксперимента на животных был исследован рост повторно перевитой опухоли после предварительно проведенного сеанса фотодинамической терапии, закончившегося полной регрессией опухолевого узла.

Цель

Изучение реакции организма крыс на повторную перевивку опухоли через 2 мес после сеанса фотодинамической терапии (ФДТ) саркомы М-1 с фотосенсибилизатором (ФС) Фоторан Е6.

Материалы и методы

Работа выполнена на 18 аутобредных крысах с соблюдением Международных рекомендаций по проведению исследований с использованием лабораторных животных. В качестве экспериментальной модели использовали саркому М-1, которую перевивали под кожу в область левого бедра в виде кусочков опухоли донора (первая перевивка в область левого бедра с последующим сеансом ФДТ) [1]. Для облучения использовали лазерный аппарат «Аткус-2» ($E=150$ Дж/см²; $P_s=0,25$ Вт/см²). ФС вводили интраперитонеально в дозе 5 мг/кг. Контролем служили животные-опухоленосители без воздействия. Объемы опухолей измеряли до проведения терапии (V_0) и до 129 сут (V_t) после ФДТ. Оценку ответа опухолевых узлов на ФДТ проводили, используя коэффициент абсолютного прироста опухоли (К); торможение роста опухоли (ТРО, %); процент животных с полной регрессией (ПР). Повторная перевивка опухоли проводилась через 2 мес после ФДТ подкожно в область правого бедра.

Результаты

После сеанса ФДТ полная регрессия опухолей левого бедра сохранялась 2 мес, затем была повторно перевита опухоль саркома М-1 на правое бедро (контрольные животные к этому времени все пали — средняя продолжительность жизни составила $37,1 \pm 2,2$ сут). На 7-е сутки после повторной перевивки у всех животных был отмечен рост новообразования на правом бедре (диаметры опухоли от 0,2 до 0,6 см), но уже на 14-е сутки у 50% животных произошла самопроизвольная полная регрессия опухоли, и только у 50% отмечался дальнейший рост опухолевых узлов и эта тенденция сохранялась до 129 сут после ФДТ (69-е сутки после повторной перевивки). На левом бедре полная регрессия опухоли наблюдалась до окончания исследования.

Выводы

Результаты проведенных исследований показали, что после сеанса ФДТ саркомы М-1 с ФС Фоторан Е6 отмечается высокая противоопухолевая активность *in vivo* (полная регрессия опухоли у 100% животных) на протяжении 129 сут после сеанса. Повторная перевивка саркомы М-1 на правое бедро крыс (спустя 2 мес после ФДТ на левом бедре) выявила самопроизвольную регрессию саркомы у 50% животных. Полученные результаты показали возможную взаимосвязь ФДТ и противоопухолевого иммунитета и свидетельствуют о перспективности дальнейшего изучения использования ФДТ для направленной активации иммунитета.

Использованная литература

1. Противоопухолевая эффективность фотодинамической терапии солидных опухолей лабораторных животных с гуанидиновыми и бигуанидиновыми производными хлорина е6 / О. Б. Абрамова, Е. А. Козловцева, В. В. Дрожжина [и др.] // Бюллетень экспериментальной биологии и медицины. — 2022. — Т. 174, № 10. — С. 477-482. — DOI 10.47056/0365-9615-2022-174-10-477-482. — EDN IUZLQB.

Новый подход к преодолению лекарственной устойчивости множественной миеломы с помощью катионных пептидов

Авторы:

(1) Королева Наталья Алексеевна, nat.korole@yandex.ru, ФГБУ «НМИЦ онкологии им. Н.Н. Блохина» Минздрава России, Москва

(2) Ковтун Ольга Григорьевна, miss.olga.kovtun@gmail.com, ФГБУ «НМИЦ онкологии им. Н.Н. Блохина» Минздрава России, Москва

(3) Рудакова Анна Андреевна, rudakovaan93@yandex.ru, ФГБУ «НМИЦ онкологии им. Н.Н. Блохина» Минздрава России, Москва

(4) Шилов Борис Владимирович, boris.shilov@gmail.com, ФГАОУ ВО «Российский национальный исследовательский медицинский университет им. Н.И. Пирогова» Минздрава России, Москва

(5) Андреев Сергей Михайлович, sandr@immune.umos.ru, ФГБУ «ГНЦ «Институт иммунологии» ФМБА России, Москва

(6) Лалетина Лидия Александровна, panlidia@mail.com, ФГБУ «НМИЦ онкологии им. Н.Н. Блохина» Минздрава России, Москва

(7) Лушников Анна Александровна, lan21@yandex.ru, ФГБУ «НМИЦ онкологии им. Н.Н. Блохина» Минздрава России, Москва

Ключевые слова

множественная миелома, бортезомиб, резистентность, катионные пептиды

Актуальность

Канцерогенез множественной миеломы (ММ) обусловлен злокачественной трансформацией плазматических клеток с аномально высоким уровнем функциональной активности протеасом. Ряд механизмов резистентности ММ к ингибитору протеасом бортезомибу (BTZ) связан с нарушениями его взаимодействия с β 5-субъединицей протеасомы и супрессией антиапоптотических сигнальных путей. Преодоление резистентности ММ к BTZ — актуальная задача клинической онкологии.

Цель

Оценка катионных пептидов (КП) в качестве потенциальных противоопухолевых средств для терапии ММ на клеточных моделях миеломы человека.

Материалы и методы

В работе использовали две клеточные сублинии ММ: чувствительная (RPMI 8226) и резистентная (RPMI 8226 BTZ), полученная путем селекции клеток исходной линии RPMI 8226 в присутствии BTZ при IC50. В качестве контроля использовали линию фибробластов кожи человека Wi-38. Выживаемость клеток оценивали методом МТТ после 3-суточной инкубации с КП (AM-2, NC 783) в концентрациях 0,5–4 мкг/мл. Молекулярные взаимодействия между КП (лиганды) и клеточными белками-мишенями подтверждены парным докингом (сервер ZDOCK). Структуры белков-мишеней получены из Protein Data Bank.

Результаты

Выявлена высокая цитотоксичность тестируемых КП для чувствительной и резистентной сублинии ММ (IC50 = 1 мкг/мл). В контроле выживаемость клеток достоверно не изменилась. Анализ белковых взаимодействий между вторичной структурой КП с протеасомой (6RGQ) и иммунопротеасомой (6AVO) дал следующие результаты: основное взаимодействие КП с 6RGQ происходит между субъединицами β 1 [оценочные функции (ОФ) = 1401/1728] и β 5 (ОФ=1247/1523); взаимодействие с 6AVO — между субъединицами β 4 (ОФ=1194/1579) и β 1 (ОФ=1186/1480). Полученные результаты, превышающие 1000, свидетельствует о сильном взаимодействии между тестируемыми КП и указанными белками-мишенями.

Выводы

Выявлена эффективная избирательная цитотоксичность КП в отношении клеток как чувствительной, так и резистентной сублинии ММ. Результаты молекулярного моделирования доказывают, что КП селективно связываются с целевыми β -субъединицами в протеасоме и иммунопротеасоме, подтверждая наше предположение о способности КП ингибировать активные центры белков-мишеней с последующей индукцией апоптоза злокачественных клеток. Данные КП представляют интерес в качестве соединений для преодоления лекарственной устойчивости ММ.

Список литературы

1. Kisselev AF. Site-Specific Proteasome Inhibitors // *Biomolecules*. 2021. Vol.12. № 1. P.54.
2. Pierce BG. ZDOCK server: interactive docking prediction of protein-protein complexes and symmetric multimers / Pierce BG, Wiehe K, Hwang H, Kim BH, Vreven T, Weng Z. // *Bioinformatics*. 2014 Vol. 30. № 12. P. 1771-73.

Сравнительный анализ цитотоксичности ряда гетерометаллических координационных соединений как потенциальных противоопухолевых агентов

Авторы:

(1) Ковтун Ольга Григорьевна, miss.olga.kovtun@gmail.com, ФГБУ «НМИЦ онкологии им. Н.Н. Блохина» Минздрава России, Москва

(2) Королева Наталья Алексеевна, nat.korole@yandex.ru, ФГБУ «НМИЦ онкологии им. Н.Н. Блохина» Минздрава России, Москва

(3) Гавриков Андрей Вячеславович, penguin1990@yandex.ru, ИОНХ РАН им.Н.С.Курнакова, Москва

(4) Лушникована Анна Александровна, lan21@yandex.ru, ФГБУ «НМИЦ онкологии им. Н.Н. Блохина» Минздрава России, Москва

Ключевые слова

координационные соединения, цитотоксичность, панель линий опухолевых клеток, выживаемость

Актуальность

Гетерометаллические координационные соединения (КС) разнообразны по составу и молекулярной структуре, по термостабильности, устойчивости к биодegradации и цитотоксичности. Противоопухолевая активность КС, содержащих платину, другие благородные металлы и редкоземельные элементы, исследована достаточно полно. Однако о цитотоксичности нового семейства гетерометаллических КС, включающего катионы разных d-металлов и различные лиганды, известно крайне мало. Дальнейший анализ противоопухолевой активности таких КС с использованием клеточных и животных моделей — актуальная задача, решение которой позволит создать новые гетерометаллические КС с высокой неспецифичной токсичностью для агрессивных метастатических опухолей.

Цель

Характеристика цитотоксичности группы КС, содержащих цинк, кобальт или никель, на модельных клеточных линиях рака молочной железы (РМЖ) меланомы кожи (МК), глиобластомы (Гб) человека для дальнейшей оценки этих КС как потенциальных средств при комбинированной терапии рака.

Материалы и методы

Сначала из группы гетерометаллических КС, образованных в синтетических системах $Y(NO_3)_3 \cdot 6H_2O - L - M(NO_3)_2 \cdot 6H_2O - Solv$, где L-бидентатные, N-донорные органические лиганды типа 2,2'-бипирдила и 1,10-фенантролина, Solv — вода и органические растворители, в МТТ-тестах *in vitro* были отобраны перспективные КС, где $M = Zn^{2+}, Co^{2+}, Ni^{2+}$. Затем проанализировали цитотоксичность 12 КС — $[M(phen)_3][Y(NO_3)_5]$ и $[M(bpy)_3][Y(NO_3)_5]$, где $M = Zn^{2+}, Co^{3+}, Ni^{2+}$, phen = C₁₂H₈N₂; bpy = C₁₀H₈N₂, а также соединения $[M(phen)_3(NO_3)_2]$ с ионами аналогичных металлов и одно соединение $Y(NO_3)_3 \cdot 6H_2O$. Для оценки выживаемости опухолевых клеток (Кл) и фибробластов кожи (контроль) использовали МТТ-тесты на клеточной панели 9 агрессивных опухолей: МК, Гб, резистентного к Дох РМЖ, и фибробластов кожи. Клетки культивировали в стандартных условиях с 10% сывороткой.

Результаты

Тестированные КС проявили высокую цитотоксичность в отношении опухолевых Кл ($IC_{50} = 2$ мкг/мл), выживаемость фибробластов кожи снизилась незначительно — до 85%. Цитотоксичность КС-типа $[M(phen)_3][Y(NO_3)_5]$ оказалось на 15–18% выше, чем у КС с формулой $[M(bpy)_3][Y(NO_3)_5]$. Цитотоксичность соединений, содержащих Zn^{2+} , для опухолевых Кл, включая резистентные к Дох, была выше, чем у КС с Co^{3+} или Ni^{2+} . Лиганд $Y(NO_3)_3 \cdot 6H_2O$ не проявил видимой цитотоксичности, а цитотоксичность КС, содержащих Ni^{2+} , по отношению как к опухолевым, так и к нормальным. Кл была минимальной. Гибель опухолевых Кл связана с апоптозом (до 65% Кл) и аутофагией (до 25% Кл).

Выводы

Гетерометаллические КС, содержащие Zn^{2+} , Co^{3+} , Ni^{2+} , интересны как малотоксичные для нормальных, но токсичные для опухолевых Кл соединения и требуют дальнейшего изучения.

Список литературы

1. Keshavarzian, Elahe & Asadi, Zahra & Kučeráková, Monika & Dusek, Michal & Rastegari, Banafshe. (2022). Collaboration between 3d-4f metal centers of heterodimetallic Ni(II)-Gd(III) complex in catecholase activity and interaction with FS-DNA & BSA. Polyhedron. 218. 115758. 10.1016/j.poly.2022.115758.
2. Rastegari, Banafshe. (2021). Heterodinuclear Cu-Gd (3d-4f) Complex with di-Compartmental Schiff Base Ligand in Biological Activity: Synthesis, Crystal Structure, Catecholase Activity and DNA & BSA-binding studies. Journal of Molecular Liquids. 345. 10.1016/j.molliq.2021.117785.

Моделирование опухолевого поражения века при трансплантации меланомы В16 у мышей линии С57В1/6 и оценка противоопухолевой активности 2-[3-(2-хлорэтил)-3-нитрозоуреидо]-1,3-пропандиола (хлонизола)

Авторы:

(1) Минченко Юлия Анатольевна, yarmilochkina@mail.ru, ФГБУ «НМИЦ онкологии им. Н.Н. Петрова» Минздрава России, Санкт-Петербург

(2) Башкатова Елизавета Владимировна, bashkatova-liza@mail.ru, ФГБУ «НМИЦ онкологии им. Н.Н. Петрова» Минздрава России, Санкт-Петербург

(3) Дранишников Владислав Георгиевич, dranishnikov2015@mail.ru, ФГБУ «НМИЦ онкологии им. Н.Н. Петрова» Минздрава России, Санкт-Петербург

(4) Королева Анастасия Филипповна, novanastya_344@mail.ru, ФГКВОУ ВПО «Военно-медицинская академия им. С. М. Кирова» МО России, Санкт-Петербург

(5) Харитонова Наталья Николаевна, natal56@mail.ru, ФГКВОУ ВПО «Военно-медицинская академия им. С. М. Кирова» МО России, Санкт-Петербург

(6) Стуков Александр Николаевич, stukov2008@yandex.ru, ФГБУ «НМИЦ онкологии им. Н.Н. Петрова» Минздрава России, Санкт-Петербург

(7) Вершинина София Фатхутдиновна, sofia.vershinina2010@mail.ru, ФГБУ «РНЦРХТ им. академика А.М. Гранова» Минздрава России, Санкт-Петербург

(8) Суслов Дмитрий Николаевич, susloff.dmit@yandex.ru, ФГБУ «НМИЦ онкологии им. Н.Н. Петрова» Минздрава России, Санкт-Петербург

(9) Жилинская Надежда Тарасовна, jilinskie@mail.ru, ФГБУ «НМИЦ онкологии им. Н.Н. Петрова» Минздрава России, Санкт-Петербург

(10) Александров Валерий Анатольевич, alexandrov.valeri@yandex.ru, ФГБУ «НМИЦ онкологии им. Н.Н. Петрова» Минздрава России, Санкт-Петербург

Ключевые слова

опухоли века, меланома В16, хлонизол

Актуальность

Меланома века диагностируется в 5–7% случаев и характеризуется агрессивным течением.

Цель

Моделирование опухолевого поражения века глаза при трансплантации меланомы В16 у мышей линии С57В1/6 и изучение активности нового отечественного противоопухолевого соединения 2-[3-(2-хлорэтил)-3-нитрозоуреидо]-1,3-пропандиола (хлонизола).

Материалы и методы

Исследование проведено на 18 мышках самцах линии С57В1/6 с трансплантированной под кожу нижнего века меланомой В16. Опухоль трансплантировали посредством инъекции 10% взвеси измельченной ткани меланомы В16 в 0,05 мл стерильного 0,9% раствора натрия хлорида. Инъекция производилась тонкой иглой (26G) в нижнее правое веко в направлении от наружного к внутреннему углу глаза. После трансплантации опухоли мыши были рандомизированы на две группы: 1-я группа — контроль, 0,9% раствор NaCl

внутрибрюшинно в объеме 10 мл/кг ($n=10$); 2-я группа — хлонизол, 15 мг/кг внутрибрюшинно в 0,9% растворе NaCl в объеме 10 мл/кг однократно через 24 ч после трансплантации опухоли ($n=8$). Статистическую обработку результатов проводили с помощью пакета GraphPad Prism, 8.0. Для сравнения количественных данных использовали критерий Манна–Уитни, различия считались статистически значимыми при $p < 0,05$. Отношение рисков (Hazard Ratio, HR) и границы его 95% доверительного интервала (95%CI) рассчитывали с помощью регрессионной модели Кокса.

Результаты

К 8-му дню опыта опухоли развились у всех 10 мышей в контроле, но отсутствовали у всех 8 мышей, которым был введен хлонизол ($p < 0,0001$); в группе хлонизола первые опухоли начали определяться лишь с 16-го дня. Торможение роста опухоли под влиянием хлонизола в различные временные точки со статистической достоверностью достигало 92–100%. Введение хлонизола обусловило также значимое увеличение продолжительности жизни мышей по сравнению с контролем. Под влиянием хлонизола риск смерти от опухоли снизился на 81% (HR 0,1874; 95%ДИ=0,05931–0,5922; $p < 0,0001$). Медиана общей выживаемости в контроле и у мышей, получивших хлонизол, составила соответственно 21,0 и 35,5 дня ($p < 0,0001$).

Выводы

Хлонизол обладает выраженным противоопухолевым эффектом у мышей линии C57BL/6 с трансплантированной в нижнее веко меланомой B16.

Список литературы

1. Бровкина А.Ф., Панова И.Е., Саакян С.В. Офтальмоонкология: новое за последние два десятилетия // Вестник офтальмологии. 2014. С. 13-19.
2. Shinder R. What's New in Eyelid Tumors // Asia-Pacific Journal of Ophthalmology. — 2017; 6 (2): 143-152. 3. Стуков А.Н., Есиков К.А., Усманова Л.М. и др. Способ синтеза 2-[3-(2-хлорэтил)-3-нитрозоуреидо]-1,3-пропандиола, обладающего противоопухолевой активностью // Патент РФ № 2678846 от 12.11.2018.

Репрограммирование CD8 Т-клеток — новый подход терапии при экспериментальном раке легкого

Авторы:

(1) *Першина Ольга Викторовна*, ovpershina@gmail.com, ФГБНУ «Научно-исследовательский и институт фармакологии и регенеративной медицины им. Е.Д. Гольдберга» ФГБНУ «Томский национальный исследовательский медицинский центр РАН», Томск

(2) *Пахомова Ангелина Владимировна*, angelinapakhomova2011@gmail.com, ФГБНУ «Научно-исследовательский и институт фармакологии и регенеративной медицины им. Е.Д. Гольдберга» ФГБНУ «Томский национальный исследовательский медицинский центр РАН», Томск

(3) *Ермакова Наталия Николаевна*, nejela@mail.ru, ФГБНУ «Научно-исследовательский и институт фармакологии и регенеративной медицины им. Е.Д. Гольдберга» ФГБНУ «Томский национальный исследовательский медицинский центр РАН», Томск

(4) *Пан Эдгар Сергеевич*, artifexpan@gmail.com, ФГБНУ «Научно-исследовательский и институт фармакологии и регенеративной медицины им. Е.Д. Гольдберга» ФГБНУ «Томский национальный исследовательский медицинский центр РАН», Томск

(5) *Жукова Мария Андреевна*, mashazyk@gmail.com, ФГБНУ «Научно-исследовательский и институт фармакологии и регенеративной медицины им. Е.Д. Гольдберга» ФГБНУ «Томский национальный исследовательский медицинский центр РАН», Томск

(6) *Морозов Сергей Георгиевич*, smorozov.biopharm@mail.ru, ФГБНУ «Научно-исследовательский институт общей патологии и патофизиологии», Москва

(7) *Кубатиев Аслан Амирханович*, akubatiev.niior@mail.ru, ФГБНУ «Научно-исследовательский институт общей патологии и патофизиологии», Москва

(8) *Дыгай Александр Михайлович*, amdygay@gmail.com, ФГБНУ «Научно-исследовательский и институт фармакологии и регенеративной медицины им. Е.Д. Гольдберга» ФГБНУ «Томский национальный исследовательский медицинский центр РАН», Томск, ФГБНУ «Научно-исследовательский институт общей патологии и патофизиологии», Москва

(9) *Скурихин Евгений Германович*, eskurihin@inbox.ru, ФГБНУ «Научно-исследовательский институт общей патологии и патофизиологии», Москва

Ключевые слова

рак легкого, Т-клетки, репрограммирование, стволовые опухолевые клетки

Актуальность

Развитие и прогрессирование злокачественных опухолей легких во многом обусловлено подавлением иммунной системы [1]. Результатом ингибирующего действия опухоли и ее окружения является снижение количества и активности метаболических путей иммунных клеток. Формирующиеся в этих условиях гипореактивные фенотипы Т-клеток не восстанавливаются известными на настоящий момент подходами терапии [2]. В этой связи для усиления противоопухолевого Т-клеточного иммунитета и подавления роста опухоли может быть перспективно репрограммирование путем ингибирования пути MAPK/ERK посредством MEK1 и сигнального пути иммунных контрольных точек PD-1/PD-L1 в популяции CD8 Т-клеток. Однако клиническая практика часто сталкивается с дефицитом иммунных клеток для проведения клеточной терапии. Мы предположили, что репрограммирование CD8 Т-клеток, независимо от источника их получения (костный мозг, селезенка и др.), позволит создать популяцию клеток, способных влиять на иммунную систему организма хозяина и опухолевые клетки. Исследование поддержано грантом Министерства науки и высшего образования РФ № 075-15-2020-773.

Цель

Исследовать и сравнить противоопухолевую активность, устойчивость к действию опухолевых клеток репрограммированных CD8 Т-клеток, выделенных из костного мозга и селезенки мышей.

Материалы и методы

Популяцию CD8 Т-клеток выделяли из костного мозга и селезенки мышей линии C57BL/6, репрограммировали, используя ингибитор MEK и блокатор PD-1. В культуре клеток карциномы легких Льюис (КЛЛ) изучали экспрессию CCR7, устойчивость к апоптозу и цитотоксичность репрограммированных CD8 Т-клеток, выделенных из костного мозга (ркмCD8 Т-клетки) и селезенки (рселCD8 Т-клетки) мышей. Введением суспензии клеток КЛЛ в левое легкое мыши моделировали рак легкого, день введения КЛЛ принимали за 0-й день эксперимента. Репrogramмированные Т-клетки вводили внутривенно на 4-й и 6-й дни эксперимента. Материал для исследования забирали на 7-й день эксперимента. Проводили гистологическое исследование легочной ткани, цитометрически изучали содержание стволовых опухолевых клеток (СОК) и Т-клеток в крови и легких мышей.

Результаты

При сравнении экспрессии CCR7 Т-клетками костного мозга и селезенки достоверных различий выявлено не было. И ркмCD8 Т-клетки, и рселCD8 Т-клетки были более стабильны при культивировании и более устойчивы к цитотоксическому действию опухолевых клеток по сравнению с наивными CD8 Т-клетками. На модели КЛЛ ркмCD8 Т-клетки и рселCD8 Т-клетки оказывали противоопухолевое и антиметастическое действие. На фоне терапии репрограммированными Т-клетками снижалось количество СОК в крови, при этом ркмCD8 Т-клетки более влияли на Ax1-клеточные популяции, рселCD8 Т-клетки — на Sox2. В легких ркмCD8 Т-клетки были более активны в отношении CD274 популяций по сравнению с рселCD8 Т-клетками. Количество популяций CD4 и CD8 Т-клеток под влиянием терапии репрограммированными клетками увеличивалось в крови и уменьшалось в легочной ткани по сравнению с патологическим контролем.

Выводы

Репrogramмирование CD8 Т-клеток приводит к формированию популяции репрограммированных CD8 Т-клеток, устойчивых к действию опухолевых клеток и обладающих цитотоксической активностью *in vitro*, противоопухолевым и антиметастическим действием *in vivo*. Активность репрограммированных CD8 Т-клеток не зависит от места их выделения, что в перспективе предполагает возможность использования для выделения CD8 Т-клеток периферической крови пациентов.

Список литературы

1. Sathaliyawa T., Kubota M., Yudanin N. et al. Distribution and compartmentalization of human circulating and tissue-resident memory T cell subsets. //Immunity.2013. 38(1).P.187-197.
2. Speiser D.E., Ho P.C., Verdeil G. Regulatory circuits of T cell function in cancer. //Nat Rev Immunol. 2016.16(10). P599-611.

Активность 2-[3-(2-хлорэтил)-3-нитрозоуреидо]-1,3-пропандиола (хлонизола) у мышей с трансплантированной интраокулярно карциномой Эрлиха

Авторы:

(1) *Стуков Александр Николаевич*, stukov2008@yandex.ru, ФГБУ «НМИЦ онкологии им. Н.Н. Петрова» Минздрава России, Санкт-Петербург

(2) *Александров Валерий Анатольевич*, alexandrov.valeri@yandex.ru, ФГБУ «НМИЦ онкологии им. Н.Н. Петрова» Минздрава России, Санкт-Петербург

(3) *Королева Анастасия Филипповна*, novanastya_344@mail.ru, ФГКВОУ ВПО «ВМА им. С. М. Кирова» МО России, Санкт-Петербург

(4) *Харитонова Наталья Николаевна*, natal56@mail.ru, ФГКВОУ ВПО «ВМА им. С. М. Кирова» МО России, Санкт-Петербург

(5) *Вершинина София Фатхутдиновна*, sofia.vershinina2010@mail.ru, ФГБУ «РНЦРХТ им. академика А.М. Гранова» Минздрава России, Санкт-Петербург

(6) *Жилинская Надежда Тарасовна*, jilinskie@mail.ru, ФГБУ «НМИЦ онкологии им. Н.Н. Петрова» Минздрава России, Санкт-Петербург

(7) *Суслов Дмитрий Николаевич*, susloff.dmit@yandex.ru, ФГБУ «НМИЦ онкологии им. Н.Н. Петрова» Минздрава России, Санкт-Петербург

(8) *Сенчик Константин Юрьевич*, k-yurivich@bk.ru, ФГБУ «НМИЦ онкологии им. Н.Н. Петрова» Минздрава России, Санкт-Петербург

(9) *Минченко Юлия Анатольевна*, yarmilochkina@mail.ru, ФГБУ «НМИЦ онкологии им. Н.Н. Петрова» Минздрава России, Санкт-Петербург

(10) *Точильников Григорий Викторович*, gr75@mail.ru, ФГБУ «НМИЦ онкологии им. Н.Н. Петрова» Минздрава России, Санкт-Петербург

Ключевые слова

опухоль глаз, карцинома Эрлиха, 2-[3-(2-хлорэтил)-3-нитрозоуреидо]-1,3-пропандиол

Актуальность

Возможности системной терапии интраокулярных опухолей ограничиваются существованием гематофтальмического барьера

Цель

Изучить активность отечественного противоопухолевого соединения 2-[3-(2-хлорэтил)-3-нитрозоуреидо]-1,3-пропандиола (хлонизола) в эксперименте на мышях с трансплантированной интраокулярно карциномой Эрлиха

Материалы и методы

Исследование проведено на 17 самках мышей линии BALB/c. Всем мышам под наркозом была трансплантирована интраокулярно карцинома Эрлиха посредством инъекции в переднюю камеру глаза через тонкую иглу (29G) 0,025 мл взвеси, содержащей $5 \cdot 10^5$ клеток карциномы Эрлиха в 0,9% растворе натрия хлорида. Мыши были рандомизированы на две группы: 1-я группа — контроль ($n=9$); 2-я группа — хлонизол, 20 мг/кг внутривентриально однократно через 48 ч после трансплантации опухоли ($n=8$). Статистическую обработку результатов проводили с помощью пакета GraphPad Prism, 8.0. Для сравнения количественных данных использовали критерий Манна–Уитни, различия считались статистически значимыми при $p < 0,05$. Отношение рисков (Hazard Ratio, HR) и границы его 95% доверительного интервала (95%CI) рассчитывали с помощью регрессионной модели Кокса.

Результаты

К 10-му дню после трансплантации у всех мышей контрольной группы ($n=9$) отмечались признаки интраокулярной опухоли, выразившиеся в лейкокории — у 1 (11%), экзофтальме — у 2 (22%) и деформации глазницы — у 6 (67%). Из 8 мышей, получивших хлонизол, лишь у 1 (12,5%, $p=0,0004$) была опухоль с выраженным экзофтальмом. К 14-му дню после трансплантации у всех 9 мышей группы контроля (100%) и у 3 из 8 мышей (37,5%) группы хлонизола определялись измеряемые опухоли, распространившиеся за пределы глазницы. С 14-го до 20-го дня наблюдения торможение роста опухолей под влиянием хлонизола составляло 66–76% ($p < 0,05$), а площадь под кинетической кривой роста опухолей в группе мышей,

получивших хлонизол, была в 3,5 раза меньше, чем в контроле ($p=0,0078$). Под влиянием хлонизола риск смерти от опухоли снизился на 71% ($HR=0,2947$; 95% $CI=0,09834-0,8834$; $p=0,0042$), медиана продолжительности жизни возросла с 27,0 до 36,5 дня ($p=0,0084$).

Выводы

Отечественное противоопухолевое соединение 2-[3-(2-хлорэтил)-3-нитрозоуреидо]-1,3-пропандиол (хлонизол) обладает выраженным противоопухолевым эффектом у мышей линии BALB/c с трансплантированной интраокулярно карциномой Эрлиха.

Список литературы

1. Бровкина А.Ф., Панова И.Е., Саакян С.В. Офтальмоонкология: новое за последние два десятилетия // Вестник офтальмологии. 2014. С. 13-19.
2. Стуков А.Н., Есиков К.А., Усманова Л.М. и др. Способ синтеза 2-[3-(2-хлорэтил)-3-нитрозоуреидо]-1,3-пропандиола, обладающего противоопухолевой активностью // Патент РФ № 2678846 от 12.11.2018.

Выявляемость *Helicobacter pylori* при предраковых заболеваниях верхнего этажа пищеварительного тракта в Узбекистане

Авторы:

- (1) Юсупбеков А.А., *dr.abr_info@mail.ru*, Республиканский специализированный научно-практический медицинский центр онкологии и радиологии Минздрава Узбекистана, Ташкент
- (2) Исмаилова Ж.А., *dr.abr_info@mail.ru* Республиканский специализированный научно-практический медицинский центр онкологии и радиологии Минздрава Узбекистана, Ташкент
- (3) Усманов Б.Б., *usmanov-83@mail.ru*, Ташкентский педиатрический медицинский институт, Ташкент
- (4) Юсупбеков Ах.А., *usmanov-83@mail.ru*, Ташкентская медицинская академия, Ташкент
- (5) Туйчиев О.Д., *tuychiev-0212@mail.ru*, Республиканский специализированный научно-практический медицинский центр онкологии и радиологии Минздрава Узбекистана, Ташкент

Ключевые слова

Хеликобактер пилори, CLO-тест, штаммы Cag⁺ и Cag⁻ штаммы

Актуальность

Распространенность устойчивых штаммов Хеликобактер пилори (НР) растет во всем мире. Спектр резистентности охватывает фактически все препараты, используемые в целях эрадикации микроорганизма. В Узбекистане на текущий момент отсутствуют сведения относительно распространенности НР у пациентов с предраковыми заболеваниями верхнего этажа пищеварительного тракта. При этом высокая резистентность эрадикационной терапии способствует развитию новообразований.

Цель

Определение истинной частоты инфицированности населения Узбекистана *Helicobacter Pylori* (НР) инфекцией и ее Cag⁺ и Cag⁻ штаммами, а также распространенности антибиотикорезистентности в Узбекистане.

Материалы и методы

Материалы и методы исследования включали клинические, биохимические, иммунологические, генетические, инструментальные методы исследования. В качестве прямого метода диагностики НР инфекции использовали CLO-тест в биоптатах, полученных при эзофагогастроскопии. В качестве неинвазивного теста для определения НР мы использовали дыхательный тест с меченым C13. Материалом для молекулярно-генетического исследования мутаций служила геномная ДНК, что определяли методом Real-Time PCR.

Результаты

по Узбекистану частота распространенности НР составляла в среднем более 80% в популяции, что относится к регионам с высокой степенью инфицированности НР. Также были выявлены 1367 идентичных генов с европейским штаммом НР26695 и 1162 генов, идентичных с генами африканского штамма J99. Эти гены составляют функциональное ядро генома НР. Выявлены два кластера генов — зоны пластичности, где доля штаммоспецифичных генов составляет 79% для зоны пластичности НР0423–НР0466 и 37% для зоны пластичности НР0982–НР1028. Среди отдельных групп наиболее отличались штаммовой гетерогенностью гены, отвечающие за метаболизм ДНК и белки клеточной оболочки. Изучено географическое распределение

генотипов HP, где во всех регионах превалирует CagA положительный вариант. VacAs1m1 чаще встречался в Хорезмском регионе и Каракалпакстане, VacAs1m2 в Намангане и Ташкенте, в Хорезме было обнаружено большое количество (84%) смешанного генотипа IceA1/IceA2, в остальных областях превалировала IceA1-аллель этого гена. Выявлены генотипы бактерии, ассоциированные с различными заболеваниями желудочно-кишечного тракта. В проявлении гастрита превалирует штамм Cag+ VacA s1 VacA m2 и IceA 1, в проявление язвы — штамм CagA+ VacA s1 VacA m2 IceA 1,2.

Выводы

Узбекистан относится к регионам с высокой степенью инфицированности населения хеликобактерной инфекцией. Среди больных с HP-ассоциированными заболеваниями ЖКТ степень инфицированности с Cag-положительными штаммами HP (до 80%) обнаружено у пациентов с хроническими хеликобактер-ассоциированными атрофическими и неатрофическими гастритами.

Список литературы

1. Liu, Q., Qi, D., Kang, J., Jin, Y., Liu, W., Gao, W., et al. (2015). Efficacy of real-time PCR-based detection of Helicobacter pylori infection and genotypic resistance-guided quadruple therapy as the first-line treatment for functional dyspepsia with Helicobacter pylori infection. *Eur. J. Gastroenterol. Hepatol.* 27, 221–225. DOI: 10.1097/MEG.000000000000186.
2. Uchida, T., Miftahussurur, M., Pittayanon, R., Vilaichone, R. K., Wisedopas, N., Ratanachu-Ek, T., et al. (2015). Helicobacter pylori infection in Thailand: a nationwide study of the CagA phenotype. *PLoS ONE* 10:e0136775. DOI: 10.1371/journal.pone.0136775.
3. Hatakeyama M. Oncogenic mechanisms of the Helicobacter pylori CagA protein // *Nature Reviews Cancer*. 2004. V.4. №. 9. P. 688–694.

Оценка возможных механизмов противоопухолевой эффективности дигидробромида 2-(3,4-дигидроксифенил)-9-диэтиламиноэтилимидазо[1,2-а] бензимидазола в эксперименте

Авторы:

(1) Шевченко Наталья Алексеевна, natastern@mail.ru, ФГБУ «НМИЦ онкологии» Минздрава России, Ростов-на-Дону

(2) Вереникина Екатерина Владимировна, ekat.veren@yandex.ru, ФГБУ «НМИЦ онкологии» Минздрава России, Ростов-на-Дону

(3) Комарова Екатерина Федоровна, komarova_ef@rostgmu.ru, ФГБУ «НМИЦ онкологии» Минздрава России, ФГБОУ ВО «Ростовский государственный медицинский университет» Минздрава России, Ростов-на-Дону

(4) Гончарова Анна Сергеевна, fateyeva_a_s@list.ru, ФГБУ «НМИЦ онкологии» Минздрава России, Ростов-на-Дону

(5) Арапова Юлия Юрьевна, arapova_uu@rostgmu.ru, ФГБОУ ВО «Ростовский государственный медицинский университет» Минздрава России, Ростов-на-Дону

Ключевые слова

производное бензимидазола, PDX, аденокарцинома легкого, Ki-67, b-катенин, Vcl-2, P53

Актуальность

Несмотря на совершенствование лекарственных воздействий при раке легкого, смертность от него среди онкологических заболеваний в РФ занимает 1-е место у мужчин и 3-е место у женщин [1, 2]. Актуальным является поиск новых препаратов для химиотерапии рака легкого, и в этом аспекте дериваты бензимидазола рассматриваются как потенциальные противоопухолевые агенты [3–6].

Цель

Исследовать уровень экспрессии маркеров пролиферации и апоптоза при введении дигидробромида 2-(3,4-дигидроксифенил)-9-диэтиламиноэтилимидазо[1,2-а] бензимидазола (ПУ-185) в PDX опухоли легкого.

Материалы и методы

PDX-модели воспроизводили на 30 мышах линии Balb/c Nude гетеротопической имплантацией фрагмента опухолевого материала пациента с аденокарциномой легкого размером 27 мм³ в область правого бедра. Введение ПУ-185 проводили через 48 ч после имплантации опухоли внутривенно ежедневно 1 раз

в течение 10 дней в 3-разовых дозах (опытные группы). Контрольными группами были животные с опухолями, которым аналогично РУ-185 вводили физиологический раствор. Опухолевую ткань готовили для иммуногистохимического исследования в соответствии со стандартным протоколом и исследовали с использованием антител к Ki-67, b-катенину, Vcl-2, P53.

Результаты

В результате оценки экспрессии Ki-67 отмечалось статистически значимое снижение уровня экспрессии в сравнении с контролем по мере увеличения дозы РУ-185: медиана доли позитивных клеток составила 61,8; 58,7 и 53,2% в опытных группах против 68,1% в контроле ($p < 0,01$). Доля позитивно окрашенных клеток на b-катенин составила 34,2% в контрольной группе и в опытных соответственно 23,8; 21,95 и 9,2% ($p < 0,05$). При оценке уровня экспрессии Vcl-2 доля иммунопозитивных клеток в опытных группах составила 54,5; 51,9; 49,9% соответственно в сравнении с контрольной группой — 59,9% ($p < 0,05$). Оценка экспрессии белка P53 при введении РУ-185 показала усиление процессов апоптоза в опухоли: в контроле показатель P53 составил 31,1% иммунопозитивных клеток, а в опытных группах — 40,9; 43,1 и 47,9% соответственно ($p < 0,01$). Таким образом, установлено, что с повышением дозы РУ-185 происходит снижение экспрессии Ki-67, b-катенина и антиапоптотического белка Vcl-2 при нарастании доли уровня экспрессии белка P53.

Выводы

Исследование PDX аденокарциномы легкого обнаружило изменения экспрессии ИГХ-маркеров Ki-67, b-катенина, Vcl-2, P53, которые указывают на противоопухолевую активность дигидробромида 2-(3,4-дигидроксифенил)-9-диэтиламиноэтилимидазо[1,2-а] бензимидазола за счет усиления процессов апоптоза.

Список литературы

1. Каприн А.Д., Старинский В.В., Шахзадова А.О. Злокачественные новообразования в России в 2020 году (заболеваемость и смертность) — М.: МНИОИ им. П.А. Герцена – филиал ФГБУ «НМИЦ радиологии» Минздрава России, 2021. 252 с
2. Chhikara B.S., Parang K. Global Cancer Statistics 2022: the trends projection analysis //Chemical Biology Letters, 2023. 10(1): 451-467.
3. Kumar P., Sharma P., Kumari S.S., Brahma U., Nekkanti S., Shankaraiah N., Kamal A. Benzimidazole based Derivatives as Anticancer agents: SAR Analysis for Various Targets// Journal of Heterocyclic Chemistry. 2017. vol. 140. P. 128. DOI: 10.1016/j.ejmech.2017.09.006.
4. Nassar I. F., El Kady D. S., Awad H. M., El-Sayed W. A. Design, Synthesis, and Anticancer Activity of New Oxadiazolyl-Linked and Thiazolyl-Linked Benzimidazole Arylidines, Thioglycoside, and Acyclic Analogs //J. Heterocycl. Chem. 2019, 56(3), 1086. DOI:10.1002/jhet.3496
5. Sabithakala T., Chittireddy V.R.R. DNA binding and in vitro anticancer activity of 2-((1H -benzimidazol-2-ylmethylamino)acetic acid and its copper(II) mixed-polypyridyl complexes: Synthesis and crystal structure// Applied Organometallic Chemistry. 2018, vol. 32. no.12. P. e4550. DOI: 10.1002/aoc.4550.
6. Wang Y.T., Shi T.Q., Zhu H.L., Liu C.H. Synthesis, biological evaluation and molecular docking of Benzimidazole grafted Benzulfamidecontaining Pyrazole ring derivatives as novel tubulin polymerization inhibitors// Bioorganic & Medicinal Chemistry. 2019. vol. 27. no. 3. P. 502-515. DOI: 10.1016/j.bmc.2018.12.031.

Доклинические исследования противоопухолевой активности оригинального лекарственного средства — ингибитора топоизомеразы I

Авторы:

- (1) Шпрых З.С., z.shprakh@ronc.ru, ФГБУ «НМИЦ онкологии им.Н.Н. Блохина» Минздрава России, Москва
- (2) Смирнова Г.Б., gsmir53@yandex.ru, ФГБУ «НМИЦ онкологии им.Н.Н. Блохина» Минздрава России, Москва

Ключевые слова

ингибитор топоизомеразы I, противоопухолевая активность, ксенографт рака толстой кишки SW620

Актуальность

Колоректальный рак — одно из самых распространенных злокачественных новообразований (3-е место после рака легких и желудка у мужчин и 2-е место после рака молочной железы у женщин). Заболеваемость колоректальным раком в Российской Федерации чрезвычайно высока и в 2016 г. составила 11,5% (объединенный показатель) среди всех случаев онкологических заболеваний, или около 450 тыс. пациентов в абсолютном выражении. В ФГБУ «НМИЦ онкологии им. Н.Н. Блохина» Минздрава России синтезирована

оригинальная фармацевтическая субстанция — производное индокарбазола (шифр ЛХС-1269), способное взаимодействовать с несколькими мишенями и индуцировать различные пути гибели опухолевых клеток, в том числе ингибировать топоизомеразу I и васкулогенную мимикрию [1, 2]. Результатом фармацевтической разработки стало определение состава и технология получения лекарственной формы ЛХС-1269, лиофилизата для приготовления раствора для инъекций и инфузий [3].

Цель

Изучение противоопухолевой активности ингибитора топоизомеразы I ЛХС 1269 на подкожных ксенографтах рака ободочной кишки человека SW620.

Материалы и методы

Лекарственное средство (ЛС) ЛХС-1269, лиофилизат для приготовления раствора для инъекций и инфузий 25 мг; мыши-самцы Balb/c nude; штамм перевиваемого рака ободочной кишки человека SW620 из Коллекции опухолевых штаммов человека НМИЦ онкологии им. Н.Н. Блохина Минздрава России.

Результаты

В группе мышей, получавших ЛС в дозе 60 мг/кг внутривентриально 5-кратно ежедневно, на все сроки наблюдали достоверный противоопухолевый эффект торможение роста опухоли (ТРО) на уровне ТРО=56,3–49,1% ($p < 0,05$), $\max \text{ТРО} = 56,3\%$ на 1-е и 7-е сутки после окончания лечения. В течение всего срока лечения и после окончания лечения переносимость ЛС была удовлетворительной: максимальная потеря массы тела составила 1,9%, гибели от токсичности не зафиксировали. В группе мышей, получавших лиофилизат ЛХС-1269 в дозе 90 мг/кг внутривентриально 5-кратно ежедневно, на все сроки наблюдали более выраженный достоверный противоопухолевый эффект на уровне ТРО=72,9–71,0% ($p < 0,05$); $\max \text{ТРО} = 76,1\%$ зафиксировали на 4-е сутки после окончания лечения. В течение всего срока и после окончания лечения переносимость была удовлетворительной: потеря массы тела не превышала 5,5%. Гибели от токсичности не наблюдали (100% выживаемость).

Выводы

Установлено, что ЛХС-1269, лиофилизат для приготовления раствора для инъекций и инфузий, демонстрирует противоопухолевую активность на все сроки наблюдения на модели ксенографта рака ободочной кишки SW620; эффект имеет дозозависимость, повышаясь с увеличением дозы ЛС. Показана удовлетворительная переносимость изученных доз ЛС и отсутствие гибели животных на протяжении всего эксперимента.

Список литературы

1. Эктова Л.В., Еремина В.А., Тихонова Н.И. и др. Синтез и цитотоксическая активность N-гликозидов индоло[2,3-а]пирроло[3,4-с]карбазол-5,7-дионов, замещенных по малеимидному атому азота // Химико-фармацевтический журнал. 2020. N 5 (54). С. 26–29.
2. Vartanian A., Baryshnikova M., Burova O., Afanasyeva D., Misyurin V., Belyavsky A., Shprakh Z. Inhibitor of vasculogenic mimicry restores sensitivity of resistant melanoma cells to DNA-damaging agents//Melanoma Res. 2017. Vol. 27, No. 1. P. 8–16.
3. RU 2786727 C1, 2022.

КЛИНИЧЕСКИЕ ИССЛЕДОВАНИЯ В ОНКОЛОГИИ

Региональные особенности диагностики BRCA 1/2 у пациентов с РМЖ в республике Башкортостан

Авторы:

(1) *Меньшиков Константин Викторович*, Kmenshikov80@bk.ru, ГАУЗ Республиканский клинический онкологический диспансер Минздрава РБ, Уфа

(2) *Аскарров Вадим Евгеньевич*, ufa.askarov@gmail.com, ГАУЗ Республиканский клинический онкологический диспансер Минздрава РБ, Уфа

(3) *Султанбаев Александр Валерьевич*, sovaa@ Rambler.ru, ГАУЗ «Республиканский клинический онкологический диспансер Минздрава РБ, Уфа

(4) *Мусин Шамиль Исмагилович*, Musin_shamil@mail.ru, ГАУЗ Республиканский клинический онкологический диспансер Минздрава РБ, Уфа

(5) Султанбаева Надежда Ивановна, nd.sultan@rambler.ru, ГАУЗ Республиканский клинический онкологический диспансер Минздрава РБ, Уфа

(6) Меньшикова Ирина Асхатовна., i-menshikova@bk.ru, ГАУЗ Республиканский клинический онкологический диспансер Минздрава РБ, Уфа

Ключевые слова

BRCA1, *BRCA2*, *BRCA1/2*, BREAST CANCER GENES 1 и 2, гены-супрессоры

Актуальность

Рак молочной железы (РМЖ) является наиболее распространенным злокачественным новообразованием у женщин во всем мире. Примерно у 1 из 12 женщин на Западе в какой-то момент жизни развивается РМЖ. По оценкам, 5–10% всех случаев РМЖ у женщин связаны с наследственной восприимчивостью из-за мутаций в аутосомно-доминантных генах. Двумя ключевыми факторами, связанными с высоким риском РМЖ, являются мутации в *BRCA 1* и *BRCA 2*. Другая очень важная мутация может возникнуть в гене *TP53*, что приводит к тройному негативному РМЖ. Однако подавляющее большинство случаев РМЖ связано не с мутированным геном высокой пенетрацией, а с генами низкой пенетрацией, такими как *CHEK2* и *PALB2*, которые часто мутируют в общей популяции [1, 2].

Цель

Выявления и изучение *BRCA1/2* мутаций позволяет выявлять группы риска для развития РМЖ, что позволяет проводить профилактические меры и раннюю диагностику заболевания.

Материалы и методы

Для исследования произведен забор крови у пациенток со злокачественными новообразованиями молочной железы, а также у группы здоровых лиц с группой риска. Проведено общее количество исследований за 2022 г. у 576 человек, из них с риском заболевания 46 человек. Преимущественный метод исследования ПЦР (551), NGS — 25.

Результаты

По результатам исследований выявлено 80 мутаций у исследуемых с РМЖ, из них *BRCA1* — 78, *BRCA2* — 2. У группы здоровых лиц с группой риска мутаций не выявлено.

Выводы

Исходя из этого исследования можно сделать вывод, что среди исследуемых с РМЖ было выявлено достаточно большое количество мутаций (около 20%), причем большинство из них относились к гену *BRCA1*. В то же время у группы здоровых лиц с группой риска мутаций не было выявлено, что говорит о том, что наличие мутаций в генах *BRCA1* и *BRCA2* может быть связано с повышенным риском развития РМЖ.

Список литературы

1. Sheikh A, Hussain SA, Ghori Q, Naeem N, Fazil A, Giri S, Sathian B, Mainali P, Al Tamimi DM. The spectrum of genetic mutations in breast cancer. *Asian Pac J Cancer Prev*. 2015;16(6):2177-85. doi: 10.7314/apjcp.2015.16.6.2177. PMID: 25824734.
2. Germinal mutations landscape, which is responsible for cancer predisposition in multinational Republic of Bashkortostan / A. V. Sultanbaev, O. Lipatov, N. Sultanbaeva [et al.] // *Journal of Clinical Oncology*. — 2021. — Vol. 39, No. S15. P. e22504. DOI: 10.1200/JCO.2021.39.15_suppl.e22504. EDN WNJJTE.
3. Local features of germinal mutations incidence in cancer patients in the Republic of Bashkortostan / A. V. Sultanbaev, K. Menshikov, A. Nasretidinov, O. Lipatov // . 2021. Vol. 32, No. S6. P. 1367. DOI: 10.1016/j.annonc.2021.08.2066. — EDN AFEXZP.

Сравнение эффективности мобилизации стволовых клеток крови средними дозами цитарабина + Г-КСФ с циклофосфамидом + Г-КСФ и плериксафором + Г-КСФ у пациентов с факторами риска безуспешной мобилизации

Авторы:

(1) Елхова Светлана Сергеевна, s.s.elkhova@gmail.com, ФГБУ «НМИЦ онкологии им. Н.Н. Петрова» Минздрава России, Санкт-Петербург

(2) Филатова Лариса Валентиновна, larisa_filatova@list.ru, ФГБУ «НМИЦ онкологии им. Н.Н. Петрова» Минздрава России, Санкт-Петербург

(3) Волчѐнков Станислав Андреевич, stanislav.volchenkov@yahoo.com, ФГБУ «НМИЦ онкологии им. Н.Н. Петрова» Минздрава России, Санкт-Петербург

(4) Ишматов Ирина Валерьевна, ishmatova@yandex.ru, ФГБУ «НМИЦ онкологии им. Н.Н. Петрова» Минздрава России, Санкт-Петербург

(5) Зверькова Анна Андреевна, zverkoval@list.ru, ФГБУ «НМИЦ онкологии им. Н.Н. Петрова» Минздрава России, Санкт-Петербург

Ключевые слова

трансплантация костного мозга, мобилизация столовых клеток крови

Актуальность

Мобилизация периферических стволовых клеток крови (ПСКК) — один из важных этапов проведения высокодозной химиотерапии с аутологичной трансплантацией костного мозга. Однако существующие режимы и алгоритмы мобилизации до 40% случаев не позволяют собрать минимальное количество CD34+ клеток. Необходим поиск нового эффективного режима мобилизации.

Цель

Цель данного исследования — сравнить эффективность мобилизации цитарабином в средних дозах + Г-КСФ с мобилизацией циклофосфамидом + Г-КСФ и комбинацией плериксафора с Г-КСФ у пациентов группы неблагоприятного прогноза мобилизации ПСКК.

Материалы и методы

Ретроспективно были проанализированы данные 85 пациентов с факторами риска безуспешной мобилизации классификации, предложенной Gruppo Italiano Trapianto di Midollo Osseo в 2012 г. [1]. Пациенты с неходжкинской лимфомой составили 48% ($n=41$), со множественной миеломой — 35% ($n=30$), с лимфомой Ходжкина — 17% ($n=14$). В группу мобилизации средними дозами цитарабина вошло 29 (34%) пациентов, в группу мобилизации циклофосфамидом и группу мобилизации плериксафором по 28 (33%) пациентов в каждой. Цитарабин вводился в дозе 400 мг/м²/12 ч в 1-й и 2-й день, циклофосфамид — в дозе 2–4 г/м² в 1-й день. Г-КСФ по 10 мг/кг назначался с 5-го дня в обоих режимах мобилизации и до завершения сбора ПСКК. Плериксафор в дозе 24 мг/кг в день вводился на 5-й день стимуляции Г-КСФ 10 мг/кг. Аферез инициировался при достижении как минимум $15 \cdot 10^6$ /л CD34+ клеток в периферической крови. Минимальным количеством, достаточным для одной трансплантации, считалось $2 \cdot 10^6$ /кг CD34+ клеток.

Результаты

Медиана количества собранных CD34+ клеток составила $10,2 \cdot 10^6$ /кг в группе мобилизации средними дозами цитарабина + Г-КСФ, $7,2 \cdot 10^6$ /кг в группе мобилизации циклофосфамида + Г-КСФ и $2,5 \cdot 10^6$ /кг в группе мобилизации плериксафора + Г-КСФ ($p < 0,0001$). Медиана количества CD34+ клеток в периферической крови также оказалась выше при мобилизации цитарабином в сравнении с мобилизацией циклофосфамидом и комбинацией плериксафора с Г-КСФ ($153 \cdot 10^6$ /кг, $129 \cdot 10^6$ /кг и $33 \cdot 10^6$ /кг соответственно). Мобилизация цитарабином также позволяет сократить количество процедур афереза: у 96% пациентов в группе цитарабина одной процедуры афереза было достаточно для сбора минимального количества CD34+ клеток против 46% пациентов в группе циклофосфамида и 76% пациентов в группе плериксафора ($p < 0,0001$).

Выводы

Мобилизация средними дозами цитарабина + Г-КСФ продемонстрировала более высокую эффективность в сравнении с циклофосфамидом + Г-КСФ и комбинацией плериксафора с Г-КСФ у пациентов с факторами риска безуспешной мобилизации.

Использованная литература

1. Olivieri, A., Marchetti, M., Lemoli, R. et al. Proposed definition of 'poor mobilizer' in lymphoma and multiple myeloma: an analytic hierarchy process by ad hoc working group Gruppo Italiano Trapianto di Midollo Osseo. Bone Marrow Transplant 47, 342–351 (2012). <https://doi.org/10.1038/bmt.2011.82>

Изучение показателей заболеваемости немеланомными злокачественными опухолями кожи в республике Узбекистан

Авторы:

- (1) *Ибрагимова Дилором Абдулазизовна*, ibragimova.m.h@gmail.com, Ташкентский государственный стоматологический институт, Ташкент
- (2) *Полатова Джамила Шагайратовна*, polatova.dj@gmail.com, Ташкентский государственный стоматологический институт, Ташкент
- (3) *Хамидуллаева Ойдин Олимжон кизи*, oydinamidullaeva@gmail.com, Ташкентский государственный стоматологический институт, Ташкент
- (4) *Каримова Наргиза Мансуровна*, karimova-nm@inbox.ru, Ташкентский государственный стоматологический институт, Ташкент
- (5) *Юлдашходжаева Нигина Батировна*, yuldashkhodjaevanigina@gmail.com, Ташкентский государственный стоматологический институт, Ташкент
- (6) *Мадаминов Ахмад Юлдашевич*, akhmad.madaminov@inbox.ru, Ташкентский государственный стоматологический институт, Ташкент
- (7) *Нуржабов Аббос Икромович*, abbos.nurjabov@mail.ru, Ташкентский государственный стоматологический институт, Ташкент
- (8) *Насиров Саидрасул Камолович*, nasirov.89@bk.ru, Республиканский специализированный научно-практический медицинский центр онкологии и радиологии Минздрава Узбекистана, Ташкент
- (9) *Савкин Александр Владимирович*, sashaj@mail.ru, Ташкентский государственный стоматологический институт, Ташкент

Ключевые слова

немеланомные злокачественные опухоли, интенсивный показатель, заболеваемость, выявляемость

Актуальность

Немеланомные злокачественные опухоли относятся к наиболее распространенным злокачественным новообразованиям и демонстрируют возрастающую скорость роста заболеваемости, но стабильный или снижающийся уровень смертности. В Республике Узбекистан в связи с отличительными особенностями (высокая плотность и неоднородность населения, разнообразие климатогеографических и геохимических условий, относительно большое количество солнечных дней в году, высокая миграционная активность) высок риск возникновения данного заболевания.

Цель

Изучение и анализ показателей заболеваемости немеланомными злокачественными опухолями кожи на республиканском уровне.

Материалы и методы

В данном исследовании на основании статистических данных формы отчета №7 за 2017–2021 гг. изучены случаи первичного заболевания немеланомными злокачественными опухолями кожи. Соотношение заболеваемости мужчин и женщин составило 1,3:1.

Результаты

В республике интенсивный показатель заболеваемости немеланомными опухолями кожи на 100 тыс. населения составляет 3,7 в 2017 г., 3,3 в 2018 г., 3,2 в 2019 г., 2,4 в 2020 г., 2,9 в 2021 г. В абсолютном выражении он увеличился до 1198 в 2017 г., 1086 в 2018 г., 1074 в 2019 г., 807 в 2020 г. и 1010 в 2021 г. При изучении по стадиям заболевания частота выявления поздних стадий (III и IV) составила 22,2% в 2017 г., 15,5% в 2018 г., 19,7% в 2019 г., 22,8% в 2020 г., 20,9% в 2021 г. Пятилетняя выживаемость составила 50,5% в 2017 г., 47,3% в 2018 г., 49,2% в 2019 г., 48,6% в 2020 г. и 51,8% в 2021 г.

Выводы

Опираясь на статистические данные, можно сказать, что уровень заболеваемости немеланомными опухолями кожи в Узбекистане снижается из года в год: видно, что уровень заболеваемости 2017 г. снизился на 21,6% (на 100 тыс. населения) к 2021 г. Показатель выявляемости на поздних стадиях снизился с 22,2 до 20,9%, что можно считать результатом систематических профилактических осмотров. Пятилетняя выживаемость больных немеланомными злокачественными опухолями кожи частично повышена (с 50,5 до 51,8%), что пропорционально гетерогенности этого заболевания и, следовательно, сложности метода лечения.

Список литературы

1. AIHW. AIHW Australian Institute of Health and Welfare: Cancer Incidence Data 2019. Available from: <https://www.aihw.gov.au/reports/>
2. Leiter U, Keim U, Garbe C. Epidemiology of Skin Cancer: Update 2019. *Adv Exp Med Biol.* 2020;1268:123-139. DOI: 10.1007/978-3-030-46227-7_6.
3. Chahal HS, Rieger KE, Sarin KY. Incidence ratio of basal cell carcinoma to squamous cell carcinoma equalizes with age. *J Am Acad Dermatol.* 2017;76(2):353-354. DOI: 10.1016/j.jaad.2016.08.019.
4. Yuan TA, Lu Y, Edwards K, Jakowatz J, Meyskens FL, Liu-Smith F. Race-, Age-, and Anatomic Site-Specific Gender Differences in Cutaneous Melanoma Suggest Differential Mechanisms of Early- and Late-Onset Melanoma. *Int J Environ Res Public Health.* 2019;16(6):908. Published 2019 Mar 13. DOI: 10.3390/ijerph16060908.
5. Sacchetto L, Zanetti R, Comber H, et al. Trends in incidence of thick, thin and in situ melanoma in Europe. *Eur J Cancer.* 2018;92:108-118. DOI: 10.1016/j.ejca.2017.12.024.
6. Garbe C, Keim U, Gandini S, et al. Epidemiology of cutaneous melanoma and keratinocyte cancer in white populations 1943-2036. *Eur J Cancer.* 2021;152:18-25. DOI:10.1016/j.ejca.2021.04.029.

Клинические предикторы эффективности неoadъювантной химиолучевой терапии больных колоректальным раком

Авторы:

(1) Иванов Сергей Дмитриевич, sdivanov44@mail.ru, ФГБУ «НМИЦ онкологии им. Н.Н. Петрова» Минздрава России, Санкт-Петербург

(2) Тюрева Елена Ивановна, letyur@mail.ru, ФГБУ «НМИЦ онкологии им. Н.Н. Петрова» Минздрава России, Санкт-Петербург

(3) Змитриченко Юлия Геннадьевна, zmitrichenko@gmail.com, ФГБУ «НМИЦ онкологии им. Н.Н. Петрова» Минздрава России, Санкт-Петербург

(4) Топилина Евгения Игоревна, evgeniatopilina@mail.ru, ФГБУ «НМИЦ онкологии им. Н.Н. Петрова» Минздрава России, Санкт-Петербург

(5) Богомолов Владимир Андреевич, vladimirbog1997@yandex.ru, ФГБУ «НМИЦ онкологии им. Н.Н. Петрова» Минздрава России, Санкт-Петербург

(6) Точильников Григорий Викторович, gr75@mail.ru, ФГБУ «НМИЦ онкологии им. Н.Н. Петрова» Минздрава России, Санкт-Петербург

(7) Корытова Луиза Ибрагимовна, prof-korytova@mail.ru, ФГБУ «РНЦРХТ им. академика А.М. Гранова» Минздрава России, Санкт-Петербург

Ключевые слова

железо сыворотки крови, колоректальный рак, предикция эффективности химиолучевой терапии

Актуальность

Для персонализации применения химиолучевой терапии (ХЛТ) у больных колоректальным раком, наряду с известными молекулярно-генетическими, цитологическими, биохимическими параметрами и степенью анемии, в качестве предсказательных маркеров в клинике предлагают учитывать показатели воспалительных процессов. Однако процедуры определения перечисленных критериев или длительны и трудоемки, или их предиктивная значимость не превышает 70% [1].

Цель

Апробация показателя нормированной концентрации железа сыворотки крови в качестве предиктора эффективности неoadъювантного применения ХЛТ у больных раком прямой кишки (РПК).

Материалы и методы

Работа выполнена на больных РПК T2-4N0-2M0 (22 мужчины 64,7±1,4 года и 11 женщин 57,0±2,9 года). Пролонгированный курс конформной ДЛТ опухолевого очага прямой кишки (СОД=56–54 Гр) и регионарных лимфатических узлов (СОД=48–50 Гр) проводили в режиме стандартного фракционирования (РОД=1,8–2,0 Гр/25–28 фракций) на высокоэнергетических ускорителях электронов при радиосенсибилизации капейтатибином 825 мг/м² 2 раза в дни ЛТ. Забор венозной крови осуществляли до начала и в конце курса лечения. Клинический анализ крови осуществляли с использованием стандартных методов на оборудовании SYSMEX XN1000, а измерение концентрации железа сыворотки крови — на Architect с4000. Маркер воспаления определяли в конце ХЛТ, как описано ранее [1]. Предсказательный показатель рассчитывали в виде концентрации

железа сыворотки, нормированной на определенную фракцию лейкоцитов крови. Этот маркер верифицировали в пилотном исследовании выживаемости больных РПК, прослеженных в течение 4 лет после ХЛТ.

Результаты

Индивидуальные значения величин предсказательного маркера положительно коррелировали с общей выживаемостью пролеченных больных. При уровнях измеренного маркера выше порога (2,50 отн.ед.) соответствующие им показатели медианы длительности жизни были в 2,7 раза больше, чем у больных, имевших значения этого биомаркера ниже порогового уровня ($P=0,037$). Разработанный маркер позволил персонально выявить у 84% больных РПК целесообразность проведения ЛТ на основании корреляции величины этого показателя с параметром, отражающим степень воспаления ($R= -0,611$; $P<0,001$). Более адекватно этот маркер применим к 86% больных мужчинам. По сравнению с известными предикторами (отношения числа нейтрофилов к лимфоцитам, концентрации гемоглобина в крови) новый выявил более значимую связь с маркером воспаления.

Выводы

Показатель нормированной концентрации железа крови имеет высокую предсказательную значимость и меньший процент ошибок в сравнении с известными предикторами эффективности ЛТ у больных РПК, что позволяет рекомендовать его как простой и легкодоступный биомаркер для более глубокого и широкого исследования.

Использованная литература

1. Hernandez-Ainsa M. et al. Front. Med. 2022. V. 9. Article 843074.

Ассоциация концентраций sVISTA с биохимическими маркерами sPD-1, sPD-L1, sRANKL в сыворотке крови больных злокачественными опухолями костей с учетом основных клинико-морфологических характеристик заболевания

Авторы:

(1) Кузьмин Юрий Борисович, yriikuzmin@yandex.com, ФГБУ «НМИЦ онкологии им. Н.Н. Блохина» Минздрава России, Москва

(2) Алферов Александр Андреевич, aleksandr.alferov@yahoo.com, ФГБУ «НМИЦ онкологии им. Н.Н. Блохина» Минздрава России, Москва

(3) Кушлинский Николай Евгеньевич, biochimia@yandex.ru, ФГБУ «НМИЦ онкологии им. Н.Н. Блохина» Минздрава России, Москва

Ключевые слова

sVISTA, sPD-1, sPD-L1, sRANKL, опухоли костей

Актуальность

Изучение клеточных сигнальных систем, связанных с иммунными контрольными точками, — важное направление в диагностике и оценке прогноза онкологических заболеваний [1–3]. Рост и развитие опухолей тесно связаны с экспрессией иммунных контрольных точек, поэтому существует необходимость поиска новых мишеней для иммунотерапевтических препаратов [4–6].

Цель

Анализ уровней растворимой формы супрессора активации Т-клеток VISTA и их ассоциация с концентрациями растворимой формы рецептора программируемой гибели клеток sPD-1 и его лиганда sPD-L1, а также растворимой формой лиганда рецептора — активатора ядерного транскрипционного фактора NF- κ B (sRANKL) в периферической крови больных злокачественными опухолями костей.

Материалы и методы

Обследовали 112 больных первичными опухолями костей. Злокачественные опухоли были представлены следующими гистологическими вариантами: 52 — остеосаркома, 31 — хондросаркома, 15 — саркома Юинга, 14 — хордома. Концентрации маркеров исследовали в сыворотке крови с помощью наборов реактивов для ИФА: sVISTA — VISTA/B7-H5/PD-1H ELISA Ki (фирма RayBiotech), США), sPD-L1 — Human sPD-L1

Platinum ELISA и sPD-1 — Human sPD-1 ELISA Kit (оба фирмы Affimetrix, eBioscience, США), sRANKL — (фирма Biomedica Medizinprodukte, Австрия). Полученные данные обрабатывали с помощью статистического пакета Statistica 7.

Результаты

У пациентов с саркомами костей выявлен низкий уровень связи между концентрациями sVISTA и уровнями sPD-L1 и sRANKL. В группе больных злокачественными новообразованиями костей обнаружена прямая корреляционная связь между концентрацией sPD-1 и уровнем sRANKL ($rs=0,48$; $p<0,05$). Корреляция между сывороточными концентрациями sVISTA и sPD-1 не отражала клинико-морфологических признаков первичных костных сарком, таких как критерии TNM и степень дифференцировки опухоли. Кроме того, корреляция между концентрациями sVISTA и sPD-1 в сыворотке крови больных саркомой кости отсутствовала у пациентов в возрасте моложе 40 лет, но достигала статистически значимого уровня ($rs=0,41$; $p<0,05$) в возрасте старше 40 лет.

Выводы

Полученные результаты свидетельствуют о том, что у преобладающего большинства больных саркомами костей (95%) выявлены значимые концентрации sVISTA в сыворотке крови. Обнаружена ассоциация между концентрациями sVISTA и sPD-1 в сыворотке крови больных злокачественными опухолями костей, при этом показатель корреляционной связи между sVISTA и sPD-1 меняется с возрастом. Обсуждается возможность использования таргетной иммунотерапии злокачественных опухолей костей с учетом вышеуказанных биохимических маркеров.

Список литературы

1. Ковалева, О.В. Подлесная П.П., Грачев А.Н., Чанг В.Л., Огнерубов Н.А., Кушлинский Н.Е. Рак желудка. Клиническая значимость экспрессии ключевых компонентов контрольной точки иммунитета PD-1/PD-L1 // Современная онкология. 2021. Том 23. № 1. С. 58-63.
2. Mulati, K. Hatanishi J., Matsumura N., Chamoto K, Mise N., Abiko K., [et al.] VISTA expressed in tumour cells regulates T cell function // Br. J. Cancer. 2019. Vol. 120. N 1. P. 115-127.
3. Villarreal-Espindola, F. Yu X., Datar I., Mani N., Sanmamed M., Velcheti V., [et al.] Spatially Resolved and Quantitative Analysis of VISTA/PD-1 as a Novel Immunotherapy Target in Human Non-Small Cell Lung Cancer // Clin. Cancer Res. 2018. Vol. 24. N 7. P. 1562-1573.
4. McEachron, T.A., Triche T.J., Sorenson L., Parham D.M., Carpten J.D. Profiling targetable immune checkpoints in osteosarcoma // Oncoimmunology. 2018. Vol. 7. N 12:e1475873.
5. Hatanishi, J. Mandai M., Matsumura N., Abiko K., Baba T., Konishi I. PD-1/PD-L1 blockade in cancer treatment: perspectives and issues // Int. J. Clin. Oncol. 2016. Vol. 21. N 3. P. 462-473.
6. Ribas, A. Wolchok J.D. Cancer immunotherapy using checkpoint blockade // Science. 2018. Vol. 23. N 359. P. 1350-1355.

Связь метилирования генов микроРНК в опухоли и метастазах с концентраций VEGF в плазме крови больных раком яичников и их роль в оценке прогноза выживаемости

Авторы:

(1) *Логинов Виталий Игоревич*, loginov7w@gmail.com, ФГБНУ «НИИ общей патологии и патофизиологии», Москва

(2) *Кушлинский Дмитрий Николаевич*, drkushlinskiy@gmail.com, КГБУЗ «Краевой клинический центр онкологии» Минздрава ХК, Хабаровск

(3) *Терешкина Ирина Владимировна*, irinadari13@gmail.com, ФГБУ ВО «Московский государственный медико-стоматологический университет им. А.И. Евдокимова» Минздрава России, Москва

(4) *Колтунова Анна Игоревна*, annykoltunova.pretty@yahoo.com, ФГБУ «НМИЦ онкологии им. Н.Н. Блохина» Минздрава России, Москва

(5) *Аржанухина Наталья Александровна*, natasha-toty1@mail.ru, ФГБУ «НМИЦ онкологии им. Н.Н. Блохина» Минздрава России, Москва

(6) *Рогожин Дмитрий Викторович*, pathol.777@mail.ru, ФГБУ «НМИЦ онкологии им. Н.Н. Блохина» Минздрава России, Москва

(7) *Адамян Лейла Владимировна*, biochimia@yandex.ru, ФГБУ ВО «Московский государственный медико-стоматологический университет им. А.И. Евдокимова» Минздрава России, Москва

(8) Брага Элеонора Александровна, eleonora10_45@mail.ru, ФГБНУ «НИИ общей патологии и патофизиологии», Москва

Ключевые слова

рак яичников, метилирование генов, микроРНК

Актуальность

Нарушение экспрессии и регуляторной функции микроРНК (миРНК) может быть одним из ключевых процессов в развитии разных патологий, включая онкологические.

Цель

Анализ ассоциации уровня метилирования генов миРНК в опухоли с концентрациями VEGF плазмы крови больных раком яичников, а также оценка их потенциала в отношении прогноза общей выживаемости.

Материалы и методы

Обследовали 26 первичных ранее не леченных больных серозным раком яичников в различных стадиях опухолевого процесса в соответствии с TNM-классификацией ВОЗ (2014). В представленной работе определены уровни метилирования 14 генов *miРНК* (*MIR124-2*, *MIR124-3*, *MIR125B-1*, *MIR127*, *MIR129-2*, *MIR132*, *MIR137*, *MIR203A*, *MIR34B*, *MIR34C*, *MIR375*, *MIR9-1*, *MIR9-3*, *MIR339*) в 26 первичных опухолях и 19 перитонеальных метастазах больных раком яичников и сопоставлены с содержанием VEGF в плазме крови этих пациенток, показана их роль в оценке прогноза заболевания.

Результаты

У больных раком яичников установлены прямые корреляционные связи концентраций VEGF в плазме крови с уровнями метилирования 5 генов миРНК в опухолях (*MIR124-2*, *MIR125B-1*, *MIR127*, *MIR129-2*, *MIR9-3*) и 3 генов миРНК в метастазах (*MIR124-2*, *MIR124-3*, *MIR203A*). Дисперсионный анализ подтвердил, что при увеличении концентраций VEGF в плазме крови выявлено статистически значимое повышение уровня метилирования 2 генов миРНК в ткани опухоли: *MIR124-2* и *MIR127*, а также выявлена сильная тенденция к различию медиан метилирования генов *MIR129-2* и *MIR9-3*. Выявлена синхронность в изменениях содержания VEGF в плазме крови и уровня метилирования следующих 4 генов миРНК: *MIR124-2*, *MIR129-2*, *MIR9-2*, *MIR-339* в опухоли. Лучшие показатели общей выживаемости обнаружены у больных раком яичников с одновременно низкими уровнями как VEGF в плазме крови, так и уровня метилирования в опухоли группы из 3 генов миРНК: *MIR124-2*, *MIR125B-1*, *MIR375*. Сочетания показателей VEGF в плазме крови с уровнем метилирования других исследованных генов миРНК не показали связи с отдаленными результатами лечения. Выполненный многофакторный анализ [Proportional hazard (Cox) regression] связи общей выживаемости с концентрациями VEGF в плазме крови и уровнем метилирования в опухоли генов миРНК (*MIR124-2*, *MIR125B-1*, *MIR129-2*, *MIR375*) показал, что последние влияют на отдаленные результаты лечения больных раком яичников в большей степени, чем VEGF.

Выводы

Совместное определение концентраций VEGF в плазме крови с уровнями метилирования генов миРНК в опухоли (*MIR124-2*, *MIR125B-1*, *MIR129-2*, *MIR375*) позволяет улучшить наше понимание патогенеза рака яичников и уточнить прогноз заболевания у больных раком яичников, что указывает на необходимость проведения дальнейших исследований.

Список литературы

1. Zhao L., Liang X., Wang L., Zhang X. The Role of miRNA in Ovarian Cancer: an Overview. *Reprod. Sci.* 2022;29(10):2760–2767. DOI: 10.1007/s43032-021-00717-w.
2. Graves P., Zeng Y. Biogenesis of mammalian microRNAs: a global view. *Genomics Proteomics Bioinformatics.* 2012;10(5):239–245. DOI: 10.1016/j.gpb.2012.06.004.
3. Saburi A., Kahrizi M.S., Naghsh N., Etemadi H., Ilhan A., Adili A., et al. A comprehensive survey into the role of microRNAs in ovarian cancer chemoresistance; an updated overview. *J. Ovarian Res.* 2022;15(1):81. DOI: 10.1186/s13048-022-01012-1.
4. Loginov V.I., Pronina I.V., Filippova E.A., Burdenny A.M., Lukina S.S., Kazubskaya T.P., Uroshlev L.A., et al. Aberrant Methylation of 20 miRNA Genes Specifically Involved in Various Steps of Ovarian Carcinoma Spread: From Primary Tumors to Peritoneal Macroscopic Metastases. *Int. J. Mol. Sci.* 2022;23(3):1300. DOI: 10.3390/ijms23031300.
5. Reddy K.B. MicroRNA (miRNA) in cancer. *Cancer Cell Int.* 2015;15:e:38. DOI: 10.1186/s12935-015-0185-1.
6. Loginov V.I., Pronina I.V., Burdenny A.M., Filippova E.A., Kazubskaya T.P., Kushlinsky D.N., et al. Novel miRNA genes deregulated by aberrant methylation in ovarian carcinoma are involved in metastasis. *Gene.* 2018;662:28–36. DOI: 10.1016/j.gene.2018.04.005.

Влияние COVID-19 различной степени тяжести на показатели семейства инсулиноподобных факторов роста в крови больных немелкоклеточным раком легкого

Авторы:

- (1) *Лейман Игорь Александрович*, toraxrniioi@yandex.ru, ФГБУ «НМИЦ онкологии» Минздрава России, Ростов-на-Дону
- (2) *Франциянц Елена Михайловна*, super.gormon@yandex.ru, ФГБУ «НМИЦ онкологии» Минздрава России, Ростов-на-Дону
- (3) *Харагезов Дмитрий Акимович*, dmitr8@mail.ru, ФГБУ «НМИЦ онкологии» Минздрава России, Ростов-на-Дону
- (4) *Бандовкина Валерия Ахтямовна*, valerryana@yandex.ru, ФГБУ «НМИЦ онкологии» Минздрава России, Ростов-на-Дону
- (5) *Черярина Наталья Дмитриевна*, scalolas.92@yandex.ru, ФГБУ «НМИЦ онкологии» Минздрава России, Ростов-на-Дону
- (6) *Погорелова Юлия Александровна*, flora-73@yandex.ru, ФГБУ «НМИЦ онкологии» Минздрава России, Ростов-на-Дону
- (7) *Лазутин Юрий Николаевич*, lazutin.jurij@yandex.ru, ФГБУ «НМИЦ онкологии» Минздрава России, Ростов-на-Дону
- (8) *Милакин Антон Георгиевич*, amilakin@yandex.ru, ФГБУ «НМИЦ онкологии» Минздрава России, Ростов-на-Дону
- (9) *Статешный Олег Николаевич*, stateshny@rambler.ru, ФГБУ «НМИЦ онкологии» Минздрава России, Ростов-на-Дону
- (10) *Мирзоян Эллада Арменовна*, ellada.mirzoyan@yandex.ru, ФГБУ «НМИЦ онкологии» Минздрава России, Ростов-на-Дону
- (11) *Кит Олег Иванович*, onko-sekretar@mail.ru, ФГБУ «НМИЦ онкологии» Минздрава России, Ростов-на-Дону

Ключевые слова

немелкоклеточный рак легкого, COVID-19, IGF, IGFBP, кровь

Актуальность

Особый интерес в условиях пандемии COVID-19 представляют больные раком легкого, так как первичный очаг заражения вирусом уже поражен опухолью [1].

Цель

Изучить в крови больных немелкоклеточным раком легкого (НМРЛ) содержание IGF и их белков-переносчиков в зависимости от степени тяжести перенесенного COVID-19.

Материалы и методы

Больные с гистологически подтвержденным НМРЛ, стадии T2-3NxM0, разделены на группы по 15 мужчин и 15 женщин в каждой: контрольная — больные НМРЛ, ранее перенесшие COVID-19 бессимптомно либо в легкой форме; основная группа — пациенты, ранее перенесшие болезнь в тяжелой или среднетяжелой форме, требовавшей госпитализации. Средний возраст $59,11 \pm 2,89$ года. Уровни IGF-I, IGF-II и IGFBP1, 2, 3 в периферической крови оценивали в начале лечения методом ИФА (Mediagnost, Германия). В качестве нормы использовали показатели крови условно здоровых доноров, не болевших COVID-19, так как были обследованы в 2018–2019 гг. Статистический анализ проводили с использованием программы Statistica 10.

Результаты

В крови больных НМРЛ основной и контрольной групп уровни IGF-I, IGF-II, IGFBP2 и IGFBP3 были выше значений доноров в среднем в 2,5; 2,1; 1,7 и 2,7 раза соответственно ($p < 0,05$). Концентрация IGFBP1 была выше в контроле по сравнению с основной группой, а по отношению к донорам снижалась: в контроле у мужчин и женщин в 1,4 и 1,9 раза ($p < 0,05$), а в основной группе в 3,0 и 6,4 раза соответственно. Коэффициенты соотношения повышались в обеих группах: IGF-I/IGFBP1 — в контрольной группе от 3,8 до 4,2 раза, а в основной от 7,9 до 14,4 раза; IGF-II/IGFBP1 — в контроле от 2,4 до 4,5 раза, а в основной группе от 6,6 до 12,7 раза у мужчин и женщин соответственно. У мужчин контрольной группы по сравнению с женщинами выше был в крови уровень IGFBP1 и IGFBP2, но не IGFBP3, т.е. имели место гендерные различия.

В крови больных основной группы гендерные различия сохранялись только для белка IGFBP1. У больных обоего пола основной группы снизился уровень IGFBP1 относительно показателей в контрольной группе. Соотношения IGF к белкам-переносчикам имели не только некоторые гендерные отличия, но и зависели от тяжести перенесенного COVID-19: если в контрольной группе гендерные отличия имело только соотношение IGF-II/IGFBP1 — у мужчин ниже, чем у женщин, в 1,8 раза ($p < 0,05$), то в основной группе и IGF-I/IGFBP1, и IGF-II/IGFBP1 у женщин превышали значения в крови мужчин в среднем в 1,9 раза ($p < 0,05$).

Выводы

У больных НМРЛ в крови вне зависимости от тяжести перенесенного COVID-19 повышается уровень инсулиноподобных факторов роста и почти всех из исследованных белков-переносчиков, кроме IGFBP1. Соотношение IGF-I/IGFBP1 и IGF-II/IGFBP1 крови повышается наиболее значимо в группе перенесших COVID-19 в тяжелой и среднетяжелой форме и свидетельствует об избыточном накоплении IGF.

Использованная литература

1. Lemos AEG, Silva GR, Gimba ERP, Matos ADR. Susceptibility of lung cancer patients to COVID-19: A review of the pandemic data from multiple nationalities. *Thorac Cancer*. 2021 Oct;12(20):2637-2647. DOI: 10.1111/1759-7714.14067.

Клинико-эпидемиологические и морфологические особенности плоскоклеточной эндометриоидной карциномы матки

Авторы:

(1) Моисеенко Татьяна Ивановна, moiseenko48@inbox.ru, ФГБУ «НМИЦ онкологии» Минздрава России, Ростов-на-Дону

(2) Непомнящая Евгения Марковна, nepomn@mail.ru, ФГБУ «НМИЦ онкологии» Минздрава России, Ростов-на-Дону

(3) Шаталова Светлана Валерьевна, svetlana_kornienko_94@mail.ru, ГБУ РО «Городская больница № 6», Ростов-на-Дону

(4) Адамян Мери Людвиковна, adamyuan@mail.ru, ФГБУ «НМИЦ онкологии» Минздрава России, Ростов-на-Дону

Ключевые слова

плоскоклеточный рак эндометрия, эпидемиология, результаты лечения

Актуальность

Плоскоклеточный рак эндометрия состоит в гистотипе эндометриоидной аденокарциномы с плоскоклеточной метаплазией и включен по классификации TCGA в группу POLE-ультрамутированных опухолей с благоприятным прогнозом.

Цель

Клиническое и эпидемиологическое изучение гистотипов эндометриоидной аденокарциномы с плоскоклеточной метаплазией и плоскоклеточной карциномы эндометрия.

Материалы и методы

В исследование включены 1619 больных с эндометриоидной аденокарциномой, пролеченных в нашем учреждении за последние 8 лет, из которых с плоскоклеточной метаплазией было 300 (18,6%) больных, с плоскоклеточным раком эндометрия — 39 (2,4%) больных. Средний возраст больных исследуемых гистотипов карциномы эндометрия составил 61 ± 6 и 68 ± 2 года соответственно. В анамнезе у больных с плоскоклеточным раком эндометрия отмечено наибольшее количество аборт, диагностических выскабливаний матки, длительно стоявших внутриматочных спиралей, хронических метроэндометритов, аденомиоза, ожирения по андройдному типу. Все больные с плоскоклеточным раком эндометрия пребывали в глубокой менопаузе.

Результаты

Гистотип плоскоклеточного рака эндометрия при биопсии эндометрия был установлен только у 3 из 39 больных (7,7%) и уточнен у всех больных после морфологического изучения удаленных органов и тканей. Начальные стадии заболевания выявлены у большинства больных с разными гистотипами карциномы

эндометрия. Все больные были прооперированы по стандартной методике. У больных с плоскоклеточным раком эндометрия был поражен не только во всей полости матки и нижнем сегменте, но в 15 из 39 случаев распространялся за пределы внутреннего зева. Поражение тазовых лимфатических узлов отмечено у 4 из 39 больных; прорастание всей толщи матки до серозы — у 5 больных. Адьювантное лечение всех больных с указанными гистотипами эндометриоидной аденокарциномы проведено согласно клиническим рекомендациям. В течение первых 8–10 мес наблюдения локальные рецидивы отмечены у 8 из 15 больных с I стадией плоскоклеточного рака тела матки; все больные с III стадией не дожили до 2-летнего срока. 5 лет и более прожили 16 из 39 больных.

Выводы

Плоскоклеточный рак эндометрия является агрессивным заболеванием, для которого требуется коррекция адьювантного лечения.

Список литературы

1. Lisa Vermij, Vincent Smit, Remi Nout, Tjalling Bosse. Incorporation of molecular characteristics into endometrial cancer management. *Histopathology*. 2020 Jan; 76(1):52-63. PMID: 31846532 PMCID: PMC6972558. DOI: 10.1111/his.14015.
2. Emma J Crosbie, Sarah J Kitson, Jessica N McAlpine, Asima Mukhopadhyay, Melanie E Powell, Naveena Singh. Endometrial cancer. *Lancet*. 2022 Apr 9; 399(10333):1412-1428. doi: 10.1016/S0140-6736(22)00323-3. PMID: 35397864. DOI: 10.1016/S0140-6736(22)00323-3.
3. Andrade DAP, da Silva VD, Matsushita GM, de Lima MA, Vieira MA, Andrade CEM, Schmidt RL, Reis RM, DOS Reis R. Squamous differentiations portends poor prognosis in low and intermediate — risk endometrioid endometrial cancer. *Plos one*. 10 Okt 2019.14 (10): e 0220086. DOI:10.1371/journal.pone.0220086. PMID: 31600211. PMCID: PMC6786591.
4. Birol Ocak, Fatma Öz Atalay, Ahmet Bilgehan Sahin, Mine Ozsen, Bahar Dakiki, Seray Türe, Merve Mesohorli, Hikmet Utku Odman, Özgür Tanrıverdi, Gökhan Ocakoğlu, Mehmet Bayrak, Hakan Ozan, Candan Demiröz, Seda Sali, Sibel Oyucu Orhan, Adem Deligönül, Erdem Cubukcu, Türkkhan Evrensel. The impact of Ki-67 index, squamous differentiation, and several clinicopathologic parameters on the recurrence of low and intermediate-risk endometrial cancer. *Bosn J Basic Med Sci*. 2021 Feb 18;21(5):549-554. PMID: 33714260 PMCID: PMC8381206. DOI: 10.17305/bjbms.2020.5437.

К вопросу о клинической значимости Д-димера у больных лимфопролиферативными заболеваниями в процессе химиотерапии

Авторы:

- (1) *Полужктова Марина Викторовна*, marina48_58@mail.ru, МРНЦ им. А.Ф. Цыба — филиал ФГБУ «НМИЦ радиологии» Минздрава России, Обнинск
- (2) *Михальская Татьяна Юрьевна*, lab6@mrrc.obninsk.ru, МРНЦ им. А.Ф. Цыба — филиал ФГБУ «НМИЦ радиологии» Минздрава России, Обнинск
- (3) *Панферова Татьяна Алексеевна*, lab6@mrrc.obninsk.ru, МРНЦ им. А.Ф. Цыба — филиал ФГБУ «НМИЦ радиологии» Минздрава России, Обнинск

Ключевые слова

D-димер, тромбоз, прогрессирование, рецидив, эффективность лечения

Актуальность

Тромбофилия — серьезная проблема у больных онкозаболеваниями, ее развитие опосредуется в первую очередь опухолевым процессом и усиливается в результате комплексного лечения (химио-, лучевое, хирургическое и др.), канцер-ассоциированные тромбозы являются ее венцом [1–3, 10, 11]. В фокусе нашего внимания D-димер (Д-д) [4–9].

Цель

Проведение анализа динамики Д-д у больных лимфопролиферативными заболеваниями (ЛПЗ) в процессе химиотерапии (ХТ).

Материалы и методы

Ретроспективно проанализированы результаты исследования Д-д у больных ЛПЗ с высоким риском развития тромбоэмболических осложнений в процессе ХТ. Риски оценивались по шкалам Khorana и PADUA [12, 13]. В исследование включено 125 (мужчин — 68, женщин — 57) пациентов, из них: ЛХ — 22,

НХЛ— 67, ХЛЛ — 17, ММ — 16, ВИЧ-ЛФ — 3. Медиана [Me (min; max)] возраста 51 год (18; 81). Схемы ХТ неоднородны. Количество курсов варьировало от 1 до 12. Точкой cut-off для Д-д служило верхнее значение возрастной границы референсного интервала (РИ) для каждого пациента.

Результаты

Анализ полученных результатов показал, что до начала лечения у 86 (68,8%) пациентов уровень Д-д не превышал значений точки cut-off, у 39 (31,2%) пациентов значения были выше. В процессе ХТ у 82 (65,6%) пациентов сохранялись значения Д-д в пределах РИ, Me (min; max) Д-д 276 нг/мл (87; 800). У 43 (34,4%) пациентов наблюдалось повышение Д-д. У 7 (5,6%) из них развились клинически и инструментально подтвержденные тромбозы, Me Д-д 1750 нг/мл (316; 10 138). У больных без тромбозов [36 (94,4%) пациентов] Me Д-д 950 нг/мл (627; 4100). Сочетание прогрессирования заболевания, рецидивы и слабый отклик на лечение наблюдались у 27 (75%) из 36 пациентов, 2 из них умерли. Высокие значения Д-д не зависели от диагноза, схемы и курса ХТ. На этапах лечения сдавление верхней полой вены наблюдалось у 3 (2,4%) пациентов. Прогрессирование опухолевого процесса — у 62 (49,6%). Отсутствие эффекта противоопухолевой терапии — у 46 (36,8%) пациентов. На основе ROC-анализа при отсутствии положительного эффекта от проводимого лечения у больных за период наблюдения в клинике показано, что точка cut-off для Д-д составила 630 нг/мл. Чувствительность метода — 0,75. Специфичность метода — 0,9. AUC=0,893 (ДИ=0,828–0,959), $p=0,000$. При наличии рецидива и прогрессирования основного заболевания точка cut-off для Д-д равна 750 нг/мл. Чувствительность метода — 0,69. Специфичность метода — 0,55. AUC=0,652 (ДИ=0,556–0,748), $p=0,003$.

Выводы

Таким образом, повышенные значения Д-д у больных ЛПЗ могут манифестировать о прогрессировании опухолевого процесса, об отсутствии эффекта лечения, что важно принимать во внимание при интерпретации значений Д-д у данной когорты больных. Установленные значения Д-д для оценки прогрессирования опухолевого процесса, отсутствия эффективности ХТ, возможно, клиническая находка или аналитическая ловушка, поэтому необходимо продолжить исследование.

Список литературы

1. Bradbury CA, Craig Z, Cook G, Pawlyn C, Cairns DA, Hockaday A, Paterson A, Jenner MW, Jones JR, Drayson MT, Owen RG, Kaiser MF, Gregory WM, Davies FE, Child JA, Morgan GJ, Jackson GH. Thrombosis in patients with myeloma treated in the Myeloma IX and Myeloma XI phase 3 randomized controlled trials. *Blood*. 2020 Aug 27;136(9):1091-1104. DOI: 10.1182/blood.2020005125.
2. K. Nishimura, R. Ota, Y. Mikajiri, K. Takahashi, S. Sugishima, T. Eto. Useful laboratory markers for the diagnosis of bone marrow involvement by malignant lymphoma. *Int. J. Lab. Hematol* . 2018 Feb;40(1):34-40. DOI: 10.1111/ijlh.12725.
3. L.G. Lima, R.Q. Monteiro, Activation of blood coagulation in cancer: implications for tumour progression, *Biosci. Rep.* 33 (5) (2013).
4. Zhang C, Jia Y, Jia Y, et al. Prognostic and predictive value of plasma Ddimer levels in patients with small-cell lung cancer. *Int J Clin Oncol*.2018;23:1070–5.
5. Zhu LR, Li J, Chen P, et al. Clinical significance of plasma fibrinogen and D-dimer in predicting the chemotherapy efficacy and prognosis for small cell lung cancer patients. *Clin Transl Oncol* 2016;18:178–88.
6. Han-Yu Deng, MDa, Xing-Sheng Ma, MDb, Jie Zhou, MDa, Ru-Lan Wang, MDa, Rui Jiang, MDa, Xiao-Ming Qiu, MD. High pretreatment D-dimer level is an independent unfavorable prognostic factor of small cell lung cancer. A systematic review and meta-analysis. *Medicine*.2021;100:15(e25447). *Medicine* (2021) 100:15.
7. Eun Young Kim a, Kyo Young Song. Prognostic value of D-dimer levels in patients with gastric cancer undergoing gastrectomy. *Surgical Oncology*. 37 (2021) 101570. <https://doi.org/10.1016/j.suronc.2021.101570>
8. H. Li, S. Zhao, Z. Jing, J. Li, Y. Shuanying, Combination of D-Dimer and Carcinoembryonic Antigen Levels as a Predictive and Prognostic Biomarker in Advanced Colorectal Cancer Patients, 2018.
9. S.S. He, Y. Wang, C.T. Wang, M.Y. Zhu, X.L. Yang, D.M. Chen, Y. Chen, A combined marker based on plasma D-dimer and serum albumin levels in patients with nasopharyngeal carcinoma is associated with poor survival outcomes in a retrospective cohort study, *J. Canc* 10 (16) (2019) 3691–3697.
10. Wolny-Rokicka E., Brzeznikiewicz-Janu K., Wydmanski J. et al. Analysis of haemostasis biomarkers in patients with advanced stage lung cancer during hypofractionated radiotherapy treatment *Journal of International Medical Research* 2018 May; 46(5): 1876–1883.
11. Hong Dai, Hongxing Zhou, Yingxin Sun, Zhe Xu, Shuo Wang, Tongbao Feng, and Ping Zhang. D-dimer as a potential clinical marker for predicting metastasis and progression in cancer. *BiomedRep*.2018Nov;9(5):453–457. <https://www.ncbi.nlm.nih.gov/pmc/articles/PMC6201047/>
12. Khorana F.F., et al. *J Tromb Hemost* 2007;5:632-4 ; Farge D., et al. *Tromb. Res.* 2010;125(Suppl 2) :S.108-16. 13. Л.И.Бурячковская, Н.В.Ломакин, А.Б.Сумароков, Е. А. Широков. Алгоритмы и шкалы риска тромбоза и кровотечения в кардиологии и неврологии. 2018. С.104.

Клинический анализ первично-множественных злокачественных новообразований с поражением молочной железы в Новосибирской области

Авторы:

(1) Савкова Алина Всеволодовна, bifshteks@inbox.ru, ФГБУ «Федеральный исследовательский центр фундаментальной и трансляционной медицины», Новосибирск

(2) Герасимов Алексей Владимирович, dr.gerasimov@yandex.ru, ГБУЗ НСО «Новосибирский областной клинический онкологический диспансер», Новосибирск

(3) Гуляева Людмила Фёдоровна, lfgulyaeva@gmail.com, Институт медицины и психологии В. Зельмана, ФГАОУ ВО «Новосибирский национальный исследовательский государственный университет», Новосибирск

(4) Красильников Сергей Эдуардович, krasilnikov_s@meshalkin.ru, ФГБУ «НМИЦ им. академика Е.Н. Мешалкина» Минздрава России, Новосибирск

Ключевые слова

первично-множественные злокачественные новообразования, рак молочной железы

Актуальность

Рак молочной железы (РМЖ) занимает лидирующие позиции в структуре онкологической заболеваемости и относится к наиболее частым опухолям при первично-множественных злокачественных новообразованиях (ПМЗН), составляя 30–40% всех опухолей в их структуре.

Цель

Цель исследования состояла в анализе личного и семейного анамнеза пациенток с ПМЗН с поражением молочной железы, пациенток с единственным РМЖ и женщин, не имевших злокачественных новообразований (ЗН).

Материалы и методы

В исследовании участвовали 153 пациентки с ПМЗН, 91 пациентка с единственным РМЖ и 196 лиц без ЗН. Пациентки проходили лечение в ГБУЗ НОКОД и/или ФГБУ «НМИЦ им. Е.Н. Мешалкина». Для сравнения групп использован критерий Пирсона.

Результаты

В группе с ПМЗН 131 женщина имела два, 21 — три, 1 — четыре ЗН в течение жизни. В 16,5% случаев опухоли развивались синхронно (с интервалом менее 6 мес), в остальных — метахронно. Этот показатель ниже такового для ПМЗН в целом. Наиболее часто РМЖ сочетается с опухолью контрлатеральной железы (24,6%), раком яичника (19,8%) и тела матки (19,3%). На эстроген-зависимые ткани приходится 80,2% числа всех сопутствующих опухолей. Множественное поражение одинаковых гистологических структур — важное свойство ПМЗН, подтверждающее общие закономерности канцерогенеза, в том числе ключевую роль половых гормонов в нем. Гиперэстрогения, связанная с избыточной массой тела, является важным фактором риска РМЖ. Пациентки с ПМЗН чаще страдали ожирением, чем лица без ЗН ($\chi^2=7,957$; $p=0,019$). Возраст обнаружения первой опухоли в группе ПМЗН ($52,5\pm 7,6$ года) ниже, чем возраст выявления ЗН у российских женщин (63,9 года в 2019 г.). Это может быть обусловлено присутствием в данной группе лиц с герминальными оксигенными мутациями, которые провоцируют значительно более раннее появление опухолей. Доля лиц с онкологически отягощенным семейным анамнезом (2 и более ЗН у родственников I–IV степени родства) в группе пациенток с ПМЗН (47,7%) выше таковой для группы без ЗН (24,0 %) ($\chi^2= 1,60$; $p<0,001$) и группы с единственным РМЖ (33,0%) ($\chi^2 = 5,09$; $p=0,03$), что также, вероятно, обусловлено присутствием носительниц герминальных оксигенных мутаций. Отягощенность семейного анамнеза является дополнительным основанием для назначения анализа на мутации в ключевых генах, связанных с развитием РМЖ [1].

Выводы

Изучение личного и семейного анамнеза пациентов с ПМЗН важно для понимания механизмов развития множественных опухолей, их взаимосвязи, оценки вероятности появления новых опухолей у онкологических больных, выбора дополнительных диагностических процедур (в том числе анализ носительства оксигенных мутаций), персонализированного лечения пациентов.

Использованная литература

1. Kemp, Z et al. Evaluation of Cancer-Based Criteria for Use in Mainstream BRCA1 and BRCA2 Genetic Testing in Patients With Breast Cancer. JAMA Netw. Open 2019, 2, e194428.

Зонулин — клиничко-лабораторный предиктор воспаления при новообразованиях толстой кишки

Авторы:

(1) *Саянова Екатерина Петровна*, tdk180@rambler.ru, ФГБНУ «Научно-исследовательский институт ревматологии им. В.А. Насоновой», Москва

(2) *Зыбина Наталья Николаевна*, zubinana@inbox.ru, ФГБУ «Всероссийский центр экстренной и радиационной медицины им. А.М. Никифорова» МЧС России, Санкт-Петербург

(3) *Кочкина Софья Олеговна*, sofia.kochkina@yandex.ru, ФГБУ «НМИЦ онкологии им. Н.Н. Блохина» Минздрава России, Москва

(4) *Скворцова Тамара Андреевна*, 79151289538@yandex.ru, ФГАОУ ВО «Российский национальный исследовательский медицинский университет им. Н.И. Пирогова» Минздрава России, Москва

(5) *Мамедли Заман Заурович*, z.z.mamedli@gmail.com, ФГБУ «НМИЦ онкологии им. Н.Н. Блохина» Минздрава России, Москва

(6) *Никонов Евгений Леонидович*, drnikonov@mail.ru, ФГАОУ ВО «Российский национальный исследовательский медицинский университет им. Н.И. Пирогова» Минздрава России, Москва

Ключевые слова

зонулин, здоровые доноры, колоректальный рак, сыворотка крови

Актуальность

Исследования последних двух десятилетий не вызывают сомнения в наличии взаимосвязи между повышенной кишечной проницаемостью и онкологическими заболеваниями, в том числе колоректальным раком. Полагают, что дисрегуляция сигнального «зонулинового пути» может вносить вклад в патогенез колоректального рака.

Цель

Сравнительный клиничко-лабораторный анализ уровней зонулина в сыворотке крови здоровых доноров, больных доброкачественными и злокачественными опухолями толстой кишки.

Материалы и методы

В исследование включено 187 пациентов с опухолями толстой кишки: 156 больных колоректальным раком (79 женщин, 77 мужчин; медиана возраста 63 года), 31 больной доброкачественными опухолями толстой кишки (23 женщины, 8 мужчин; медиана возраста 62 года). Группу контроля составили 50 практически здоровых доноров (27 женщин, 23 мужчины; медиана возраста 42 года). У всех пациентов клиничский диагноз «опухоль толстой кишки» подтвержден данными морфологического исследования опухоли согласно Международной гистологической классификации новообразований желудочно-кишечного тракта (ВОЗ, 2019). Концентрацию зонулина определяли в сыворотке крови до лечения ИФА с помощью наборов реактивов Zonulin ELISA производства Immundiagnostik AG (Германия) согласно протоколу производителя. Измерения проводили на полуавтоматическом иммуноферментном анализаторе ВЕР 2000 Advance (Siemens). Статистическую обработку результатов выполняли на персональном компьютере с использованием математических программ STATISTICA 10.0 (StatSoft) и SPSS Statistics 26 (IBM).

Результаты

Уровни зонулина у преобладающего большинства доноров (72%) контрольной группы колебались в диапазоне от 20 до 50 пг/мл и были статистически значимо ниже у здоровых женщин ($33,6 \pm 2,2$ пг/мл), чем у мужчин ($47,7 \pm 3,1$ пг/мл; $p=0,0005$). Концентрации зонулина у больных доброкачественными новообразованиями толстой кишки составили в среднем $49,9 \pm 2,9$ пг/мл, не различались у женщин ($50,5 \pm 3,4$ пг/мл) и мужчин ($48,4 \pm 6,0$ пг/мл) и были статистически значимо выше по сравнению с группой здоровых доноров ($p=0,0006$). Выявлено статистически значимое увеличение концентраций зонулина в сыворотке крови больных колоректальным раком ($54,0 \pm 1,3$ пг/мл) по сравнению с практически здоровыми донорами ($p < 0,0001$). Уровни зонулина не отличались у больных колоректальным раком женщин и мужчин, статистически значимо повышались при увеличении стадии колоректального рака, не связаны со степенью дифференцировки аденокарциномы и локализацией опухоли в толстой кишке.

Выводы

Уровни зонулина в сыворотке крови больных колоректальным раком и доброкачественными новообразованиями толстой кишки статистически значимо выше, чем у здоровых доноров. Обсуждается связь уровней зонулина с основными клиничко-морфологическими характеристиками колоректального рака и прогнозом.

Список литературы

1. Barbaro M.R., Cremon C., Morselli-Labate A.M., Di Sabatino A., Giuffrida P., Corazza G.R., Di Stefano M., Caio G., Latella G., Ciacci C., Fuschi D., Mastroberto M., Bellacosa L., Stanghellini V., Volta U., Barbara G. Serum zonulin and its diagnostic performance in non-coeliac gluten sensitivity // Gut. 2020. Vol. 69, N 11. P. 1966-1974.
2. Fasano A. All disease begins in the (leaky) gut: role of zonulin-mediated gut permeability in the pathogenesis of some chronic inflammatory diseases // F1000Res. 2020. Vol. 9. F1000 Faculty Rev-69.
3. Meira de-Faria F., Bednarska O., Strom M., Söderholm J.D., Walter S.A., Keita Å.V. Colonic paracellular permeability and circulating zonulin-related proteins // Scand. J. Gastroenterol. 2021. Vol. 56, N 4. P. 424-431.
4. Sturgeon C., Fasano A. Zonulin, a regulator of epithelial and endothelial barrier functions, and its involvement in chronic inflammatory diseases // Tissue barriers. 2016. Vol. 4, N 4. e1251384.

**Изучение уровня эксцизионных колец реаранжировки TREC
и KREC у больных с раком молочной железы.
Одноцентровое нерандомизированное открытое клиническое
исследование антигенного репертуара Т- и В-клеток у больных
со злокачественными новообразованиями**

Авторы:

(1) Султанбаев Александр Валерьевич, sultanbaevav@onkorb.ru, ГАУЗ Республиканский клинический онкологический диспансер Минздрава РБ, Уфа

(2) Мусин Шамиль Исмагилович, musin_shamil@mail.ru, ГАУЗ Республиканский клинический онкологический диспансер Минздрава РБ, Уфа

(3) Меньшиков Константин Викторович, kmenshikov80@bk.ru, ГАУЗ Республиканский клинический онкологический диспансер Минздрава РБ, Уфа

(4) Султанбаева Надежда Ивановна, nd.sultan@rambler.ru, ГАУЗ Республиканский клинический онкологический диспансер Минздрава РБ, Уфа

(5) Насретдинов Айнур Фанутович, ainur_doc@mail.ru, ГАУЗ Республиканский клинический онкологический диспансер Минздрава РБ, Уфа

(6) Аскарров Вадим Евгеньевич, rkodrb@yandex.ru, ГАУЗ Республиканский клинический онкологический диспансер Минздрава РБ, Уфа

(7) Липатов Данила Олегович, lipatov911@gmail.com, ФГБОУ ВО «Башкирский государственный медицинский университет», Уфа

(8) Рахимов Радмир Радимович, rkodrb@yandex.ru, ГАУЗ Республиканский клинический онкологический диспансер Минздрава РБ, Уфа

(9) Султанбаев Михаил Валерьевич, s-mihail@yandex.ru, ФГБОУ ВО «Башкирский государственный медицинский университет», Уфа

(10) Меньшикова Ирина Асхатовна, kmenshikov80@bk.ru, ФГБОУ ВО «Башкирский государственный медицинский университет», Уфа

(11) Липатов Олег Николаевич, lipatov811@gmail.com, ФГБОУ ВО «Башкирский государственный медицинский университет», Уфа

(12) Измайлов Аделя Альбертович, rkodrb@yandex.ru, ГАУЗ Республиканский клинический онкологический диспансер Минздрава РБ, Уфа

(13) Серебренников Григорий Андреевич, g.serebrennikov@mail.ru, ГАУЗ Республиканский клинический онкологический диспансер Минздрава РБ, Уфа

(14) Кудлай Дмитрий Анатольевич, d624254@gmail.com, ФГБУ «ГНЦ «Институт иммунологии» ФМБА, Москва

Ключевые слова

рак молочной железы, противоопухолевый иммунитет, TREC, KREC, V(D)J-рекомбинация, иммунодефицит

Актуальность

Эксцизионные кольца реаранжировки Т-клеточного рецептора (TREC) и κ-делеционного элемента (KREC) представляют собой внехромосомные структуры ДНК, образующиеся в процессе V(D)J-рекомбинации. Снижение количества TREC и KREC ниже возрастных значений может быть проявлением иммунодефицитных состояний, причиной которых могут стать онкологические и гематологические заболевания, а также терапия иммуносупрессивными препаратами. У онкологических пациентов

в зависимости от мутационной нагрузки и, как следствие, антигенной нагрузки опухоли наблюдается разнообразие антигенного профиля Т- и В-клеток. С целью изучения количественных показателей TREC и KREC у пациентов со злокачественными новообразованиями (ЗНО) в ГАУЗ РКОД МЗ РБ открыт протокол «ИО-001» одноцентрового нерандомизированного открытого клинического исследования, который был одобрен локальным этическим комитетом. Все пациенты, принявшие участие в исследовании, дали письменное согласие на участие.

Цель

Изучить изменение уровня эксцизионных колец (TREC, KREC) при раке молочной железы (РМЖ).

Материалы и методы

Для исследования произведен забор крови у пациенток со злокачественными новообразованиями молочной железы в основной группе и у здоровых лиц различного возраста в контрольной группе. Проведен анализ показателей TREC и KREC 16 здоровым женщинам и 63 пациенткам с РМЖ. Медиана возраста здоровых женщин 31,5 года (Q1–Q3: 28,3–47 лет), возраста пациенток со ЗНО молочной железы 53 года (Q1–Q3: 46–64 года). Количественная оценка TREC и KREC выполнена методом ПЦР в реальном времени набором реагентов «ИММУНО-БИТ» (ООО «АБВ-тест») в соответствии с инструкцией к набору. Экстракцию ДНК из цельной крови проводили с помощью комплекта реагентов «АмплиПрайм РИБО-преп» (ООО «НекстБио»).

Результаты

По данным анализа, у здоровых женщин уровень TREC $89,7/10^5$ РВМС (Q1–Q3: 18,1–124,4), уровень KREC $369,2/10^5$ (Q1–Q3: 169,3–678,3). Тогда как у пациенток с РМЖ уровень TREC $9,5/10^5$ РВМС (Q1–Q3: 2,5–32,7), уровень KREC $201,7/10^5$ (Q1–Q3: 73,2–516,3). При сравнении показателя TREC и KREC у пациенток со ЗНО и здоровых женщин установлены статистически значимые различия уровня TREC ($p=0,001$), различия уровня KREC не выявлено ($p=0,182$). Уровень TREC у здоровой популяции был существенно выше, чем среди пациенток со ЗНО молочной железы (медиана TREC составила 89,7 и 9,5).

Выводы

Количественное определение TREC и KREC позволяет оценивать состояние Т- и В-клеточного звена иммунной системы. У пациенток с РМЖ наблюдается существенное уменьшение уровня TREC, что отражает проявление иммунодефицитного состояния. Дальнейшее изучение уровня эксцизионных колец позволит улучшить представление о формировании противоопухолевого иммунитета.

Список литературы

1. A.V. Sultanbaev, S. Musin, K. Menshikov, N. Sultanbaeva, I. Menshikova, A. Fatikhova, M. Sultanbaev, V. Askarov, D. Kudlay // Quantitative indicators of TREC and KREC excision rings in malignant neoplasms, Volume 8 Issue 1, Supplement 2, Abstract Book of the ESMO Targeted Anticancer Therapies Congress (TAT) 6-8 March 2023. <https://doi.org/10.1016/j.esmoop.2023.100957>
2. А. В. Султанбаев, Ш. И. Мусин, К. В. Меньшиков, Ф. С. Билалов, Н. И. Султанбаева, А. Ф. Насретдинов, И. А. Меньшикова, В. Е. Аскарков, М. В. Султанбаев, Д. А. Кудлай // Количественные показатели эксцизионных колец trec и krec при злокачественных новообразованиях, Материалы VII Всероссийской конференции по молекулярной онкологии. 21–23 декабря 2022 г., Москва. <https://doi.org/10.17650/2313-805X-2022-9-4-5-150>

Оценка липопероксидации у женщин со злокачественными и доброкачественными заболеваниями матки

Авторы:

- (1) *Иванова Татьяна Ильинична*, stasia14@yandex.ru, МРНЦ им. А.Ф.Цыба-филиал ФГБУ «НМИЦ радиологии» Минздрава России, Обнинск
- (2) *Хорохорина Вера Алексеевна*, khorokhorina@ Rambler.ru, МРНЦ им. А.Ф.Цыба-филиал ФГБУ «НМИЦ радиологии» Минздрава России, Обнинск
- (3) *Дзиковская Лариса Анатольевна*, larskoric@yandex.ru, МРНЦ им. А.Ф.Цыба-филиал ФГБУ «НМИЦ радиологии» Минздрава России, Обнинск
- (4) *Мкртчян Лиана Сирекановна*, liana6969@mail.ru, МРНЦ им. А.Ф.Цыба-филиал ФГБУ «НМИЦ радиологии» Минздрава России, Обнинск

(5) Крикунова Людмила Ивановна, krikunova_li@mail.ru, МРНЦ им. А.Ф.Цыба-филиал ФГБУ «НМИЦ радиологии» Минздрава России, Обнинск

Ключевые слова:

рак тела матки, миома матки, гиперплазия эндометрия, малоновый диальдегид

Актуальность

В Российской Федерации рак тела матки (РТМ) занимает 3 место в структуре онкологических заболеваний женского населения и составляет 8,1% [1]. Накоплены достаточные знания о роли метаболизма эстрогенов, липидов, оксидативного стресса в индивидуальной предрасположенности к РТМ. Малоновый диальдегид (МДА) является маркером оксидативного стресса и в клинической практике имеет важное диагностическое значение [2]. Окислительный стресс, в результате которого происходит активация перекисного окисления липидов (ПОЛ), интенсифицируется с возрастом и часто сопутствует онкологическим заболеваниям. Дисбаланс в системе окислительно-восстановительного гомеостаза ведёт к нарушению передачи внутри- и межклеточных сигналов, сопутствует метаболическому синдрому, что предрасполагает к опухолевой трансформации клеток [3]. Ранее нами было показано, что показатель МДА повышен у больных раком яичников женщин, несущих аллель E4 APOE [4].

Цель

Сравнительная оценка ПОЛ в плазме крови пациенток с РТМ, доброкачественными заболеваниями матки (ДЗМ) и здоровых женщин по содержанию МДА.

Материалы и методы

Объектом исследования была плазма крови 111 пациенток с диагнозом РТМ, 39 женщин с ДЗМ и 72 здоровых женщин (медианы возраста: 59; 50; 46 лет и ИМТ — 32; 26,3; 26 соответственно). Большинство опухолей представляли аденокарциному эндометрия (89%), а ДЗМ — миому и гиперплазию эндометрия. Определение концентрации МДА осуществлялось по методике, описанной ранее [5]. При нагревании в кислой среде часть продуктов перекисного окисления липидов разлагается с образованием МДА, связывание молекулы которого с двумя молекулами тиобарбитуровой кислоты приводит к появлению окрашенного комплекса, выявляемого с помощью фотометрии (длина волны 532 нм). Статистический анализ проводили с помощью пакета программ MedCalc 14.8.1.

Результаты

Уровни МДА у больных РТМ и ДЗМ значимо выше ($p < 0,05$) по сравнению со здоровыми женщинами ($51,98 \pm 16,3$) и не отличались между собой (среднее \pm стандартное отклонение: $59,7 \pm 12,05$ мкМ и $58,33 \pm 12,63$ мкМ, соответственно, $P = 0,54$). Несмотря на то, что возраст и ИМТ в группе женщин с ДЗМ значимо ниже ($p < 0,05$) по сравнению с РТМ, интенсивность ПОЛ у них идентична больным РТМ.

Выводы

На фоне ДЗМ наблюдается развитие окислительного стресса сопоставимого с таковым при РТМ, что проявляется высоким уровнем МДА — продукта ПОЛ. Дополнительное исследование антиоксидантной защиты может являться перспективным направлением. Полученные результаты могут быть использованы для оптимизации диагностики и прогнозирования лечения заболевания.

Список литературы:

1. Каприн А.Д., Старинский В.В., Шахзадова А.О. Злокачественные новообразования в России в 2021 году (заболеваемость и смертность) — М.: МНИОИ им. П.А. Герцена - филиал ФГБУ «НМИЦ радиологии» Минздрава России, - 2022. - илл. - 252 с.
2. Tsikas D. Assessment of lipid peroxidation by measuring malondialdehyde (MDA) and relatives in biological samples: Analytical and biological challenges. *Anal Biochem.* 2017 May 1;524:13-30. DOI: 10.1016/j.ab.2016.10.021.
3. Hanahan D, Weinberg RA. Hallmarks of cancer: the next generation. *Cell.* 2011 Mar 4;144(5):646-74. DOI: 10.1016/j.cell.2011.02.013.
4. Иванова Т.И., Хорохорина В.А., Дзиковская Л.А., Дегтярёва Е.С., Сыченкова Н.И., Крикунова Л.И. Полиморфизм APOE и показатели оксидативного статуса плазмы у больных раком яичником. *Исследования и практика в медицине.* 2018. Т. 5, №2. С. 117.
5. Рябченко Н.И., Иванник Б.П., Хорохорина В.А., Дзиковская Л.А., Синькова Р.В., Рябченко В.И., Грошева И.П., Дегтярева Е.В. Влияние предварительного адаптирующего облучения на содержание продуктов перекисного окисления липидов в сыворотке крови и повреждение ДНК в тимусе облучённых мышей. *Радиационная биология. Радиоэкология.* 2000. Т. 40, №6, с. 659-661.

Степень повреждения ДНК в мононуклеарах периферической крови у детей больных лимфогранулематозом

Авторы:

(1) Цырлина Евгения Владимировна, evg.tsyrлина@gmail.com, ФГБУ «НМИЦ онкологии им. Н.Н. Петрова» Минздрава России, Санкт-Петербург

(2) Порошина Татьяна Евгеньевна, te_poroshina@mail.ru, ФГБУ «НМИЦ онкологии им. Н.Н. Петрова» Минздрава России, Санкт-Петербург

(3) Васильев Дмитрий Алексеевич, dvasilyev@hotmail.com, ФГБУ «НМИЦ онкологии им. Н.Н. Петрова» Минздрава России, Санкт-Петербург

(4) Кулева Светлана Анатольевна, Kulevadoc@yandex.ru, ФГБУ «НМИЦ онкологии им. Н.Н. Петрова» Минздрава России, Санкт-Петербург

(5) Берштейн Лев Михайлович, levmb@endocrin.spb.ru, ФГБУ «НМИЦ онкологии им. Н.Н. Петрова» Минздрава России, Санкт-Петербург

Ключевые слова

дети, лимфогранулематоз, повреждение ДНК, метод комет

Актуальность

Степень повреждения ДНК в мононуклеарах периферической крови (МНПК) у пациентов со злокачественными опухолями отражает как влияние генотоксического повреждения, играющего роль в процессах канцерогенеза, так и воздействие опухоли на организм. У пациентов с меланомой [1], раком молочной железы [2] до начала терапии выявлено достоверное повышение степени повреждения ДНК в МНПК. Показано также, что этот показатель может определять чувствительность к проводимому лечению [3]. Важно, что изменения ДНК, которое фиксируется в МНПК, отражает аналогичные процессы, происходящие в опухолевых клетках [4].

Цель

Оценить степень повреждения ДНК в МНПК у детей с лимфогранулематозом (ЛГР) до начала лечения и после 3-го курса химиотерапии, сопоставив ее со стадией заболевания и возрастом пациентов.

Материалы и методы

В исследование включено 11 пациентов с ЛГР в возрасте от 2 до 16 лет с опухолевым процессом IAb, IIAb, IIb, III Bb, IVb. У всех пациентов до начала лечения и у 8 человек после 3 курсов химиотерапии по схемам OE*PA и COPDAS была исследована методом комет степень повреждения ДНК в МНПК. Для исследования повреждения ДНК использовали протокол метода, описанный V.J. McKelvey-Martin и соавт. и адаптированный в лаборатории эндокринологии Института онкологии им. Н.Н. Петрова [1]. Оценивается процент комет, содержащих поврежденную ДНК, и величина «хвоста» кометы в условных единицах (УЕ).

Результаты

Дети с ЛГР до начала лечения имели высокий уровень повреждения ДНК в МНПК: процент комет составил $36,2 \pm 9,9\%$, а «момент хвоста» кометы $20,0 \pm 10,4$ УЕ. В то же время в молодом контроле от 21 года до 29 лет соответствующие показатели были значительно ниже — процент комет был $5,8\% \pm 1,2\%$, момент хвоста $0,22 \pm 0,01$ УЕ. После трех курсов химиотерапии у 4 человек отмечено снижение показателей процента комет с 32 (16–63) до 15,3 (11–24) и «момента хвоста» с 10,4 (0,4–22) до 0,9 (0,1–9,3) УЕ. У 4 пациентов выявлено увеличение степени повреждения ДНК на фоне лечения, процент комет увеличился с 12,3 (12–29) до 23 (4–37), а момент хвоста с 2,4 (0,04–4,0) до 6,1 (0,13–13,8) УЕ. Пациенты достоверно не различались по возрасту и стадии заболевания. Показано, что динамика генотоксических изменений на фоне химиотерапии может быть разнонаправленной и зависеть от исходных значений повреждения ДНК.

Выводы

Таким образом, развитие ЛГР сопровождается повышением степени повреждения ДНК в МНПК. В процессе химиотерапии может наблюдаться различная динамика степени повреждения. Оценка повреждения ДНК с помощью анализа комет может помочь в понимании минимальной остаточной болезни и характера ответа на проводимое лечение.

Список литературы

1. Цырлина Е. В., Порошина Т. Е., Васильев Д. А. и др. Повреждение ДНК в мононуклеарных клетках периферической крови у пациентов с меланомой // Сибирский онкологический журнал; 2022;3:33-41.

- Liao CL, Peng SF, Chen JC et al. Allyl Isothiocyanate Induces DNA Damage and Impairs DNA Repair in Human Breast Cancer MCF-7 Cells //Anticancer Res.; 2021;41(9):4343-4351. DOI: 10.21873/anticancer.15239.
- Kopjar N, Milas I, Garaj-Vrhovac V, Gamulin M. Alkaline comet assay study with breast cancer patients: evaluation of baseline and chemotherapy-induced DNA damage in non-target cells. Clin Exp Med.; 2006; 6(4):177-90. DOI: 10.1007/s10238-006-0113-8.
- Fikrová P, Stětina R, Hronek M, et al. Application of the comet assay method in clinical studies //Wien Klin Wochenschr.; 2011;123(23-24):693-9. DOI: 10.1007/s00508-011-0066-0.
- Portich JP, Dos Santos RP, Kersting N, et al. DNA damage response in patients with pediatric Acute Lymphoid Leukemia during induction therapy //Leuk Res.; 2017; Mar;54:59-65. DOI: 10.1016/j.leukres.2017.01.013.

Идентификация протеомных предиктивных биомаркеров в спинномозговой жидкости больных мультиформной глиобластомой

Авторы:

(1) Шевченко Валерий Евгеньевич, vshev2015@yandex.ru, ФГБУ «НМИЦ онкологии им. Н.Н. Блохина» Минздрава России, Москва

(2) Кушнир Татьяна Ивановна, winard2@mail.ru, ФГБУ «НМИЦ онкологии им. Н.Н. Блохина» Минздрава России, Москва

(3) Кудрявцев Игорь Алексеевич, kudria47@gmail.com, ФГБУ «НМИЦ онкологии им. Н.Н. Блохина» Минздрава России, Москва

(4) Митрофанов Алексей Андреевич, mitrofanov-aa@list.ru, ФГБУ «НМИЦ онкологии им. Н.Н. Блохина» Минздрава России, Москва

(5) Бекашев Али Хасьянович, abekyashev@gmail.com, ФГБУ «НМИЦ онкологии им. Н.Н. Блохина» Минздрава России, Москва

(6) Арноцкая Наталья Евгеньевна, natarno@mail.ru, ФГБУ «НМИЦ онкологии им. Н.Н. Блохина» Минздрава России, Москва

Ключевые слова

мультиформная глиобластома, предиктивные маркеры, протеом, спинномозговая жидкость, масс-спектрометрия

Актуальность

Мультиформная глиобластома (МГБ) пока не излечима, несмотря на современные достижения в терапии других злокачественных солидных опухолей. Тактика лечения МГБ основывается исключительно на гистопатологических признаках, томографической визуализации опухоли и ее геномном анализе соматические мутации в генах изоцитратдегидрогеназы (IDH) [1], статус метилирования промотора гена MGMT (Обметилгуанин-ДНК-метилтрансфераза) [2]. Для адаптации лечения к самой последней эволюции опухоли молекулярная информация должна поступать регулярно на протяжении всего курса терапии. Однако опухолевая ткань часто недоступна для диагностики при прогрессировании заболевания [3].

В этой связи актуальной становится разработка менее инвазивных методов, например анализа протеома биологических жидкостей пациентов. Особый интерес представляет спинномозговая жидкость (СМЖ) — важный источник биомаркеров заболевания для мониторинга наличия и прогрессирования болезни.

Цель

Идентификация протеомных предиктивных биомаркеров в СМЖ больных мультиформной глиобластомой

Материалы и методы

Протеомная масс-спектрометрия высокого разрешения, современные биохимические методы и биоинформатические технологии

Результаты

Впервые проведен анализ протеомов образцов СМЖ больных МГБ, полученных до и спустя 7 дней после удаления первичной опухоли. Идентифицированы потенциальные биомаркеры МГБ. После их валидации с использованием открытых баз данных были отобраны 11 протеомных предиктивных маркеров МГБ (S100A9, S100A8, PLA2G15, PPIB, LTBP2, VIM, LAMB1, STC1, NRP1, COL6A1, HSPA5) и проведена оценка их роли в молекулярных механизмах глиоматоза.

Выводы

Предложенная панель протеомных предиктивных биомаркеров СМЖ больных МГБ может в дальнейшем использоваться при разработке тест-систем для оценки эффективности терапии и раннего выявления рецидивов заболевания.

Список литературы

1. Yan, H., Parsons, D. W., Jin, G., McLendon, R., Rasheed, B. A., Yuan, W., Kos, I., Batinic-Haberle, I., Jones, S., Riggins, G. J., Friedman, H., Friedman, A., Reardon, D., Herndon, J., Kinzler, K. W., Velculescu, V. E., Vogelstein, B., & Bigner, D. D. (2009). IDH1 and IDH2 mutations in gliomas. *New England Journal of Medicine*, 360(8), 765–773. [https:// DOI.org/10.1056/nejmo.a0808710](https://doi.org/10.1056/nejmo.a0808710).
2. Wick, A., Kessler, T., Platten, M., Meisner, C., Bamberg, M., Herrlinger, U., Felsberg, J., Weyerbrock, A., Papsdorf, K., Steinbach, J. P., Sabel, M., Vesper, J., Debus, J., Meixensberger, J., Ketter, R., Hertler, C., Mayer-Steinacker, R., Weisang, S., Bötting, H., ... Wick, W. (2020). Superiority of temozolomide over radiotherapy for elderly patients with RTK II methylation class, MGMT promoter methylated malignant astrocytoma. *Neuro-Oncology*, 22(8), 1162–1172.
3. Sastry, R. A., Shankar, G. M., Gerstner, E. R., & Curry, W. T. (2018). The impact of surgery on survival after progression of glioblastoma: A retrospective cohort analysis of a contemporary patient population. *Journal of Clinical Neuroscience*, 53, 41–47. <https://doi.org/10.1016/j.jocn.2018.04.004>

КРИОТЕХНОЛОГИИ В ОНКОЛОГИИ

Коллекция криоконсервированных образцов больных с первично-множественным раком различных локализаций в биобанке ФГБУ «НМИЦ онкологии» Минздрава России

Авторы:

(1) Гненная Надежда Владимировна , ngnennaya@inbox.ru, ФГБУ «НМИЦ онкологии» Минздрава России, Ростов-на-Дону

(2) Филиппова Светлана Юрьевна, filsv@yandex.ru, ФГБУ «НМИЦ онкологии» Минздрава России, Ростов-на-Дону

(3) Чембарова Татьяна Владимировна, tanyshamova@mail.ru, ФГБУ «НМИЦ онкологии» Минздрава России, Ростов-на-Дону

(4) Межевова Ирина Валентиновна, mezhevova88@gmail.com, ФГБУ «НМИЦ онкологии» Минздрава России, Ростов-на-Дону

(5) Новикова Инна Арнольдовна, novikovainna@yahoo.com, ФГБУ «НМИЦ онкологии» Минздрава России, Ростов-на-Дону

(6) Кит Олег Иванович, , ФГБУ «НМИЦ онкологии» Минздрава России, Ростов-на-Дону

(7) Кузнецова Марина Александровна, rnioi-patology@yandex.ru, ФГБУ «НМИЦ онкологии» Минздрава России, Ростов-на-Дону

(8) Лантева Татьяна Олеговна, Lto-96@yandex.ru, ФГБУ «НМИЦ онкологии» Минздрава России, Ростов-на-Дону

(9) Ерёмин Константин Станиславович, rnioi-patology@yandex.ru, ФГБУ «НМИЦ онкологии» Минздрава России, Ростов-на-Дону

Ключевые слова

биобанкирование, криоконсервация, биомаркеры, первично-множественный рак

Актуальность

Воздействие окружающей среды, отдаленные эффекты терапии, наследственная отягощенность, разработка новых методов скрининга, доступность медицинской помощи — факторы, объясняющие увеличение частоты выявления первично-множественных новообразований. Сложность дифференцировки, а также лечения первично-множественных злокачественных новообразований диктует необходимость изучения молекулярно-генетических особенностей данной патологии, которые позволили бы исключать диагностические ошибки и подбирать эффективные методы терапии.

Цель

Создать коллекцию замороженных образцов опухолевой и условно здоровой ткани больных с первично-множественными злокачественными новообразованиями для проведения молекулярно-генетических исследований.

Материалы и методы

Забор биоматериала у пациентов, подписавших информированное согласие на передачу биологического материала в биобанк, производили согласно разработанным стандартным операционным процедурам. Из послеоперационного материала врач-патологоанатом производил вырезку двух образцов опухолевой ткани и двух образцов условно здоровой ткани из зоны края резекции, находящейся на максимальном удалении от опухоли. Размер каждого образца составил примерно 0,3×0,3×0,3 см. После вырезки образцы помещали в пробирки с уникальным 2D-штрих-кодом и замораживали путем погружения в жидкий азот, после чего транспортировали в биобанк для долгосрочного хранения в парах жидкого азота при температуре –196 °С.

Результаты

По данным на апрель 2023 г., в криохранилище биобанка представлена коллекция, содержащая 648 образцов от 162 пациентов обоего пола, получавших лечение в ФГБУ «НМИЦ онкологии» Минздрава России. Каждому пациенту присвоен уникальный ID, паспортизация образцов производилась с использованием специального программного обеспечения FreezerPRO. Средний возраст пациентов составляет 66,6±0,71 года. Согласно классификации В.Г. Бебякина [1], образцы были разделены по последовательности выявления: на долю синхронных новообразований приходилось 1,2% образцов, на долю метахронных — 98,8%. Также все образцы были разделены согласно локализации опухоли, из которой они были получены. На долю образцов, полученных из опухолей, поражающих один или парные органы, приходилось 15,4% числа всех образцов, поражающих различные органы одной системы, — 24,1% образцов и опухолей, поражающих органы различных систем, — 60,5%.

Выводы

Проведение молекулярно-генетических исследований позволило бы более детально изучить механизмы патогенеза первично-множественных злокачественных новообразований. Коллекция замороженных образцов опухолевых и условно здоровых тканей больных первично-множественным раком различных локализаций, хранящаяся в биобанке ФГБУ «НМИЦ онкологии» Минздрава России, может послужить ценным ресурсом для проведения подобных исследований.

Использованная литература

1. Бебякин В.Г. Первично-множественные опухоли: Автореф. дис. ... канд. мед. наук. Уфа, 1974.

ЛУЧЕВАЯ ДИАГНОСТИКА (РЕНТГЕНОГРАФИЯ, КТ, МРТ) В ОНКОЛОГИИ

Прогностические возможности магнитно-резонансной томографии в оценке ответа на неoadьювантное лечение местнораспространенного рака прямой кишки

Авторы:

(1) *Гришко Павел Юрьевич*, dr.grishko@mail.ru, ФГБУ «НМИЦ онкологии им. Н.Н. Петрова» Минздрава России, Санкт-Петербург

(2) *Амелина Инна Дмитриевна*, dr.innamelina@gmail.com, ФГБУ «НМИЦ онкологии им. Н.Н. Петрова» Минздрава России, Санкт-Петербург

(3) *Кулиш Анна Васильевна*, anka24@inbox.ru, ФГБУ «НМИЦ онкологии им. Н.Н. Петрова» Минздрава России, Санкт-Петербург

(4) *Оконечникова Дарья Викторовна*, idashkaok@gmail.com, ФГБУ «НМИЦ онкологии им. Н.Н. Петрова» Минздрава России, Санкт-Петербург

(5) *Багненко Сергей Сергеевич*, bagenko_ss@mail.ru, ФГБУ «НМИЦ онкологии им. Н.Н. Петрова» Минздрава России, Санкт-Петербург

Ключевые слова

магнитно-резонансная томография, МРТ, рак прямой кишки, неoadьювантное лечение, выживаемость

Актуальность

Выживаемость пациентов напрямую зависит от стадии опухолевого процесса и его распространенности. Для понимания реакции опухоли на проводимое лечение и прогноза дальнейшего течения недостаточно одной только этой информации. Помимо основных МР- и патоморфологических факторов прогноза, определяющих степень местной распространенности РПК существует ряд качественных МР-критериев, позволяющих провести оценку эффективности лечения. Сравнительный анализ данных критериев со временем дожития может определить наиболее значимые показатели эффективности лечения.

Цель

Определение прогностических возможностей магнитно-резонансной томографии (МРТ) в оценке выживаемости пациентов после комбинированного лечения рака прямой кишки (РПК).

Материалы и методы

В исследование включены 140 пациентов, получивших химиолучевую терапию по поводу аденокарциномы прямой кишки в 2011–2018 гг. Всем пациентам выполнялась МРТ органов малого таза перед проведением неoadьювантного лечения и через 8–10 недель после его окончания с целью оценки ответа опухоли. Гистологическая и МР-оценка степени регресса опухоли после химиолучевой терапии проводилась согласно классификации Mandart. Для сравнительного анализа были использованы основные факторы прогноза, определяющие степень местной распространенности РПК после неoadьювантного лечения (по данным МРТ и послеоперационного гистологического заключения): состояние циркулярной границы резекции (mrCRM и pCRM), экстрамуральная венозная инвазия (mrEMVI и pEMVI), глубина инвазии мезоректальной клетчатки первичной опухолью (mrT и pT) и наличие или отсутствие метастатически пораженных мезоректальных лимфатических узлов (mrN и pN); а также критерии оценки эффективности лечения РПК: изменение Т-критерия, N-критерия (регресс mts лимфатических узлов), изменение протяженности опухоли и ее объема (mrVolumetric analysis), степень регресса опухоли по Mandart (mrTRG и pTRG).

Результаты

Из 140 пациентов у 32 был выявлен местный рецидив опухоли либо отмечалось появление отдаленных метастазов, а 30 пациентов умерли за период наблюдения. Показатели трехлетней и пятилетней безрецидивной выживаемости больных составили — 73% и 60%, а общей выживаемости — 94% и 70% соответственно. Согласно полученным данным, независимыми предикторами безрецидивной и общей выживаемости стали: pCRM ($p=0,064$), mrEMVI ($p=0,0001$), mrVolumetric analysis ($p=0,015$), изменение N-критерия ($p=0,047$), mrTRG ($p=0,017$) и pTRG ($p=0,038$).

Выводы

Выявленные в данном исследовании прогностические факторы (pCRM, mrEMVI, mrVolumetric analysis, изменение N-критерия, mrTRG и pTRG) позволяют стратифицировать пациентов с неблагоприятным прогнозом и высокой вероятностью возникновения рецидива и тем самым скорректировать тактику лечения.

Список литературы

1. Баясникова С., Дронова Е., Лукьянченко А., Долгушин Б., Барсуков Ю., Царюк В., Польшовский А., Кузьмичев Д. Возможности стандартных режимов магнитно-резонансной томографии совместно с диффузионно-взвешенной магнитно-резонансной томографией в оценке местной распространенности рака прямой кишки // Онкологическая колопроктология. 2013. Т. 3, № 1. С. 17-28. [Balyasnikova S.S., Dronova Ye.L., Lukyanchenko A.B., Dolgushin B.I., Barsukov Yu.A., Tsaryuk V.F., Polynovskiy A.V., Kuzmichev D.V. Local staging of rectal cancer with conventional and diffusion-weighted magnetic resonance imaging // Oncology coloproctology 2013. Vol. 3, No 1. P. 17-28. (In Russ)].
2. Самсонов Д.В., Карачун А.М., Гришко П.Ю. Прогностическое значение постлучевого регресса местнораспространенного рака прямой кишки. Вопросы онкологии 2019. Т. 65, № 1. С. 135 — 141.
3. Гришко П.Ю., Мищенко А.В., Ивко О.В., Самсонов, Д. В., Карачун А. М. Возможности мультипараметрической магнитно-резонансной томографии в оценке эффективности неoadьювантного лечения рака прямой кишки // Лучевая диагностика и терапия. 2019. Т. 10, №4. С. 49 — 56. [P. Yu. Grishko, A. V. Mishchenko, O.V. Ivko, D.V. Samsonov, A. M. Karachun. Possibilities of multi-parametric magnetic resonance tomography in the assessment of neoadjuvant treatment of rectal cancer Radiation diagnostics and therapy 2019. Vol. 10, №4. P. 49 — 56. (In Russ)].
4. Rullier E., Rouanet P., Tuech J. J., et al. Asselineau J., Doussau A. Organ preservation for rectal cancer (GRECCAR 2): a prospective, randomised, open-label, multicentre, phase 3 trial // Lancet 2017;390(10093):469-479.
5. Lee E. S., Kim M. J., Park S. C., et al. Magnetic Resonance Imaging-Detected Extramural Venous Invasion in Rectal Cancer before and after Preoperative Chemoradiotherapy: Diagnostic Performance and Prognostic Significance. European Radiology 2018;28(2):496-505.

Магнитно-резонансная томография в диагностике рака шейки матки в структуре полинеоплазий с поражением гинекологических органов

Авторы:

(1) Диомидова Валентина Николаевна, diomidovavn@rambler.ru, ФГБОУ ВО «Чувашский государственный университет им. И.Н. Ульянова», Чебоксары

(2) Сафонова Марина Анатольевна, safmaran@yandex.ru, АУ Чувашии «Республиканский клинический онкологический диспансер» Минздрава Чувашии, Чебоксары

(3) Захарова Оксана Владимировна, Zaharova260272@mail.ru, ФГБОУ ВО «Чувашский государственный университет им. И.Н. Ульянова», Чебоксары

Ключевые слова

рак, шейка матки, полинеоплазия, магнитно-резонансная томография

Актуальность

Полинеоплазией считается наличие у одного пациента двух и более независимых друг от друга новообразований. Изучение полинеоплазий с поражением гинекологических органов вызывает особый интерес из-за роста опухолей органов женской половой сферы. Информации в публикациях недостаточно об использовании магнитно-резонансной томографии при исследовании пациенток с полинеоплазиями с поражением гинекологических органов [1–4].

Цель

Определить диагностическую информативность магнитно-резонансной томографии (МРТ) в диагностике рака шейки матки в структуре полинеоплазий с поражением гинекологических органов.

Материалы и методы

Проанализированы результаты магнитно-резонансной томографии (МРТ) пациенток с раком шейки матки (N1a; $n=41$, возраст 35–49 лет), выявленных среди больных с полинеоплазиями гинекологических органов (N1; $n=179$; 29–91 год) и здоровых женщин (N2; $n=25$; 27–51 год). МРТ (Excelart Vantage Atlas, Toshiba, Япония): импульсные последовательности T2ВИ; T1ВИ, T2ВИ, T2FatSatВИ в аксиальной, T2ВИ/T2STIRВИ в коронарной, косоаксиальных плоскостях с оценкой диффузионно-взвешенных изображений (ДВИ) и измеряемого коэффициента диффузии (ИКД). Достоверность МРТ изучена с данными оперативного и гистоморфологического материалов. При $p \leq 0,05$ значения считались статистически значимыми.

Результаты

В N1 у 27 (15,1%) пациенток установлены синхронные, у 152 (84,9%) пациенток метасинхронные опухоли с поражением гинекологических органов. В N1a у 41 женщины с полинеоплазией обнаружено всего 95 опухолей, расположенных в разных органах. При этом чаще был выявлен рак шейки матки в сочетании с опухолью молочной железы — у 16 (39,0%) пациенток и желудочно-кишечного тракта — у 12 (29,3%) пациенток. Визуализация гиперинтенсивного сигнала на высоких факторах диффузии и гипоинтенсивного на ADC-картах ДВИ была статистически значимым признаком опухолевого поражения гинекологических органов (91%; $p=0,00432$). В N2 количественный показатель ИКД ($1,430 \pm 0,045 \square 10^{-3}$ мм²/с) был выше, чем в N1a ($1,078 \pm 0,011 \square 10^{-3}$ мм²/с), ($p < 0,000 01$). В большинстве (68,3%) в N1a с увеличением стадии опухолевого процесса показатели ИКД имели меньшие значения, чем на ранних стадиях опухолевого процесса ($p < 0,001$). Синхронные и метасинхронные полинеоплазии гинекологических органов по значениям ИКД не имели статистически значимых различий. Применение ДВИ и ИКД в протоколе МРТ улучшило показатели информативности метода: по чувствительности — 91,1%, специфичности — 84,1%, точности — 89,7% ($p < 0,001$).

Выводы

В диагностике рака шейки матки при полинеоплазиях технологии МРТ с оценкой ДВИ и ИКД могут быть рекомендованы для выявления ранних стадий опухолевого поражения женских генитальных органов с установлением органной принадлежности опухолей синхронного и метасинхронного вариантов развития.

Список литературы

1. Сафонова М.А., Диомидова В.Н., Захарова О.В. и др. Поражение женских репродуктивных органов в структуре первично-множественных злокачественных новообразований. Вопросы гинекологии, акушерства и перинатологии. 2016. Т. 15. № 3. С. 48-53.

2. Диомидова В.Н., Сафонова М.А., Захарова О.В. и др. Информативность магнитно-резонансной томографии с применением протокола диффузионно-взвешенных изображений в оценке эндометрия при полинеоплазиях. Исследования и практика в медицине. 2020. Т. 7. № 4. С. 51-61.
3. Столярова ИВ, Яковлева ЕК, Шаракова ВВ. Результаты эффективности методики диффузионно-взвешенных изображений (ДВИ) в диагностике рака эндометрия. Медицинский алфавит. 2016;1(25):47-53.
4. Рубцова НА, Новикова ЕГ, Сеницын ВЕ. Возможности МРТ в предоперационной оценке местной распространенности рака шейки матки. Акушерство, гинекология и репродукция. 2012;6(3):6-13.

Рентгеновский томосинтез как метод контроля воспалительных изменений легких в послеоперационном периоде

Авторы:

(1) Дышлюк Татьяна Леонидовна, tatyana.dyshlyuk@mail.ru, ФГБУ «НМИЦ онкологии им. Н.Н. Петрова» Минздрава России, Санкт-Петербург

(2) Чёрная Антонина Викторовна, dr.chernaya@mail.ru, ФГБУ «НМИЦ онкологии им. Н.Н. Петрова» Минздрава России, Санкт-Петербург

(3) Багненко Сергей Сергеевич, bagnenko_ss@mail.ru, ФГБУ «НМИЦ онкологии им. Н.Н. Петрова» Минздрава России, Санкт-Петербург

(4) Буровик Илья Александрович, burovik_ilya@mail.ru, ФГБУ «НМИЦ онкологии им. Н.Н. Петрова» Минздрава России, Санкт-Петербург

(5) Зайцев Александр Николаевич, zansp@mail.ru, ФГБУ «НМИЦ онкологии им. Н.Н. Петрова» Минздрава России, Санкт-Петербург

(6) Лозовая Ульяна Николаевна, ulya.lozovaya.94@bk.ru, ФГБУ «НМИЦ онкологии им. Н.Н. Петрова» Минздрава России, Санкт-Петербург

(7) Вьюн Игорь Дмитриевич, igorvy98@mail.com, ФГБУ «НМИЦ онкологии им. Н.Н. Петрова» Минздрава России, Санкт-Петербург

(8) Креслова Полина Витальевна, kreslova.polina@mail.ru, ФГБУ «НМИЦ онкологии им. Н.Н. Петрова» Минздрава России, Санкт-Петербург

(9) Галушка Мария Юрьевна, dr.galushkam@mail.ru, ФГБУ «НМИЦ онкологии им. Н.Н. Петрова» Минздрава России, Санкт-Петербург

(10) Бычков Александр Сергеевич, alexbychov@gmail.com, ФГБУ «НМИЦ онкологии им. Н.Н. Петрова» Минздрава России, Санкт-Петербург

Ключевые слова

рентгенография, томосинтез, воспалительные изменения

Актуальность

Бронхолегочные осложнения остаются ведущей причиной послеоперационной заболеваемости. Послеоперационные пневмонии — одни из основных, часто жизнеопасных, легочных осложнений. Возникновение пневмонического фокуса приводит к уплотнению легочной ткани, которое при классической рентгенографии на фоне суммационного эффекта и выраженной эмфиземы мягких тканей не всегда удается выявить. В настоящее время рентгеновские аппараты снабжены функцией послойного томографирования, такой как томосинтез. По мнению большинства исследователей, эффективность томосинтеза в пульмонологии практически не уступает компьютерной томографии (КТ).

Цель

Оценить возможности использования томосинтеза в диагностике воспалительных изменений легочной паренхимы у пациентов торакального отделения в послеоперационном периоде.

Материалы и методы

Исследование проводилось на базе ФГБУ «НМИЦ онкологии им. Н.Н. Петрова». В анализируемую группу вошло 74 пациента, прооперированных на торакальном отделении в период 2020–2021 гг., средний возраст которых — 54 года (от 30 лет до 78 лет). Всем пациентам выполнялась рентгенография (РГ) органов грудной клетки и цифровой томосинтез (ТС) на рентгеновском аппарате, снабженном этой функцией.

Результаты

По данным РГ, воспалительные изменения выявили у 3 (4%) человек, при ТС — у 11 (14,9%) человек. Чувствительность при выявлении воспалительных изменений при ТС составила 64,7%, что превышает

чувствительность РГ в 3,6 раза (17,6%); а специфичность ТС ненамного превышает специфичность РГ — 98,2% и 94,7% соответственно. Точность при выполнении РГ — 77,0%, при ТС — 90,5%. Прогностическая точность положительных и отрицательных результатов при ТС также превышает таковые при РГ и составляет 91,7% против 50% и 90,3% против 79,4% соответственно.

Выводы

Цифровой томосинтез существенно превосходит обзорную рентгенографию. Анализ данных показал хорошую выявляемость, а также динамику воспалительных изменений легочной паренхимы в постоперационном периоде у больных, прооперированных на торакальном отделении. Очевидно, что в будущем ТС получит более широкое распространение в пульмонологии ввиду более низкой дозы облучения, чем КТ, и меньшим временем обследования.

Список литературы

1. Васильев А.Ю., Нечаев В.А., Блинов Н.Н., и др. Томосинтез в диагностике заболеваний органов грудной клетки. Учебное пособие. Москва, 2017. 35 с. [Vasiliev AY, Nechaev VA, Blinov NN, et al. Tomosynthesis in the diagnosis of diseases of the chest organs. Training manual. Moscow, 2017. 35 p. (In Russ).]
2. Васильев А.Ю. Томосинтез. М.: Издательство ИКАР, 2020. 224с.6 ил.
3. James T.D., McAdams H.P., Song J.W., Li C.M., Godfrey D.J., DeLong D.M., Paik S.H., Martinez-Jimenez S. Digital tomosynthesis of the chest for lung nodule detection: interim sensitivity results from an ongoing NIH-sponsored trial. *Med Phys.* 2008 Jun; 35(6): 2554-7.
4. Izumo T. Tomosynthesis in Respiratory Medicine. *Medical Now.* 2014; 75: 31-39.

Искусственный интеллект в диагностике рака легкого. Опыт Красноярского края

Авторы:

- (1) Р.А. Зуков, priem@onkolog24.ru, КГБУЗ «Красноярский краевой клинический онкологический диспансер им. А.И. Крыжановского», Красноярск
- (2) И.П. Сафонцев, ng286329@mail.ru, КГБУЗ «Красноярский краевой клинический онкологический диспансер им. А.И. Крыжановского», Красноярск
- (3) М.П. Клименок, ng286329@mail.ru, КГБУЗ «Красноярский краевой клинический онкологический диспансер им. А.И. Крыжановского», Красноярск
- (4) Т.Е. Забродская, ng286329@mail.ru, КГБУЗ «Красноярский краевой клинический онкологический диспансер им. А.И. Крыжановского», Красноярск
- (5) Н.А. Меркулова, ng286329@mail.ru, КГБУЗ «Красноярский краевой клинический онкологический диспансер им. А.И. Крыжановского», Красноярск
- (6) П.В. Малышкина, ng286329@mail.ru, КГБУЗ «Красноярский краевой клинический онкологический диспансер им. А.И. Крыжановского», Красноярск
- (7) А.В. Никель, ng286329@mail.ru, КГБУЗ «Красноярский краевой клинический онкологический диспансер им. А.И. Крыжановского», Красноярск
- (8) А.В. Цыганков, ng286329@mail.ru, КГБУЗ «Красноярский краевой клинический онкологический диспансер им. А.И. Крыжановского», Красноярск

Ключевые слова

рак легкого, скрининг, искусственный интеллект, КТ

Актуальность

Рак легкого (РЛ) занимает третье место в общей структуре онкологической заболеваемости Красноярского края. Несмотря на активное внедрение с 2015 г. компьютерной томографии (КТ), которая позволила увеличить выявляемость РЛ на I–II стадии на 12,1%, но показатель смертности от РЛ при этом остается на высоком уровне [1]. Основными причинами являются низкий охват, ошибки диагностики и дефицит врачей-рентгенологов. В такой ситуации необходим поиск новых методов, направленных на повышение эффективности диагностики.

Цель

Улучшение диагностики узловых образований легких и снижение смертности от РЛ за счет своевременной постановки диагноза.

Материалы и методы

Из краевого PACS-архива было предоставлено 10 500 деперсонализированных КТ-снимков легких, выполненных по поводу инфекции COVID-19, в период с ноября 2020 г. по февраль 2021 г., направленных на платформу Botkin.AI. Система искусственного интеллекта (ИИ) осуществляла анализ загруженных снимков: при обнаружении очаговых образований в легком указывалась их локализация, размер и объем, после чего снимки направлялись врачам-рентгенологам Красноярского краевого клинического диспансера им. А.И. Крыжановского (КККОД) для анализа полученных результатов.

Результаты

В ходе проекта ИИ были обнаружены 484 (4,6%) случая, классифицированные как подозрительные на РЛ. Далее врачи-рентгенологи провели пересмотр данных снимков и ранжировали их на 3 группы: наличие РЛ, подозрение на РЛ, пациенты без очаговых образований. В разрезе каждого пациента проведен анализ медицинской документации для определения дальнейшей тактики. Из 185 пациентов из группы с РЛ в настоящее время 118 живы, 67 умерли. Из 118 живых 12 пациентов состоят на учете с диагнозом РЛ, 29 состоят на учете с другим ЗНО, 77 не посещали медицинские организации по поводу РЛ. В группе пациентов с подозрением на РЛ оказались 60 пациентов (13 из которых умерли на момент проведения анализа). Из 47 живых 2 пациента состоят на учете с диагнозом РЛ, 10 наблюдаются по поводу другого ЗНО, 35 не посещали медицинские организации по поводу РЛ. Таким образом, из двух вышеперечисленных групп было выявлено 112 пациентов, не обращавшихся в медицинские организации по поводу ЗНО. Данные пациенты будут приглашены для повторного проведения КТ и последующей верификации диагноза.

Выводы

Таким образом, из 484 изображений, отобранных искусственным интеллектом, 245 (50,6%) КТ-снимков после проверки специалистами КККОД попали в группу пациентов с рентгенологическими признаками или подозрением на РЛ, что говорит об эффективности гибридного подхода к анализу КТ-снимков ОГК.

Использованная литература

1. Каприн А.Д., Старинский В.В., Петрова Г.В. Злокачественные новообразования в России в 2021 году (заболеваемость и смертность). М.: МНИОИ им. П.А. Герцена — филиал ФГБУ «НМИРЦ» Минздрава России, 2022.

Саркопения у больных раком желудка: компьютерно-томографическая оценка и прогноз послеоперационных осложнений

Авторы:

(1) *Кукарская Валерия Андреевна*, kukalery@mail.ru, МРНЦ им. А.Ф. Цыба — филиал ФГБУ «НМИЦ радиологии» Минздрава России, Обнинск

(2) *Агабабян Татев Артаковна*, tatevik.05@mail.ru, МРНЦ им. А.Ф. Цыба — филиал ФГБУ «НМИЦ радиологии» Минздрава России, Обнинск

(3) *Силантьева Наталья Константиновна*, nks07@mail.ru, МРНЦ им. А.Ф. Цыба — филиал ФГБУ «НМИЦ радиологии» Минздрава России, Обнинск

(4) *Потапов Александр Леонидович*, alp8@yandex.ru, МРНЦ им. А.Ф. Цыба — филиал ФГБУ «НМИЦ радиологии» Минздрава России, Обнинск

(5) *Разживина Кристина Сергеевна*, Christofer.robinhood@inbox.ru, Обнинский институт атомной энергетики — филиал ФГАОУ ВО «Национальный исследовательский ядерный университет МИФИ», Обнинск

Ключевые слова

саркопения, компьютерная томография (КТ), рак желудка, послеоперационные осложнения

Актуальность

Рак желудка сопровождается расстройством пищевого поведения в сочетании с повышенным потреблением метаболитов при онкологическом заболевании, и вероятность саркопии (уменьшения мышечной массы тела и снижение мышечных функций) у этой категории больных выше, чем в общей популяции пожилых людей [1–2]. Саркопения независимо способствует послеоперационным осложнениям и общей выживаемости при раке желудка [3–5]. Однако четких подходов к разработке персонализированного плана лечения у этих больных не существует. Наиболее распространенным способом неинвазивной оценки мышечной массы является компьютерная томография (КТ-саркометрия) [6–7], которая также требует стандартизации как в выполнении, так и в интерпретации.

Цель

Изучение взаимосвязи между послеоперационными осложнениями и саркопенией, выявленной на дооперационном этапе комбинированного лечения у больных раком желудка.

Материалы и методы

Были проанализированы данные 65 больных с гистологически верифицированным раком желудка в возрасте от 33 до 80 лет (средний возраст 62 года): 40 (61,5%) мужчин и 25 (38,5%) женщин, которые получили комбинированное лечение в Медицинском радиологическом научном центре им. А.Ф. Цыба в период с марта 2019 г. по январь 2023 г. Всем больным проводилась неoadьювантная химиотерапия (НХТ), а далее выполнялась гастрэктомия с лимфодиссекцией D2. КТ выполняли до начала НХТ и через 3,5–5 недель после ее завершения, а в послеоперационном периоде при наличии клинических показаний. Для определения стандартизированного показателя скелетно-мышечного индекса (SMI) рассчитывали площадь скелетной мускулатуры на уровне тела L3 позвонка с поправкой на квадрат роста пациента. Пороговыми значениями SMI для диагностики саркопении считали $39 \text{ см}^2/\text{м}^2$ у женщин и $55 \text{ см}^2/\text{м}^2$ у мужчин. Для классификации степени осложнений после гастрэктомии использовали шкалу оценки Clavien–Dindo.

Результаты

В исследуемой группе до НХТ у 41 из 65 больных была отмечена саркопения (63,1%), что говорит о достаточно высокой распространенности саркопении у больных раком желудка. После проведения НХТ саркопения была отмечена у 50 больных (76,9%). Общая частота послеоперационных осложнений по Clavien–Dindo степени $\geq \text{III}$ в группе больных с саркопенией была значительно выше, чем в группе без саркопении (20% против 7%; $P=0,9847$), а тяжелые осложнения ($\geq \text{III}$ по Clavien–Dindo) (релапаротомии — 6, тяжелые пневмонии — 2, панкреатит — 1 и смерть — 1) встречались только в группе больных с саркопенией.

Выводы

Таким образом, НХТ при раке желудка увеличивает частоту встречаемости саркопении на предоперационном этапе. Предоперационная саркопения является неблагоприятным фактором для развития тяжелых послеоперационных осложнений у больных раком желудка, перенесших гастрэктомию.

Список литературы

1. Cruz-Jentoft A.J., Bahat G, Bauer J., Sarcopenia: revised European consensus on definition and diagnosis// Age Ageing, 2019.
2. Kazuya K., Shinji K., Satoru K., Ryuichi Y., Masahiko N., Shunsuke K., Toshiyoshi F., Clinical Impact of Sarcopenia on Gastric Cancer: Anticancer Research, 2019.
3. Buettner S., Wagner D., Kim Y., Inclusion of Sarcopenia Outperforms the Modified Frailty Index in Predicting 1-Year Mortality among 1,326 Patients Undergoing Gastrointestinal Surgery for a Malignant Indication// J Am Coll Surg. 2016.
4. Valero V., Amini N., Spolverato G., Sarcopenia adversely impacts postoperative complications following resection or transplantation in patients with primary liver tumors// J Gastrointest Surg. 2015.
5. Voron T., Tselikas L., Pietrasz D., Sarcopenia: Impacts on Short- and Long-term Results of Hepatectomy for Hepatocellular Carcinoma // Ann Surg. 2015.
6. Alfonso J., Gülistan B., Jürgen B., Yves B., Olivier B., Tommy C., Cyrus C., Francesco L., Yves R., AvanAihie S., St phane M., Cornel C., Eva T., MauritsV., Marjolein V., Mauro Z., Writing Group for the European Working Group on Sarcopenia in Older People 2 (EWGSOP2), and the Extended Group for EWGSOP2 Sarcopenia: revised European consensus on definition and diagnosis// GUIDELINES, Published electronically, 2018.
7. Charlotte B., Eugène M., Olivier B., Matteo C., Yves R., René R., Sarcopenia in daily practice: assessment and management// Beaudart. BMC Geriatrics, 2016.

Исследование эффективности скрининга рака легкого с использованием низкодозной компьютерной томографии

Авторы:

(1) Нефедов Андрей Олегович, dr.efedov@inbox.ru, ФГБУ «Санкт-Петербургский НИИ фтизиопульмонологии» Минздрава России, Санкт-Петербург

(2) Арсеньев Андрей Иванович, andrey.arseniev@mail.ru, ФГБУ «НМИЦ онкологии им. Н.Н. Петрова» Минздрава России, Санкт-Петербург

(3) Беляев Алексей Михайлович, bam281060@yandex.ru, ФГБУ «НМИЦ онкологии им. Н.Н. Петрова» Минздрава России, Санкт-Петербург

(4) Яблонский Петр Казимирович, piotr_yablonskii@mail.ru, ФГБУ «Санкт-Петербургский НИИ фтизиопульмонологии» Минздрава России, Санкт-Петербург

(5) Мортада Махмуд Мустафа, mortada1992@mail.ru, ФГБУ «Санкт-Петербургский НИИ фтизиопульмонологии» Минздрава России, Санкт-Петербург

(6) Барчук Антон Алексеевич, barchuk.anton@gmail.com, ФГБУ «НМИЦ онкологии им. Н.Н. Петрова» Минздрава России, Санкт-Петербург

(7) Нефедова Алина Викторовна, alina-horikova@mail.ru, ФГБУ «НМИЦ онкологии им. Н.Н. Петрова» Минздрава России, Санкт-Петербург

(8) Тарков Сергей Александрович, tarkov.s.a@mail.ru, ФГБУ «НМИЦ онкологии им. Н.Н. Петрова» Минздрава России, Санкт-Петербург

(9) Новиков Сергей Николаевич, krokon@mail.ru, ФГБУ «НМИЦ онкологии им. Н.Н. Петрова» Минздрава России, Санкт-Петербург

(10) Костицын Кирилл Александрович, spicinmeda@inbox.ru, СПб ГБУЗ «Городская больница № 40 Курортного района», Санкт-Петербург

(11) Арсеньев Евгений Андреевич, evgenarsen6@gmail.com, ФГБУ «НМИЦ онкологии им. Н.Н. Петрова» Минздрава России, Санкт-Петербург

Ключевые слова

скрининг, рак легкого, низкодозная компьютерная томография, легочные узлы.

Актуальность

Только у 15% больных раком легкого (РЛ) заболевание выявляется при I–II стадии опухолевого процесса, а эффективность лечения напрямую связана со степенью распространения опухоли. Ранняя диагностика остается недостаточно решенной проблемой.

Цель

Продемонстрировать возможность практической организации скрининга РЛ и его эффективность с использованием низкодозной компьютерной томографии (НДКТ).

Материалы и методы

Проведен анализ данных, полученных в ходе когортного исследования 369 бессимптомных участников 55–75 лет с анамнезом курения более 30 лет (STATISTICA). В соответствии с действующими клиническими и методическими рекомендациями, статистическими принципами (СРМР/ICH/363/96) разработан и внедрен протокол скринингового популяционного рандомизированного исследования эффективности НДКТ Spiral-001.

Результаты

Патологические изменения в легких при НДКТ обнаружены у 71,8% (n=265) участников, в частности паренхиматозные узлы — у 24,1% (n=89). При контроле качества НДКТ неудовлетворительные данные зафиксированы у 3,3% обследованных, частичный брак у 32%, а полностью удовлетворяли требованиям 64,7%. Очаговые изменения в легких, подозрительные на РЛ, выявлены у 38% участников, а значительная их доля (19,8%) имела максимальный диаметр более 10 мм. Подтвержден РЛ у 1,1% всех участников и у 4,5% лиц, у которых выявлены очаговые образования в легких. Существенного психологического дискомфорта от привлечения к обследованию у большинства участников не было (69,4%; n=256; p=0,0001), однако возможную канцерофобию необходимо учитывать при подготовке скрининга.

В качестве следующего этапа разработан и внедряется протокол рандомизированного исследования Spiral-001, в которое с 2022 г. будет рекрутировано 1000 человек. К настоящему времени включено 78 участников. Планируется оценить эффективность, безопасность и возможность внедрения риск-ориентированного скрининга РЛ с использованием НДКТ в рутинную практику. В качестве первичной конечной точки исследования будет определение доли РЛ I/II стадии по сравнению с популяционными данными. Вторичными точками будут частоты встречаемости интервального рака; доли ложноположительных и ложноотрицательных результатов; эффективность программы отказа от курения; а также затраты на выявление и лечение каждого случая.

Выводы

Предполагается, что внедрение скрининга РЛ позволит увеличить долю пациентов, выявленных на I–II стадии с 10–20 до 60–65%. При организации скрининга особое внимание следует уделять контролю их качества с постоянным централизованным мониторингом. Для принятия конкретных решений требуется проведение рандомизированных исследований, а также определение, стандартизация и оптимизация диагностического алгоритма дополнительного обследования участников.

Список литературы

1. Duffy S.W., Field J.K. Mortality reduction with low-dose CT screening for lung cancer // N. Engl. J. Med. 2020. 382. P. 572–573.
2. Hoffman, R. M., Atallah, R. P., Struble, R. D., & Badgett, R. G. (2020). Lung Cancer Screening with Low-Dose CT: a Meta-Analysis / Journal of General Internal Medicine. 2020. 35(10). P. 3015-3025. doi:10.1007/s11606-020-05951-7
3. Sung H., Ferlay J, Siegel R.L., Laversanne M., Soerjomataram I. Jemal A., Bray F. Global cancer statistics 2020: GLOBOCAN estimates of incidence and mortality worldwide for 36 cancers in 185 countries // CA Cancer J. Clin. 2021. 71. 209-249.
4. Oliver A.L. Lung Cancer: Epidemiology and Screening // Surg. Clin. North Am. 2022. 102(3). P. 335-344. DOI: 10.1016/j.suc.2021.12.001. PMID: 35671760.

Магнитно-резонансная диффузия всего тела у пациенток с опухолевыми образованиями молочной железы

Авторы:

(1) *Тятыков Станислав Александрович*, dr.stan80@gmail.com, ФГБУ «НМИЦ онкологии им. Н.Н. Петрова» Минздрава России, Санкт-Петербург

(2) *Гришко Павел Юрьевич*, dr.grishko@mail.ru, ФГБУ «НМИЦ онкологии им. Н.Н. Петрова» Минздрава России, Санкт-Петербург

(3) *Багненко Сергей Сергеевич*, bagnenko79@gmail.com, ФГБУ «НМИЦ онкологии им. Н.Н. Петрова» Минздрава России, Санкт-Петербург

(4) *Кулева Светлана Александровна*, kulevadoc@yandex.ru, ФГБУ «НМИЦ онкологии им. Н.Н. Петрова» Минздрава России, Санкт-Петербург

(5) *Кулиш Анна Васильевна*, anka24@inbox.ru, ФГБУ «НМИЦ онкологии им. Н.Н. Петрова» Минздрава России, Санкт-Петербург

Ключевые слова

магнитно-резонансная диффузия всего тела, доброкачественные опухоли молочной железы, злокачественные опухоли молочной железы, измеряемый коэффициент диффузии

Актуальность

Магнитно-резонансная (МР) диффузия всего тела постепенно входит в стандарт обследования пациентов с онкологическими заболеваниями, так как протоколы данного исследования могут быть реализованы на всех современных системах МР-визуализации. Данный метод с измеряемым коэффициентом диффузии (ИКД) предоставляет информацию о функциональной среде воды в тканях, тем самым дополняя морфологическую информацию, предоставляемую обычной МРТ-визуализацией. Более двух десятилетий назад появились первые сообщения об информативности метода при диагностике рака молочной железы, но только в 2002 г. С. Sinha и соавт. представили доказательства значимости ИКД в дифференциальной диагностике доброкачественных и злокачественных опухолей.

Цель

Целью исследования стало определение информативности МР-диффузии всего тела при проведении дифференциальной диагностики между доброкачественными и злокачественными образованиями молочной железы, выявлении отдаленных метастазов.

Материалы и методы

Исследованию подверглись 138 пациенток от 33 до 86 лет с новообразованиями молочной железы. Средний возраст составил 57 ± 11 лет. МР-диффузия проводилась с последующим построением реконструкции в различных плоскостях, толщиной среза 5 мм, с возможностью инверсии. Был рассчитан измеряемый коэффициент диффузии для каждого выявленного патологического процесса в исследовании.

Результаты

ИКД варьировал от 0,5 до 2 мм²/с. Среднее значение коэффициента было выше при доброкачественных, чем при злокачественных, опухолях (1,71 и 0,93 мм²/с соответственно). Cut-off в настоящем исследовании составил 1,24 мм²/с, AUC ([A]rea [U]nder [C]urve — площадь под кривой) — 0,94. При этом чувствительность МР-диффузии для дифференциальной диагностики доброкачественных и злокачественных опухолей молочной железы и метастатического поражения достигала 91%, специфичность — 93%.

Выводы

Отсутствие лучевой и радиационной нагрузок, неинвазивность, отсутствие необходимости контрастного усиления — важные преимущества МР-диффузии всего тела и делают ее более доступным методом. Кроме того, в процессе даже одного исследования можно получить комплексную анатомическую и анатомо-физиологическую информацию о пораженном органе. Унифицируя программы исследования с добавлением расчетных значений b-фактора, измеряемого коэффициента диффузии и его cut-off, можно с 90% уверенностью дать информацию о распространенности злокачественного патологического процесса (отдаленных метастазах) при раке молочной железы

Список литературы

1. Крживицкий, П.И. Клинико-лучевая диагностика метастатического поражения скелета / П.И. Крживицкий // Практическая онкология. 2011. Т. 12, №3 С.103-111.
2. Сергеев, Н.И. Лучевые методы в диагностике метастатического поражения костной системы / Н.И. Сергеев. // Медицинская визуализация. 2011. №4. С.46-51.
3. Reginelli A, Silvestro G, Fontanella G, Sangiovanni A. Validation of DWI in assessment of radiotreated bone metastases in elderly patients. *Int J Surg.* 2016;33 Suppl 1:S148-53.
4. Jambor I., Kuisma A. Prospective evaluation of planar bone scintigraphy, SPECT, SPECT/CT, 18F-NaF PET/CT and whole body 1.5T MRI, including DWI, for the detection of bone metastases in high risk breast and prostate cancer patients: SKELETA clinical trial. *Acta Oncol.* 2016;55:59-67.
5. Shie, P. Meta-analysis: comparison of F-18 Fluorodeoxyglucose-positron emission tomography and bone scintigraphy in the detection of bone metastases in patients with breast cancer / P. Shie, R. Cardarelli, D. Brandon. // *Clin. Nucl. Med.* 2008. Vol.33, №2. P.97-101.

Анализ мирового задела и первые результаты в разработке интеллектуальной системы для диагностики рака предстательной железы по данным магнитно-резонансной томографии

Авторы:

- (1) *Тальшинский Али Эльманович*, ali-ma@mail.ru, ООО «Мед-Рей», Москва
- (2) *Камышанская Ирина Григорьевна*, irinaka@mail.ru, ФГБОУ ВО «Санкт-Петербургский государственный университет», Санкт-Петербург
- (3) *Паиковская Анна Александровна*, pashkovskaya.an@yandex.ru, ГБУЗ г. Москвы «Городская клиническая больница им. С.С. Юдина ДЗМ», Москва
- (4) *Староверов Николай Евгеньевич*, nik0205st@mail.ru, ФГАОУ ВО «Санкт-Петербургский государственный электротехнический университет «ЛЭТИ» им. В.И. Ульянова (Ленина)», Санкт-Петербург
- (5) *Гулиев Бахман Гидаятович*, gulievb@gmail.com, СПб ГБУЗ «Городская Мариинская больница», Санкт-Петербург
- (6) *Багненко Сергей Сергеевич*, bagenko_ss@mail.ru, ФГБУ «НМИЦ онкологии им. Н.Н. Петрова» Минздрава России, Санкт-Петербург
- (7) *Буровик Илья Александрович*, burovick_ilya@mail.ru, ФГБУ «НМИЦ онкологии им. Н.Н. Петрова» Минздрава России, Санкт-Петербург
- (8) *Полторацкий Артем Николаевич*, 1.5artem@gmail.com, ФГБУ «НМИЦ онкологии им. Н.Н. Петрова» Минздрава России, Санкт-Петербург
- (9) *Нестеров Денис Валерьевич*, cireto@gmail.com, ФГБУ «НМИЦ онкологии им. Н.Н. Петрова» Минздрава России, Санкт-Петербург
- (10) *Решетова Наталья Станиславовна*, reshetovans@niioncologii.ru, ФГБУ «НМИЦ онкологии им. Н.Н. Петрова» Минздрава России, Санкт-Петербург

Ключевые слова

рак предстательной железы, диагностика, МРТ, искусственный интеллект

Актуальность

Системы поддержки принятия врачебных решений (СППВР) на основе искусственного интеллекта (ИИ) хорошо зарекомендовали себя в диагностике рака предстательной железы (РПЖ) [1]. Однако отмечается ряд ограничений в их разработке и наблюдаются недостатки в имеющихся решениях [2, 3]. Помимо этого, в РФ попытки применения методов ИИ в диагностике РПЖ малочисленны [4] и отсутствуют готовые отечественные СППВР по данным магнитно-резонансной томографии (МРТ)

Цель

Проанализировать возможности и недостатки СППВР в диагностике РПЖ, описанные в литературе, и оценить собственные результаты реконструкции предстательной железы посредством нейросети, основанной на глубоком обучении, при разработке отечественной СППВР по данным мпМРТ.

Материалы и методы

Поиск тематических статей проведен в марте 2023 г. в электронных библиотеках: eLibrary.ru и КиберЛенинка, PubMed. Критерии включения: использование методов искусственного интеллекта в реконструкции предстательной железы (ПЖ) и обнаружении/стратификации РПЖ, дата публикации не более 5 лет на момент поиска. Определяли недостатки ранее разработанных систем и проводили их группирование. Обучали собственную нейросеть реконструировать ПЖ с использованием МР-изображений, полученных на томографах индукцией магнитного поля 1,5 и 3 Т (50 и 136 МР-исследований соответственно).

Результаты

Отобрано 62 печатных работы, из которых реконструкции ПЖ и детекции/стратификации РПЖ посвящено 24 и 38 соответственно. Средняя точность реконструкции ПЖ в отобранных работах составила $0,91 \pm 0,03$. Среди работ по детекции/стратификации РПЖ методы машинного и глубокого обучения описаны в 15 и 23 исследованиях с точностью $0,899 \pm 0,7$ и $0,871 \pm 0,07$ соответственно. По данным литературы, частыми ограничениями в разработке СППВР служили неопределенность в выборе архитектуры нейросети и последовательностей для обучения, трудность в сборе адекватной базы данных, субъективность при разметке обучающих снимков, трудности в совмещении оцифрованных гистологических изображений и МРТ. К недостаткам имеющихся систем относятся обучение на малой выборке, однородность снимков для обучения, отсутствие независимой валидации и тестирования. По результатам обучения нейросети реконструировать ПЖ в рамках нашей разработки СППВР получены значения коэффициента Соренсена–Дайса, равные 0,88 и 0,9 при обучении и валидации соответственно.

Выводы

Высокие показатели точности СППВР в проанализированных работах подчеркивают их перспективность. Необходимы способы решения упомянутых ограничений для дальнейшей разработки систем второго мнения с учетом недостатков. Полученные нами предварительные результаты обучения нейросети в сегментации ПЖ сопоставимы с результатами описанных ранее систем, что свидетельствует о реализуемости полноценной отечественной СППВР в диагностике РПЖ по данным МРТ.

Список литературы

1. Sunogrot MRS, Saha A, Hosseinzadeh M, Elschot M, Huisman H. Artificial intelligence for prostate MRI: open datasets, available applications, and grand challenges // Eur Radiol Exp. 2022;6(1):35. DOI: 10.1186/s41747-022-00288-8.
2. Belue MJ, Turkbey B. Tasks for artificial intelligence in prostate MRI // Eur Radiol Exp. 2022;6(1):33. DOI: 10.1186/s41747-022-00287-9.
3. Suarez-Ibarrola R, Sigle A, Eklund M, Eberli D, Miernik A, Benndorf M, Bamberg F, Gratzke C. Artificial Intelligence in Magnetic Resonance Imaging-based Prostate Cancer Diagnosis: Where Do We Stand in 2021? // Eur Urol Focus. 2022;8(2):409-417. DOI: 10.1016/j.euf.2021.03.020.
4. Попков В.М., Шатылко Т.В., Королев А.Ю., Фомкин Р.Н., Полозов А.Б. Оптимизация PSA-скрининга с помощью искусственного интеллекта // Медицинский вестник Башкортостана. 2015;3(57):232-235.

Опыт дооперационной 3D-реконструкции мезогастрального слоя при местнораспространенном раке кардиоэзофагеального перехода

Авторы:

(1) Агаджанов Вадим Гамлетович, agadjanov@mail.ru, кафедра факультетской хирургии № 2 им. Г.И. Лукомского, Сеченовский Университет, Москва

(2) Хоробрых Татьяна Витальевна, horobryh68@list.ru, ФГАОУ ВО Первый МГМУ им. И.М. Сеченова (Сеченовский Университет), Москва

(3) Хусаинова Нелли Ринатовна, ssimovod@mail.ru, ФГАОУ ВО Первый МГМУ им. И.М. Сеченова (Сеченовский Университет), Москва

(4) Кандалова Виктория Вадимовна, doc.kandalova@gmail.com, ФГАОУ ВО Первый МГМУ им. И.М. Сеченова (Сеченовский Университет), Москва

(5) Грачалов Антон Владимирович, grachalov98@mail.ru, ФГАОУ ВО Первый МГМУ им. И.М. Сеченова (Сеченовский Университет), Москва

(6) *Ивашов Иван Валерьевич*, i.ivashov@yandex.ru, ФГАОУ ВО Первый МГМУ им. И.М. Сеченова (Сеченовский Университет), Москва

(7) *Спартак Алексей Андреевич*, alspartak@yandex.ru, ФГАОУ ВО Первый МГМУ им. И.М. Сеченова (Сеченовский Университет), Москва

Ключевые слова

мезогастрий, кардиоэзофагеальный рак, 3D-реконструкция

Актуальность

Для правильного стадирования РЖ важна качественная и достоверная визуализация, в том числе с использованием лучевых методов диагностики. Чаще всего информацию о стадии заболевания и морфологическом типе опухоли возможно получить только путем патологоанатомического исследования после выполненной хирургической операции. Поэтому изучение возможностей лучевых методов диагностики, в частности компьютерной томографии (КТ), имеет большой потенциал для определения тактики лечения.

Цель

Показать возможность и оценить перспективность 3D-реконструкции мезогастрального слоя при местнораспространенном раке кардиоэзофагеального перехода.

Материалы и методы

Проведен анализ МСКТ больной местнораспространенным раком кардиоэзофагеального перехода с оценкой денситометрической плотности окружающей перигастральной клетчатки, пораженных и здоровых лимфоузлов. На основании этого построена 3D-модель желудка с измененной перигастральной клетчаткой, что позволило оценить степень «заинтересованности» мезогастрального слоя и предоставить хирургам наглядную картину объема предстоящей операции. Эти данные сопоставлены с интраоперационной картиной (в том числе маркировка ICG) и результатами гистологического исследования.

Результаты

В участке удаленного мезогастрального слоя, плотность которого по данным КТ была выше остальных, найдены свободные опухолевые депозиты и описаны участки лимфоваскулярной опухолевой инвазии, а также метастатические лимфоузлы.

Выводы

Таким образом, дооперационное 3D-моделирование мезогастрального слоя у данной пациентки дало возможность предположить опухолевое поражение участков с большей денситометрической плотностью.

Список литературы

1. N. Shinohara Anatomy of the Stomach and Surrounding Structures, Part II: For Those Who Value Practical Knowledge II-illustrated Abdominal Surgery, 2020 pp 21–32 https://doi.org/10.1007/978-981-15-1796-9_2
2. Клименко А.О., Сеницын В.Е., Лядов В.К. Современные методы лучевой диагностики рака желудка. Лучевая диагностика и терапия, 2020. Т. 11, № 1 <https://doi.org/10.22328/2079-5343-2020-11-1-26-32>
3. Агабабян Т.А., Силантьева Н.К., Скоропад В.Ю. Диагностика внеорганных распространения рака желудка методом мультиспиральной компьютерной томографии // Медицинская визуализация. 2011. № 6. С. 21–29.
4. Nakamura T, Yamada S, Funatomi T, Takakuwa T, Shinohara H, Sakai Y. Three-dimensional morphogenesis of the omental bursa from four recesses in staged human embryos // J Anat. 2020. Vol.237 (1) P. 166-175 <https://doi.org/10.1111/joa.13174>

Контрастная спектральная двухэнергетическая маммография — метод выбора в диагностике рака молочной железы у молодых женщин

Авторы:

(1) *Чёрная Антонина Викторовна*, dr.chernaya@mail.ru, ФГБУ «НМИЦ онкологии им. Н.Н. Петрова» Минздрава России, Санкт-Петербург

(2) *Ульянова Роксана Хачиковна*, uyanovaroksana@gmail.com, ФГБУ «НМИЦ онкологии им. Н.Н. Петрова» Минздрава России, Санкт-Петербург

(3) *Криворотько Пётр Владимирович*, dr.krivirotko@mail.ru, ФГБУ «НМИЦ онкологии им. Н.Н. Петрова» Минздрава России, Санкт-Петербург

(4) *Багненко Сергей Сергеевич*, bagnenko_ss@mail.ru, ФГБУ «НМИЦ онкологии им.Н.Н. Петрова» Минздрава России, Санкт-Петербург

(5) *Зайцев Александр Николаевич*, zansp@mail.ru, ФГБУ «НМИЦ онкологии им. Н.Н. Петрова» Минздрава России, Санкт-Петербург

(6) *Жильцова Елена Константиновна*, ziltsova@yandex.ru, ФГБУ «НМИЦ онкологии им. Н.Н. Петрова» Минздрава России, Санкт-Петербург

(7) *Креслова Полина Витальевна*, kreslova.polina@mail.ru, ФГБУ «НМИЦ онкологии им. Н.Н. Петрова» Минздрава России, Санкт-Петербург

(8) *Данилов Всеволод Вячеславович*, sevadani50@gmail.com, ФГБУ «НМИЦ онкологии им. Н.Н. Петрова» Минздрава России, Санкт-Петербург

(9) *Тятков Станислав Александрович*, s.t_spb@mail.ru, ФГБУ «НМИЦ онкологии им. Н.Н. Петрова» Минздрава России, Санкт-Петербург

(10) *Попова Надежда Сергеевна*, yfl.if@mail.ru, ФГБУ «НМИЦ онкологии им. Н.Н. Петрова» Минздрава России, Санкт-Петербург

(11) *Дышлок Татьяна Леонидовна*, atyanadyshdyuk@mail.ru, ФГБУ «НМИЦ онкологии имени Н.Н. Петрова» Минздрава России, Санкт-Петербург

(12) *Вьюн Игорь Дмитриевич*, igorvy98@inbox.ru, ФГБУ «НМИЦ онкологии имени Н.Н. Петрова» Минздрава России, Санкт-Петербург

(13) *Бычков Александр Сергеевич*, alexbychkov@gmail.com, ФГБУ «НМИЦ онкологии им. Н.Н. Петрова» Минздрава России, Санкт-Петербург

(14) *Лозовая Ульяна Николаевна*, ulya.lozovaya.94@bk.ru, ФГБУ «НМИЦ онкологии им. Н.Н. Петрова» Минздрава России, Санкт-Петербург

(15) *Галушка Мария Юрьевна*, dr.galushkam@mail.ru, ФГБУ «НМИЦ онкологии им. Н.Н. Петрова» Минздрава России, Санкт-Петербург

Ключевые слова

рак молочной железы, контрастная спектральная двухэнергетическая маммография, злокачественные образования

Актуальность

Рак молочной железы (РМЖ) у молодых женщин — это рак, развившийся у женщин до 40 лет. Его выделяют в отдельную нозологическую группу со своими особенностями течения и биологией, так как почти 80% молодых женщин сами обнаруживают рак по клиническим симптомам. Лучевая, прежде всего маммографическая, диагностика РМЖ затруднена, так как пациентки моложе 40 лет не участвуют в скрининге, у них повышенная плотность молочных желез (ПТМЖ), а также существует психологическая неготовность как самих пациенток, так и специалистов допустить наличие РМЖ у молодой женщины, а тем более у беременной или кормящей. Поэтому внедрение в диагностический ряд контрастной спектральной двухэнергетической маммографии (КДСМ) может помочь в ранней диагностике РМЖ у этой группы пациенток.

Цель

Цель этого исследования направлена на выявление РМЖ у молодых женщин с помощью изображений спектральной маммографии с низкоэнергетическим и субтракционным контрастным усилением (КДСМ).

Материалы и методы

В исследуемую группу были включены 1175 женщин, проходивших исследование в НМИЦ онкологии им. Н.Н. Петрова с 2020 по 2022 г. Из них женщин 40 лет и старше было 83%, женщин младше 40 лет — 17%. Частота высокой рентгеновской плотности тканей МЖ (C+D тип по классификации ACR) в группе женщин до 40 лет составила 92%. Средний возраст обнаружения РМЖ у молодых женщин — 36 лет. Всем пациенткам выполнялась КДСМ для выявления РМЖ на цифровом маммографе с внутривенным введением йодсодержащего контрастного препарата, с использованием автоматического инжектора и компрессией молочных желез. Оценивалась интенсивность и структура накопления контрастного препарата образованием. Для установления диагностических возможностей КДСМ в диагностике РМЖ всем пациенткам выполнялось сравнение результатов КДСМ и цифровой маммографии с гистологическими данными после пункционной биопсии образований или после оперативного лечения.

Результаты

Чувствительность, специфичность и точность в диагностике РМЖ при помощи КДСМ составили 94,7; 83,8 и 89,3% соответственно. А при цифровой маммографии — 78,9; 81,1 и 80,0% соответственно. Прогностическая точность положительных результатов в данной группе при КДСМ составила 85,7%, а при цифровой

маммографии — 81,1%. Прогностическая точность отрицательных результатов КСДМ соответствует 93,9% и превышает данные цифровой маммографии — 78,9%.

Выводы

Благодаря возможности оценки васкуляризации КДСМ характеризуется высокой чувствительностью в диагностике РМЖ у молодых женщин. Результаты данного исследования убедительно показали необходимость более широкого внедрения КДСМ в рутинную практику.

Список литературы

1. BREAST CANCER IN YOUNG WOMEN: ADAPTED IMAGING RECOMMENDATIONS Suleymenova / D.M., Zholdybay Zh.Zh., Aynakulova A.S., Amankulova Zh.B., Isaeva A.M. Международный журнал прикладных и фундаментальных исследований № 3, 2021.
2. Differential Diagnosis of Breast Lesions in Dual-Energy Contrast-Enhanced Spectral Mammography/ Antonina V. Chernaya Roksana H. Ulyanova, Petr V. Krivorotko Sergey N. Novikov Sergey V. Kanaev, Anna S. Artemieva Lev N. Shevkunov Stanislav A. Tyatkov Vsevolod V. Danilov // Radiology and medical diagnostic imaging 29, Jan 2021, DOI: 10.31487/j.RDI.2021.01.01.
3. Контрастная спектральная двухэнергетическая маммография — инструмент точной диагностики онкопатологии на фоне плотной ткани молочной / А.В. Чёрная, Р.Х. Ульянова, С.С. Багненко, [и др.] // Медицинская визуализация. — 2023. DOI.org/10.24835/1607-0763-1152.
4. Дифференциальная диагностика патологии молочной железы с помощью типов накопления контрастного препарата при контрастной спектральной двухэнергетической маммографии / Р.Х. Ульянова, А.В. Чёрная, П.В. Криворотко [и др.] // Вопросы онкологии. 2020. Т. 66. № 3. С. 252261.

МЕЛАНОМА/ОПУХОЛИ КОЖИ: КОМБИНИРОВАННОЕ/ КОМПЛЕКСНОЕ ЛЕЧЕНИЕ

Комбинированный подход лечения меланомы с применением фотодинамической терапии и цисплатина в эксперименте

Авторы:

(1) *Круглов Степан Сергеевич*, oncokss@gmail.com, ФГБУ «НМИЦ онкологии им. Н.Н. Петрова» Минздрава России, Санкт-Петербург

(2) *Панченко Андрей Владимирович*, ando_pan@mail.ru, ФГБУ «НМИЦ онкологии им. Н.Н. Петрова» Минздрава России, Санкт-Петербург

(3) *Нехаева Татьяна Леонидовна*, nehaevat151274@mail.ru, ФГБУ «НМИЦ онкологии им. Н.Н. Петрова» Минздрава России, Санкт-Петербург

(4) *Тындык Маргарита Леонидовна*, margo_159@mail.ru, ФГБУ «НМИЦ онкологии им. Н.Н. Петрова» Минздрава России, Санкт-Петербург

(5) *Федорос Елена Ивановна*, elenafedoros@gmail.com, ФГБУ «НМИЦ онкологии им. Н.Н. Петрова» Минздрава России, Санкт-Петербург

Ключевые слова

онкология, меланома, мышь, фотодинамическая терапия, цисплатин

Актуальность

Фотодинамическая терапия (ФДТ) — современный метод лечения опухолевых заболеваний, применяемый в клинической практике. Опыт применения ФДТ при меланоме свидетельствует о необходимости исследований модификации метода для повышения его эффективности. Перспективным подходом может быть комбинирование ФДТ с химиотерапевтическими противоопухолевыми средствами.

Цель

Оценить возможности сочетания ФДТ с цисплатином на модели меланомы B16 у мышей линии C57BL/6.

Материалы и методы

Исследование проведено на мышках-самцах линии C57BL/6 с перевитым штаммом меланомы B16 (0,2 мл подкожно в область бедра). При достижении опухоли размера 0,4 см³ животных распределяли в

опытные группы: контрольная (без дополнительных воздействий), ФДТ (введение фотосенсибилизатора с последующей фотоактивацией), группа ЦП+ФДТ (введение цисплатина за 30 мин до ФДТ), группа ФДТ+ЦП (введение цисплатина через 24 ч после ФДТ) и группа ЦП (введение цисплатина). Результаты оценивали по показателям: объем опухолевого узла (V , см³), торможение роста опухоли (T , %), продолжительность жизни до достижения опухолью объема 4 см³. Препараты: цисплатин вводили в дозе 4 мг/кг; радахлорин вводили в дозе 10 мг/кг за 6 ч до фотоактивации. Фотоактивацию проводили лазерным излучением с длиной волны 662 нм с дозой облучения 300 Дж/см². лазерным излучением с длиной волны 662 нм с дозой облучения 300 Дж/см².

Результаты

Торможение роста опухоли по сравнению с контрольной группой было максимальным на 7-е сутки и составило 42% в группе ФДТ ($p < 0,01$), 60% в группе ЦП+ФДТ ($p < 0,001$), 57% в группе ФДТ+ЦП ($p < 0,001$) и 31% ($p < 0,05$) в группе ЦП. Средняя продолжительность жизни животных составила $9,8 \pm 0,6$ сут в контроле, $9,3 \pm 1,7$ сут в группе ФДТ ($p = 0,9829$), $8,9 \pm 0,8$ сут в группе ЦП ($p = 0,3247$), $10,3 \pm 2,8$ сут в группе ЦП+ФДТ ($p = 0,1309$) и $12,7 \pm 2,1$ сут в группе ФДТ+ЦП ($p = 0,0214$).

Выводы

Комбинированное применение ФДТ с радахлорином и цисплатина позволяет получить аддитивный противоопухолевый эффект и потенцирующий эффект в отношении увеличения продолжительности жизни на модели меланомы В16.

Список литературы

1. Круглов СС, Гельфонд МЛ, Тындык МЛ и др. Методические аспекты проведения фотодинамической терапии солидной карциномы Эрлиха у мышей линии BALB/C с различной локализацией опухоли // Сибирский онкологический журнал. 2020;19(6):82–92. DOI:10.21294/1814-4861-2020-19-6-82-92.
2. Doherty RE, Sazanovich IV, McKenzie LK et al. Photodynamic killing of cancer cells by a Platinum (II) complex with cyclo-metallating ligand // Sci. Rep. 2016;6(1):22668. DOI:10.1038/srep22668.

МЕЛАНОМА/ОПУХОЛИ КОЖИ: ХИМИОТЕРАПИЯ

Длительный полный ответ на терапию метастатической меланомы кожи ингибитором PD-1 (пролголимаб) с развитием тяжелых иммуноопосредованных нежелательных явлений: клиническое наблюдение

Авторы:

(1) Курманалиев Артем Антонович, dr.kurmanaliev@mail.ru, ГБУЗ «Клинический онкологический диспансер № 1» Минздрава Краснодарского края, Краснодар

(2) Леонов Алексей Александрович, allex_leon@mail.ru, ГБУЗ «Клинический онкологический диспансер № 1» Минздрава Краснодарского края, Краснодар

(3) Лымарь Елена Владимировна, tsari29@mail.ru, tsari29@mail.ru ГБУЗ «Клинический онкологический диспансер № 1» Минздрава Краснодарского края, Краснодар

Ключевые слова

меланома, иммунотерапия, пролголимаб

Актуальность

Стремительное развитие лекарственной терапии метастатической меланомы кожи значительно расширило возможности онкологов. Вместе с тем наличие таких высокоэффективных опций, как таргетная терапия BRAF- и MEK-ингибиторами и терапия ингибиторами контрольных точек, ставит вопрос о рациональной последовательности линий терапии, преодолении резистентности к препаратам, возможности их комбинации и возврата к ранее проведенным схемам лечения. В 2020 г. в России зарегистрирован ингибитор PD-1 — пролголимаб, который показал по результатам многоцентрового клинического исследования MIRACULUM значимую эффективность в терапии метастатической меланомы.

Цель

Представить клинический опыт лечения пациента с метастатической меланомой кожи и наличием активирующей мутации в гене BRAF: применение ингибитора PD-1 (пролголимаб) в первой линии терапии.

Материалы и методы

В июне 2020 г. пациент П., 55 лет, обследован в рамках диспансеризации по месту жительства; по результатам УЗИ брюшной полости выявлено новообразование поджелудочной железы. Пациент направлен ГБУЗ КОД № 1 г. Краснодара, обследован: КТ с контрастированием от 24.07.2020 — картина опухоли поджелудочной железы, множественного метастатического поражения легких, костей, мягких тканей туловища. 11.08.2020 проведена диагностическая операция: биопсия метастатического очага в мягких тканях туловища; ИГХ материала биопсии — морфокартин и иммунофенотип соответствуют меланоме. Проведено молекулярно-генетическое исследование опухоли, выявлена мутация V600E в гене BRAF. Учитывая состояние пациента (ECOG I), отсутствие проявлений висцерального криза и симптомных метастазов, принято решение о проведении терапии ингибиторами контрольных точек.

Результаты:

С 09.09.2020 пациенту проводится терапия по схеме: пролголимаб 1 мг/кг 1 раз в 14 дней. В период до 07.04.2021 проведено 12 введений пролголимаба (7 месяцев терапии), при промежуточном контрольном обследовании в декабре 2020 г. — частичный опухолевый ответ. 07.04.2021 резкое ухудшение состояния, по результатам обследования выявлен иммуноопосредованный гепатит III–IV степени тяжести (АЛТ 13 ВГН, АСТ 22 ВГН). В течение 2 мес проведена терапия системными ГКС, гепатопротекторная и дезинтоксикационная инфузионная терапия — нежелательные явления купированы. 21.06.2021 у пациента выявлена инфекция COVID-19 с пневмонией тяжелой степени, по поводу которой проводилось лечение до 21.07.2021. В августе 2021 г. проведена МРТ головного мозга, ПЭТ-КТ, выявлен полный метаболический ответ; принято решение о динамическом наблюдении.

Выводы

После проведения терапии пролголимабом в первой линии в течение 7 мес длительность безрецидивного периода составляет 24 мес; нежелательные явления полностью купированы, качество жизни и трудоспособность пациента восстановлены.

Использованная литература

1. Эффективность 1-й линии терапии пролголимабом у больных метастатической меланомой в реальной клинической практике: промежуточные результаты наблюдательного исследования FORA «FORteca Real practice Assessment» / К. В. Орлова, М. Ю. Федянин, К. Э. Симаненков [и др.] // Современная онкология.
2. 2022. Т. 24, № 4. С. 413-425. DOI: 10.26442/18151434.2022.4.202035. — EDN ZPEZBK.

Клинико-экономическая эффективность таргетной и иммунотерапии в первой линии лечения метастатической меланомы кожи

Авторы:

(1) Ухарский Андрей Вячеславович, 8229990@gmail.com, ГБУЗ ЯО «Областная клиническая онкологическая больница», Ярославль

(2) Шах-Пароньянц Юлия Семеновна, yulyashak@yandex.ru, ГБУЗ ЯО «Областная клиническая онкологическая больница», Ярославль

(3) Чепоров Сергей Валентинович, sergey.cheporov@rambler.ru, ГБУЗ ЯО «Областная клиническая онкологическая больница», Ярославль

(4) Ширяев Николай павлович, shiryayev.nikolay89@mail.ru, ГБУЗ ЯО «Областная клиническая онкологическая больница», Ярославль

(5) Белоногов Сергей Борисович, sergey.belonogov@mail.ru, ГБУЗ ЯО «Областная клиническая онкологическая больница», Ярославль

Ключевые слова

метастатическая меланома кожи, клинико-экономический анализ

Актуальность

К стандартам лечения метастатической меланомы кожи (мМК) при наличии BRAF-мутации относится применение ингибиторов BRAF и MEK. Клиническая эффективность их ограничена. В условиях рыночной

экономики на первый план выходит вопрос рационального использования денежных средств в области здравоохранения. Клинико-экономический анализ является неотъемлемым элементом оценки эффективности медицинских подходов лечения.

Цель

Провести клинико-экономический анализ эффективности применения в монорежиме иммуноонкологических и таргетных препаратов в первой линии терапии у пациентов с мМК- и BRAF-мутацией.

Материалы и методы

В исследование вошли 44 пациента с мМК и мутацией BRAF, проходивших лечение с 2017 по 2022 г. Пациенты разделены на две группы: в 1-ю группу (n= 8) вошли пациенты с иммунотерапией в монорежиме (пембролизумаб по 400 мг в/в 1 раз в 6 нед); в 2-ю группу (n=26) пациенты с таргетной терапией (дабрафениб по 150 мг 2 раза в сутки + траметиниб по 2 мг 1 раз в сутки.) Средний возраст 57,2 года (26–75). Пациенты обеих групп были сравнимы по полу, возрасту, статусу ECOG, метастазам. Для клинико-экономического сравнения методов лечения мы использовали анализ прироста эффективности затрат (Cost-Effectiveness Ratio) по формуле: $CER = (DC1-DC2) / (Ef1-Ef2)$, где DC1 и DC2 — затраты на терапию в 1-й и 2-й группах, Ef1 и Ef2 — эффективность лечения (в выбранных единицах). В качестве критерия клинической эффективности взят показатель выживаемости без прогрессирования (ВВП) и медиана общей выживаемости (ОВ). Для оценки динамики использовались методы лучевой диагностики с RECIST-критериями. Стоимость препаратов рассчитана на основе анализа контрактов, размещенных на портале государственных закупок.

Результаты

Медиана ОВ в 1-й группе — 39,7 мес (95% ДИ 15,0–60,1), в 2-й — 31,1 мес (95% ДИ 18,5–40,1). ВВП в 2-й группе составила 8,7 мес, в 1-й группе — 9,8 мес. Стоимость терапии пембролизумабом 511,4 тыс. руб. в месяц, или 6,14 млн руб. в год, таргетной терапии — 354,2 тыс. руб. в месяц, или 4,25 млн руб. в год. По нашим расчетам, 1 мес добавленной жизни ВВП при иммунотерапии обходится в 1,754 млн руб.; 1 добавленный месяц к медиане ОВ обходится в 1,079 млн руб., что превышает «предел готовности платить» (утроенный годовой ВВП на душу населения).

Выводы

Применение иммунотерапии в краткосрочной перспективе сравнимо по эффективности с таргетными препаратами и незначительно превосходит их при среднесрочной оценке. При практически одинаковой эффективности стоимость иммунотерапии в годовом выражении превышает стоимость таргетных препаратов на 30,7%, что делает ее экономически нецелесообразной и должно учитываться при планировании лекарственного обеспечения.

Использованная литература

1. Ягудина Р.И., Серпик В.Г., Сорокинов И.В. Методологические основы анализа «Затраты-эффективность» // Фармакоэкономика. Теория и практика. 2014. №2. С. 23-27.

МЕЛАНОМА/ОПУХОЛИ КОЖИ: ХИРУРГИЧЕСКОЕ ЛЕЧЕНИЕ

БСЛУ при меланоме кожи: опыт ФГБУ «НМИЦ онкологии им. Н.Н. Петрова»

Авторы:

(1) Эберт Мария Альбертовна, mary.ebert.spb@gmail.com, ФГБУ «НМИЦ онкологии им. Н.Н. Петрова» Минздрава России, Санкт-Петербург

(2) Зиновьев Григорий Владимирович, zinovevgrigory@gmail.com, ФГБУ «НМИЦ онкологии им. Н.Н. Петрова» Минздрава России, Санкт-Петербург

(3) Гафтон Иван Георгиевич, gafton_ivan@mail.ru, ФГБУ «НМИЦ онкологии им. Н.Н. Петрова» Минздрава России, Санкт-Петербург

(4) *Синячкин Михаил Сергеевич*, ФГБУ «НМИЦ онкологии им. Н.Н. Петрова» Минздрава России, Санкт-Петербург

(5) *Гафтон Георгий Иванович*, doc-tor@mail.ru, ФГБУ «НМИЦ онкологии им. Н.Н. Петрова» Минздрава России, Санкт-Петербург

Ключевые слова

меланома, биопсия сторожевого лимфатического узла

Актуальность

Биопсия сторожевого лимфатического узла (БСЛУ) — стандартный компонент стадирования меланомы кожи I и II клинической стадии, определяющий прогноз пациента и тактику дальнейшего лечения. Данные регистра больных со злокачественными заболеваниями, результаты крупных исследований (COMBI-AD, KEYNOTE-054, KEYNOTE-716) требуют переоценки тактики лечения и диагностики пациентов с меланомой кожи стадий IB, IB, IC, IIIA.

Цель

В текущем исследовании мы изучаем характеристики пациентов, а также результаты их лечения, чтобы применить новые парадигмы лечения меланомы кожи для нашего центра.

Материалы и методы

С 10.08. августа 2018 года по 23 декабря 2025 года в Национальном медицинском исследовательском центре онкологии им. Н.Н. Петрова зарегистрировано 755 пациентов, страдающих от меланомы кожи, поступивших для оперативного вмешательства с БСЛУ. В исследование были включены 234 мужчины (31%) и 521 женщина (69%) в возрасте 19-86 лет

Результаты

По данным лимфосцинтиграфии, отток лимфы в одну область наблюдался у 609 (80,9%) пациентов, у 135 (17,8%) — в две области, и у 9 пациентов (1,3%) — в 3 и более областей. При локализации первичной опухоли на туловище лимфоотток осуществлялся в одну область, в подмышечную или паховую, в 62,8% случаев (N=233), в две — 34,8% (N=129), в три и более — 2,4% (N=9). При локализации первичной опухоли на верхней конечности лимфоток в 99,3% (N=145) случаев происходил в ипсилатеральную подмышечную область и в 0,7% (N=1) — в ипсилатеральную кубитальную область. От нижней конечности лимфоток был визуализирован в ипсилатеральной паховой области в 97,4% (N=232), в подколенной и паховых областях — в 2,6% (N=6) случаев. Среди общего числа пациентов метастатически измененный СЛУ был выявлен у 17,2% (N=130) пациентов. Пациенты с меланомой кожи категории T1a, T1b и T2a составили 7,4% (N=56), 16,5% (N=125) и 19,6% (N=148) соответственно. Причем метастатически измененный СЛУ обнаруживался в 10% для данных категорий. В 100% случаев это был единственный лимфатический узел с метастазом. Доля пациентов с меланомой кожи категории T3b, T4a, T4b составила 31,8% (241 пациент). Для этих пациентов метастатически измененный СЛУ обнаруживался в 30,2%.

Выводы

Каждому третьему нашему пациенту с меланомой кожи диагностируется опухоль, толщина которой соответствует категориям T3b, T4a, T4b. Все эти пациенты, вне зависимости от статуса СЛУ, вероятно, имеют потенциальную возможность улучшить безрецидивную выживаемость при назначении адьювантной системной терапии. Однако только у 30,2% этих пациентов обнаруживается метастаз в СЛУ и, следовательно, они получают системную терапию. Причем у большей части пациентов с прогрессированием заболевания метастаз в СЛУ на момент выполнения БСЛУ не был обнаружен, что ставит под сомнение целесообразность БСЛУ для таких пациентов.

Список литературы

1. Alexander M M Eggermont, MD et al. Adjuvant pembrolizumab versus placebo in resected stage III melanoma (EORTC 1325-MG/KEYNOTE-054): distant metastasis-free survival results from a double-blind, randomised, controlled, phase 3 trial, VOLUME 22, ISSUE 5, P643-654, MAY 01, 2021.
2. Prof Paolo A Ascierto, MD et al. Adjuvant nivolumab versus ipilimumab in resected stage IIIB–C and stage IV melanoma (CheckMate 238): 4-year results from a multicentre, double-blind, randomised, controlled, phase 3 trial, VOLUME 21, ISSUE 11, P1465-1477, NOVEMBER 01, 2020

Применение навигационной системы DeclipseSPECT для интраоперационной визуализации сигнальных лимфатических узлов при меланоме кожи

Авторы:

(1) Кондратович Виктор Александрович, KV1966@mail.ru, УЗ «Минский городской клинический онкологический центр», Минск

(2) Гладышев Александр Олегович, gladyshev1972@mail.ru, УЗ «Минский городской клинический онкологический центр», Минск

(3) Гресская Елизавета Дмитриевна, gresskaya98@mail.ru, УЗ «Минский городской клинический онкологический центр», Минск

Ключевые слова

меланома, сигнальный лимфатический узел

Актуальность

Метастатическое поражение лимфатических узлов — один из наиболее значимых предикторов выживаемости при меланоме кожи, интраоперационное определение состояния сигнального лимфоузла позволяет выбрать необходимый объем хирургического вмешательства на лимфатическом аппарате и провести адекватное стадирование заболевания.

Цель

Оценить эффективность применения навигационной системы DeclipseSPECT для интраоперационной визуализации сигнальных лимфоузлов при меланоме кожи и проанализировать данные, полученные при исследовании.

Материалы и методы

В исследование включены 58 пациентов, оперированных в Минском городском клиническом онкологическом центре по поводу меланомы кожи в 2021–2022 гг. Их средний возраст составил $58,7 \pm 14,4$ года. При дооперационном обследовании данных за метастатическое поражение регионарных лимфоузлов не получено. Для проведения исследования использовался изотоп технеция ^{99m}Tc -СЕНТИ-СЦИНТ, который вводили за 1 сут до операции в зону первичной опухоли. С помощью системы Declip-seSPECT интраоперационно выполнялась детекция сигнальных лимфатических узлов, после чего производилась их эксцизия со срочным морфологическим исследованием. При подтверждении метастатического поражения сигнального лимфоузла объем операции расширялся до стандартной лимфодиссекции.

Результаты

Визуализировать сигнальный лимфоузел удалось в 100% случаев. Поражение сигнальных лимфатических узлов было выявлено в 7 (12%) из 58 исследуемых случаев. При этом в 6 из 7 случаев поражение сигнальных лимфоузлов было выявлено при толщине опухоли ≥ 4 мм, и только в 1 случае при толщине опухоли, равной 2 мм. В 5 (9,8%) из 51 случая при отрицательном результате биопсии сигнальных лимфоузлов в сроки от 2 до 9 мес у пациентов развилось прогрессирование заболевания в виде метастазов в регионарных лимфоузлах этого же коллектора, что, по нашему мнению, вероятнее всего, связано либо с наличием альтернативных путей лимфооттока и метастазированием по типу skip-метастазов, либо с недостаточным количеством срезов гистологического препарата (до 10 с шагом 4–5 мк), что не позволило адекватно оценить состояние сигнальных лимфоузлов данного коллектора.

Выводы

Метод определения сигнальных лимфатических узлов с помощью системы DeclipseSPECT является эффективным в диагностике их раннего поражения при меланоме кожи и адекватного стадирования заболевания. Применение метода наиболее оправдано при «толстых» меланоме кожи. Необходимо дальнейшее улучшение качества морфологической диагностики.

Использованная литература

1. JSM Surgical Oncology and Research 3(1):1021(2018): First Experience of Using the Technique of DeclipseSPECT for Preoperational Visualization of Sentinel Lymph Nodes with Malignant Tumors — A.O. Hladyshau, A.V. Prochorov et al.

Опыт биопсии сигнальных лимфоузлов при меланоме кожи в Республике Башкортостан

Авторы:

- (1) *Мусин Ш.И.*, ГАУЗ Республиканский клинический онкологический диспансер Минздрава РБ, Уфа
- (2) *Замилов М.М.*, zamartin@mail.ru, ГАУЗ Республиканский клинический онкологический диспансер Минздрава РБ, Уфа
- (3) *Меньшиков К.В.*, ГАУЗ Республиканский клинический онкологический диспансер Минздрава РБ, Уфа
- (4) *Султанбаев А.В.*, ГАУЗ Республиканский клинический онкологический диспансер Минздрава РБ, Уфа
- (5) *Шарифгалеев И.А.*, ГАУЗ Республиканский клинический онкологический диспансер Минздрава РБ, Уфа
- (6) *Метелев В.А.*, ГАУЗ Республиканский клинический онкологический диспансер Минздрава РБ, Уфа
- (7) *Насретдинов А.Ф.*, ГАУЗ Республиканский клинический онкологический диспансер Минздрава РБ, Уфа
- (8) *Ильин В.В.*, ГАУЗ Республиканский клинический онкологический диспансер Минздрава РБ, Уфа

Ключевые слова

биопсия сигнального лимфатического узла, меланома кожи, метастазы меланомы, адьювантная терапия

Актуальность

Проблема субклинического регионарного метастазирования создает определенные трудности в адекватном стадировании меланомы кожи. По различным данным, у 20% пациентов к моменту постановки диагноза меланомы кожи в клинически и инструментально неизмененных лимфоузлах обнаруживаются метастазы. Более жесткие требования к стадированию критерия N согласно TNM-8 определены стандартом проведения процедуры биопсии сигнального лимфатического узла (БСЛУ) при толщине меланомы более 1 мм. Данная процедура позволяет избежать профилактической лимфаденэктомии, и адекватное стадирование дает возможность точно определить группу пациентов, нуждающихся в адьювантной терапии.

Цель

Цель данного анализа — оценка результатов биопсии сигнальных лимфатических узлов при меланоме кожи в ГАУЗ РКОД МЗ РБ г. Уфы за 2021–2022 гг.

Материалы и методы

С 2021 г. по декабрь 2022 г. в ГАУЗ РКОД МЗ РБ биопсия сигнального лимфатического узла при меланоме кожи проведена 98 пациентам. У 55,1% (54/98) пациентов была поверхностно распространяющаяся форма меланомы, у 39,8% (39/98) — узловая форма меланомы и у 4,1% (4/98) — лентиго-меланома. На первичном этапе диагностики 93,9% (92/98) пациентам проведена биопсия опухоли кожи, 6,1% (6/98) пациентам было выполнено радикальное иссечение меланомы кожи. Средняя толщина меланомы по Бреслоу составила 3,6–2,5 мм, неизъязвленная форма у 62,2% (61/98), изъязвленная форма меланома у 37,8% (37/98) пациентов.

Результаты

Для лимфосцинтиграфии сигнальных лимфоузлов (СЛУ) использовался радиофармпрепарат «Технефит» (Tc99). По данным ОФЭКТ-КТ СЛУ идентифицированы у 91,8% (90/98) пациентов с меланомой кожи, а у 8,2% (8/98) СЛУ не были идентифицированы. По данным анализа количества выявленных СЛУ: 1 СЛУ выявлен у 70,4% (69/98) пациентов, 2 СЛУ — 16,3% (16/98), 3 СЛУ — 5,1% (5/67) пациентов. Интраоперационно СЛУ детектировался с помощью портативного гамма-зонда GammaFinder 2. При биопсии выявлен 1 СЛУ у 65,3% (64/98), 2 СЛУ — у 13,2% (13/98), 3 СЛУ — у 5,1% (5/98), 4 СЛУ — у 3,1% (2/98), у 5,1% (5/98) пациентов СЛУ располагались в труднодоступной анатомической области (внутригрудные, подвздошные) и БСЛУ не была проведена. По данным гистологического исследования, метастазы меланомы в СЛУ выявлены у 17,3% (17/98), у 74,5% (73/98) пациентов СЛУ были свободны от метастазов. 17,3% (17/98) пациентам в соответствии с TNM-8 установлена III стадия и назначена адьювантная терапия в соответствии с BRAF-статусом.

Выводы

При биопсии сигнальных лимфатических лимфоузлов лимфосцинтиграфическим методом удалось идентифицировать сигнальные лимфоузлы у 91,8% (90/98) пациентов с меланомой кожи. У 17,3% (17/98) пациентов, по данным гистологического исследования, выявлены метастазы меланомы в СЛУ, что позволило установить показания для адьювантной терапии.

Список литературы

1. Technical details of intraoperative lymphatic mapping for early stage melanoma D L Morto, D R Wen, J H Wong, J S Economou, L A Cagle, F K Storm, L J Foshag, A J Cochran. DOI: 10.1001/archsurg.1992.01420040034005 2. Final trial report of sentinel-node biopsy versus nodal observation in melanoma. Donald L Morton, John F Thompson, Alistair J Cochran et al; MSLT Group. DOI: 10.1056/NEJMoa1310460.
3. Completion dissection or observation for sentinel-node metastasis in melanoma Massimo Fioranelli, Maria Grazia Rocca, Carlo Pastore, Carolina Jahaira Aracena, Torello Lotti. DOI: 10.1111/dth.12544.
4. Sentinel Lymph Node Biopsy and Complete Lymph Node Dissection for Melanoma Alberto Falk Delgado, Sayid Zommodi, Anna Falk Delgado. DOI: 10.1007/s11912-019-0798-y.
5. Sentinel lymph node biopsy in melanoma: beyond histologic factors Michael J Carr, Federico A Monzo, Jonathan S Zager. DOI: 10.1007/s10585-021-10089-9.
6. Состояние онкологической помощи населению России в 2022 году. Под редакцией Каприна А.Д., Старинского В.В., Шахазадовой А.О.: МНИОИ им. П.А. Герцена – филиал ФГБУ «НМИЦ радиологии» Минздрава России, 2020. 239 с. ISBN 978-5-85502-255-1.

МЕТАСТАТИЧЕСКИЕ ОПУХОЛИ ПЕЧЕНИ

Опыт использования лазерной абляции в хирургическом компоненте лечения злокачественных опухолей печени

Авторы:

(1) *Трандофилов Михаил Михайлович*, mikhailtrandofilov@yandex.ru, МНИОИ им. П.А. Герцена — «ФГБУ НМИЦ радиологии» Минздрава России, Москва

(2) *Попов Анатолий Юрьевич*, popov_63@mail.ru, ФГБУ «НМИЦ хирургии им. А.В. Вишневского» Минздрава России, Москва

(3) *Праздников Эрик Нариманович*, e_prazdnikov@mail.ru, ФГБОУ ВО «Московский государственный медико-стоматологический университет им. А.И. Евдокимова» Минздрава России, Москва

(4) *Сизова Анна Николаевна*, sizovaan2@gmail.com, ФГБОУ ВО «Московский государственный медико-стоматологический университет им. А.И. Евдокимова» Минздрава России, Москва

(5) *Вахромкин Владимир Сергеевич*, vladimir@vakhromkin.ru, ФГБОУ ВО «Московский государственный медико-стоматологический университет им. А.И. Евдокимова» Минздрава России, Москва

Ключевые слова

лазерная абляция, метастатическое поражение печени

Актуальность

В настоящее время ежегодно отмечается рост больных с метастатическим и первичным раком печени. Более 50% пациентов выявляются на поздних стадиях, что значительно уменьшает возможности лечения. Основным методом лечения является хирургический. Операции на печени сопровождаются достаточно высокой кровопотерей до 700–900 мл с высокой частотой послеоперационных осложнений до 30–40% и ухудшением качества жизни. Потенциально радикальную операцию удастся выполнить далеко не во всех случаях из-за недостаточного функционального объема печени, развития цирроза печени или по причине тяжести сопутствующей патологии. До 60–70% пациентов остаются неоперабельными. В данной группе пациентов большое значение приобретают методы локальной деструкции.

Цель

Изучить эффективность использования лазерной абляции в комплексном лечении больных с нерезектабельными очаговыми образованиями печени.

Материалы и методы

Проанализированы результаты лечения 29 пациентов с метастатическим поражением печени и первичным раком печени с применением лазерной деструкции за период с марта 2017 г. по январь 2023 г. Лазерной абляции подвергались опухоли печени размером от 10 до 40 мм, средний размер 29,8±1,7 мм. Лазерная деструкция выполнялась чрескожно, лапароскопическим и открытым доступом под контролем ультразвукового сканирования в режиме реального времени. Для лазерной абляции был использован аппарат ECHO LASER X4

производства Италии. Контроль эффективности воздействия осуществлялся ультразвуковым исследованием, МРТ и СТКТ с внутривенным болюсным усилением в динамике.

Результаты

В раннем послеоперационном периоде отмечали болевой синдром в течение 3 сут, купировавшийся приемом анальгетиков, изменение биохимических анализов (АЛТ, АСТ, ЩФ) наблюдалось в течение 10 сут. В раннем послеоперационном периоде в одном случае наблюдалось образование подкапсульной гематомы в области стояния световода, не потребовавшее хирургического вмешательства. Средний койко-день составил 4 дня. Однолетняя выживаемость составила 88%, двухлетняя 71%, трехлетняя 43,5%.

Выводы

Применение лазерной абляции позволяет расширить показания к хирургическому лечению больных с метастатическим и первичным раком печени за счет мини-инвазивности и малотравматичности, значительно уменьшить количество операционно-анестезиологических рисков и послеоперационных осложнений, сократить пребывание больных в стационаре, увеличить продолжительность жизни и ее качество у нерезектабельных больных.

Список литературы

1. Каприн А.Д., Старинский В.В., Петрова Г.В. Состояние онкологической помощи населению России в 2021 году. М. 2022. Kaprin AD, Starinsky VV, Petrova GV. The state of oncological care for the population of Russia in 2021. M. 2022. (In Russ.).
2. Umberto C., Luciano C., eds. Liver Transplantation and Hepatobiliary surgery. Springer; 2020; 233.
3. Метастатический колоректальный рак. Под ред. Скипенко О.Г., Шелыгина Ю.А., Ачкасова С.И. М.: Издательство Дельта Плюс; 2020:360.
4. Ионкин Д.А., Жаворонкова О.И., Степанова Ю.А., Гаврилов Я.Я., Вишневецкий В.А., Чжао А.В. Термические методы локальной деструкции (РЧА, криодеструкция, МВА) при метастатическом колоректальном раке печени. Аспирантский вестник Поволжья. 2018;(5-6):127-145. [Ionkin D.A., Zhavoronkova O.I., Stepanova Yu.A., Gavrilov Ya.Ya., Chzhao A.V., Vishnevskiy V.A. Thermal methods of local destruction (RFA, Cryodestruction, Microwave ablation) in metastatic liver cancer. Aspirantskiy Vestnik Povolzh'ya. 2018;(5-6):127-145. (In Russ.)]. <https://doi.org/10.17816/2072-2354.2018.18.3.127-145>
5. Umberto C., Luciano C., eds. Liver Transplantation and Hepatobiliary surgery. Springer; 2020; 233.

Оценка интраоперационных осложнений при реализации изолированной химиоперфузии печени

Авторы:

(1) Унгурян Владимир Михайлович, unguryanvm@gmail.com, ОГБУЗ «Костромской клинический онкологический диспансер», Кострома

(2) Казанцев Антон Николаевич, dr.antonio.kazantsev@mail.ru, ОГБУЗ «Костромская областная клиническая больница им. Королева Е.И.», Кострома

(3) Петров Леонид Олегович, leonid_petrov@mail.ru, МРНЦ им. А.Ф. Цыба — филиал ФГБУ «НМИЦ радиологии» Минздрава России, Обнинск

(4) Белов Юрий Владимирович, belovmed@gmail.com, ГНЦ РФ ФГБНУ «РНЦХ им. академика Б.В. Петровского», Москва

(5) Каприн Андрей Дмитриевич, mnioi@mail.ru, ФГБУ «НМИЦ радиологии», Москва

Ключевые слова

уvealная меланома, изолированная химиоперфузия печени, метастазы в печени

Актуальность

Согласно данным литературы, результаты лечения больных с метастазами увеальной меланомы в печень с помощью изолированной химиоперфузии превосходят другие виды региональной химиотерапии. Потенциальные преимущества выживаемости при его применении в настоящее время изучаются в рандомизированных клинических исследованиях, при этом сама методика технически сложна и сопровождается высокой частотой осложнений.

Цель

Оценка интраоперационных осложнений у больных с метастазами увеальной меланомы в печень при применении метода химиоперфузии печени в условиях искусственного кровообращения.

Материалы и методы

За период с 2020 по 2022 г. в Костромском клиническом онкологическом диспансере было реализовано 38 процедур изолированной химиоперфузии печени. Подавляющее количество пациентов среднего возраста и относилось к женскому полу. В большинстве случаев использовался артерио-портальный или артерио-порто-ковальный сосудистый доступ. В 6 случаях вмешательство сочеталось с адреналэктомией, в 1 — с гистерэктомией, в 1 — с экстирпацией матки.

Результаты

Средняя длительность операции — $478,9 \pm 23,5$ мин. Средний объем кровопотери составил $1390,0 \pm 342,4$ мл. При этом количество аутотрансфузии крови через cellserver достигло $601,0 \pm 236,9$ мл. У 4 пациентов выявлена вариантная анатомия артерий печени (Mithels III). В 1 случае на 30-й минуте химиоперфузии произошла спонтанная деканюляция канюли, установленной в собственной печеночной артерии. С учетом нестабильной гемодинамики принято решение о прекращении процедуры. В послеоперационном периоде у одного пациента был диагностирован тромбоз общей печеночной артерии. Выполнена экстренная тромбэктомия из общей печеночной артерии с пластикой ее стенки пластикой аутовенозной заплатой из большой подкожной вены. Тем не менее в дальнейшем отмечено нарастание печеночной недостаточности, системной полиорганной недостаточности с развитием летального исхода. У 7 пациентов в послеоперационном периоде диагностировано кровотечение. Во всех случаях выполнялась релапаротомия с остановкой кровотечения. В последующем особенностей не отмечалось.

Выводы

Таким образом, изолированная химиоперфузия печени является безопасным методом регионарной химиотерапии, выполнение которого целесообразно у больных с изолированным нерезектабельным поражением печени метастазами.

Список литературы: нет

МОРФОЛОГИЧЕСКАЯ ДИАГНОСТИКА В ОНКОЛОГИИ (ПАТОМОРФОЛОГИЯ, ЦИТОЛОГИЯ, МОЛЕКУЛЯРНАЯ ГЕНЕТИКА)

Прогностическое значение определяемых иммуногистохимическим методом компонентов лимфоцитарного микроокружения в классической лимфоме Ходжкина у пациентов, перенесших аутологичную трансплантацию стволовых кроветворных клеток

Авторы:

- (1) Поляцкин Илья Леонидович, iliapol94@gmail.com, ПХВ «Алматинский онкологический центр», Алматы
- (2) Артемьева Анна Сергеевна, oinochoya@gmail.com, ФГБУ «НМИЦ онкологии им. Н.Н. Петрова» Минздрава России, Санкт-Петербург
- (3) Просекина Елизавета Андреевна, elizaveta.prosekina@gmail.com, ФГБУ «НМИЦ онкологии им. Н.Н. Петрова» Минздрава России, Санкт-Петербург
- (4) Олейник Юлия Андреевна, oleinik_yulia@mail.ru, ФГБУ «НМИЦ онкологии им. Н.Н. Петрова» Минздрава России, Санкт-Петербург
- (5) Максимова Наталья Алексеевна, Natamaks17072002@yandex.ru, ФГБУ «НМИЦ онкологии им. Н.Н. Петрова» Минздрава России, Санкт-Петербург

Ключевые слова

микроокружение, лимфома Ходжкина

Актуальность

В последнее время большое внимание уделяется изучению микроокружения опухоли. Однако данные о роли его компонентов часто противоречивы как между разными исследованиями, так и при использовании разных методов, что вызывает еще больший интерес [1]. Среди лимфом наибольший интерес в этой области

представляет классическая лимфома Ходжкина (ЛХ), что связано с ее частой встречаемостью и выраженным микроокружением.

Цель

Цель состояла в том, чтобы оценить потенциальную ценность рутинного использования иммуногистохимии (ИГХ) на CD38, CD8, CD138 и FoxP3 с оценкой процентного содержания различных типов лимфоидных клеток (ЛК) микроокружения при рецидивах ЛХ для прогноза у пациентов (n= 81), перенесших аутологичную трансплантацию гемопоэтических стволовых клеток (АТГСК).

Материалы и методы

Участки неперестроенной опухоли ткани лимфатических узлов не включались в подсчет. Для CD38 оценивали процент как умеренно окрашенных лимфоидных клеток, так и интенсивно окрашенных плазмочитов. Экспрессия CD8 и CD138 преимущественно встречалась с высокой интенсивностью, поэтому учитывались все положительные клетки. Экспрессию FoxP3 расценивали как положительную в случаях интенсивного окрашивания. Для оценки связи процента изучаемых разновидностей ЛК с ожидаемой продолжительностью жизни (после АТГСК) применяли корреляционный анализ Пирсона, а для связи с вероятностью рецидива или переживанием годового рубежа после АТГСК — критерий Фишера ($p < 0,05$).

Результаты

Статистически значимой связи между процентом клеток с экспрессией изучаемых маркеров и прогнозом у больных ЛХ, перенесших АТГСК, не выявлено ($p > 0,05$), однако обнаружена слабая обратная корреляция продолжительности жизни с долей FoxP3+ ЛК ($-0,27$). Примечательно, что процент положительных клеток в ряде случаев значительно различался в разных участках одной и той же опухоли (30–80% для CD38, причем он был $> 50\%$ в 63 случаях, что может быть терапевтической мишенью). Иногда доля ЛК была значительно ниже, чем количество гранулоцитов, влияние которых на прогноз могло быть доминирующим.

Выводы

Статистически значимого значения рутинной ИГХ, оценивающей CD8+, FoxP3+, CD38+ и CD138+ ЛК в микроокружении ЛХ как инструмента для определения прогноза у пациентов после АТГСК не установлено. Это может объясняться неоднородностью распределения определенных ЛК или проблемами в различении резидуальных ЛК от таковых в составе микроокружения. Отсюда следует, что влияние этих видов ЛК на прогноз при ЛХ требует еще более прицельного изучения и может иметь нелинейную зависимость.

Использованная литература

1. García-Domínguez DJ, Hontecillas-Prieto L, Palazón-Carrión N, Jiménez-Cortegana C, Sánchez-Margalet V, de la Cruz-Merino L. Tumor Immune Microenvironment in Lymphoma: Focus on Epigenetics. *Cancers (Basel)*. 2022 Mar 13;14(6):1469. DOI: 10.3390/cancers14061469. PMID: 35326620; PMCID: PMC8946119.

Мутации в гене *PIK3CA* у российских пациентов с раком молочной железы

Авторы:

(1) Бельшева Яна Вадимовна, belysheva.yana24@gmail.com, ФГБУ «НМИЦ онкологии им. Н.Н. Петрова» Минздрава России, Санкт-Петербург

(2) Соколова Татьяна Николаевна, stretanya@yandex.ru, ФГБУ «НМИЦ онкологии им. Н.Н. Петрова» Минздрава России, Санкт-Петербург

(3) Янус Григорий Аркадьевич, octavedoctor@yandex.ru, ФГБУ «НМИЦ онкологии им. Н.Н. Петрова» Минздрава России, Санкт-Петербург

(4) Алексахина Светлана Николаевна, abyshevasv@gmail.com, ФГБУ «НМИЦ онкологии им. Н.Н. Петрова» Минздрава России, Санкт-Петербург

(5) Чернякова Александра Павловна, karagayka@mail.ru, ФГБУ «НМИЦ онкологии им. Н.Н. Петрова» Минздрава России, Санкт-Петербург

(6) Отраднова Екатерина Андреевна, kattya.otradnova@mail.ru, ФГБУ «НМИЦ онкологии им. Н.Н. Петрова» Минздрава России, Санкт-Петербург

(7) Ивлева Аглая Геннадьевна, aglayai@inbox.ru, ФГБУ «НМИЦ онкологии им. Н.Н. Петрова» Минздрава России, Санкт-Петербург

(8) *Имянитов Евгений Наумович*, evgeny@imyanitov.spb.ru, ФГБУ «НМИЦ онкологии им. Н.Н. Петрова» Минздрава России, Санкт-Петербург

Ключевые слова

рак молочной железы, мутации, ген *PIK3CA*, алпелисиб

Актуальность

До 40% случаев эстроген-положительного, HER2-отрицательного рака молочной железы (PMЖ) содержит мутации в гене *PIK3CA* [1]. В качестве второй линии терапии таких опухолей может применяться комбинация селективного ингибитора PI3K алпелисиба и антагониста эстрогеновых рецепторов фулвестранта [2]. Сведения о частоте, спектре и клинических ассоциациях мутаций *PIK3CA* имеют важное значение для определения оптимального алгоритма молекулярно-генетического исследования.

Цель

Целью данной работы был анализ частоты и спектра мутаций *PIK3CA* у российских больных с PЭ+/HER2-PMЖ, а также их ассоциаций с клинико-морфологическими характеристиками.

Материалы и методы

В данное исследование вошло 1213 пациенток с ЭР+/HER2-PMЖ. После микродиссекции материала и выделения ДНК осуществлялся анализ 7, 9 и 20 экзонов, содержащих «горячие точки» мутагенеза. Образцы с отклонениями в кривых плавления ПЦР-продуктов по результатам HRM-анализа исследовались на наличие пяти частых мутаций (p.H1047R, p.E545K, p.E542K, p.H1047L, p.C420R) при помощи аллель-специфической ПЦР, при пограничных результатах которой проводилась цифровая капельная ПЦР. При отсутствии частых мутаций осуществлялось секвенирование по Сэнгеру. Информация о клинико-морфологических характеристиках опухоли предоставлялась лечащими врачами пациентов.

Результаты

Мутации в гене *PIK3CA* были обнаружены в 376 (31%) образцов из 1213, что несколько ниже мировых данных. Например, по данным sBioPortal, частота мутаций *PIK3CA* при PMЖ составляет 37% (1888/5129). Наибольшую долю из найденных составили три частые мутации: p.H1047R (184/376, 49%), p.E545K (81/376, 22%), p.E542K (59/376, 16%). Еще несколько мутаций встретились больше 1 раза. Двойные мутации встретились в 5/376 (1%) случаев, что на порядок меньше ожидаемых 10–15%. Среди изученных характеристик опухоли только статус рецепторов прогестерона (РП) имел статистически значимую ассоциацию с наличием мутации *PIK3CA*: мутации присутствовали в 306/916 (33%) РП-положительных случаях по сравнению с 70/294 (24%) РП-отрицательными случаями PMЖ ($p=0,002$). Некоторые различия были обнаружены в частоте мутаций у пациентов из разных регионов России: так, образцы с Северного Кавказа оказались обеднены мутациями *PIK3CA* (8/51, 16%) по сравнению с другими регионами (354/1118, 32%, $p=0,019$).

Выводы

Наши результаты подчеркивают необходимость исследования полной последовательности гена для выявления более редких и множественных мутаций, а также свидетельствуют о возможных межэтнических отличиях в частоте мутаций *PIK3CA*.

Работа поддержана грантом РФФ 21-75-30015.

Список литературы

1. Martínez-Sáez O. et al. Frequency and spectrum of PIK3CA somatic mutations in breast cancer. *Breast Cancer Res.* 2020 May 13;22(1):45. DOI: 10.1186/s13058-020-01284-9.
2. Тюляндин С. А. и др. Практические рекомендации по лечению рака молочной железы // Злокачественные опухоли: Практические рекомендации RUSSCO. 2022. № 3s2 (12). С. 155–197.

Морфологический анализ новообразований миелоидной ткани, ассоциированных с мутациями гена *DNMT3A*

Авторы:

(1) *Виноградов Александр Владимирович*, sqr0@ya.ru, ГАУЗ СО «Свердловская областная клиническая больница № 1», Екатеринбург

(2) Сазонов Сергей Владимирович, prof-ssazonov@yandex.ru, ГАУЗ СО «Институт медицинских клеточных технологий», ФГБОУ ВО «Уральский государственный медицинский университет» Минздрава России, Екатеринбург

Ключевые слова

ген *DNMT3A*, злокачественные новообразования миелоидной ткани, возраст

Актуальность

В результате молекулярно-генетических исследований клеток миелоидной ткани здоровых людей зрелого и пожилого возраста установлено, что в данных клетках происходит аккумуляция криптических генных мутаций, обуславливающих развитие клонального гемопоэза и повышенный риск развития злокачественных новообразований крови. Одним из наиболее часто мутирующих является ген *DNMT3A*, белковый продукт которого участвует в эпигенетической модификации CpG-островков ядерной ДНК [1, 2].

Цель

Выполнить морфологический анализ новообразований миелоидной ткани, ассоциированных с мутациями в гене *DNMT3A*.

Материалы и методы

Обследованы 60 взрослых больных с миелоидными новообразованиями, проходивших лечение в Свердловском областном гематологическом центре (Екатеринбург) в 2012–2022 гг. Средний возраст пациентов составил $50,5 \pm 3,9$ года. Морфологическую диагностику, гено- и иммунофенотипирование проводили с учетом рекомендаций ВОЗ для миелоидных опухолей и FAB-классификации острых миелоидных лейкозов (ОМЛ) [1, 3]. Детекцию мутаций в гене *DNMT3A* проводили методом прямого секвенирования на генетических анализаторах ABI Prism 310 и 3130 Genetic Analyzer в мононуклеарах периферической крови и костного мозга [4]. Статистическую обработку данных проводили с использованием t-критерия Стьюдента и критерия хи-квадрат.

Результаты

В исследуемой группе больных определялись следующие морфологические варианты миелоидных опухолей: ОМЛ с минимальной дифференцировкой (M0 по FAB) — 2, ОМЛ без созревания (M1) — 5, ОМЛ с созреванием (M2) — 21, острый промиелоцитарный лейкоз (M3) — 4, острый миеломонобластный лейкоз (M4) — 15, острый монобластный лейкоз (M5) — 2, острый эритромиелоз (M6) — 2, острый мегакрио-бластный лейкоз (M7) — 1, плазмоцитоидная бластная дендритно-клеточная опухоль — 2, хронический миеломоноцитарный лейкоз (ХММЛ) — 3, острый гибридный лейкоз — 1, ОМЛ в исходе эссенциальной тромбоцитемии (ЭТ) — 1, ОМЛ в исходе хронического миелопролиферативного заболевания — 1, бластный криз хронического миелолейкоза — 1. Мутации гена *DNMT3A* обнаружены в 8 пробах (13,3%), из них 4 — ОМЛ M4, 2 — ОМЛ M2, 1 — ХММЛ, 1 — ОМЛ в исходе ЭТ. При этом частота мутаций в группе ОМЛ M4 составила 26,7%, тогда как в остальных подгруппах — 8,8% (критерий хи-квадрат 3,077; $p=0,08$). Средний возраст больных с мутантным *DNMT3A* равнялся $57,0 \pm 10,5$ года, что выше, чем по выборке в среднем, однако различия не были статистически достоверными.

Выводы

Таким образом, мутации гена *DNMT3A* определялись при миелоидных новообразованиях в 13,3% случаев, при этом их частота при морфологическом подтипе ОМЛ M4 имела статистически выраженную тенденцию к увеличению относительно других морфологических подтипов.

Список литературы

1. Fabre M.A., de Almeida J.G., Fiorillo E. et al. The longitudinal dynamics and natural history of clonal haematopoiesis. Nature. 2022. Vol. 606(7913). P. 335-342.
2. Khoury J.D., Solary E., Abla O. et al., The 5th edition of the World Health Organization Classification of Haematolymphoid Tumours: Myeloid and Histiocytic/ / Dendritic Neoplasms. Leukemia. 2022. Vol. 36(7). P. 1703-1719.
3. Виноградов А.В., Резайкин А.В., Сазонов С.В. и др. Молекулярно-генетический анализ мутаций в генах ASXL1, FLT3, KIT, NPM1, NRAS, TP53 и WT1 у больных острыми миелоидными лейкозами зрелого возраста // Медицинский вестник Северного Кавказа. 2020. Т. 15(1). С. 32-36.
4. Виноградов А.В., Резайкин А.В., Сергеев А.Г. Детекция точечных мутаций в гене DNMT3A при острых миелоидных лейкозах методом прямого автоматического секвенирования // Бюллетень сибирской медицины. 2015. Т.14(1). С. 18-23.

Роль экзосомальных микроРНК в прогнозировании ответа на терапию препаратами ИКТИ у пациентов с метастатической светлоклеточной почечно-клеточной карциномой

Авторы:

(1) *Гилязова Ирина Ришатовна*, gilyasova_irina@mail.ru, ФГБОУ ВО «Башкирский государственный медицинский университет» Минздрава России, ФГБУН Институт биохимии и генетики Уфимского научного центра РАН, Уфа

(2) *Измайлов Адель Альбертович*, izmailov75@mail.ru, ГАУЗ Республиканский клинический онкологический диспансер Минздрава РБ, Уфа

(3) *Иванова Елизавета Алексеевна*, lissa987@yandex.ru, ФГБУН Институт биохимии и генетики Уфимского научного центра РАН, Уфа

(4) *Асадуллина Дилара Динаровна*, dilara.asadullina@yandex.ru, ФГБОУ ВО «Башкирский государственный медицинский университет» Минздрава России, ФГБУН Институт биохимии и генетики Уфимского научного центра РАН, Уфа

(5) *Рахимов Радмир Радимович*, radmir-rr@mail.ru, ГАУЗ Республиканский клинический онкологический диспансер Минздрава РБ, Уфа

(6) *Султанбаев Александр Валерьевич*, ufa.rkod@doctorr.ru, ГАУЗ Республиканский клинический онкологический диспансер Минздрава РБ, Уфа

(7) *Насретдинов Айнур Фанутович*, ufa.rkod@doctorr.ru, ГАУЗ Республиканский клинический онкологический диспансер Минздрава РБ, Уфа

(8) *Измайлова Ангелина Аделевна*, izmailovaa20@gmail.com, ФГБОУ ВО «Башкирский государственный медицинский университет» Минздрава России, Уфа

(9) *Павлов Валентин Николаевич*, rectorat@bashgmu.ru, ФГБОУ ВО «Башкирский государственный медицинский университет» Минздрава России, Уфа

(10) *Хуснутдинова Эльза Камилевна*, elzakh@mail.ru, ФГБУН Институт биохимии и генетики Уфимского научного центра РАН, ФГБОУ ВО «Башкирский государственный медицинский университет» Минздрава России, Уфа

Ключевые слова

микроРНК, почечно-клеточная карцинома, иммунотерапия

Актуальность

Ингибиторы контрольных точек иммунитета (ИКТИ) стали неотъемлемой частью лечения метастатической светлоклеточной почечно-клеточной карциномы (скПКК). Однако выраженный ответ на терапию ИКТИ демонстрируют лишь до 40% пациентов. Поиск маркеров, приводящих к резистентности к терапии, имеет решающее значение для отбора пациентов, что позволит выбрать наиболее эффективную тактику лечения. Большим потенциалом в этом отношении обладают экзосомальные малые некодирующие РНК — микроРНК, способные регулировать большое количество белок-кодирующих генов и модулировать широкий спектр клеточных реакций, включая иммунный ответ.

Цель

Выявить микроРНК, значимые для оценки эффективности применения ниволумаба у пациентов с метастатической скПКК, основываясь на анализе экспрессии микроРНК в экзосомах плазмы крови.

Материалы и методы

В исследование включены 86 пациентов с скПКК, получавших иммунотерапию ниволумабом. Забор крови проводили до начала и после окончания лечения с информированного согласия пациентов. Оценка нежелательных явлений проводилась по общепринятой международной классификации побочных реакций СТСАЕ. Выделение экзосомальных микроРНК из плазмы крови, синтез кДНК и количественную ПЦР в реальном времени выполняли, как описано ранее [1], с использованием соответствующих наборов miRCURY LNA Kit (Qiagen, Германия) на приборе Rotor-Gene Q. В качестве эндогенных контролей использовали микроРНК-16 и микроРНК-1228, а также UniSp2, UniSp4, UniSp5, UniSp6 и синтетическую микроРНК-39 в качестве экзогенных контролей выделения, обратной транскрипции и амплификации. Оценку уровня экспрессии экзосомальной микроРНК проводили с использованием метода 2-ΔΔCt.

Результаты

Мы оценивали профили экспрессии экзосомальных микроРНК-144, -146а, -149, -126 и -155 у пациентов с скПЖК, получавших ниволумаб. Показано, что уровень экспрессии микроРНК-146а увеличивался после терапии ниволумабом [медиана (IQR)12,92 (4,06–18,90)] по сравнению с уровнем экспрессии до нее [медиана (IQR)7,15 (1,90–10,50), $p=0,006$]. Уровень экспрессии микроРНК-126, напротив, снижался после терапии ИКТИ (до терапии медиана [IQR=0,85 (0,55–1,03), после терапии 0,48 (0,15–0,68), $p=0,0001$]). Обнаружено, что уровень экспрессии микроРНК-146а снижается у пациентов с более высокой степенью иммунозависимых нежелательных явлений ($p=0,020$). Значение AUC для комбинации микроРНК-146а и микроРНК-126 составляло 0,752 (95% ДИ 0,585–0,918) с чувствительностью 64,3% и специфичностью 78,9% [2].

Выводы

Можно предположить, что микроРНК-146а и микроРНК-126 могут использоваться как предикторы эффективности терапии ИКТИ, но необходимы дополнительные углубленные исследования на расширенных выборках пациентов для подтверждения полученных результатов. Исследование выполнено за счет гранта Российского научного фонда № 23-25-00392, <https://rscf.ru/project/23-25-00392/>

Список литературы

1. Ivanova E, Asadullina D, Rakhimov R, et al. Exosomal MiRNA-146a Is Downregulated in Clear Cell Renal Cell Carcinoma Patients with Severe Immune-Related Adverse Events. *Non-Coding RNA Res.* 2022;7:159–163.
2. Ivanova E, Asadullina D, Gilyazova G, et al. Exosomal MicroRNA Levels Associated with Immune Checkpoint Inhibitor Therapy in Clear Cell Renal Cell Carcinoma. *Biomedicines.* 2023. Mar 6;11(3):801.

Экспрессия белков адгезии интегринов в циркулирующих опухолевых клетках больных раком молочной железы

Податель сего: Григорьева Евгения Сергеевна

Место работы: ФГБНУ «Томский национальный исследовательский медицинский центр РАН», Томск

E-mail: grigoryeva.es@gmail.com

Авторы:

(1) Григорьева Евгения Сергеевна, grigoryeva.es@gmail.com, Лаборатория молекулярной терапии рака НИИ онкологии ТНИМЦ, Томск

(2) Таширева Любовь Александровна, lkleptsova@mail.ru, Лаборатория молекулярной терапии рака НИИ онкологии ТНИМЦ, Томск

(3) Алифанов Владимир Валерьевич, alifanov.vl@yandex.ru, Отделение общей и молекулярной патологии НИИ онкологии ТНИМЦ, Томск

(4) Меньяло Максим Евгеньевич, mah89me@yandex.ru, Лаборатория биологии опухолевой прогрессии НИИ онкологии ТНИМЦ, Томск

(5) Хозяина Анна Алексеевна, muhteshemka@gmail.com, Лаборатория биологии опухолевой прогрессии НИИ онкологии ТНИМЦ, Томск

(6) Денисов Евгений Владимирович, d_evgeniy@oncology.tomsk.ru, Лаборатория биологии опухолевой прогрессии НИИ онкологии ТНИМЦ, Томск

(7) Завьялова Марина Викторовна, zavyalovamv@mail.ru, Отделение общей и молекулярной патологии НИИ онкологии ТНИМЦ, Томск

(8) Перельмутер Владимир Михайлович, pvm@ngs.ru, Отделение общей и молекулярной патологии НИИ онкологии ТНИМЦ, Томск

Ключевые слова

рак молочной железы, метастазирование, циркулирующие опухолевые клетки, секвенирование одиночных клеток

Актуальность

Интегрины представляют собой 24 типа трансмембранных гетеродимерных клеточных рецепторов, состоящих из альфа(А)- и бета(В)-субъединиц. В экспериментальном исследовании, проведенном под руководством проф. D. Lyden [1], продемонстрирована роль трех типов экзосомальных интегринов (В3, В4 и AvB5) в нацеливании метастазирования на таргетные органы. В исследовании мы подтвердили обнаруженную авторами ассоциацию экзосомального интегрин В4 с метастазированием в легкие на клиническом материале больных

PMЖ [2]. Более того, мы показали, что экспрессия трех типов интегринов на поверхности циркулирующих опухолевых клеток (ЦОК) также связана с отдаленным метастазированием, хотя и не повторяет органотропность экзосомальных интегринов.

Цель

Целью данного исследования стало изучение характера экспрессии генов субъединиц интегринов в ЦОК с помощью секвенирования одиночных клеток.

Материалы и методы

В исследование включены 20 пациенток с PMЖ (T1-4N0-3M0, все молекулярные подтипы), получавшие лечение в НИИ онкологии Томского НИМЦ. Образцы венозной крови собирали в пробирки с ЭДТА до лечения, затем проводили обогащение CD45- фракции клеток крови посредством негативной селекции с использованием набора RosetteSep Human CD45 Depletion Kit. Библиотеки кДНК одиночных клеток готовили с использованием набора реагентов Single Cell 3' v3.1 и 10x Genomics Chromium Controller. Готовые библиотеки кДНК объединяли, денатурировали и секвенировали на NextSeq 500 и NextSeq 2000.

Результаты

Всего было идентифицировано 42 225 клеток, при этом 445 ЦОК были выявлены по наличию экспрессии одного или нескольких эпителиальных маркеров KRT5, -7, -8, -14, -18, EPCAM, MUC1 и CDH1. 177 ЦОК не экспрессировали ни одного гена, кодирующего субъединицы интегринов, тогда как 268 ЦОК характеризовались наличием генной экспрессии одной или более субъединицы интегринов. Наибольшее количество ЦОК экспрессировали гены интегринов V1 и V3 (128 и 83 клетки соответственно), при этом 47 клеток коэкспрессировали гены обеих субъединиц. Кроме того, ЦОК с позитивной экспрессией V1 практически всегда содержали мРНК и других субъединиц — V4, A2, A5, A6 и Av. Таким образом, наряду с одновременной экспрессией двух субъединиц, формирующих возможные гетеродимеры, в ЦОК часто обнаруживалась экспрессия различных А- или В-субъединиц, что указывает на возможность экспрессии различных типов рецепторов на поверхности одной ЦОК.

Выводы

Можно предполагать, что ЦОК обладают потенциалом формировать метастазы в отдаленных органах, которые детерминированы совокупностью интегриновых рецепторов, представленных на клеточной поверхности. Таким образом, при одновременной экспрессии интегриновых рецепторов, тропных к различным органам, лимитирующим фактором, вероятно, становится наличие совокупности благоприятных факторов для экстравазации и пролиферации опухолевых клеток. Работа выполнена при поддержке Российского научного фонда (грант № 21-15-00140).

Список литературы

1. Hoshino A, Costa-Silva B, Shen TL. et al. Tumour exosome integrins determine organotropic metastasis. Nature. 2015 Nov 19;527(7578):329-35. DOI: 10.1038/nature15756. Epub 2015 Oct 28. PMID: 26524530; PMCID: PMC4788391.
2. Grigoryeva ES, Tashireva LA, Savelieva OE. et al. The Association of Integrins 3, 4, and V5 on Exosomes, CTCs and Tumor Cells with Localization of Distant Metastasis in Breast Cancer Patients. Int J Mol Sci. 2023 Feb 2;24(3):2929. DOI: 10.3390/ijms24032929. PMID: 36769251; PMCID: PMC9918050.

Сопоставление результатов точечной и эксцизионной биопсий в диагностике цервикальных интраэпителиальных неоплазий и рака шейки матки

Авторы:

(1) Губская Елизавета Константиновна, gubskaja.elizaveta@gmail.com, ГАУ РО «Областной консультативно-диагностический центр», Ростов-на-Дону

(2) Бурцев Дмитрий Владимирович, dr-burtsev@mail.ru, ГАУ РО «Областной консультативно-диагностический центр», Ростов-на-Дону

(3) Димитриади Татьяна Александровна, tdimitriadi@yandex.ru, ГАУ РО «Областной консультативно-диагностический центр», Ростов-на-Дону

(4) Пименова Виктория Валерьевна, psv-75@yandex.ru, ГАУ РО «Областной консультативно-диагностический центр», Ростов-на-Дону

(5) Киселев Дмитрий Петрович, moonfinder@yandex.ru, ГАУ РО «Областной консультативно-диагностический центр», Ростов-на-Дону

Ключевые слова

рак шейки матки, CIN, точечная биопсия, конизация

Актуальность

Ежегодно увеличивается уровень заболеваемости злокачественными новообразованиями (ЗНО) органов репродуктивной системы женщин с сохранением высокой смертности от них. По результатам статистического отчета 2020 г. Международного агентства по изучению рака (МАИР; англ. International Agency for Research on Cancer, IARC), во всем мире зафиксировано 604 127 новых случаев ЗНО шейки матки. Цервикальные интраэпителиальные неоплазии (CIN) являются предраковыми формами патологии шейки матки. Риск возникновения злокачественной опухоли у пациенток с плоскоклеточными интраэпителиальными неоплазиями в 20 раз выше, чем у здоровых женщин [1]. Поэтому своевременная диагностика CIN на ранних стадиях — важная задача по предотвращению развития рака шейки матки (РШМ). Подавляющее большинство (95%) случаев РШМ вызывают вирусы папилломы человека высокого канцерогенного риска (ВПЧ ВКР). К ним относятся 15 генотипов: 16, 18, 31, 33, 35, 39, 45, 51, 52, 56, 58, 59, 68, 73, 82 [2].

Цель

Определение расхождения гистологического заключения в оценке степени тяжести цервикальных интраэпителиальных неоплазий при проведении точечной и эксцизионной биопсий.

Материалы и методы

В исследование были включены 138 пациенток с 1-м и 2-м типами зоны трансформации при проведении кольпоскопии, обследованных в Областном центре патологии шейки матки ГАУ РО ОКДЦ, которым в 2022 г. выполнили как точечную биопсию, так и эксцизионную биопсию (конизацию) шейки матки.

Результаты

По литературным данным, приблизительно в 35–40% случаях выявляется расхождение результатов гистологического заключения кольпоскопически направленной биопсии и результатов гистологического исследования биоптатов, полученных при эксцизионной биопсии (конизации) [3–5]. В нашем исследовании у 100 (72,46%) женщин наблюдалось совпадение гистологических заключений точечной биопсии и конизации, у 30 (21,74%) пациенток гистологическое заключение после проведения точечной биопсии недооценило тяжесть поражений, в 8 (5,8%) случаях результат гистологического заключения точечной биопсии демонстрировал более тяжелые эпителиальные поражения, чем были выявлены при эксцизионной биопсии, что, возможно, связано с очаговым характером наиболее тяжелых эпителиальных повреждений.

Выводы

Расхождения в результатах гистологических заключений при проведении точечной и эксцизионной биопсии существуют даже при полной визуализации поражений при кольпоскопии, что обуславливает актуальность изучения работы биомаркеров при выполнении гистологического исследования с целью повышения его информативности в диагностике степени CIN цервикальной интраэпителиальной и РШМ.

Список литературы

1. Sayed SA, Naugler C, Chen G, Dickinson JA. Cervical Screening Practices and Outcomes for Young Women in Response to Changed Guidelines in Calgary, Canada, 2007-2016. *J Low Genit Tract Dis.* 2021 Jan 1;25(1):1-8. doi: 10.1097/LGT.0000000000000574. PMID: 33149010; PMCID: PMC7748036.
2. Давыдов, А. И. Патогенетическое обоснование комплексного подхода к лечению цервикальной интраэпителиальной неоплазии, ассоциированной с вирусом папилломы человека / А. И. Давыдов, М. Н. Шахламова, В. А. Лебедев // Вопросы гинекологии, акушерства и перинатологии. 2020. Т. 19, № 6. С. 111-116. DOI: 10.20953/1726-1678-2020-6-111-116. EDN JNXXDO.
3. Aydogmus H, Sen S, Aydogmus S. Pathological discrepancy between colposcopic directed cervical biopsy and conisation results: A five years experience of a single center in Turkey. *Pak J Med Sci.* 2019 NovDec;35(6):1627-1630. doi: 10.12669/pjms.35.6.408. PMID: 31777505; PMCID: PMC6861464.
4. Petousis S, Christidis P, Margioulas-Siarkou C, Sparangis N, Athanasiadis A, Kalogiannidis I. Discrepancy between colposcopy, punch biopsy and final histology of cone specimen: a prospective study. *Arch Gynecol Obstet.* 2018 May;297(5):1271-1275. DOI: 10.1007/s00404-018-4714-8. Epub 2018 Feb 13. PMID: 29442140.
5. Keskin N, Biyik I, Ince O, Gokten H, Simsek S, Soysal C, Erten O. Evaluation of the consistency ratios of cervical smear, cervical biopsy and conization results. *Ginekol Pol.* 2021;92(11):778-783. doi: 10.5603/GPa2021.0051. Epub 2021 Apr 29. PMID: 33914320.

6. Опыт применения современных методов диагностики N-sil в скрининге рака шейки матки на примере ростовской области Димитриади Т.А., Бурцев Д.В., Дженкова Е.А., Михельсон А.Ф., Лебедев Е.Ю. Медицинский вестник Юга России. 2019. Т. 10. № 1. С. 28-34.

Влияние полиморфизма гена микросомальной эпоксидгидролазы 1 (*EPHX1*) на общую и безрецидивную выживаемость у больных раком молочной железы

Авторы:

(1) Гулян Изабелла Самсоновна, isabella.g@mail.ru, ФГАОУ ВО «Дальневосточный федеральный университет», ФГБОУ ВО Тихоокеанский государственный медицинский университет Минздрава России, Владивосток

(2) Гулян Грант Самсонович, guliang@mail.ru, ФГАОУ ВО «Дальневосточный федеральный университет», Владивосток

(3) Худченко Евгений Викторович, Khudchenkoevgenii@yandex.ru, ГБУЗ «Приморский краевой онкологический диспансер», Владивосток

(4) Елисеева Екатерина Валерьевна, yeliseeff23@gmail.com, ФГБОУ ВО Тихоокеанский государственный медицинский университет Минздрава России, Владивосток

Ключевые слова

рак молочной железы, полиморфизм гена микросомальной эпоксидгидролазы, ген *EPHX1*

Актуальность

Рак молочной железы (РМЖ) занимает лидирующие позиции по заболеваемости и смертности среди женщин, обуславливая актуальность поиска новых биомаркеров, позволяющих прогнозировать агрессивный характер заболевания или, наоборот, благоприятный исход. Такими биомаркерами могут служить гены системы биотрансформации ксенобиотиков.

Цель

Изучение общей и безрецидивной 5-летней выживаемости у больных РМЖ в зависимости от полиморфных вариантов гена *EPHX1*.

Материалы и методы

Было обследовано 132 женщины в возрасте от 23 до 79 лет (средний возраст 51,16±12,08 года), с I–III стадией РМЖ, получавших лечение в Приморском краевом онкологическом диспансере. Идентификацию мутаций в гене *EPHX1* осуществляли методом анализа кривых плавления продуктов ПЦР высокого разрешения (HRM-анализ). Общую и безрецидивную выживаемость оценивали методом Каплана–Мейера. Относительный риск развития рецидива по конкретному признаку вычисляли с помощью регрессии Кокса.

Результаты

Наличие мутантного аллеля Tyr113His, снижающего активность фермента микросомальной эпоксидгидролазы 1, увеличивало риск смерти у больных раком молочной железы в 2,3 раза (95% ДИ 0,8–6,2; $p=0,112$), в случае гетерозиготных аллельных вариантов Tyr113His риск смерти увеличивался в 1,2 раза (95% ДИ 0,6–2,2; $p=0,553$). Показатель 5-летней общей выживаемости (ОВ) составил 75,7% ($\pm 5,9$) при нормальном генотипе, при гетерозиготном варианте — 73,5% ($\pm 6,3$), тогда как мутантный аллель был ассоциирован с более низкой выживаемостью — 45,0% ($\pm 17,4$). Та же тенденция наблюдалась и в показателях безрецидивной выживаемости (БРВ): при нормальном генотипе Tyr113Tyr она составила 50,1% ($\pm 6,8$), в гетерозиготном состоянии — 47,8% ($\pm 7,2$), а при наличии мутации Tyr113His — 32,6% ($\pm 16,6$). Показано, что мутантный аллель увеличивает риск развития рецидива в 1,6 раза (95% ДИ 0,7–3,5; $p=0,234$). Однако значения достоверности составили $p > 0,05$, что свидетельствует о статистической незначимости показателей. Для полиморфизма His139Arg, приводящего к появлению более активного фермента, также не было выявлено статистически значимых различий в общей и безрецидивной выживаемости в зависимости от генотипа.

Выводы

Таким образом, нами не было установлено статистически значимого влияния полиморфизмов Tyr113His и His139Arg гена микросомальной эпоксидгидролазы 1 на выживаемость у больных раком молочной железы.

Использованная литература

1. Мокрышева Н.Г., Мельниченко Г.А. Персонализированная медицина — этапы формирования концепции и пути практической ее реализации // Российский журнал персонализированной медицины. 2021;1(1):43-58.

Полигенные шкалы риска для прогноза риска развития светлоклеточного почечно-клеточного рака на основе анализа путей процессинга микроРНК

Авторы:

- (1) *Иванова Елизавета Алексеевна*, lissa987@yandex.ru, ФГБУН Институт биохимии и генетики УНЦ РАН, ФГБОУ ВО «Башкирский государственный медицинский университет» Минздрава России, Уфа
- (2) *Гилязова Ирина Ришатовна*, gilyasova_irina@mail.ru, ФГБУН Институт биохимии и генетики УНЦ РАН, ФГБОУ ВО «Башкирский государственный медицинский университет» Минздрава России, Уфа
- (3) *Измайлов Адель Альбертович*, izmailov75@mail.ru, ГАУЗ Республиканский клинический онкологический диспансер Минздрава РБ, Уфа
- (4) *Ручки Валерий Владимирович*, 021gen@mail.ru, Институт урологии и клинической онкологии, ФГБОУ ВО «Башкирский государственный медицинский университет» Минздрава России, Уфа
- (5) *Хуснутдинова Эльза Камилевна*, elzakh@mail.ru, ФГБУН Институт биохимии и генетики УНЦ РАН, ФГБОУ ВО «Башкирский государственный медицинский университет» Минздрава России, Уфа
- (6) *Павлов Валентин Николаевич*, vpravlov3@yandex.ru, ФГБОУ ВО «Башкирский государственный медицинский университет» Минздрава России, Уфа
- (7) *Прокопенко Инга Анатольевна*, i.prokopenko@surrey.ac.uk, Университет Суррея, Суррей, Великобритания

Ключевые слова

почечно-клеточная карцинома, однонуклеотидные полиморфные варианты, полигенные шкалы риска, микроРНК

Актуальность

Рак почки — это гетерогенная группа злокачественных опухолей, подавляющее большинство которых представляют собой почечно-клеточные карциномы различных морфологических типов [1]. Однонуклеотидные полиморфные варианты (SNP), расположенные в генах биогенеза и предшественников микроРНК, могут влиять на созревание микроРНК, выбор функциональной нити и определение мРНК-мишени и, следовательно, на микроРНК-зависимую регуляцию, изменяя опухолевую восприимчивость.

Цель

Провести оценку полигенного риска, специфичного для биологического пути биогенеза микроРНК, в группах случай–контроль индивидов со светлоклеточной почечно-клеточной карциномой (скПКК), проживающих в Волго-Уральском регионе Российской Федерации.

Материалы и методы

В работе использованы образцы ДНК, выделенной из венозной крови 464 пациентов с гистологически подтвержденным диагнозом скПКК и 1042 здоровых индивидов, не имеющих злокачественных новообразований. У всех обследуемых лиц образцы тканей почки и крови были получены с их информированного согласия. Генотипирование полиморфных вариантов генов биогенеза и предшественников микроРНК проводилось с использованием технологии OpenArray на приборе Quant Studio™12K Flex Real-Time PCR System. Анализ полученных результатов осуществлялся с использованием программного обеспечения QuantStudio™12K Flex Software и R.

Результаты

Индивидуальные генетические риски были определены с помощью PRS на основе 28 SNP, локализованных в генах биогенеза, и предшественников микроРНК. Ввиду отсутствия обучающей выборки из данных GWAS-исследования был проведен анализ логистической регрессионной модели и получены значения эффектов (OR, odds ratio) изучаемых полиморфных вариантов. Далее рассчитан полигенный балл для каждого индивида на основе взвешенного суммирования эффектов рисков аллелей всех исследуемых полиморфных локусов и проведена оценка чувствительности и специфичности полученной модели полигенного риска. В результате

анализа PRS выявлены в 1,69 раза более высокие шансы (95% ДИ 1,51–1,91) риска развития скПКК в случаях по сравнению с контролем при значении статистической значимости $P=2,0 \times 10^{-16}$. PRS-пути биогенеза микроРНК предсказал риск развития скПКК с $AUC=0,642$ (95% ДИ 0,61–0,67).

Выводы

Полученные нами результаты предполагают, что SNP генов биогенеза микроРНК могут модулировать риск развития скПКК в популяциях Волго-Уральского региона России. Полученные данные также показывают, что необходимы мощные GWAS-исследования для выявления более широкого спектра генетических вариантов, влияющих на процессинг микроРНК. PRS на основе биологических путей будут способствовать развитию инновационных систем скрининга для будущих подходов стратифицированной медицины при терапии скПКК.

Использованная литература

1. Singh, D. Current updates and future perspectives on the management of renal cell carcinoma. *Life Sci.* 2020, 264, 118632. <https://doi.org/10.1016/j.lfs.2020.118632>.

Спектр и частота соматических мутаций в гене *PIK3CA* у пациенток с люминальным А подтипом рака молочной железы

Авторы:

(1) Кагирова Эвелина Марсельевна, evelina.kagirova@mail.ru, Институт урологии и клинической онкологии ФГБОУ ВО «Башкирский государственный медицинский университет» Минздрава России, Уфа

(2) Хусаинова Рита Игоревна, ritakh@mail.ru, ФГБОУ ВО «Башкирский государственный медицинский университет» Минздрава России, Уфа

(3) Миннихметов Илдар Рамилевич, minniakhmetov@gmail.com, ФГБОУ ВО «Башкирский государственный медицинский университет» Минздрава России, Уфа

Ключевые слова

рак молочной железы, люминальный А подтип, ген *PIK3CA*, мутации

Актуальность

Рак молочной железы (РМЖ) — один из самых распространенных видов рака с высокой заболеваемостью и смертностью. Это гетерогенная патология, при которой прогноз и последующее лечение традиционно определяются иммуногистохимическими (ИГХ) маркерами, такими как рецептор эстрогена (ER), рецептор прогестерона (PR), рецептор эпидермального фактора роста типа 2 (HER2) и Ki67 (маркер индекса пролиферации), наряду с размером, степенью злокачественности опухоли и статусом узлов. Люминальные опухоли А подтипа (HR+/HER2-) представляют собой уникальную подгруппу, которая может иметь благоприятную биологию опухоли. Мутации в гене *PIK3CA* могут быть факторами неблагоприятного прогноза РМЖ из-за гиперактивации фосфатидилинозитол-3 киназы (PI3K) — одного из ключевых регуляторов роста и деления клетки. Молекулярно-генетическая диагностика мутаций в гене *PIK3CA* может помочь оптимизировать схемы лечения и улучшить показатели выживаемости пациенток с HR+/HER2-статусом РМЖ. Комплексное изучение молекулярного портрета опухоли является актуальной проблемой современной клинической онкологии и обладает высокой научной и практической значимостью.

Цель

Идентификация спектра и частоты мутаций в гене *PIK3CA* у женщин с люминальным А подтипом рака молочной железы.

Материалы и методы

Материалом послужили образцы ДНК 50 женщин, выделенные из фиксированной формалином, залитой парафином ткани опухоли молочной железы (ФФЗП) с HR+/HER2-статусом по данным ИГХ. Для обнаружения изменений в гене *PIK3CA* использовали метод полимеразной цепной реакции (ПЦР) в реальном времени и набор *PIK3CA* Mutation Test, который позволял выявлять 17 мутаций в экзонах 2, 5, 8, 10 и 21 гена *PIK3CA* на платформе Cobas® 4800.

Результаты

Были выявлены 7 патогенных изменений у 19 (40%) пациенток с люминальным А типом РМЖ. При этом у 16 из них обнаружено по 1 мутации, у двоих женщин — по 2 мутации (H1047X и E545X),

у одной — одновременно 3 мутации (H1047X, C420R и G1049R) в гене *PIK3CA*. С наибольшей частотой (39%) была выявлена мутация H1047X, которая находится в 21 экзоне гена и приводит к одной из замен: NM_006218.2: p.(His1047Leu)/NM_006218.2: p.(His1047Glu)/NM_006218.2: p.(His1047Tyr). Второй по частоте была обнаружена мутация E545X (26%), которая находится в 9-м экзоне и приводит к одной из замен: NM_006218.2: p.(Glu545Ala)/NM_006218.2: p.(Glu545Asp)/NM_006218.2: p.(Glu545Gly)/NM_006218.2: p.(Glu545Lys). С одинаковой частотой по 9% встретились мутации E542K, G1049R, N345K, мутации C420R и Q546X обнаружены в единичных случаях.

Выводы

Полученные результаты о спектре и частоте соматических мутаций в гене *PIK3CA* могут быть использованы при прогнозировании течения заболевания у пациенток с РМЖ и оптимизации лечения.

Список литературы

1. Daniela M, Alexandra T, et al. PI3K/AKT/mTOR Signaling Pathway in Breast Cancer: From Molecular Landscape to Clinical Aspects // Int J Mol Sci. 2020. 26;22(1):173.
2. Jemal A, Bray F, Center MM et al. Global cancer statistics // CA Cancer J Clin. 2011; 61:69-90.

Оценка современных методов скрининга и диагностики рака шейки матки

Авторы:

(1) Киселев Дмитрий Петрович, moonf1nder@yandex.ru, ГАУ РО «Областной консультативно-диагностический центр», Ростов-на-Дону

(2) Бурцев Дмитрий Владимирович, dr-burtsev@mail.ru, ГАУ РО «Областной консультативно-диагностический центр», Ростов-на-Дону

(3) Димитриади Татьяна Александровна, tdimitriadi@yandex.ru, ГАУ РО «Областной консультативно-диагностический центр», Ростов-на-Дону

(4) Пименова Виктория Валерьевна, psv-75@yandex.ru, ГАУ РО «Областной консультативно-диагностический центр», Ростов-на-Дону

(5) Губская Елизавета Константиновна, gubskaia.elizaveta@gmail.com, ГАУ РО «Областной консультативно-диагностический центр», Ростов-на-Дону

Ключевые слова

рак шейки матки, жидкостная цитология, вирус папилломы человека

Актуальность

Инфекция вирусом папилломы человека (ВПЧ) в настоящее время является общепризнанной причиной рака шейки матки (РШМ). По данным ICO/IARC Information Centre on HPV and Cancer, текущие оценки показывают, что каждый год у 604 127 женщин диагностируется РШМ и 341 831 женщина умерла от этого заболевания в 2020 г. Во всем мире РШМ 4-й по распространенности вид рака среди женщин. Снижение заболеваемости РШМ во многих странах США, Европы, Австралии и Новой Зеландии объясняется улучшением уровня жизни населения, а в некоторых из этих стран — внедрением эффективной системы вторичной профилактики в последние 30 лет.

Цель

Оценить эффективность использования методов жидкостной цитологии и ВПЧ-тестирования в рамках скрининга РШМ в Ростовской области (РО) за период с 2019 по 2022 г.

Материалы и методы

Согласно приказу Минздрава РО № 1375 от 13.09.2012 в скрининговую программу включены 54 медицинские организации РО (это 35% общего числа), которые занимаются забором мазков с шейки матки у пациенток по месту жительства. Собранный биоматериал доставляется курьерской службой в лабораторию Областного консультативно-диагностического центра для цитологического исследования. Если пациентки имеют патологические цитологические мазки и положительный результат на ВПЧ с высоким канцерогенным риском, они приглашаются в Областной центр патологии шейки матки (ОЦПШМ) для дальнейшей диагностики и лечения.

Результаты

В период с 2020 по 2022 г. было проведено 199 087 цитологических исследований, в результате которых РШМ был выявлен у 266 женщин (0,13%), плоскоклеточные интраэпителиальные поражения высокого риска (H-SIL) у 0,39%, атипические клетки неясного значения (ASCUS) у 0,2%, плоскоклеточные интраэпителиальные поражения низкого риска (L-SIL) у 12%, отсутствие внутриклеточного поражения или злокачественности (NILM) у 87,6%. Несоответствие степени повреждений, определяемых цитологически и гистологически, были выявлены: при CIN1 гипердиагностика до H-SIL наблюдалась у 32%, гиподиагностика CIN2 до L-SIL была зафиксирована у 18% больных. Соответствие цитологической и гистологической оценки повреждений выявлено при CIN1 у 62%, при CIN2 у 75%, при CIN3 у 89%, при CIS — в 88% случаев.

Выводы

Использование методов жидкостной цитологии и ВПЧ тестирования совместно позволяет выявлять предраковые поражения эпителия шейки матки и РШМ с высокой точностью диагноза. Цитологический метод становится более чувствительным по мере увеличения степени неоплазии.

Список литературы

1. Опыт применения современных методов диагностики H-SIL в скрининге рака шейки матки на примере Ростовской области / Т. А. Димитриади, Д. В. Бурцев, Е. А. Дженкова [и др.] // Медицинский вестник Юга России. 2019. Т. 10, № 1. С. 28-34 DOI 10.21886/2219-8075-2019-10-1-28-34. EDN ZBBBZJ.
2. Опыт применения жидкостной технологии BD SurePath™ в цитологическом цервикальном скрининге в Ростовской области / М. В. Савостикова, Л. И. Короленкова, Е. С. Федосеева, В. В. Пименова // Исследования и практика в медицине. 2018. Т. 5, № S1. С. 69. DOI 10.17709/2409-2231-2018-5-S1. EDN XOEPLF.

Оценка роли токсического механизма при повреждении миокарда у пациентов с раковой кахексией на основе структурных изменений

Авторы:

(1) *Макиев Георгий Георгиевич*, mak.geor@yandex.ru, ФГБУ НМИЦ онкологии им. Н.Н. Блохина» Минздрава России, Москва

(2) *Епхиев Александр Алибекович*, a.alibek@yandex.ru, ГБУЗ «Республиканский онкологический диспансер» Минздрава РСО–Алания, Владикавказ

Ключевые слова

раковая кахексия, сердечная недостаточность

Актуальность

У большинства пациентов лечение онкологических заболеваний затрудняется наличием раковой кахексии (РК). В большинстве случаев непосредственной причиной смерти становится левожелудочковая сердечная недостаточность (ЛЖСН) [1]. Предполагается, что одним из ведущих механизмов поражения является токсический [2].

Цель

Изучение структурных изменений миокарда пациентов с РК, погибших от ЛЖСН, для определения роли токсического повреждения миокарда

Материалы и методы

Исследование проведено на 47 случаях: основная группа — 32 аутопсии с установленной РК и ЛЖСН; 1-я группа сравнения — 5 аутопсий судебно-медицинской экспертизы при наступлении смерти от интоксикации; 2-я группа сравнения — 9 случаев с РК, но без ЛЖСН.

Результаты

У всех пациентов с РК наблюдались клинические данные ЛЖСН и морфологически подтвержденный отек легких. Морфометрический анализ выявил в случаях с интоксикационным повреждением: толщина кардиомиоцитов (ТК) составила 12,0 мкм ($p < 0,05$), межмышечное расстояние (МР) — 7,8 мкм ($p < 0,05$). Сходные данные были определены в группе с РК без ЛЖСН: ТК — 12,2 мкм ($p < 0,05$), МР — 7,7 мкм ($p < 0,05$). Миокард у пациентов основной группы был атрофичен. Это подтверждалось уменьшением

морфометрических показателей: ТК составила 9,3 мкм ($p < 0,05$), МР — 4,1 мкм ($p < 0,05$). С помощью поляризационной микроскопии можно выявить маркер токсического повреждения — контрактуры миокарда. В 1-й группе сравнения во всех случаях были обнаружены контрактуры. Среди пациентов с РК контрактуры обнаружены не были, в том числе и в случаях с распадающимися опухолями.

Выводы

В основной группе отмечались морфометрические значения, указывающие на атрофию миокарда. Отсутствие признаков токсического поражения можно объяснить тем, что метаболические процессы в миокарде при РК настолько замедлены, что воздействие продуктов распада опухоли не оказывает существенного влияния на миокард и не играет важной роли в формировании поражения. Это указывает на другой механизм повреждения.

Список литературы

1. Springer J, Tschirner A, Haghikia A, von Haehling S, Lal H, Grzesiak A et al. Prevention of liver cancer cachexia induced cardiac wasting and heart failure // Eur Heart J 2014;35(14):932–941.
2. Baracos VE, Martin L, Korc M, Guttridge DC, Fearon KCH. Cancer-associated cachexia // Nat Rev Dis Primers. 2018;18(4):17105.

Изучение экспрессии Ki-67 в клеточных культурах рака молочной железы, полученных из опухолей люминального А подтипа

Авторы:

(1) *Могиленских Анна Сергеевна*, annasajler@yandex.ru, ГАУЗ СО «Институт медицинских клеточных технологий», ФГБОУ ВО «Уральский государственный медицинский университет» Минздрава России, Екатеринбург

(2) *Гребенюк Екатерина Владимировна*, id-1111@mail.ru, ФГБОУ ВО «Уральский государственный медицинский университет» Минздрава России, ГАУЗ СО «Институт медицинских клеточных технологий», Екатеринбург

(3) *Фадеев Федор Алексеевич*, fdf79@mail.ru, ГАУЗ СО «Институт медицинских клеточных технологий», ФГБОУ ВО «Уральский государственный медицинский университет» Минздрава России, Екатеринбург

(4) *Сазонов Сергей Владимирович*, prof-ssazonov@yandex.ru, ФГБОУ ВО «Уральский государственный медицинский университет» Минздрава России, ГАУЗ СО «Институт медицинских клеточных технологий», Екатеринбург

(5) *Демидов Сергей Михайлович*, demidov@gkb40.ur.ru, ФГБОУ ВО «Уральский государственный медицинский университет» Минздрава России, ГАУЗ СО «Институт медицинских клеточных технологий», Екатеринбург

Ключевые слова

рак молочной железы, белок Ki-67, первичная культура, люминальный А подтип

Актуальность

При разделении опухолей рака молочной железы (РМЖ) на люминальный А и люминальный В подтипы принято учитывать уровень Ki-67 [1]. К суррогатному биологическому люминальному А подтипу относят случаи, в которых пороговое значение степени экспрессии составляет менее 10% ядер опухолевых клеток [2]. До сих пор не изучены уровни Ki-67 в ходе культивирования, в то время как клеточные культуры используются как модель заболевания *in vitro* [3].

Цель

Оценить клеточную пролиферацию в культурах, полученных из опухолей люминального А подтипа, по количеству клеток, экспрессирующих в ядрах белок Ki-67.

Материалы и методы

В исследование были включены культуры, полученные из образцов опухолевой ткани РМЖ с люминальным А подтипом. Ткань диссоциировали в смеси коллагеназы и гиалуронидазы в течение ночи. Затем раствор центрифугировали и продолжали ферментативную обработку трипсином, диспазой, ДНКазой. После ресуспендирования смесь разбавляли HF (раствор Хэнкса с 10% FBS) 1:1 и центрифугировали при 1,4 RPM

(5 мин). Супернатант сливали, затем помещали в питательную среду Mammocult (STEMCELL, Канада) в 5 мл флаконы. На 1–5-м пассаже (P1-P5) часть клеток высевали на предметные стекла для проведения иммуноцитохимического анализа (ИЦХ). Окраску проводили с использованием автостейнера Dako Link (Дания). Использовали антитело Ki-67 (клон MIB-1, Dako, Дания). Подсчет положительно окрашенных клеток осуществлялся при подсчете не менее 600 клеток. В каждой группе исследования определяли среднее арифметическое значение Ki-67, стандартную ошибку среднего арифметического, а также доверительный интервал для среднего (ДИ). Для статистической обработки результатов использовали программу Statistica 5.1. Для сравнительного анализа качественных переменных применяли критерий хи-квадрат на основании анализа таблиц сопряженности, критерий значимости различий принимался равным менее 0,05.

Результаты

Индекс клеточной пролиферации Ki-67 в клеточных культурах на P1 высокий составляет $51,1 \pm 6,4\%$ (ДИ 39–64). На P2 средний уровень Ki-67 снизился до $24,1 \pm 8,7$ (ДИ 7–41). Значимых различий между P2, P3, P4 обнаружено не было, уровень Ki-67 определяется как $18,9 \pm 3,8$ (ДИ 11–26), $13,9 \pm 3,8$ (ДИ 11–26), $15,1 \pm 6$ (ДИ 3–27) соответственно. На P5 зарегистрировано резкое снижение клеток, экспрессирующих в ядрах белок Ki-67, до $0,2 \pm 0,05$ (ДИ 0,08–0,3).

Выводы

Уровень экспрессии Ki-67 в клеточных культурах, полученных от образцов люминального А подтипа РМЖ с 1-го по 4-й пассаж превышает пороговое значение, характерное для данного подтипа.

Список литературы

1. Сазонов С.В. Обеспечение качества молекулярно-биологических исследований при диагностике рака молочной железы / С.В. Сазонов // ВУМАН. 2018. С. 153.
2. Коньшев К.В., Сазонов С.В. Изменение экспрессии иммуногистохимических маркеров в регионарных метастазах рака молочной железы / К.В. Коньшев, С.В. Сазонов // Архив патологии. 2020. Т. 82(4). С. 19–26.
3. Могиленских А.С. Создание клеточных линий карциномы молочной железы / А.С. Могиленских, С.В. Сазонов // Гены и Клетки. 2021. Т. 16. № 1. С. 15–23.

Имплант-ассоциированная анапластическая крупноклеточная лимфома (BIA-ALCL) в цитологической практике

Авторы:

(1) *Нефедова Алина Викторовна*, alina-horikova@mail.ru, ФГБУ «НМИЦ онкологии им. Н.Н. Петрова» Минздрава России, Санкт-Петербург

(2) *Михетько Андрей Александрович*, amikhetko@mail.ru, ФГБУ «НМИЦ онкологии им. Н.Н. Петрова» Минздрава России, Санкт-Петербург

(3) *Якубо Екатерина Леонидовна*, yakuboklim@mail.ru, ФГБУ «НМИЦ онкологии им. Н.Н. Петрова» Минздрава России, Санкт-Петербург

(4) *Новик Виктор Иванович*, viknov@list.ru, ФГБУ «НМИЦ онкологии им. Н.Н. Петрова» Минздрава России, Санкт-Петербург

(5) *Красильникова Лариса Анваровна*, krasilnikova.lara@yandex.ru, ФГБУ «НМИЦ онкологии им. Н.Н. Петрова» Минздрава России, Санкт-Петербург

Ключевые слова

молочная железа (МЖ), иммуноцитохимическое исследование (ИЦХ), имплант-ассоциированная анапластическая крупноклеточная лимфома (BIA-ALCL)

Актуальность:

BIA-ALCL представляет собой редкий вариант анапластической крупноклеточной лимфомы, который может развиваться у пациентов после операции в косметических целях или операции по реконструкции МЖ грудными имплантами, преимущественно с текстурированной поверхностью, чаще проявляющиеся отсроченной периимплантной серомой, в редких случаях пальпируемыми опухолевыми массами и метастазами. С момента первоначального сообщения о случае BIA-ALCL в 1997 г. во всем мире, по данным реестра ПРОФИЛЬ на сентябрь 2022 г., зарегистрировано 1233 случая, включая 31 летальный исход.

Цель

Представить редкие клинические случаи BIA-ALCL.

Материалы и методы

Пациентки 28 и 36 лет, состояние после аугментации МЖ с установкой имплантов, отсроченные жалобы на увеличение одной из МЖ, связанные с накоплением периимплантной жидкости. Аспирированная жидкость в полном объеме доставлена для цитологического исследования. В каждом случае исследовали цитоспин-препараты и срезы с парафиновых блоков, окрашенные по методу Романовского и гематоксилином-эозином. Дополнительные срезы с парафиновых блоков анализировали с помощью ИЦХ.

Результаты

В цитоспин-препаратах и срезах с парафиновых блоков данных пациенток были выявлены многочисленные атипичные клетки лимфоидного ряда крупного размера с наличием умеренно выраженной вакуолизированной цитоплазмы, полиморфными ядрами со множественными ядрышками и высокой митотической активностью. На дополнительных срезах с парафиновых блоков было проведено ИЦХ, опухолевые клетки: CD30, CD45, CD4 — позитивны, CD2, CD79a — фокально позитивны, Pan CK (AE1/AE3), ALK, CD20, CD7 — негативны. Заключение: цитологическая картина и иммунофенотип опухолевых клеток соответствуют имплант-ассоциированной анапластической крупноклеточной лимфоме (CD30+, ALK-).

Выводы

Направление специалистами содержимого периимплантной серомы на цитологическое исследование, особенно дополненное технологией «клеточного блока» и иммуноцитохимическим исследованием увеличивают шансы для ранней диагностики BIA-ALCL.

Список литературы

1. American Society of Plastic Surgeons BIA-ALCL Patient Registry and Outcomes for Breast Implants and Anaplastic Large Cell Lymphoma Etiology and Epidemiology (PROFILE) registry. Available at: <http://www.theupsf.org/PROFILE>.
2. Jones J L, Hanby A M, Wells C, Calaminici M, Johnson L, Turton P, Deb R, Provenzano E, Shaaban A, Ellis I O & Pinder S E Breast implant-associated anaplastic large cell lymphoma (BIA-ALCL): an overview of presentation and pathogenesis and guidelines for pathological diagnosis and management (2019) Histopathology. <https://doi.org/10.1111/his.13932>

KRAS-мутации при колоректальном раке

Автор:

Огнерубов Николай Алексеевич, ognerubov_n.a@mail.ru, ФГБОУ ВО «Тамбовский государственный университет им. Г.Р. Державина», Тамбов

Ключевые слова

колоректальный рак, ген *KRAS*, мутации, клиника

Актуальность

Известно, что определенные изменения на молекулярном уровне способствуют возникновению, прогрессированию и метастазированию колоректального рака. Причем биологические характеристики опухоли, включая чувствительность к лекарственной терапии, зависят от варианта мутации в гене *KRAS* [12].

Цель

Изучить клинический ландшафт соматических мутаций в гене *KRAS* у больных колоректальным раком.

Материалы и методы

Ретроспективное исследование проведено у 153 пациентов с колоректальным раком I–IV стадии в возрасте от 32 до 80 лет, медиана 63,8 года. Из них мужчин было 67 (43,8%), а женщин 86 (56,2%). У всех гистологически выявлена аденокарцинома различной степени дифференцировки. Молекулярно-генетическое исследование проводилось на образцах ДНК, выделенной из парафиновых блоков опухолевой ткани, методом полимеразной цепной реакции.

Результаты

Мутации в гене *KRAS* наблюдались у 60 (39,2%) больных колоректальным раком. Полученные данные показали достоверное преобладание их у женщин — 32 (53,3%) относительно мужчин — 28 (46,7%). При сравнительном анализе установлено, что мутации в опухолях ободочной кишки выявлены в 66,7% случаев,

а в прямой кишке — в 33,3% ($p < 0,05$). В опухолях правой и левой половины ободочной кишки мутации были у 27,5 и 48,3% пациентов соответственно. При III–IV стадии колоректального рака мутации обнаружены в 85%. Анализ спектра KRAS-мутаций выявил 12 типов в 2, 3 и 4-м экзонах. При этом подавляющее большинство (78,4%) наблюдалось в 12-м кодоне 2-го экзона ($p \leq 0,05$). Мутации в 3-м и 4-м экзонах констатированы в 5 и 8,3% соответственно. У большинства пациентов была мутация G12V — 25 %, за которой следовали мутации G12D — 20,0 % и G12A — 16,6 %. В 13-м кодоне 2-го экзона у 8,3% отмечались KRAS G13D мутации. Мутация KRAS A146 обнаружена у 4 (6,7%) больных. Редкая мутация — миссенс-вариант A59T был у пациентки с опухолью сигмовидной кишки.

Выводы

По нашим данным, на долю драйверных мутаций в гене KRAS при колоректальном раке приходится 39,2%. Причем они достоверно чаще встречаются у женщин. Наибольшая частота KRAS-мутаций (86,7%) наблюдается в 12-м и 13-м кодонах. Среди миссенс-мутаций KRAS G12 лидируют: точечная аминокислотная замена на валин G12V — 25%, на аспарагиновую кислоту G12D — 20% и на аланин G12A — 16,6%. Полученные данные свидетельствуют о преобладании KRAS-мутаций при опухолях ободочной кишки. При этом они чаще наблюдаются при злокачественных образованиях левой половины, составляя 66,7%. Молекулярно-генетические исследования при колоректальном раке — основа для реализации персонализированной терапии.

Список литературы

1. Zhu, G., Pei, L., Xia, H. et al. Role of oncogenic KRAS in the prognosis, diagnosis and treatment of colorectal cancer // Mol Cancer 20, 143 (2021).
2. van de Haar, J., Ma, X., Ooft, S.N. et al. Codon-specific KRAS mutations predict survival benefit of trifluridine/tipiracil in metastatic colorectal cancer // Nat Med 29, 605–614 (2023).

Особенности мутаций в гене PIK3CA при раке молочной железы с низкой экспрессией Her2/neu

Авторы:

(1) Павленко Ирина Аркадьевна, pavlenko.ir@gmail.com, ГБУ РО «Патологоанатомическое бюро», Ростов-на-Дону

(2) Повилайтите Патриция Едмундовна, info@ropab.net, ГБУ РО «Патологоанатомическое бюро», Ростов-на-Дону

(3) Макаревич Наталья Станиславовна, info@ropab.net, ГБУ РО «Патологоанатомическое бюро», Ростов-на-Дону

(4) Кацяев Владимир Юрьевич, info@ropab.net, ГБУ РО «Патологоанатомическое бюро», Ростов-на-Дону

(5) Петров Алексей Владимирович, info@ropab.net, ГБУ РО «Патологоанатомическое бюро», Ростов-на-Дону

Ключевые слова

рак молочной железы, экспрессия Her2/neu, мутации гена PIK3CA, экзон 9

Актуальность

Возникновение мутаций в гене PIK3CA, кодирующем каталитическую субъединицу p110 α белка PI3K класса IA, является распространенным механизмом активации сигнального каскада PI3K/Akt/mTOR при раке молочной железы (РМЖ) [1]. Обнаружение этих мутаций у пациенток с гормонопозитивным Her2-отрицательным РМЖ имеет важное клиническое значение, поскольку они служат фактором неблагоприятного прогноза [2], а также предиктором чувствительности опухоли к ингибитору PI3K — алпелисибу [3]. По статусу экспрессии белка Her2/neu пациентки с гормонопозитивным Her2-отрицательным РМЖ не являются однородной группой. Часть из них — так называемые Her2-low РМЖ — характеризуются низкой экспрессией Her2/neu (ИГХ оценка 1+ или 2+ при отрицательном результате ISH). В других же Her2-отрицательных РМЖ экспрессия Her2/neu отсутствует полностью (ИГХ оценка 0) [4].

Цель

Целью нашей работы было установить, существуют ли отличия в характере мутаций гена PIK3CA при РМЖ с низкой экспрессией Her2/neu по сравнению с опухолями, в которых экспрессия Her2/neu отсутствует.

Материалы и методы

Исследование проведено на 96 образцах РМЖ с люминальным Her2-негативным иммунофенотипом, которые по характеру экспрессии Her2/neu были разделены на две группы — с низкой экспрессией Her2/neu (n=43) и с полным отсутствием экспрессии Her2/neu (n=53). Наличие мутаций *PIK3CA* определяли с помощью коммерчески доступного набора cobas *PIK3CA* MutationTest (Roche, Германия) методом ПЦР в режиме реального времени на анализаторе cobas z 480.

Результаты

Мутации гена *PIK3CA* выявлены в 41,6% случаев, что соответствует литературным данным [1, 2]. Большинство мутаций *PIK3CA* локализовалось в 9-м и 20-м экзонах, кодирующих спиральный (p.E542K, p.E545X) или киназный (p.H1047X) домен PI3, соответственно. Мутация p.E542K была выявлена в 17,5% случаев, p.E545X — в 27,5%, p.H1047X — в 42,5%. Частота мутаций p.E542K и p.E545X варьировала от 26,3% в опухолях с отсутствием экспрессии Her2/neu до 61,9% в Her2-low РМЖ (p<0,05), что указывает на возможные различия в механизмах активации сигнального пути PI3K/Akt/mTOR в этих двух группах. В отношении мутаций в 20-м экзоне, соответствующих киназному домену белка p110 α , статистически значимых различий выявлено не было.

Выводы

В группе больных РМЖ с Her2-low статусом обнаружено статистически значимое увеличение частоты мутаций в 9-м экзоне гена *PIK3CA*, кодирующем спиральный домен каталитической субъединицы p110 α белка PI3K. Эти данные свидетельствуют о том, что Her2-low и РМЖ с отсутствием экспрессии Her2/neu могут отличаться как минимум некоторыми механизмами активации сигнального пути PI3K/Akt/mTOR. Характер мутаций гена *PIK3CA* и особенности активации каскада PI3K/Akt/mTOR в различных типах РМЖ заслуживают дальнейшего всестороннего изучения.

Список литературы

1. Martínez-Sáez O., Chic N., Pascual T. et al. Frequency and spectrum of PIK3CA somatic mutations in breast cancer. *Breast Cancer Res.* 2020;22:45. <https://doi.org/10.1186/s13058-020-01284-9>
2. Fillbrunn M., Signorovitch J., André F., et al. PIK3CA mutation status, progression and survival in advanced HR+/HER2- breast cancer: a meta-analysis of published clinical trials. *BMC Cancer.* 2022;22(1):1002. <https://doi.org/10.1186/s12885-022-10078-5>
3. Modi S., Jacot W., Yamashita T. et al. Trastuzumab Deruxtecan in Previously Treated HER2-Low Advanced Breast Cancer. *N Engl J Med.* 2022;387:9-20 <https://doi.org/10.1056/NEJMoa2203690>
4. Grassini D., Cascardi E., Sarotto I. et al. Unusual Patterns of HER2 Expression in Breast Cancer: Insights and Perspectives. *Pathobiology.* 2022;89(5):278-296. <https://doi.org/10.1159/000524227>

Опыт применения биоинформатических методов анализа структуры метилирования генома на этапе морфологической диагностики в нейроонкологии

Авторы:

(1) Петрова Екатерина Игоревна, petrovaei@nsi.ru, ФГАУ «НМИЦ нейрохирургии им. академика Н.Н. Бурденко» Минздрава России, Москва

(2) Рыжова Марина Владимировна, MRizhova@nsi.ru, ФГАУ «НМИЦ нейрохирургии им. академика Н.Н. Бурденко» Минздрава России, Москва

(3) Галстян Сюзанна Андраниковна, SGalstyan@nsi.ru, ФГАУ «НМИЦ нейрохирургии им. академика Н.Н. Бурденко» Минздрава России, Москва

(4) Тельшиева Екатерина Николаевна, telisheva_k@mail.ru, ФГАУ «НМИЦ нейрохирургии им. академика Н.Н. Бурденко» Минздрава России, Москва

Ключевые слова

нейроонкология, молекулярная диагностика, эпигенетика, классификация опухолей, метилирование ДНК, машинное обучение

Актуальность

По новой классификации ВОЗ опухолей ЦНС (2021) [1], оценка структуры метилирования генома с помощью специальных микрочипов —перспективный метод определения молекулярных классов опухолей

ЦНС, она должна входить в практику морфологической и молекулярной диагностики. В диагноз помимо морфологических критериев рекомендовано включать вывод о молекулярном классе опухоли на основе генетических исследований [2]. В качестве эталона интерпретации данных о структуре метилирования ДНК, извлекаемых из биопсийного материала, были предложены платформы — классификаторы опухолей на основе машинного обучения [3]. Использование подобных готовых решений связано с рядом ограничений и не всегда позволяет сформировать заключение о метилиционном классе опухоли из-за гетерогенности образца или отсутствия похожих образцов в контрольной группе. Обойти эти ограничения можно, применяя другие методы анализа и визуализации биологических данных, позволяющие выявлять значимые взаимосвязи между образцами, группировать их по сходству, обнаруживать хромосомные аномалии и свидетельствовать в пользу определенного диагноза.

Цель

Мы исследовали доступные биоинформатические инструменты для обработки и интерактивной визуализации результатов анализа большой когорты данных метилирования ДНК на основе алгоритмов снижения размерности и анализа вариаций числа копий ДНК с целью поиска оптимального подхода для улучшения диагностики.

Материалы и методы

Проводился анализ данных метилирования ДНК 545 образцов (замороженной ткани или парафиновых блоков) опухолей ЦНС пациентов, обратившихся в НМИЦН им. Н.Н. Бурденко в 2020–2022 гг. Образцы ДНК были подготовлены с помощью набора Illumina Infinium MethylationEPIC BeadChip Kit [4]. Для вычислительной обработки исходных данных применялись библиотеки языка R: `minfi`, `Rtsne`, `umap`, `conumee` [5–8], а также графические библиотеки R `plotly` и `shiny`.

Результаты

После обработки данных метилирования с помощью онлайн-классификатора [3] исходный диагноз был уточнен до молекулярного класса в 51% случаев, остался без изменений в 24%, изменен на новый в 8%, не удалось определить в 17% случаев. Для ряда неклассифицируемых образцов удалось уточнить диагноз путем визуализации через алгоритмы UMAP/tSNE, а также оценки вариации числа копий генома.

Выводы

Наш подход с использованием дополнительных инструментов обработки и визуализации данных метилирования ДНК, а также вычисления вариаций числа копий генома является перспективным, так как позволяет извлечь дополнительную информацию из результатов молекулярного исследования, наглядно оценить сходство образцов и повысить качество диагностики в спорных случаях, когда другие доступные методы показывали противоречивые результаты [9, 10].

Список литературы

1. Louis DN, Perry A, Wesseling P, et al. The 2021 WHO Classification of Tumors of the Central Nervous System: a summary. *Neuro Oncol.* 2021;23(8):1231-1251. <https://doi.org/10.1093/neuonc/noab106>
2. Smith HL, Wadhvani N, Horbinski C. Major Features of the 2021 WHO Classification of CNS Tumors [published online ahead of print, 2022 May 16]. *Neurotherapeutics.* 2022;10.1007/s13311-022-01249-0. <https://doi.org/10.1007/s13311-022-01249-0>
3. Capper D, Jones DTW, Sill M, et al. DNA methylation-based classification of central nervous system tumours. *Nature.* 2018;555(7697):469-474. <https://doi.org/10.1038/nature26000>
4. Mansell G, Gorrie-Stone TJ, Bao Y, et al. Guidance for DNA methylation studies: statistical insights from the Illumina EPIC array. *BMC Genomics.* 2019;20(1):366. <https://doi.org/10.1186/s12864-019-5761-7>
5. van der Maaten L.J.P. and Hinton G.E. Visualizing High-Dimensional Data Using t-SNE. *Journal of Machine Learning Research* 9(Nov):2579-2605, 2008. https://lvdmaaten.github.io/publications/papers/JMLR_2008.pdf
6. McInnes, L., Healy, J., Melville J. UMAP: Uniform Manifold Approximation and Projection for Dimension Reduction, ArXiv e-prints (2018). [arXiv:1802.03426v3](https://arxiv.org/abs/1802.03426v3)
7. Aryee MJ, Jaffe AE, Corrada-Bravo H, et al. `minfi`: a flexible and comprehensive Bioconductor package for the analysis of Infinium DNA methylation microarrays. *Bioinformatics.* 2014;30(10):1363-1369. <https://doi.org/10.1093/bioinformatics/btu049>
8. Hovestadt V, Zapatka M. `conumee`: Enhanced copy-number variation analysis using Illumina DNA methylation arrays. R package version 1.9.0, <http://bioconductor.org/packages/conumee/>
9. Рыжова М.В., Галстян С.А., Тельшева Е.Н. Значение оценки метилирования ДНК в морфологической диагностике опухолей ЦНС. *Архив патологии.* 2022;84(3):65–75. <https://doi.org/10.17116/patol20228403165>
10. Петрова Е. И., Галстян С. А., Тельшева Е. Н., Рыжова М. В. Визуализация результатов анализа структуры метилирования ДНК как инструмент контроля качества молекулярной классификации опухолей ЦНС. *Российский нейрохирургический журнал им. профессора А.Л. Поленова.* 2022. Т. 14. № 4. С. 64-70. DOI 10.56618/20712693_2022_14_4_64.

Роль трепан-биопсии узловых образований щитовидной железы в дооперационной морфологической диагностике

Авторы:

(1) Плохов Владимир Николаевич, plohov64@mail.ru, Клиническая больница № 2 МЕДСИ в Боткинском проезде, Москва

(2) Сидоренко Геннадий Викторович, sidorenko.gv@medsigroup.ru, Клиническая больница № 2 МЕДСИ в Боткинском проезде, Москва

(3) Мещеряков Виталий Львович, v.mesher@icloud.com, ГБУЗ «Городская клиническая больница № 52 ДЗМ», Москва

Ключевые слова

щитовидная железа, трепан-биопсия, цитологическая диагностика

Актуальность

Цитологическая диагностика узловых образований щитовидной железы (ЩЖ) относится к определяющим обследованиям в выработке плана лечения. При выполнении тонкоигольной биопсии (ТАБ) частым цитологическим заключением, основанным на рекомендациях Международной классификации Bethesda System, 2017 (BS), является Bethesda I или неинформативная пункция, которая требует проведения повторной ТАБ. При подозрительном результате — Bethesda III, атипия неопределенного значения (фолликулярное поражение неопределенного значения), также рекомендуется повторная ТАБ. Однако при повторной ТАБ исходно неинформативные заключения могут оставаться недиагностическими. Использование трепан-биопсии позволяет получить достаточно материала для морфологической диагностики узловых образований ЩЖ и избежать повторных биопсий.

Цель

Уточнение роли трепан-биопсии узлов ЩЖ для повышения информативности цитологического заключения по международной классификации BS.

Материалы и методы

Проведен ретроспективный сравнительный анализ результатов цитологической диагностики узловых образований ЩЖ, выполненных в клинической лаборатории ГК «МЕДСИ» методом трепан-биопсии и тонкоигольной пункционно-аспирационной биопсии. Исследован материал трепан-биопсии от 44 пациентов и ТАБ от 57 пациентов.

Результаты

Распределение цитологического заключения по категориям BS после выполненной трепан-биопсии: I. Неинформативный материал — 0; II. Доброкачественное образование — 22 (50%); III. Атипия неясного значения — 1 (2%); IV. Фолликулярная неоплазия — 9 (21%); V. Подозрение на злокачественное поражение — 8 (18%); VI. Злокачественное поражение — 4 (9%). Распределение цитологического заключения по категориям BS после выполненной ТАБ: I. Неинформативный материал — 7 (13%); II. Доброкачественное образование — 23 (43%); III. Атипия неясного значения — 4 (7%); IV. Фолликулярная неоплазия — 12 (22%); V. Подозрение на злокачественное поражение — 5 (9%); VI. Злокачественное поражение — 4 (6%).

Выводы

Отрицательной стороной ТАБ узлов ЩЖ является вероятность получения неинформативных результатов Bethesda I и атипии неясного значения Bethesda III, что вызывает необходимость проведения повторных биопсий. Выполнение трепан-биопсий узлов ЩЖ позволяет всегда получить достаточно материала для проведения цитологического исследования, значительно повысить информативность заключений цитологов.

Список литературы

1. Cibas ES, Ali SZ. The Bethesda system for reporting thyroid cytopathology. Am J Clin Pathol. 2009;132(5):658-665.
2. Syed Z. Ali, Edmund S. Cibas. The Bethesda System for Reporting Thyroid Cytopathology. 2018.151.P.
3. Yang J, Schnadig V, Logrono R, Wasserman PG. Fine-needle aspiration of thyroid nodules: a study of 4703 patients with histologic and clinical correlations. Cancer. 2007;111(5):306-315.

Скрининг мутации гена *ALK* при НМРЛ иммуногистохимическим методом: опыт региона

Автор:

Сайнога Татьяна Владимировна, *tuu-tangri@mail.ru*, ГБУЗ «НИИ — ККБ № 1 им. профессора С.В. Очаповского» Минздрава Краснодарского края, Краснодар

Ключевые слова

терапевтическая мутация, *ALK*, немелкоклеточный рак легкого

Актуальность

Рак легких становится ведущей причиной смерти от онкологических заболеваний. В настоящее время выделены определенные генетические альтерации, являющиеся мишенями для таргетной терапии, которая может улучшить клинические исходы у значительной части пациентов с немелкоклеточным раком легкого (НМРЛ) на поздних стадиях. Для того чтобы полностью прояснить картину молекулярной эпидемиологии и ее клиническое значение при НМРЛ, необходимо иметь всесторонние данные различных молекулярных исследований.

Цель

Анализ эпидемиологических данных для оценки профиля терапевтической мутации в гене *ALK* при НМРЛ в Краснодарской крае.

Материалы и методы

Нами было исследовано 702 случая НМРЛ с помощью иммуногистохимического метода с антителом *ALK*, клон D5F3. Использованы система детекции OptiView DAB IHC Detection Kit и набор для усиления сигнала OptiView Amplification Kit (Roche, Ventana Medical Systems). Исследование произведено на иммуноштейнере Ventana BenchMark XT.

Результаты

Согласно эпидемиологическим исследованиям, аберрации *ALK* действуют как онкогенные факторы в 1–10% случаев НМРЛ, но частота таких аберраций значительно различается среди разных популяций. Например, сообщалось о более высокой распространенности *ALK* -положительного рака легкого у пациентов азиатских национальностей по сравнению с новозеландскими европейцами (4,4%). В нашем регионе выявлена относительно высокая распространенность мутации *ALK* в НМРЛ — положительные случаи составили 9,6% (68 случаев). Транслокации *ALK* были обнаружены как у пациентов моложе 40 лет, так и у пациентов старше 70 лет практически во всех исследованиях, по нашим данным, разброс составил от 24 до 82 лет. Коломбино и др. обнаружили значительно более высокую частоту *ALK*- перестроек у пациентов с аденокарциномой легкого в возрасте до 50 лет по сравнению с пожилыми людьми. В нашем исследовании пациентов в группах до 50 и старше 50 было примерно равное количество (32 и 36 соответственно). Средний возраст больных составил 57,4 года. Таким образом, по данным нашего исследования, транслокации *ALK* более распространены среди пациентов шестого десятилетия жизни (21 случай из 68), что несколько не соответствует мировым данным, согласно которым они более характерны для лиц четвертого или пятого десятилетия жизни. Никогда не курившие или легкие курильщики также с большей вероятностью несут перестройку *ALK*; в опубликованных исследованиях до 70–80% пациентов никогда не курили. В нашем исследовании никогда не курили 78%, бросили 10 лет назад и более — 7%, продолжают курить — 15% пациентов. При этом явных гендерных предрасположенностей на сегодняшний день не выявлено, что не подтверждается нашими данными, так как женщин было 65%, мужчин 35%. Возможно, это связано с более высоким уровнем распространения курения среди мужчин в исследуемом регионе.

Выводы

Таким образом, перестройки *ALK* у пациентов с НМРЛ в Краснодарском крае более часты у некурящих женщин вне зависимости от возраста.

Список литературы

1. Colombino, M.; Paliogiannis, P.; et al. EGFR, KRAS, BRAF, ALK, and cMET genetic alterations in 1440 Sardinian patients with lung adenocarcinoma. // BMC Pulm. Med. 2019, 19, 209.
2. McKeage, M.J.; Tin Tin, S.; et al. Screening for Anaplastic Lymphoma Kinase (ALK) gene rearrangements in non-small cell lung cancer (NSCLC) in New Zealand. // Intern. Med. J. 2020, 50, 716–725.

3. Sara S Fois ; Panagiotis Paliogiannis ; et al. Molecular Epidemiology of the Main Druggable Genetic Alterations in Non-Small Cell Lung Cancer. // Int J Mol Sci. 2021 Jan 9;22(2):612.

Нодулярная лимфома Ходжкина с лимфоцитарным преобладанием у детей. Прогностическое значение иммуноархитектурных паттернов

Авторы:

(1) Сенченко Мария Анатольевна, senchenko.mariia@yandex.ru, ФГБУ «НМИЦ ДГОИ им. Дмитрия Рогачева» Минздрава России, ФГБУ «НМИЦ онкологии им. Н.Н. Блохина» Минздрава России, Москва

(2) Абрамов Дмитрий Сергеевич, abramovd_s@bk.ru, ФГБУ «НМИЦ ДГОИ им. Дмитрия Рогачева» Минздрава России, Москва

(3) Мякова Наталья Валерьевна, nmiakova@mail.ru, ФГБУ «НМИЦ ДГОИ им. Дмитрия Рогачева» Минздрава России, Москва

(4) Коновалов Дмитрий Михайлович, dmk_nadf@mail.ru, ФГБУ «НМИЦ ДГОИ им. Дмитрия Рогачева» Минздрава России, Москва

Ключевые слова

нодулярная лимфома Ходжкина с лимфоцитарным преобладанием, иммуноархитектурные паттерны, лимфомы, дети

Актуальность

При лечении нодулярной лимфомы Ходжкина с лимфоцитарным преобладанием (НЛХЛП) у детей в части случаев отмечается плохой ответ на проводимую первую линию терапии [1], в связи с чем продолжается поиск факторов неблагоприятного клинического течения НЛХЛП, одним из которых может стать иммуноархитектурный паттерн. Особенно это актуально вследствие деэскалации проводимой терапии у детей с НЛХЛП, которая направлена на снижение отдаленных неблагоприятных эффектов химио- и лучевой терапии [2].

Цель

Сравнить клинические характеристики, особенности ответа на проводимую терапию в зависимости от типа иммуноархитектурного паттерна НЛХЛП у детей.

Материалы и методы

В ретроспективное исследование включено 70 пациентов в возрасте от 2 до 18 лет (стадия I–II, n=49, 70%, стадия III–IV, n=21, 30%; мужской пол — 56, женский пол — 14; медиана возраста 10 лет), которые с учетом гистологической картины были разделены на две группы [3]: типичные паттерны (A и B, n=28, 40%) и атипичные паттерны (C, D, E, F, n=42, 60%). При сравнении двух групп был применен точный критерий Фишера.

Результаты

Статистически значимых различий в клинической картине (стадия, B-симптомы, поражение лимфатических узлов средостения и внутрибрюшных) между двумя группами паттернов выявлено не было за исключением наличия массивного поражения (≥ 6 см) лимфатических узлов, которое было установлено у 11 пациентов с атипичными паттернами (типичный — 0/25, 0% vs атипичный — 11/40, 27,5%, p=0,004 51). При проведении первой линии терапии в группе пациентов с атипичными паттернами реже удавалось достичь полной ремиссии (типичный — 27, 96,4% vs атипичный — 16, 61,9%, p=0,0012). При этом наличие массивного поражения не влияло на частоту достижения полной ремиссии (массивное поражение есть — 6/11, 54,5% vs массивное поражение отсутствует — 40/53, 75,4%, p=0,266). Влияние паттерна на частоту развития рецидива не выявлено (типичный — 3/28, 10,7% vs атипичный 8/42, 19,1%, p=0,506). Общая выживаемость составила 98,6% (медиана — 42 мес, размах — 3–111 мес).

Выводы

Выявлена более высокая частота неблагоприятных исходов у пациентов с атипичными паттернами НЛХЛП. Необходимо дальнейшее изучение прогностического значения иммуноархитектурных паттернов, которые могут стать одним из критериев стратификационной шкалы риска при распределении на терапевтические группы пациентов с НЛХЛП.

Список литературы

1. G. W. Hall et al. Outcome of children with nodular lymphocyte predominant Hodgkin lymphoma — A Children's Cancer and Leukaemia Group report, Br. J. Haematol., vol. 138, no. 6, pp. 761–768, 2007. DOI: 10.1111/j.1365-2141.2007.06736.x.
2. A. Shankar et al. Treatment outcome after low intensity chemotherapy [CVP] in children and adolescents with early stage nodular lymphocyte predominant Hodgkin's lymphoma — An Anglo-French collaborative report // Eur. J. Cancer, vol. 48, no. 11, pp. 1700–1706, 2012. DOI: 10.1016/j.ejca.2011.10.018.
3. Z. Fan, Y. Natkunam, E. Bair, R. Tibshirani, and R. A. Warnke. Characterization of variant patterns of nodular lymphocyte predominant Hodgkin lymphoma with immunohistologic and clinical correlation Am. J. Surg. Pathol., vol. 27, no. 10, pp. 1346–1356, 2003. DOI: 10.1097/0000478-200310000-00007.

Феномен опухолевого почкования при III стадии колоректального рака

Авторы:

(1) Тележникова Инесса Михайловна, i.telezhnikova@inbox.ru, ГБУЗ «Московский клинический научно-практический центр им. А.С. Логинова ДЗМ», ГБУЗ МО «Московский областной научно-исследовательский клинический институт им. академика М.Ф. Владимирского», Москва

(2) Сетдикова Галия Равиловна, g.setdikova@mknc.ru, ГБУЗ «Московский клинический научно-практический центр им. А.С. Логинова ДЗМ», ГБУЗ МО «Московский областной научно-исследовательский клинический институт им. академика М.Ф. Владимирского», Москва

(3) Еремеева Елизавета Романовна, eremeevaelizaveta@bk.ru, ГБУЗ МО «Московский областной научно-исследовательский клинический институт им. академика М.Ф. Владимирского», Москва

(4) Хомерики Сергей Германович, s.khomeriki@mknc.ru, ГБУЗ «Московский клинический научно-практический центр им. А.С. Логинова ДЗМ», Москва

Ключевые слова

феномен опухолевого почкования, колоректальный рак, III стадия, морфологическое исследование

Актуальность

Феномен опухолевого почкования (tumor budding — Bd) является общепризнанным значимым прогностическим биомаркером рака толстой кишки, предиктором метастазирования в лимфатические узлы при стадии T1. Однако воспроизводимость оценки Bd патоморфологами остается неоптимальной.

Цель

Оценить значение Bd для стратификации риска при колоректальном раке T3 в российской популяции.

Материалы и методы

Проведен ретроспективный анализ Bd на отсканированных слайдах готовых гистологических препаратов, окрашенных гематоксилином и эозином. Оценку производили по критериям Bd, принятым на Международной консенсусной конференции по опухолевому почкованию 2016 г. (ITVCC2016) и классифицировали как Bd1 (0–4 почки/0,785 мм²), Bd2 (5–9 почек) и Bd3 (≥10 почек).

Результаты

Были проанализированы образцы от 40 пациентов, больных колоректальным раком. Bd1, Bd2 и Bd3 наблюдались в 42, 35 и 23% случаев соответственно. Bd2 и Bd3 были связаны с сосудистой (P=0,003) и периневральной инвазиями (P=0,005). Показатель 3-летней безрецидивной выживаемости больных для Bd (1 против 2–3) составил 80,4% против 68,2% (P=0,001).

Выводы

Bd продемонстрировал свою независимую прогностическую ценность. Учитывая полученные данные, Bd в соответствии со стандартом ITVCC 2016, должен быть отражен в каждом морфологическом заключении у пациентов с колоректальным раком III стадии.

Список литературы

1. Basile D et al. Tumor budding is an independent prognostic factor in stage III colon cancer patients: a post-hoc analysis of the IDEA-France phase III trial (PRODIGE-GERCOR). Annals of Oncology. 2022; 33(6): 626–637. DOI: <https://doi.org/10.1016/j.annonc.2022.03.002>

- Lugli A D et al. Recommendations for reporting tumor budding in colorectal cancer based on the International Tumor Budding Consensus Conference (ITBCC) 2016. *Modern Pathology*. 2017; 30: 1299–1311. DOI: <https://doi.org/10.1038/modpathol.2017.46>.

Динамическая оценка экспрессии гормональных рецепторов в раке молочной железы до и после неoadъювантной химиотерапии

Авторы:

(1) Тележникова Инесса Михайловна, i.telezchnikova@mknc.ru, ГБУЗ «Московский клинический научно-практический центр им. А.С. Логинова ДЗМ», ГБУЗ МО «Московский областной научно-исследовательский клинический институт им. академика М.Ф. Владимирского», Москва

(2) Жукова Людмила Григорьевна, l.zhukova@mknc.ru, ГБУЗ «Московский клинический научно-практический центр им. А.С. Логинова ДЗМ», Москва

(3) Еремеева Елизавета Романовна, eremeevaelizaveta@bk.ru, ГБУЗ МО «Московский областной научно-исследовательский клинический институт им. академика М.Ф. Владимирского», Москва

(4) Сетдикова Галия Равилевна, g.setdikova@mknc.ru, ГБУЗ «Московский клинический научно-практический центр им. А.С. Логинова ДЗМ», ГБУЗ МО «Московский областной научно-исследовательский клинический институт им. академика М.Ф. Владимирского», Москва

Ключевые слова

рак молочной железы, неoadъювантная химиотерапия, рецепторы ER, рецепторы PR

Актуальность

В последние годы испытания неoadъювантного лечения показали, что люминальные подтипы рака молочной железы, определенные на основе суррогатного молекулярного тестирования, демонстрируют различные показатели ответа и рецидивов, что диктует необходимость применения персонализированного подхода.

Цель

Определить характер экспрессии гормональных рецепторов до и после неoadъювантной химиотерапии (НАТ).

Материалы и методы

Проведено ретроспективное когортное исследование, выполненное на материале от 60 пациенток с резидуальной опухолью. Проводилась оценка иммуногистохимических реакций по шкале Allred, дополнительно оценивался статус гетерогенности окрашивания. Материалом исследования послужили готовые гистологические блоки биопсийного и послеоперационного материала. Проведен анализ динамики экспрессии рецепторов ER, PR.

Результаты

В когорту исследования вошли женщины, средний возраст которых составил $43,5 \pm 14$ лет. При оценке рецепторного статуса ER до НАТ сумма баллов по Allred составляла 5, 6 и 7 у 23 (38,3%) пациенток, 8 — у 37 (61,7%) пациенток. После НАТ наблюдалось статистически значимое снижение суммы баллов по Allred ($p=0,002$). Гетерогенность окрашивания была определена у 6 (10,0%) пациенток. При оценке рецепторного статуса PR до НАТ сумма баллов по Allred составляла 0 у 18 (30,0%) пациенток, 2 и 7 — у 3 (5,0%) пациенток, 4 — у 2 (3,3%), 8 — у 35 (58,3%) пациенток, суммы баллов 3, 6 были выявлены в единичных случаях. После НАТ наблюдалось статистически значимое снижение суммы баллов по Allred ($p < 0,0001$). Гетерогенность окрашивания была определена у 7 (11,6%) пациенток.

Выводы

Результаты показывают необходимость повторного исследования статуса ER, PR в хирургических образцах после НАТ.

Список литературы

- Penault-Llorca F et al. Biomarkers of residual disease after neoadjuvant therapy for breast cancer. *Nat Rev Clin Oncol*. 2016;13(8):487–503. DOI: <https://doi.org/10.1038/nrclinonc.2016.1>
- Niikura N et al. Changes in tumor expression of HER2 and hormone receptors status after neoadjuvant chemotherapy in 21 755 patients from the Japanese breast cancer registry. *Annals of Oncology*. 2016;27:480–487. DOI: <https://doi.org/10.1093/annonc/mdv611>.

Взаимосвязь днРНК–GHET1 и микроРНК при раке предстательной железы

Авторы:

(1) Тимофеева Софья Владимировна, timofeeva.sophia@gmail.com, ФГБУ «Национальный медицинский исследовательский центр онкологии» Минздрава России, Ростов-на-Дону

(2) Филиппова Светлана Юрьевна, filsv@yandex.ru, ФГБУ «Национальный медицинский исследовательский центр онкологии» Минздрава России, Ростов-на-Дону

(3) Ситковская Анастасия Олеговна, grankina.anastasia@mail.ru, ФГБУ «Национальный медицинский исследовательский центр онкологии» Минздрава России, Ростов-на-Дону

(4) Новикова Инна Арнольдовна, novikovainna@yahoo.com, ФГБУ «Национальный медицинский исследовательский центр онкологии» Минздрава России, Ростов-на-Дону

Ключевые слова

длинные некодирующие РНК, микроРНК, lncRNA, GHET1, рак предстательной железы

Актуальность

Многочисленные исследования показали, что длинные некодирующие РНК (днРНК) играют важную роль в возникновении и развитии различных видов рака [1]. Так, например, днРНК GHET1 способствует росту рака предстательной железы через сигнальные пути окислительного стресса и противостоит противоопухолевому лекарственному средству паклитакселу, которое в будущем можно использовать в качестве мишени для противоопухолевой терапии и терапии лекарственной устойчивости в клиниках [2].

Цель

Целью нашего исследования был биоинформатический поиск взаимодействия днРНК- GHET1 и микроРНК при раке предстательной железы.

Материалы и методы

Комплексный поиск взаимодействия днРНК- GHET1 (ENST00000627071) и микроРНК при раке предстательной железы был проведен с помощью алгоритма LncRRISearch [3]. LncRRISearch включает в себя множество анализов локальных взаимодействий оснований, предсказанных Riblast для каждой днРНК. Основными критериями, используемыми для определения наиболее вероятных взаимодействий между мРНК и днРНК, является минимальная свободная энергия (KCAL/MOL). Далее мы проанализировали три установленных взаимодействия днРНК с транскриптом GHET1 (ENST00000627071), используя базу данных LNCRNASNP2-HUMAN [4], и определили связанные с ними микроРНК при RPM \geq 1 (т.е. микроРНК с высокой экспрессией).

Результаты

Для транскрипта GHET1 (ENST00000627071) мы идентифицировали более трех днРНК, которые продемонстрировали наибольшую вероятность взаимодействия: RP11-573D15.8-018 (ENST00000627551), LA16c-358B7.4-001 (ENST00000339021) и RP13-580B18.4-001 (ENST00000624628). Далее мы провели поиск микроРНК с высокой экспрессией в регионах выше упомянутых днРНК и установили, что при условии RPM \geq 1, RP11-573D15.8-018 взаимодействует с miR-1266-5p и miR-766-3p. В то же время LA16c-358B7.4-001 взаимодействует с 22 микроРНК: miR-150-5p, miR-210-3p, miR-326, miR-550a-5p, miR-517-5p, miR-197-3p, miR-26b-3p, miR-550a-3p, miR-2355-5p, miR-223-3p, miR-433-3p, miR-3614-5p, miR-654-5p, miR-30b-3p, miR-940, miR-128-3p, miR-214-3p, miR-760, miR-370-3p, miR-942-5p, miR-193b-5p, miR-513a-5p. RP13-580B18.4-001 связана с miR-500a-3p, miR-892b, miR-1258, miR-512-5p, miR-134-5p, miR-31-5p, miR-498, miR-17-3p, miR-124-3p, miR-125b-2-3p, miR-1180-3p, miR-127-5p, miR-328-3p, miR-486-5p, miR-708-5p, miR-3127-5p, miR-940, miR-28-5p, miR-202-3p, miR-1254, miR-30b-3p, miR-509-5p, miR-509-3-5p, miR-378c, miR-146b-3p.

Выводы

В результате мы получили функциональные карты, которые могут быть полезны для дальнейших исследований новых возможных маркеров для ранней диагностики рака предстательной железы.

Список литературы

1. Timofeeva SV, et al. Polymorphism rs2383207 of CDKN2B-AS and Susceptibility to Atherosclerosis: A Mini Review. *Noncoding RNA*. 2022;8(6):78.
2. Wen Y, et al. Long noncoding RNA GHET1 promotes cell proliferation through oxidative stress in prostate cancer. *J Biochem Mol Toxicol*. 2023;e23369.

3. Fukunaga, et al. LncRRsearch: a web server for lncRNA-RNA interaction prediction integrated with tissue-specific expression and subcellular localization data. *Frontiers in genetics* 10 (2019): 462.
4. Miao, Ya-Ru, et al. «lncRNASNP2: an updated database of functional SNPs and mutations in human and mouse lncRNAs.» *Nucleic acids research* 46.D1 (2018): D276-D280.

Иммуногистохимическая экспрессия E1/E4 для дифференциальной диагностики плоскоклеточных интраэпителиальных поражений шейки матки

Авторы:

- (1) Трегубова Анна Васильевна, dr.a.tregubova@gmail.com, ФГБУ «НМИЦ АГП им. В.И. Кулакова» Минздрава России, Москва
- (2) Добровольская Дарья Алексеевна, dashagri@yandex.ru, ФГБУ «НМИЦ АГП им. В.И. Кулакова» Минздрава России, Москва
- (3) Бадлаева Алина Станиславовна, a_badlaeva@oparina4.ru, ФГБУ «НМИЦ АГП им. В.И. Кулакова» Минздрава России, Москва
- (4) Литвинов Арсений Александрович, litvinov@ispras.ru, ФГБУН Институт системного программирования им. В.П. Иванникова РАН, Москва
- (5) Карпулевич Евгений Александрович, karpulevich@ispras.ru, ФГБУН Институт системного программирования им. В.П. Иванникова РАН, Москва
- (6) Асатурова Александра Вячеславовна, a_asaturova@oparina4.ru, ФГБУ «НМИЦ АГП им. В.И. Кулакова» Минздрава России, Москва

Ключевые слова

ВПЧ, ИГХ, дисплазия.

Актуальность

Репликация и размножение вируса папилломы человека (ВПЧ) строго обусловлены вирусными и клеточными регуляторными белками и связаны с процессом дифференцировки эпителиальных клеток. Белок E1/E4 играет важную роль в облегчении и поддержке амплификации вирусного генома, регуляции поздней экспрессии генов, а также контроле созревания и потенцировании высвобождения дочерних вирионов путем дестабилизации кератиновых волокон и остановки клеточного цикла в фазе G2.

Цель

Цель нашего исследования — оценка диагностического потенциала иммуногистохимической (ИГХ) экспрессии вирусного белка E1/E4 для верификации плоскоклеточных интраэпителиальных поражений шейки матки.

Материалы и методы

В исследование включены парафиновые блоки 85 пациенток: 20 пациенток с HSIL, 26 с LSIL, 22 с диагнозом «хронический цервицит» и 17 пациенток составили контрольную группу с неизменным многослойным плоским эпителием шейки матки. Иммуногистохимическое исследование проводили на депарафинированных срезах толщиной 4 мкм с использованием антитела HPV16 E1+E4 (Abcam), клон 2E7, хозяин мышь, разведение 1:1000. Окрашивание E4 оценивалось как отрицательное, умеренное (когда наблюдалось ограниченное положительное окрашивание в поверхностном слое эпителия) или выраженное (когда имело место распространенное положительное окрашивание в поверхностном слое эпителия и ниже).

Статистическую обработку полученных данных проводили в программе Statistica 10 (StatSoft, Inc., США) с использованием критерия χ^2 .

Результаты

При исследовании ИГХ-экспрессии было выявлено, что экспрессия E1/E4 наиболее выражена в образцах с морфологическими признаками LSIL (положительная экспрессия отмечалась в 40,5%, в 19,3% умеренная и в 21,3% выраженная), в образцах с морфологическими признаками HSIL экспрессия E1/E4 отмечалась только в 10% образцов (в 5% умеренная и в 5% выраженная). В образцах без диспластических изменений шейки матки экспрессия E1/E4 отмечалась еще реже, чем при HSIL: только в 13,6% образцов с признаками хронического цервицита была выявлена умеренная экспрессия данного маркера (выраженная экспрессия не отмечалась), в

то время как при неизменном эпителии шейки матки окрашивание E1/E4 не было выявлено ни в одном из исследуемых случаев ($p < 0,001$).

Выводы

Наиболее высокой экспрессией белков E1/E4 обладали образцы LSIL, в то время как по мере нарастания тяжести дисплазии экспрессия данных белков снижалась, что согласуется с данными недавно опубликованных исследований. Таким образом, E1/E4 является перспективным маркером именно начальных стадий патологического влияния ВПЧ на многослойный плоский эпителий шейки матки.

Использованная литература

1. Wilson, R., Fehrmann, F., & Laimins, L. A. (2005). Role of the E1--E4 protein in the differentiation-dependent life cycle of human papillomavirus type 31. *Journal of virology*, 79(11), 6732–6740. <https://doi.org/10.1128/JVI.79.11.6732-6740.2005>

Дефицит SMARCA4/SMARCA2 при низкодифференцированном/недифференцированном немелкоклеточном раке легкого

Авторы:

(1) Федорова Александра Валерьевна, fedorova-av@ldc.ru, ООО «Лечебно-диагностический центр Международного института биологических систем им. Сергея Березина», Санкт-Петербург

(2) Раскин Григорий Александрович, raskin@ldc.ru, ООО «Лечебно-диагностический центр Международного института биологических систем им. Сергея Березина», ФГБОУ ВО «Санкт-Петербургский государственный университет», Санкт-Петербург

(3) Завалишина Лариса Эдуардовна, zavalishina1@mail.ru, ФГБОУ ДПО «РМАНПО» Минздрава России, Москва

(4) Мухина Марина Семеновна, mukhina@ldc.ru, ООО «Лечебно-диагностический центр Международного института биологических систем им. Сергея Березина», Санкт-Петербург

Ключевые слова

SMARCA4, BRG1, SMARCA2, рак легкого

Актуальность

Соматические мутации SMARCA4 и потеря белка BRG1 выявляются в различных опухолях. При немелкоклеточном раке легкого (НМРЛ) нарушение экспрессии SMARCA4 коррелирует с плохой общей выживаемостью и резистентностью опухоли к стандартной химиотерапии. Кроме этого, от 10 до 30% SMARCA4 — дефицитных опухолей легкого теряют экспрессию SMARCA2, что может способствовать прогрессированию опухоли. В связи с этим потеря экспрессии SMARCA4 и SMARCA2 рассматривается как потенциальный биомаркер неблагоприятного прогноза при НМРЛ. В то же время мутации в гене SMARCA4 являются взаимоисключающими с наиболее распространенными драйверными мутациями при НМРЛ, такими как EGFR, ALK, MET, ROS1 и RET.

Цель

Оценить частоту встречаемости опухолей с дефицитом SMARCA4 при недифференцированном и/или низкодифференцированном немелкоклеточном раке легкого.

Материалы и методы

Ретроспективное и проспективное исследование проводилось на гистологическом материале 140 пациентов с диагнозом НМРЛ. Полученные срезы окрашивались иммуногистохимически с использованием первичных антител anti-BRG1(SMARCA4) (EPR3912, Abcam), Anti-SMARCA2/BRM (EPR23103-44, Abcam), TTF-1 (SPT24, Leica) и p63 (DAK-p63, DAKO). Негативной реакцией для SMARCA4 и SMARCA2 считалось полное отсутствие окрашивания ядер опухолевых клеток при сохранном окрашивании клеток внутреннего положительного контроля. Снижение интенсивности окрашивания в опухолевых клетках по сравнению с клетками стромы оценивалось как ослабление реакции.

Результаты

В результате исследования потеря SMARCA4 была выявлена в 28 случаях. Случаи были определены как SMARCA4 — дефицитный НМРЛ (21 случай) и SMARCA4 — дефицитная недифференцированная опухоль (7 случаев). Средний возраст пациентов с потерей SMARCA4 составил 60 и 63 года соответственно. Статус

курения был известен для 15 из 28 пациентов, средний индекс курения составил $56 \pm 9,0$ пачка/лет. При анализе стадий заболевания у пациентов со SMARCA4 — дефицитными опухолями больше всего случаев приходилось на I стадию — 42% случаев, II стадию — 33% случаев, на III стадию — 8% случаев и IV стадию — 17%. Половина случаев (55,5%) с потерей SMARCA4 были TTF1/p63-негативным. Оценка SMARCA2 проведена в 25 случаях с потерей SMARCA4. Совместная потеря обоих маркеров выявлена в 6 случаях, все они были представлены SMARCA4 — дефицитными недифференцированными опухолями. В 3 случаях SMARCA4 — дефицитного HMPЛ было выявлено частичное выпадением SMARCA2.

Выводы

Проведенное исследование показало, что SMARCA4 — дефицитные опухоли легкого выявляются в 20% случаев недифференцированного и/или низкодифференцированного HMPЛ, из них до половины случаев приходится на TTF1/p63-негативные опухоли. В связи с этим целесообразно дальнейшее исследование этих опухолей с оценкой общей и безрецидивной выживаемости.

Список литературы: —

Собственные результаты исследования сигнальных лимфоузлов при меланоме кожи

Авторы:

(1) Чуглова Дина Александровна, dchuglova@gmail.com, ФГБУ «НМИЦ онкологии им. Н.Н. Петрова» Минздрава России, Санкт-Петербург

(2) Артемьева Анна Сергеевна, oinochoya@gmail.com, ФГБУ «НМИЦ онкологии им. Н.Н. Петрова» Минздрава России, Санкт-Петербург

(3) Эберт Мария Альбертовна, mary.ebert.spb@gmail.com, ФГБУ «НМИЦ онкологии им. Н.Н. Петрова» Минздрава России, Санкт-Петербург

(4) Нюганен Анна Олеговна, carridwenmcfall@gmail.com, ФГБУ «НМИЦ онкологии им. Н.Н. Петрова» Минздрава России, Санкт-Петербург

Ключевые слова

меланома, сигнальный лимфоузел, БСЛУ, метастазы меланомы

Актуальность

Заболеваемость и смертность при меланоме кожи остаются значимой медико-социальной проблемой как в России, так и в мире. Выполнение биопсии сигнального лимфоузла — необходимое условие для адекватного стадирования и формулирования показаний для адьювантной терапии. Гистологическое исследование сигнального лимфоузла представляет собой определенную проблему, так как метастазом считается любое количество опухолевых клеток, обнаружение которых исключительно в окрашенных гематоксилином и эозином препаратах с использованием световой микроскопии может быть затруднительно.

Цель

Улучшение качества гистологического исследования сигнальных лимфоузлов при меланоме кожи.

Материалы и методы

В исследование были включены препараты 799 пациентов с меланомой кожи, которым была выполнена биопсия сигнального лимфоузла в промежуток между 2018 и 2023 г. В 229 случаях сигнальный лимфоузел разрезался вдоль и для исследования обе половины укладывались в разные кассеты. В 570 случаях лимфоузлы разрезались поперек с шагом в 2 мм и укладывались в одну кассету. После стандартной проводки в 1-й группе в 80 случаях выполнялись по одному срезу с парафинового блока, в 149 случаях выполнялось по 9 срезов. Срезы окрашивались гематоксилином и эозином. В 2-й группе выполнялись два среза, один из которых окрашивался гематоксилином и эозином по стандартной методике, а второй окрашивался с использованием специфических для меланомы иммуногистохимических маркеров (SOX10, S100, tyrosinasa, KBA62, MITF).

Результаты

При стандартном гистологическом исследовании лимфоузлов обнаружение метастаза более 2 мм в наибольшем измерении не составляло затруднений. При анализе одного среза, окрашенного гематоксилином

и эозином, метастаз меньшего размера был найден в 4 случаях из 80 (5%); девяти срезов, окрашенных гематоксилином и эозином метастатически пораженными были лимфоузлы в 3 случаях из 149 (2,01%). В то время как в группе, где использовался иммуногистохимический метод, метастазы менее 2 мм и изолированные опухолевые клетки были обнаружены в 114 случаях из 570 (20%). Среди всех случаев с выявленным метастазом в сигнальном лимфоузле распределение по стадии первичной опухоли было следующим: 10,3% составляли меланомы T1 (17 случаев из 165 исследованных), 7% — T2 (25 из 240), 18,4% — T3 (39 из 212), 31,7% — T4 (52 из 164). В 18 случаях стадия первичной опухоли была неизвестна, у 4 пациентов из них был обнаружен метастаз. Среднее значение наибольшего измерения опухолевого депозита в сигнальном лимфоузле в группе T1 и T2 составило 1,98 мм, в группе T3 и T4 — 4,43 мм.

Выводы

Исследование окрашенных иммуногистохимически срезов сигнального лимфоузла, рассеченного вдоль с шагом 2 мм, позволяет улучшить выявляемость метастазов меланомы менее 2 мм и изолированных опухолевых клеток.

Список литературы

1. Amin MB, Edge S, Greene F, Byrd DR, Brookland RK, Washington MK, Gershenwald JE, Compton CC, Hess KR, et al. (Eds.). AJCC Cancer Staging Manual (8th edition).
2. Protocol for the examination of specimens from patients with melanoma of the skin. College of American Pathologists 2017.

Оценка изменений волокнистого компонента стромы в прогрессирующих меланом хориоидеи

Авторы:

(1) Шаманова А.Ю., anna-sha@bk.ru, ГАУЗ «Челябинский областной клинический центр онкологии и ядерной медицины», ФГБОУ ВО «Южно-Уральский государственный медицинский университет» Минздрава России, Челябинск

(2) Казачков Е.Л., doctorkel@mail.ru, ФГБОУ ВО «Южно-Уральский государственный медицинский университет» Минздрава России, Челябинск

(3) Власова В.М., vvlasova02@mail.ru, ФГБОУ ВО «Южно-Уральский государственный медицинский университет» Минздрава России, Челябинск

Ключевые слова

меланома хориоидеи, метастазирование, строма опухоли, волокна

Актуальность

Меланома хориоидеи (МХ) — внутриглазная опухоль, метастазирующая вне зависимости от вида проведенного лечения. В процессе прогрессирования и метастазирования опухоли ее микроокружение претерпевает морфологические изменения [1–3].

Цель

Оценить распределение волокнистого компонента стромы метастазирующих меланом хориоидеи.

Материалы и методы

С применением гистологических и иммуногистохимических методов [Collagen-IV (Clone CIV 22)] проведено исследование тканевого материала МХ пациентов, проходивших лечение с клиническими стадиями МХ T2(a,b,c)-3N0M0 за период 2013–2017 гг. на базе Челябинского областного клинического центра онкологии и ядерной медицины. На основании критериев включения и исключения сформированы две группы исследования (ГИ): 1-я — МХ без отдаленных метастазов в анамнезе (n=20), 2-я — с отдаленными метастазами в печень (n=10), а также проведен подгрупповой анализ (в 2 ГИ) вторичных очагов МХ (n=10).

Результаты

Средний возраст пациентов составил 62 года в соотношении по полу: женщин — 15 (50%), мужчин — 15 (50%). Медиана времени до метастазирования опухоли на момент проведения исследования и оценки параметров — 32 (17; 40) мес. Изучены веретенчатые МХ (n=7), эпителиоидноклеточные МХ (n=8), смешанноклеточные МХ (n=15). В ходе оценки распределения коллагена базальных мембран обнаружена его

ИГХ-экспрессия не только в стенках сосудов, но и в виде хаотично переплетающихся пучков, оплетающих опухолевые клетки. В строме опухоли обнаружено очаговое распределение хаотичных волокон коллагена 4-го типа с преобладанием в метастазирующих МХ. Так, при количественной оценке медиана объемной плотности коллагена 4-го типа в 1-й группе исследования составила 0,7 (0,1;1,1), в 2-й группе — 1,9 (1,2;2,2), $p=0,002$.

Выводы

Оценка волокнистого компонента в метастазирующих меланомах хориоидеи позволяет выделить показатели, обладающие прогностической ценностью. Стромальный компонент в опухоли можно использовать для прижизненной оценки потенциала прогрессирования увеальных меланом.

Список литературы

1. Shields CL, Kaliki S, Furuta M, Mashayekhi, Shields JA. Clinical spectrum and prognosis of uveal melanoma based on age at presentation in 8,033 cases. *Retina*. 2012;32(7):1363–72.
2. Бровкина А.Ф. (ред.). Офтальмоонкология. Руководство для врачей. Москва: Медицина, 2002. 424 с.
3. Панова И.Е., Власова О.С., Гюнтнер Е.И., Самкович Е.В., Шаманова А.Ю. Клинико-инструментальные критерии риска метастазирования меланомы хориоидеи // Российский офтальмологический журнал. 2019;12(3):30–36.

Контроль молекулярно-биологических подтипов рака молочной железы в патологоанатомическом отделении

Авторы:

(1) *Шурыгина Елена Ивановна*, shuryginalena@mail.ru ГБУЗ «Московский клинический научно-практический центр им. А.С. Логинова ДЗМ», Москва

(2) *Карнаухов Николай Сергеевич*, n.karnaukhov@mknc.ru, ГБУЗ «Московский клинический научно-практический центр им. А.С. Логинова ДЗМ», Москва

(3) *Пирогова Эвелина Наильевна*, e.pirogova@mknc.ru, ГБУЗ «Московский клинический научно-практический центр им. А.С. Логинова ДЗМ», Москва

(4) *Вагапова Элиза Идрисовна*, e.vagapova@mknc.ru, ГБУЗ «Московский клинический научно-практический центр им. А.С. Логинова ДЗМ», Москва

Ключевые слова

рак молочной железы, молекулярно-биологический подтип опухоли

Актуальность

Рак молочной железы (РМЖ) — один из наиболее распространенных онкологических заболеваний женского населения. Большое значение в плане выбора терапии, а также прогноза имеет молекулярно-биологический подтип опухоли. Данные о частоте встречаемости отдельных подтипов РМЖ отличаются в разных учреждениях.

Цель

Цель нашего исследования — сравнить частоту установления различных молекулярно-биологических подтипов РМЖ в учреждении с общемировыми данными.

Материалы и методы

Ретроспективно проанализированы данные за 2021 г. 407 пациенток с инвазивным РМЖ в возрасте от 32 до 92 лет. Оценивали гистологический тип опухоли, степень злокачественности, уровень экспрессии рецепторов стероидных гормонов (ER, PR), HER2-статус, индекс пролиферативной активности Ki67, выраженность лимфоидной инфильтрации (TILs). Статистический анализ осуществлялся с применением F-критерия.

Результаты

В нашей выборке выявлена следующая частота распределения гистологических типов инвазивного РМЖ: неспецифицированный — 81,8%, дольковый — 13,2%, муцинозный — 1,3%, тубулярный, микропапиллярный, смешанный — по 1% и апокриновый — 0,7%, среди них преобладали опухоли grade 2 (56,6%), с меньшей частотой — grade 3 (23,6%) и grade 1 (19,8%). При анализе иммунофенотипа РМЖ получены следующие данные: люминальный А подтип встречался в 24,5%; люминальный В подтип — 61,8%, среди которого HER2-негативный (51,5%) преобладал над HER2-позитивным (10,3%) подтипом; HER2-позитивный нелюминальный — 6,4% и тройной негативный — 7,3%. При этом отдельно оценивали долю ER-позитивных (88,1%), ER-негативных

(11,9%) и PR-позитивных (76,2%), PR-негативных (23,8%) раков, а также HER2 статус: 0 — 25,2%, 1+ — 47,4%, 2+ — 15,6%, 3+ — 11,8%. Среди инвазивных РМЖ преобладали опухоли с высокой пролиферативной активностью (Ki67 \geq 20%) — 61,3%, индексом Ki67 $<$ 20% — в 38,7%. При оценке TILs слабо выраженная инфильтрация (1–19%) отмечалась в 88,2%, умеренная (20–50%) — в 11,4% и выраженная (более 50%) — в 0,4%.

Выводы

Полученные нами данные по частоте встречаемости гистологических и молекулярно-биологических подтипов инвазивного РМЖ в ГБУЗ МКНЦ имени А.С. Логинова не отличаются от общелитературных. Планируется изучение корреляционных взаимосвязей между молекулярно-биологическим подтипом РМЖ и гистологическим типом опухоли, возрастом пациентов, мутационным статусом, уровнем TILs, выживаемостью и ответом на неoadъювантную терапию.

Список литературы

1. Поспехова Н.И., Головина Д.А., Филиппова М.Г., Семьянихина А.В., Дранко С.Л., Данишевич А.М., Строганова А.М. Молекулярно-биологические подтипы рака молочной железы у носителей мутаций в гене BRCA1 // Успехи молекулярной онкологии. 2020. №4. Том 7. С.29-36.
2. Xinmin Zhang. Molecular Classification of Breast Cancer: Relevance and Challenges // Arch Pathol Lab Med. 2023. 147 (1). P. 46–51.

Сопоставление результатов клинко-инструментальной и гистологической интраоперационной диагностики опухолей яичников

Авторы:

(1) *Савец Валерия Владимировна*, lalili2013@mail.ru, ГАУЗ «Челябинский областной клинический центр онкологии и ядерной медицины», ФГБОУ ВО «Южно-Уральский государственный медицинский университет» Минздрава России, Челябинск

(2) *Шаманова Анна Юрьевна*, anna-sha@bk.ru, ГАУЗ «Челябинский областной клинический центр онкологии и ядерной медицины», ФГБОУ ВО «Южно-Уральский государственный медицинский университет» Минздрава России, Челябинск

(3) *Ярина Любовь Владимировна*, yarina.lubov98@gmail.com, ФГБОУ ВО «Южно-Уральский государственный медицинский университет» Минздрава России, Челябинск

(4) *Власова Вероника Михайловна*, vvlasova02@mail.ru, ФГБОУ ВО «Южно-Уральский государственный медицинский университет» Минздрава России, Челябинск

Ключевые слова

рак яичников, прогностические критерии, позитронно-эмиссионная томография — компьютерная томография, срочное интраоперационное исследование

Актуальность

Рак яичников (РЯ) — злокачественная эпителиальная опухоль, не имеющая на сегодняшний день скрининга, выявляемая на распространенных стадиях заболевания. Верификация РЯ имеет ряд трудностей клинко-инструментальной и гистологической диагностики. Необходим поиск дополнительных прогностических критериев РЯ на основе сопоставления клинко-инструментальной и гистологической интраоперационной диагностики РЯ [1, 2].

Цель

Провести сопоставления результатов клинко-инструментальных данных и гистологических исследований при раке яичника.

Материалы и методы

Ретроспективно проанализированы медицинские карты 378 случаев РЯ пациенток Челябинского областного клинического центра онкологии и ядерной медицины с 2016 по 2021 г. У всех пациенток отмечался высокий уровень СА-125, подозрение на РЯ по данным УЗИ, КТ и МРТ. Проведен анализ клинических данных, результатов позитронно-эмиссионной томографии — компьютерной томографии (ПЭТ-КТ), патологоанатомических заключений с целью ретроспективного определения возможностей и ограничений сопоставлений, а также точности срочной интраоперационной патологоанатомической диагностики (СИПИ) онкогинекологических заболеваний.

Результаты

Сформирована выборка исследования из 110 случаев РЯ. Среди всех СИПИ в онкогинекологии диагностика опухолей яичников проводилась в 82% случаев (N=90). В ходе сравнения заключений после СИПИ и планового гистологического исследования материала зарегистрированы расхождения в заключениях только при гиподиагностике опухоли яичников в 5,8% случаев всех СИПИ (N=18), которые были связаны с трудностями диагностики, не позволяющими по криостатным тканевым срезам установить потенциал злокачественности опухоли. СИПИ показала высокую чувствительность (96%) и специфичность (97%). ПЭТ-КТ с 18-ФДГ также показала высокую чувствительность и специфичность метода (92 и 93% соответственно). Оценка сопоставимости очагов в опухоли яичника проводилась по данным ПЭТ-КТ и СИПИ и составила 82%. Результаты исследования согласуются с данными других авторов.

Выводы

СИПИ является «золотым» стандартом диагностики и верификации РЯ, преимущественно в сочетании с плановым гистологическим исследованием с целесообразностью забора большого количества тканевых фрагментов опухоли из разных участков ввиду частой гетерогенной картины РЯ. Учитывая, что воспалительные очаги в ткани также могут отображать повышенное накопление 18-ФДГ, более подробное сопоставление ПЭТ-КТ с 18-ФДГ и гистологическим исследованием из конкретных участков опухоли и ее очагов по брюшине может дать направление в поиске новых прогностических критериев злокачественности опухолей яичников.

Список литературы

1. Саевец ВВ, Шаманова АЮ, Семенов ЮА, Чижовская АВ. Диагностические возможности и ограничения метода срочных интраоперационных патологоанатомических исследований в онкогинекологии // Уральский медицинский журнал. 2021; 20(2):5-11.
2. Boriboonhirunsarn D, Sermboon A. Accuracy of frozen section in the diagnosis of malignant ovarian tumor // J Obstet Gynaecol Res. 2004 Oct;30(5):394-9.

ОНКОГЕМАТОЛОГИЧЕСКИЕ ЗАБОЛЕВАНИЯ: ЛУЧЕВАЯ ТЕРАПИЯ

Выпотной перикардит у первичных больных лимфомой Ходжкина: влияние на систолическую функцию и исходы доксорубицин-содержащей терапии

Авторы:

- (1) Богатырева Татьяна Ивановна, bogatyrevaobninsk@gmail.ru, МРНЦ им. А.Ф. Цыба — филиал ФГБУ «НМИЦ радиологии» Минздрава России, Обнинск
- (2) Поповкина Ольга Ефимовна, popovkinaoe@mail.ru, МРНЦ им. А.Ф. Цыба — филиал ФГБУ «НМИЦ радиологии» Минздрава России, Обнинск
- (3) Терехова Алена Юрьевна, aterekhova2014@yandex.ru, МРНЦ им. А.Ф. Цыба — филиал ФГБУ «НМИЦ радиологии» Минздрава России, Обнинск
- (4) Фалалеева Наталья Александровна, falaleeva-n@mail.ru, МРНЦ им. А.Ф. Цыба — филиал ФГБУ «НМИЦ радиологии» Минздрава России, Обнинск
- (5) Агапов Иван Сергеевич, ivn.agapov@gmail.com, МРНЦ им. А.Ф. Цыба — филиал ФГБУ «НМИЦ радиологии» Минздрава России, Обнинск
- (6) Нестайко Татьяна Олеговна, nestayko@list.ru, МРНЦ им. А.Ф. Цыба — филиал ФГБУ «НМИЦ радиологии» Минздрава России, Обнинск

Ключевые слова

лимфома Ходжкина, поражение перикарда, систолическая функция, ПЭТ-адаптированная терапия

Актуальность

При лимфоме Ходжкина поражение перикарда обусловлено контактом с опухолью, прилегающей к сердцу, и выражается в утолщении его листков и появлении выпота [1]. В исследованиях МРНЦ 1974–1998 гг. показан вклад перикардита в неудачи лечения на основе схемы COPP [2] и разработаны методики лучевой терапии с

облучением перикарда до 12–15 Гр [3]. После 2000 г. основой лечения стала схема BEACOPP-21, а с 2017 г. — ПЭТ-адаптированный подход, включающий 6 циклов BEACODP-14 и облучение резидуальных масс [4].

Цель

Оценить особенности систолической функции больных лимфомой Ходжкина при поражении перикарда и их влияние на отдаленные результаты химиолучевого лечения на основе вариантов схемы BEACOPP.

Материалы и методы

В исследование включены 237 пациентов в возрасте 15–55 лет (медиана 29 лет). Значительный выпот (500–1000 мл) наблюдали в 6% случаев, умеренный (100–500 мл) в 59%, утолщение листков перикарда без существенного выпота в 35%. До лечения фракция выброса левого желудочка (ФВЛЖ) колебалась от 41 до 85%, снижение ($<60\%$) чаще встречалось у лиц старше 40 лет (42%, $p=0,045$) и при массивном поражении (МТИ $\geq 0,4$) средостения (38,7%, $p=0,026$). Когда выпоту сопутствовала тахикардия, ФВЛЖ в 30–50% случаев превышала норму, но наличие I–II степени ее снижения указывало на срыв компенсаторных возможностей сердечной мышцы. Схему BEACOPP-21 применили у 198 (84%) пациентов, а BEACODP-14 у 39, медианы наблюдения составили соответственно 72 и 40 мес.

Результаты

В ходе доксорубин-содержащей химиотерапии разнонаправленные изменения систолической функции указывали на ее нормализацию: у 81% больных с исходной ФВЛЖ $<60\%$ произошло ее увеличение, а у 92% больных с ФВЛЖ $\geq 75\%$ она снизилась до устойчивой нормы (60–69%). У получавших BEACOPP-21 5-летняя беспрогрессивная (БПВ) и общая (ОВ) выживаемость были снижены в случаях со значительным выпотом (соответственно 62 и 55%) или с утолщением перикарда (69 и 83%, ($p=0,246$ и $p=0,028$)). Переход к ПЭТ-адаптированным программам улучшил результаты лечения при уменьшении ятрогенной нагрузки: расчетная 5-летняя ВВП после 6 циклов BEACODP-14+/-облучение резидуальных масс составила 96,8% (95% ДИ 91–100) против 75,2% (95% ДИ 70–82) для всех, получивших BEACOPP-21+облучение исходного массива ($p=0,021$). Между тем ОВ составила соответственно 100% против 88% (95% ДИ 89–93) ($p=0,204$).

Выводы

Поражение перикарда сопровождается усилением режима работы сердечной мышцы и риском перенапряжения ее функциональных резервов, что требует учета при выборе терапии поддержки. Методики ЛТ, разработанные в МРНЦ, не ухудшили показатели общей выживаемости в исторической группе. В эпоху ПЭТ-адаптированной терапии поражение перикарда утратило негативную прогностическую значимость и может эффективно контролироваться шестью циклами BEACODP-14 в сочетании с облучением резидуальных масс.

Список литературы

1. Богатырева Т.И., Нестайко Т.О., Силантьева Н.К. и др. Эффективность комплексной оценки состояния перикарда у первичных больных лимфомой Ходжкина // Медицинская визуализация. 2009; 6:58-68.
2. Богатырева Т.И., Афанасова Н.В., Товарушкин В.И., Шавладзе З.Н. Лечение первичных больных лимфогранулематозом с поражением перикарда // Российский онкологический журнал. 1998; 4:27-31.
3. Богатырева Т.И. Способ лучевого лечения больных злокачественными лимфомами. патент RU 2 278 707 С2, 27.06.2006.
4. Мардынский Ю.С., Богатырева Т. И., Фалалеева Н. А., Столбовой А.В. Лечение лимфомы Ходжкина: учебно-методическое пособие (под ред. академика РАН А.Д. Каприна). Обнинск: ФГБУ «НМИЦ радиологии» Минздрава России, 2021. 66 с. (Серия «Библиотека врача-онколога»).

Применение посттрансплантационного циклофосфида при аллогенной трансплантации гемопоэтических стволовых клеток после тотального облучения тела у детей с острым лимфобластным лейкозом. Опыт одного центра

Авторы:

(1) Федюкова Юлия Геннадьевна, vig1982@inbox.ru, ФГБУ «НМИЦ онкологии им. Н.Н. Петрова» Минздрава России, Санкт-Петербург

(2) Зюзгин Илья Сергеевич, ilya.zyuzgin@gmail.com, ФГБУ «НМИЦ онкологии им. Н.Н. Петрова» Минздрава России, Санкт-Петербург

(3) Волченков Станислав Андреевич, stanislav.volchenkov@yahoo.com, ФГБУ «НМИЦ онкологии им. Н.Н. Петрова» Минздрава России, Санкт-Петербург

(4) Новиков Сергей Николаевич, Krokon@mail.ru, ФГБУ «НМИЦ онкологии им. Н.Н. Петрова» Минздрава России, Санкт-Петербург

Ключевые слова

острый лимфобластный лейкоз, трансплантация костного мозга, тотальное облучение тела, дети

Актуальность

Тотальное облучение тела (ТОТ) — один из важнейших компонентов программы кондиционирования перед аллогенной трансплантацией гемопоэтических стволовых клеток (ТГСК) у детей с острым лимфобластным лейкозом (ОЛЛ) группы высокого риска и при рецидиве. Опыт применения посттрансплантационного циклофосфана в контексте аллогенной трансплантации гемопоэтических стволовых клеток с проведением тотального облучения тела в детской популяции ограничен.

Цель

Охарактеризовать особенности раннего посттрансплантационного периода с применением ТОТ и посттрансплантационного циклофосфана у детей с ОЛЛ.

Материалы и методы

В анализ включено 10 детей в возрасте от 8 до 16 лет (медиана возраста 11 лет) с ОЛЛ (В-ОЛЛ=7; 70%, Т-ОЛЛ=3; 30%), получивших аллогенную [неродственную совместимую (n=2, 20%), родственную совместимую (n=1; 10%), родственную частично совместимую (n=7; 70%)] трансплантацию гемопоэтических стволовых клеток (ТГСК) в период с декабря 2022 г. по январь 2023 г. Максимальный период наблюдения — 1 год 3 мес. Медиана наблюдения за пациентами составила 6 мес. На момент проведения ТГСК пациенты находились в первой клинико-гематологической ремиссии (n=2; 20%), второй и более клинико-гематологической ремиссии (n=7; 70%), были с резистентным течением болезни (n=1; 10%). Режим кондиционирования состоял из комформной дистанционной лучевой терапии на аппарате TruBeam на все тело СОД 12 Гр в сочетании с флударабином (150 мг/м²) и тиотепой (5–10 мг/кг). Профилактика РТПХ проводилась циклофосфаном в периоде Д+3 и Д+4 (100 мг/кг), такролимусом с Д+5 (0,03 мг/кг в секунду), микофенолат мофетиллом с Д+5 (45 мг/кг). 4 (40%) пациента дополнительно получили аба-тацепт (10 мг/кг Д-1, Д+7, +14, +28). В случае проведения родственной полностью совместимой ТГСК профилактика проводилась только циклофосфаном и такролимусом. Источником трансплантата были неманипулированные стволовые клетки периферической крови. Медиана CD34+ составила 6,13·10⁶/кг (2,1–10,0).

Результаты

В исследуемой группе больных приживление трансплантата зафиксировано у всех пациентов. Медиана восстановления гранулоцитов (>0,5·10⁹/л) составила Д+18 (Д+14–Д+218). К Д+30 у всех пациентов определялся полный донорский химеризм. РТПХ > II стадии (интестинальная IV, печеночная III) диагностирована у 2 (20%) из 10 пациентов. Геморрагический цистит I стадии развился у 6 пациентов, орофарингеальный мукозит II стадии — у всех 10 пациентов, тромботическая микроангиопатия — у 1 пациента, синдром синусоидальной обструкции — у 1 пациента. Трансплантационная летальность составила 10%.

Выводы

Применение высоких доз посттрансплантационного циклофосфана после ТОТ позволяет выполнять аллогенные ТГСК без проведения Т-деплеции, является доступным методом профилактики реакции «трансплантат против хозяина» и нуждается в дальнейшем изучении.

Список литературы:

1. Andre Manfred Willasch, Christina Peters et al. Correction: Myeloablative conditioning for allo-HSCT in pediatric ALL: FTBI or chemotherapy? A multicenter EBMT-PDWP study // Bone Marrow Transplant. 2021 Oct;56(10):2615.
2. Annalisa Ruggeri, Jacques-Emmanuel Galimard et al. Outcomes of Unmanipulated Haploidentical Transplantation Using Post-Transplant Cyclophosphamide (PT-Cy) in Pediatric Patients With Acute Lymphoblastic Leukemia // Transplant Cell Ther. 2021 May;27(5):424.e1-424.e9.

ОНКОИММУНОЛОГИЯ: КЛИНИЧЕСКАЯ ОНКОИММУНОЛОГИЯ

Аутологичная трансплантация гемопоэтических стволовых клеток у пациентов с рефрактерным и рецидивирующим течением классической лимфомы Ходжкина после терапии PD-1 ингибитором ниволумабом

Авторы:

(1) *Борзенкова Евгения Сергеевна*, evgeniyaborzenkova@yandex.ru, НИИ детской онкологии, гематологии и трансплантологии им. Р.М. Горбачевой, ФГБОУ ВО «Первый Санкт-Петербургский государственный медицинский университет им. академика И.П. Павлова» Минздрава России, Санкт-Петербург

(2) *Лепик Кирилл Викторович*, lepikkv@gmail.com, НИИ детской онкологии, гематологии и трансплантологии им. Р.М. Горбачевой, ФГБОУ ВО «Первый Санкт-Петербургский государственный медицинский университет им. академика И.П. Павлова» Минздрава России, Санкт-Петербург

(3) *Федорова Людмила Валерьевна*, lucyfed3@gmail.com, НИИ детской онкологии, гематологии и трансплантологии им. Р.М. Горбачевой, ФГБОУ ВО «Первый Санкт-Петербургский государственный медицинский университет им. академика И.П. Павлова» Минздрава России, Санкт-Петербург

(4) *Стельмах Лилия Владимировна*, liliastel@mail.ru, НИИ детской онкологии, гематологии и трансплантологии им. Р.М. Горбачевой, ФГБОУ ВО «Первый Санкт-Петербургский государственный медицинский университет им. академика И.П. Павлова» Минздрава России, Санкт-Петербург

(5) *Чекалов Андрей Михайлович*, a.m.chekalov@gmail.com, НИИ детской онкологии, гематологии и трансплантологии им. Р.М. Горбачевой, ФГБОУ ВО «Первый Санкт-Петербургский государственный медицинский университет им. академика И.П. Павлова» Минздрава России, Санкт-Петербург

(6) *Цыганков Иван Владимирович*, loc9999@mail.ru, НИИ детской онкологии, гематологии и трансплантологии им. Р.М. Горбачевой, ФГБОУ ВО «Первый Санкт-Петербургский государственный медицинский университет им. академика И.П. Павлова» Минздрава России, Санкт-Петербург

(7) *Лепик Елена Евгеньевна*, ee.dav@mail.ru, НИИ детской онкологии, гематологии и трансплантологии им. Р.М. Горбачевой, ФГБОУ ВО «Первый Санкт-Петербургский государственный медицинский университет им. академика И.П. Павлова» Минздрава России, Санкт-Петербург

(8) *Моисеев Иван Сергеевич*, moisiv@mail.ru, НИИ детской онкологии, гематологии и трансплантологии им. Р.М. Горбачевой, ФГБОУ ВО «Первый Санкт-Петербургский государственный медицинский университет им. академика И.П. Павлова» Минздрава России, Санкт-Петербург

(9) *Бондаренко Сергей Николаевич*, dr.sergeybondarenko@gmail.com, НИИ детской онкологии, гематологии и трансплантологии им. Р.М. Горбачевой, ФГБОУ ВО «Первый Санкт-Петербургский государственный медицинский университет им. академика И.П. Павлова» Минздрава России, Санкт-Петербург

(10) *Михайлова Наталья Борисовна*, bmt.lymphoma@gmail.com, НИИ детской онкологии, гематологии и трансплантологии им. Р.М. Горбачевой, ФГБОУ ВО «Первый Санкт-Петербургский государственный медицинский университет им. академика И.П. Павлова» Минздрава России, Санкт-Петербург

(11) *Кулагин Александр Дмитриевич*, kulagingem@rambler.ru, НИИ детской онкологии, гематологии и трансплантологии им. Р.М. Горбачевой, ФГБОУ ВО «Первый Санкт-Петербургский государственный медицинский университет им. академика И.П. Павлова» Минздрава России, Санкт-Петербург

Ключевые слова

лимфома Ходжкина, аутологичная трансплантация гемопоэтических стволовых клеток, ниволумаб

Актуальность

Согласно EBMT 2022 и ASTCT 2020 аутологичная трансплантация гемопоэтических стволовых клеток (аутоТГСК) остается стандартом второй линии для пациентов с химиочувствительным рецидивом классической лимфомой Ходжкина (кЛХ). Пациенты с первично-рефрактерным течением имеют худший прогноз и более частые рецидивы после аутоТГСК. Ингибиторы иммунных контрольных точек (иИКТ) ниволумаб (ниво) и пембролизумаб открыли новые терапевтические возможности для пациентов с р/р кЛХ, в том числе эффективное использование химиотерапии (х/т) после иммунотерапии. Также была продемонстрирована потенциальная эффективность аутоТГСК после терапии иИКТ у пациентов с рефрактерным течением кЛХ, что требует дальнейшего изучения.

Цель

Оценить потенциальную эффективность аутоТГСК у пациентов с р/р кЛХ после терапии иИКТ.

Материалы и методы

В ретроспективный анализ были включены пациенты (n=19), которым была проведена аутоТГСК после терапии ниво в третьей и следующих линиях терапии с 2019 по 2022 г. Медиана возраста на момент аутоТГСК была 32 года (19–51,9). Первично-рефрактерное течение заболевания имели 14 (74%) пациентов, предшествующая терапия брентуксимабом ведотином (BV) проводилась 9 (47%) пациентам. Режимы терапии перед аутоТГСК включали монотерапию ниво у 7 (37%) пациентов, ниво в комбинации с х/т у 12 (63%) пациентов. Комбинация ниво с х/т включала бендамустин у 8 (42%) пациентов, ДНАР у 2 (11%) и винбластин у 2 (11%) пациентов. Оценка ответа на терапию проводилась согласно критериям LYRIC. БПВ определялась как время от начала терапии, предшествующая аутоТГСК, до момента последнего контакта, рецидива/прогрессирования (ПЗ) или смерти пациента.

Результаты

Медиана количества линий перед аутоТГСК составила 3 (3–7). Статус заболевания перед аутоТГСК: полный ответ (ПО) у 16 (84%) пациентов и частичный ответ (ЧО) у 2 (11%) пациентов, ПЗ у 1 (5%) пациента. Режим кондиционирования: ВeEAM, BEAM и ВeEAC у 17 (89%), 1 (5%) и 1 (5%) пациента соответственно. Медиана клеточности трансплантата по CD34+ ×106/кг была 3,3 (1,42–8,1). Медиана времени наблюдения — 16,6 мес (8,6–53,7). На момент анализа все пациенты были живы. Ответ после аутоТГСК на момент анализа оценен у 17 пациентов: ПО сохранился у 14 (74%) пациентов и был достигнут еще у 2 (11%) после ЧО и ПЗ. Рецидив после аутоТГСК произошел у 1 (5%) пациента. Однолетняя БПВ составила 94,7%. Поддерживающую терапию BV после аутоТГСК получили 5 (26%) пациентов группы высокого риска (3 пациента с первично-рефрактерным течением и 2 пациента с экстранодальным поражением в рецидиве).

Выводы

АутоТГСК может являться потенциально эффективной опцией консолидации ответа на фоне иммунотерапии иИКТ у пациентов с рефрактерной кЛХ. В настоящий момент необходимо увеличение группы пациентов, а также времени наблюдения для уточнения роли аутоТГСК после терапии PD-1-ингибиторами в данной группе больных.

Список литературы

1. NA Carreau et al. Checkpoint Blockade Treatment May Sensitize Hodgkin Lymphoma to Sub-sequent Therapy. The Oncologist 2020;9999;1-13.
2. Reid W. Merryman et al. Autologous stem cell transplantation after anti-PD-1 therapy for multiply relapsed or refractory Hodgkin lymphoma. Blood advances 2021; 5; 1648-1659.

Динамика изменений иммунного статуса у больных с различной экспрессией PD-L1 (по индексу TPS) после стереотаксической радиотерапии метастазов солидных опухолей

Авторы:

(1) Зозуля Антон Юрьевич Юрьевич, antonzozulya@yandex.ru, ФГБУ «НМИЦ онкологии им. Н.Н. Петрова» Минздрава России, Санкт-Петербург

(2) Балдуева Ирина Александровна, biahome@mail.ru, ФГБУ «НМИЦ онкологии им. Н.Н. Петрова» Минздрава России, Санкт-Петербург

(3) Новиков Сергей Николаевич, krokon@mail.ru, ФГБУ «НМИЦ онкологии им. Н.Н. Петрова» Минздрава России, Санкт-Петербург

(4) Артемьева Анна Сергеевна, oinochoya@gmail.com, ФГБУ «НМИЦ онкологии им. Н.Н. Петрова» Минздрава России, Санкт-Петербург

(5) Муравьева Анастасия Леонидовна, oinochoya@gmail.com, ФГБУ «НМИЦ онкологии им. Н.Н. Петрова» Минздрава России, Санкт-Петербург

(6) Емельянова Наталья Викторовна, emelyana.79@mail.ru, ФГБУ «НМИЦ онкологии им. Н.Н. Петрова» Минздрава России, Санкт-Петербург

(7) Гирдюк Дмитрий Викторович, dm.girduk@mail.ru, ФГБУ «НМИЦ онкологии им. Н.Н. Петрова» Минздрава России, Санкт-Петербург

(8) Федосова Елена Александровна, fedos-alex@mail.ru, ФГБУ «НМИЦ онкологии им. Н.Н. Петрова» Минздрава России, Санкт-Петербург

(9) Антипов Филипп Евгеньевич, antipovmd@gmail.com, ФГБУ «НМИЦ онкологии им. Н.Н. Петрова» Минздрава России, Санкт-Петербург

(10) Тюряева Елена Ивановна, letyur@mail.ru, ФГБУ «НМИЦ онкологии им. Н.Н. Петрова» Минздрава России, Санкт-Петербург

(11) Арсеньев Андрей Иванович, andrey.arseniev@mail.ru, ФГБУ «НМИЦ онкологии им. Н.Н. Петрова» Минздрава России, Санкт-Петербург

(12) Гиришович Михаил Маркович, girmich@mail.ru, ФГБУ «НМИЦ онкологии им. Н.Н. Петрова» Минздрава России, Санкт-Петербург

Ключевые слова

стереотаксическая лучевая терапия, олигометастазы, экспрессия PD-L1, активация Т-клеточного звена

Актуальность

Сегодня проведение стереотаксической лучевой терапии (СТЛТ) — хорошо зарекомендовавший себя подход в лечении больных с олигометастазами солидных опухолей. При этом системные иммунологические эффекты, возникающие после СТЛТ у пациентов с олигометастатическим поражением с различным PD-L1 статусом, изучены недостаточно.

Цель

Оценка влияния статуса PD-L1 на динамику изменений в иммунном статусе до и в различные точки после проведения СТЛТ у больных с олигометастазами солидных опухолей.

Материалы и методы

Выполнен количественный анализ и сравнительная оценка изменений иммунологических показателей крови до облучения, через 3–4 нед и через 6–8 нед после проведения СТЛТ у 21 больного [13 женщин и 8 мужчин; средний возраст 57 лет (95% ДИ 51,71–62,29)] со злокачественными опухолями, манифестирующими в виде олигометастазов в легких или печени в группах с отрицательной и положительной экспрессией PD-L1 (группы распределены с учетом индекса TPS — Tumor Positive Score). СТЛТ проводилась на линейном ускорителе электронов Novalis Tx. Исследуемые образцы периферической крови проанализированы с помощью метода проточной цитометрии. Для оценки PD-L1 экспрессии использовался морфологический материал больных (метастаз или первичная опухоль), который был доступен перед проведением СТЛТ. Лабораторные исследования и сеансы радиотерапии проводились в условиях НМИЦ онкологии им. Н.Н. Петрова. При оценке статистических показателей использовали критерии Фридмана и Немени.

Результаты

При анализе показателей по индексу TPS большинство статистически значимых изменений было отмечено в группе с отрицательной экспрессией (TPS < 1). Так, через 3–4 и 6–8 нед после СТЛТ по сравнению с исследованием до радиотерапии зафиксировано увеличение активированных Т-хелперов (CD3+CD4+HLA-DR+) [χ^2 Фридмана = 13,5; $p=0,001$; попарное $p=0,004$ и $0,004$ соответственно] и активированных цитотоксических Т-лимфоцитов (CD3+CD8+HLA-DR+) [χ^2 Фридмана = 11,4; $p=0,003$; попарное $p=0,01$ и $0,007$ соответственно]. Кроме того, через 3–4 нед после лучевого воздействия по сравнению с исследованием до СТЛТ отмечено снижение Т-регуляторных лимфоцитов (CD4+CD25^{bright}CD127^{low}) [χ^2 Фридмана = 6; $p=0,04$; попарное $p=0,04$]. В группе с позитивной экспрессией (TPS ≥ 1) отметили статистически значимое увеличение Т-хелперов только через 3–4 нед после СТЛТ в сравнении с исследованием до начала лечения.

Выводы

Нами были получены данные, свидетельствующие об активации Т-клеточного звена иммунитета, в группе больных с негативной экспрессией PD-L1 в соответствии с индексом TPS в сравнении с пациентами с положительным статусом PD-L1 (CPS ≥ 1), однако требуются дополнительные исследования.

Использованная литература

1. Характер изменения иммунного статуса у пациентов с метастатическими формами солидных опухолей, подвергшимся стереотаксической лучевой терапии: зависимость от дозы и количества облученных очагов / А. Ю. Зозуля, И. А. Балдуева, С. Н. Новиков [и др.] // Вопросы онкологии. 2021. Т. 67, № 3. С. 391-396. DOI 10.37469/0507-3758-2021-67-3-391-396. EDN PCTZCR.

Потенциальный механизм развития резистентности к терапии у больных В-клеточным хроническим лимфолейкозом

Авторы:

(1) Москалец Оксана Владимировна, 6816000@mail.ru, ГБУЗ МО «МОНИКИ им. М.Ф. Владимирского», Москва

(2) Митина Татьяна Алексеевна, pandora0207@yandex.ru, ГБУЗ МО «МОНИКИ им. М.Ф. Владимирского», Москва

(3) Клинушкина Елена Федоровна, obekt219r@yandex.ru, ГБУЗ МО «МОНИКИ им. М.Ф. Владимирского», Москва

Ключевые слова

антитела, ритуксимаб, лимфолейкоз, резистентность, терапия

Актуальность

В современной медицине широко используются моноклональные анти-В-клеточные антитела. Сообщается, что у некоторых больных могут вырабатываться антитела к таргетному препарату, что снижает эффективность терапии [1–3].

Цель

Определение наличия антител к ритуксимабу в сыворотке крови больных с В-клеточным хроническим лимфолейкозом (В-ХЛЛ).

Материалы и методы

Обследовано 36 больных В-ХЛЛ (12 — впервые выявленное заболевание, 24 — резистентные или рецидивирующие варианты), из них 21 женщина и 15 мужчин в возрасте от 35 до 68 лет (медиана 49,7 года). В контрольную группу включено 3 практически здоровых лица, сопоставимых по полу и возрасту. Пациенты с резистентными/рецидивирующими формами В-ХЛЛ ранее получали от 4 до 6 курсов комбинированной противоопухолевой терапии по схеме R-СНОР. Антитела к ритуксимабу в сыворотке периферической крови определяли методом твердофазного иммуноферментного анализа с использованием тест-системы Bender Medsystems (Австрия) (полуколичественный метод).

Результаты

У больных с впервые установленным диагнозом В-ХЛЛ антитела к ритуксимабу не были выявлены. В группе пациентов с резистентными/рецидивирующими формами, которые ранее получали ритуксимаб, антитела выявлялись в 60% случаев (8 человек). Особо следует отметить пациента с высоким значением исследуемого показателя (127 усл.ед.), у которого, несмотря на 6 курсов предшествующей комбинированной терапии, отмечалась выраженная прогрессия заболевания. Интересен факт, что в контрольной группе у 2 (15,4%) лиц также были выявлены антитела к ритуксимабу, в том числе у процедурной медсестры, которая постоянно контактирует с этим препаратом.

Выводы

Рутинные методы лабораторной диагностики и мониторинга гемобластозов не позволяют прогнозировать эффективность лечения ритуксимабом в случае выработки антител к препарату. Результаты настоящего исследования показали, что они имеются у 60% пациентов с резистентными/рецидивирующими формами В-ХЛЛ. В связи с этим представляется целесообразным проводить исследование этих антител перед началом терапии, а также проводить мониторинг в процессе лечения. Для уточнения истинного вклада антитаргетных антител в развитие резистентности к противоопухолевой терапии и разработки дальнейшей тактике лечения таких больных необходимо продолжить данные исследования на больших выборках.

Список литературы

1. Smith M.R. Rituximab (monoclonal anti-CD20 antibody): mechanisms of action and resistance. *Oncogene*. 2003; V.22(47): P.7359-7368.
2. Krishna M., Nadler S.G. Immunogenicity to biotherapeutics — the role of anti-drug immune complexes. *Front. Immunol*. 2016; V.7:21.
3. Tada M., Ishii-Watabe A., Suzuki T., Kawasaki N. Development and characterization of an anti-rituximab monoclonal antibodies. *Mabs*. 2018; V.10(3): P.370-379.

Особенности хемокинового статуса у пациентов с метастатическим колоректальным раком на фоне терапии антиVEGF

Авторы:

(1) Сагакянц Александр Борисович, asagak@rambler.ru, ФГБУ «НМИЦ онкологии» Минздрава России, Ростов-на-Дону

(2) Владимировна Любовь Юрьевна, lubovurievna@gmail.com, ФГБУ «НМИЦ онкологии» Минздрава России, Ростов-на-Дону

(3) Тишина Анна Викторовна, tishina@sc-te.ru, ФГБУ «НМИЦ онкологии» Минздрава России, Ростов-на-Дону

(4) Дженкова Елена Алексеевна, mioi@list.ru, ФГБУ «НМИЦ онкологии» Минздрава России, Ростов-на-Дону

(5) Златник Елена Юрьевна, elena-zlatnik@mail.ru, ФГБУ «НМИЦ онкологии» Минздрава России, Ростов-на-Дону

(6) Сторожакова Анна Эдуардовна, maymur@list.ru, ФГБУ «НМИЦ онкологии» Минздрава России, Ростов-на-Дону

(7) Льянова Аза Ахметовна, blackswan-11@mail.ru, ФГБУ «НМИЦ онкологии» Минздрава России, Ростов-на-Дону

Ключевые слова

колоректальный рак, хемокины, антиVEGF терапия

Актуальность

Колоректальный рак (КРР) остается ключевой проблемой современной онкологии, несмотря на достигнутые успехи в ранней диагностике и лечении [1–3]. По данным статистики за 2021 г., мКРР регистрировался в 20% случаев [4]. Значимую роль в лечении пациентов занимает химиотерапия (ХТ) в комбинации с таргетными препаратами антиEGFR, антиVEGF. Для жителей юга России мутации в гене *KRAS* встречались в 38,7% случаев [5]. Таким образом, треть пациентов с мКРР нуждается в проведении ХТ в комбинации с препаратами антиVEGF в первой линии. На сегодняшний день остается неизученным вопрос вовлеченности иммунной системы в эффективность проводимой терапии [6].

Цель

Выявить особенности хемокинового статуса (ХС) у пациентов с метастатическим КРР, получающих первую линию терапии в комбинации с препаратами антиVEGF (бевацизумаб).

Материалы и методы

В исследование включены 24 пациента с мКРР, среди них мужчин 13 (54,2%), женщин 11 (45,8%), средний возраст составил $57 \pm 10,85$ года. У всех пациентов была обнаружена мутация в гене *KRAS*, отсутствовали мутации в гене *BRAF* и не имели MSI-H. Исследование ХС проводилось из сыворотки крови, полученной от пациентов до начала ХТ и после 4 курсов по схеме mFOLFOX6 в комбинации с бевацизумабом. Для определения содержания ряда хемокинов (IL-8, IL-18, IP-10, MCP-1, MIG, MIP-1 α , MIP-1 β , RANTES) использовали набор для мультиплексного анализа Bio-Plex Pro Human Immunotherapy 20-Plex Panel («Био-Рад», США). Оценку результатов анализа осуществляли на Luminex 200 Analyser («Био-Рад», США) с программным обеспечением Bio-Plex Manager Software.

Результаты

После 4 курсов проведена оценка эффективности проводимой терапии согласно критериям RECIST: полный ответ (ПО) у 4 (16,7%) пациентов, частичная ремиссия (ЧР) — у 14 (58,3%), прогрессирование (Пр) — у 6 (25%) пациентов. У пациентов с ПО ХС имел отличительные особенности в виде снижения IL-8, MCP-1, MIP-1 α и MIP-1 β на 94, 26, 60 и 28% соответственно, а также повышение IP-10 и MIG на 48 и 71%, остальные параметры оставались без изменений. У пациентов с ЧР хемокины IL-8, IL-18 и MIP-1 α после терапии повысились в 4–5 раз, RANTES имел тенденцию к снижению, другие остались без изменений. При Пр после проведенной терапии все исследуемые хемокины имели тенденцию к снижению. Так, например, IL-8 снизился на 76% по сравнению с исходными данными, MCP-1, MIP-1 α и RANTES на 59, 70 и 55% соответственно.

Выводы

Полученные результаты указывают на повышение концентрации некоторых хемокинов (IP-10, MIG) у пациентов с ПО на проводимую антиVEGF терапию, однако также выявлено отсутствие повышения цитокинов ответственных за активацию эффекторных клеток врожденного и адаптивного иммунитета. У пациентов, не

ответивших на терапию, отмечается комплексное снижение всех исследуемых хемокинов. Полученные результаты требуют дальнейшего исследования вовлеченности особенностей хемокинового статуса в эффективность проводимой терапии антиVEGF у пациентов с мКРР.

Список литературы

1. Sung H, Ferlay J, Siegel RL, et al. Global cancer statistics 2020: GLOBOCAN estimates of incidence and mortality worldwide for 36 cancers in 185 countries. *CA Cancer J Clin.* 2021;71(3):209–249.
2. Prashanth Rawla, Tagore Sunkara, and Adam Barsouk. Epidemiology of colorectal cancer: incidence, mortality, survival, and risk factors. *Prz Gastroenterol.* 2019. Vol. 14. No. 2. P. 89–103. DOI: 10.5114/pg.2018.81072.
3. Осомбаев М. Ш., Джекшенов М. Д., Сатыбалдиев О. А. и соавт. Эпидемиология колоректального рака. Научное обозрение // *Медицинские науки.* 2021;1(7):37–42. DOI:10.17513/srms.1169.
4. Под ред. А.Д. Каприна, В.В. Старинского, А.О. Шахзадовой. Состояние онкологической помощи населению России в 2021 году. МНИОИ им. П.А. Герцена – филиал ФГБУ «НМИЦ радиологии» Минздрава России, 2022. илл. — 239 с. ISBN 978-5-85502-275-9.
5. Водолажский Д.И., Антоненко А.В., Двадненко К.В., Владимирова Л.Ю., Геворкян Ю.А., Касаткин В.Ф., Максимов А.Ю. Связь мутаций гена KRAS с клинико-патологическими особенностями колоректального рака у пациентов Юга России // *Международный журнал экспериментального образования.* 2014. № 1-1. С. 65-68.
6. Сагакянц А.Б. Объединенный иммунологический форум: современные направления развития фундаментальной и прикладной онкоиммунологии (Новосибирск, 2019) // *Южно-российский онкологический журнал.* 2020. № 1 (2). С.36–45. <https://doi.org/10.37748/2687-0533-2020-1-2-5>

ОНКОИММУНОЛОГИЯ: ФУНДАМЕНТАЛЬНАЯ ОНКОЛОГИЯ

Индукция аутофагии в Т-лимфоцитах периферической крови у больных радиойодрезистентным раком щитовидной железы

Авторы:

(1) *Афанасьева Зинаида Александровна*, z-afanasieva@mail.ru, Казанская государственная медицинская академия — филиал ФГБОУ ДПО РМАНПО Минздрава России, ГАУЗ «Республиканский клинический онкологический диспансер Минздрава Республики Татарстан им. профессора М.З. Сигала», Казань

(2) *Гарипов Карим Альбертович*, karimg@rambler.ru, ГАУЗ «Республиканский клинический онкологический диспансер Минздрава Республики Татарстан им. профессора М.З. Сигала», Казань

(3) *Абрамова Зинаида Ивановна*, zia Abramova@mail.ru, ФГАОУ ВО «Казанский (Приволжский) федеральный университет», Институт фундаментальной медицины и биологии КФУ, Казань

(4) *Гафиуллина Алия Дамировна*, gafiullina.aliya@mail.ru, ГАУЗ «Республиканский клинический онкологический диспансер Минздрава Республики Татарстан им. профессора М.З. Сигала», Казань

Ключевые слова

радиойодрезистентный рак щитовидной железы, аутофагия, Т-лимфоциты

Актуальность

У 25–66% пациентов с высокодифференцированным раком щитовидной железы (РЩЖ) с отдаленными метастазами развивается их частичная или полная резистентность к терапии I131. Механизмы радиойодрезистентности связаны со многими факторами, в том числе с нарушениями процесса аутофагии.

Цель

Изучение молекулярных особенностей аутофагии у больных радиойодрезистентным РЩЖ (РР РЩЖ).

Материалы и методы

Объектом изучения послужили Т-лимфоциты периферической крови 12 пациентов с РР РЩЖ, средний возраст 62,8 (9,0) года. Пациенты получили от 2 до 5 курсов I-131 терапии с СД 11,3 (3,5) ГБк. Группа контроля из 33 здоровых добровольцев, средний возраст 45,2 (10,1) года. Определяли белки аутофагии ATG-14, LC3-I, LC3-II вестерн-блот анализом в лаборатории биохимии, биотехнологии и фармакологии Института фундаментальной медицины и биологии ФГАОУ ВО «Казанский (Приволжский) федеральный университет». Концентрацию белков выражали в условных единицах (у.е.). Статистическая обработка результатов

проводилась с использованием пакета статистических программ SPSS (v.18.0). Данные представлены в виде М (SD), где М — среднее арифметическое значение показателя в группе, SD — стандартное отклонение.

Результаты

Уровни белков аутофагии в Т-лимфоцитах периферической крови в группе больных РР РЩЖ и группе контроля были следующие: ATG-14 — 2,39 (0,37) у.е. и 0,65 (0,14) у.е ($p < 0,001$), LC3-I — 1,98 (0,33) у.е. и 0,66 (0,16) у.е. ($p < 0,001$), LC3-II — 0,44 (0,10) у.е. и 0,14 (0,03) ($p < 0,001$).

Выводы

У больных дифференцированным РЩЖ при развитии радиойодрезистентности в Т-лимфоцитах периферической крови наблюдается активация аутофагии. Определение уровня белков аутофагии в Т-лимфоцитах периферической крови может стать полезным в диагностике радиойодрефрактерности.

Список литературы

1. Роль аутофагии в развитии опухолей щитовидной железы, связь с активацией АКТ/М-TOR сигнального пути / Спирина Л.В., Чижевская С.Ю., Кондакова И.В., Тарасенко Н.В. // Клиническая и экспериментальная тиреоидология. 2019. Т. 15, № 3. С. 110-117.
2. Рябая, О.О. Взаимодействие аутофагии и эпителиально-мезенхимального перехода в развитии опухолевой прогрессии / Рябая О.О., Прокофьева А.А. // Успехи молекулярной онкологии. 2020. Т. 7, № 2. С. 8-19.
3. Advanced radioiodine-refractory differentiated thyroid cancer: the sodium iodide symporter and other emerging therapeutic targets / Spitzweg C., Bible K.C., Hofbauer L.C., Morris J.C. // The lancet diabetes & endocrinology. 2014. Vol. 10, № 2. С. 830-842.
4. Appraisal of radioiodine refractory thyroid cancer: advances and challenges / Liu H., Yang D., Li L. [et al.] // Am. J. Cancer Res. 2020. Vol. 10, № 7. P. 1923-1936.
5. Autophagy in thyroid cancer: present knowledge and future perspectives / Netea-Maier R.T., Klcck V., Plantinga T.S., Smit J.W. // Front. Endocrinol. (Lausanne). 2015. Vol. 18, № 2. P. 6-22.

Роль дендритных клеток в опухолевом микроокружении

Авторы:

(1) Балдуева Ирина Александровна, biahome@mail.ru, ФГБУ «НМИЦ онкологии им. Н.Н. Петрова», Санкт-Петербург

(2) Данилова Анна Борисовна, anna_danilova@bk.ru, ФГБУ «НМИЦ онкологии им. Н.Н. Петрова», Санкт-Петербург

(3) Нехаева Татьяна Леонидовна, nehaevat151274@mail.ru, ФГБУ «НМИЦ онкологии им. Н.Н. Петрова», Санкт-Петербург

Ключевые слова

дендритные клетки, опухолевое микроокружение, меланома, противоопухолевый иммунитет

Актуальность

Микроокружение опухоли представляет собой важный компонент противоопухолевого иммунного ответа и определяет эффективность иммунотерапии злокачественных новообразований. Иммунотерапия значительно улучшила выживаемость и качество жизни онкологических пациентов. Однако, несмотря на многообещающие результаты, не все типы опухолей или пациенты одинаково отвечают на иммунотерапию. Основными причинами неэффективности иммунотерапии являются снижение антигенности и иммуносупрессивное микроокружение опухоли. Противоопухолевый иммунный ответ зависит от антигенпрезентирующих клеток, которые представляют опухолевые антигены наивным Т-клеткам. Макрофаги могут локально активировать Т-лимфоциты в опухоли, в то время как дендритные клетки (ДК), профессиональные антигенпрезентирующие клетки, мигрируют в лимфатические узлы и инициируют противоопухолевый иммунный ответ. Однако иммунный надзор может быть нарушен динамическими изменениями в микроокружении опухоли [1].

Цель

Изучение иммуносупрессивного опухолевого микроокружения на функции ДК.

Материалы и методы

Миелоидные предшественники ДК получали из периферической крови онкологических пациентов с меланомой кожи (МК) для создания вакцинных культур ДК. Для этого использовали протокол, разработанный

и оптимизированный нами ранее [2]. Модель оценки скорости и направления движения ДК исследовали в системе наблюдения за живыми клетками Cell-IQ с программным обеспечением Cell-IQ Analyser (CM Technologies Oy, Finland).

Результаты

Изучение на модели кокультивирования с клетками МК *in vitro* миграционных свойств незрелых ДК под влиянием компонентов опухолевого микроокружения, блокирующих их подвижность, показало, что между количественным содержанием факторов TGFβ1, VEGF-A, EGF, FGF, HGF, цитокина IL10, растворимой формы лиганда sFASL в супернатантах культур МК и средней скорости движения ДК, определяемой в аналитической системе Cell-IQ, существует обратная корреляция высокой силы ($p < 0,01$). Направление траекторий ДК, определяемое по углу движения клеточной популяции, было связано с экспрессией клетками МК дифференцировочных антигенов Melan A, тирозиназы, раково-тестикулярных антигенов семейств MAGE, BAGE, NY-ESO1. Добавление в культуральную модельную систему высоких концентраций IL10, TGFβ1, VEGF приводило к статистически значимому уменьшению длины траектории и средней скорости прохождения траектории ДК ($p < 0,05$).

Выводы

Опухоль формирует иммуносупрессивное микроокружение, которое способно воздействовать на скорость и направление миграции ДК.

Список литературы

1. Sakref C, Bendriss-Vermare N, Valladeau-Guilemond J. Phenotypes and Functions of Human Dendritic Cell Subsets in the Tumor Microenvironment. *Methods Mol Biol.* 2023;2618:17-35. DOI: 10.1007/978-1-0716-2938-3_2.
2. Нехаева Т. Л. Оптимизация аутологичных дендритно-клеточных вакцин для лечения больных злокачественными новообразованиями / Т. Л. Нехаева // Сибирский онкологический журнал. 2013. Vol. 57. № 3. P. 52-56.

Эпигенетический метод определения подтипа лимфомы из клеток мантийной зоны

Авторы:

(1) Бигильдеев Алексей Евгеньевич, Bigildeev.ac@gmail.com, ФГБУ «НМИЦ гематологии» Минздрава России, Москва

(2) Карпенко Дмитрий Владимирович, D_@list.ru, ФГБУ «НМИЦ гематологии» Минздрава России, Москва

(3) Королева Дарья Александровна, koroleva_12-12@mail.ru, ФГБУ «НМИЦ гематологии» Минздрава России, Москва

(4) Звонков Евгений Евгеньевич, dr.zvonkov@gmail.com, ФГБУ «НМИЦ гематологии» Минздрава России, Москва

Ключевые слова

лимфома из клеток мантии, эпигенетика, диагностика лимфом, метилирование ДНК, CpG

Актуальность

Выделяют два основных подтипа лимфомы из клеток мантии (ЛКМ): классический (C1) и лейкомицеллярный (C2) [1]. Для классического варианта характерно агрессивное течение заболевания, наличие симптомов опухолевой интоксикации (В-симптомы) и генерализованной лимфаденопатии. В случаях лейкомицеллярной формы ЛКМ чаще наблюдается индолентное течение заболевания, поражение костного мозга, лейкомицелляция и спленомегалия, незначительное увеличение размеров лимфатических узлов. Для определения варианта ЛКМ используются клинико-лабораторные данные, иммуногистохимические и молекулярно-генетические исследования. Недавно было установлено, что подтипы ЛКМ можно установить, измерив степень метилирования всего трех CpG [2], однако этот метод дорогой и трудоемкий, поскольку опирается на получение полногеномного профиля метилирования ДНК с помощью NGS-секвенирования.

Цель

Провести пилотное исследование по определению подтипа ЛКМ с помощью избирательного анализа степени метилирования CpG с помощью секвенирования по Сэнгеру.

Материалы и методы

В дебюте заболевания у пациентов с ЛКМ (n=18) были получены клетки периферической крови (ПК) (n=11), костного мозга (n=6) или биоптат лимфоузла (n=1). В качестве контроля были использованы клетки ПК пациентов с неопухолевыми заболеваниями системы крови (n=3). Из клеток выделяли ДНК и проводили бисульфитную конверсию. Амплифицировали CpG cg03425785, cg07769421 и cg23892310 с помощью подобранных условий реакции и праймеров, фланкирующих локусы интереса в традиционной ПЦР. Очищали продукт ПЦР и секвенировали его по Сэнгеру. Степень метилирования CpG определяли по ранее разработанной методике [3].

Результаты

В 5 образцах ПК был обнаружен лимфоцитоз. Разработанный метод позволил верно определить подтип ЛКМ в 80% (4/5) из них: по 2 случая С1- и С2-подтипов. В образцах костного мозга метод позволил верно определить подтип только в 50% случаев (3/6). Стоит отметить, что в норме доля лимфоцитов в костном мозге ниже, чем в ПК, и искажение клеточного состава костного мозга вследствие его лейкемизации обычно менее выражено, чем искажение формулы крови. Вероятно, с этим связана меньшая точность метода в костном мозге. В единственном образце, где в качестве источника ДНК была биопсия лимфоузла, подтип ЛКМ был определен верно (С1).

Выводы

Эпигенетический метод определения подтипа ЛКМ показал свою перспективность, но нуждается в доработке. Для повышения точности метода представляется целесообразным выделять ДНК не из суммарной клеточной популяции ПК или костного мозга, а из мононуклеарных клеток или из фракции В-лимфоцитов. Это позволит увеличить долю опухолевых клеток в образце и повысит точность метода.

Список литературы

1. Queirós, A. C. et al. Cancer Cell 30, 806–821 (2016). DOI: 10.1016/j.ccell.2016.09.014.
2. Duran-Ferrer, M. et al. Nat. cancer 1, 1066–1081 (2020). DOI: 10.1038/s43018-020-00131-2.
3. Karpenko, D. et al. DNA Cell Biol. 39, 790–800 (2020). DOI: 10.1089/dna.2019.5310.

Исследование эффективности нового соматоклеточного противоопухолевого препарата «Мукоплазмин-ова» для CAR-T терапии CA125-позитивных опухолей

Авторы:

- (1) *Боженко Владимир Константинович*, vbojenko@mail.ru, ФГБУ «Российский научный центр рентгено радиологии» Минздрава России, Москва
- (2) *Киселева Яна Юрьевна*, yana.kiseleva@gmail.com, ФГБУ «Российский научный центр рентгено радиологии» Минздрава России, Москва
- (3) *Шишкин Александр Михайлович*, schy@mail.ru, ФГБУ «Российский научный центр рентгено радиологии» Минздрава России, Москва
- (4) *Кулинич Татьяна Михайловна*, sobral@mail.ru, ФГБУ «Российский научный центр рентгено радиологии» Минздрава России, Москва
- (5) *Большакова Оксана Борисовна*, oksana.bolshakova.ncr@gmail.ru, ФГБУ «Российский научный центр рентгено радиологии» Минздрава России, Москва
- (6) *Кудинова Елена Александровна*, dockudinova@mail.ru, ФГБУ «Российский научный центр рентгено радиологии» Минздрава России, Москва
- (7) *Солодкий Владимир Алексеевич*, mailbox@ncr.ru, ФГБУ «Российский научный центр рентгено радиологии» Минздрава России, Москва

Ключевые слова

иммуноterapia, рак яичников, соматоклеточный лекарственный препарат, CAR-T терапия

Актуальность

Опухоль-специфичный антиген рака яичников CA125 считается привлекательной терапевтической антигенной мишенью для таргетной терапии [2]. В работе приведены результаты исследования противоопухолевой

эффективности нового соматоклеточного лекарственного препарата (СКЛП) «Мукоплазмин-ова», предназначенного для CAR-T терапии CA125-позитивных опухолей. СКЛП представляет собой аутологичные донорские Т-лимфоциты, экспрессирующие CAR-T рецептор к CA125 [1].

Цель

Изучение специфической противоопухолевой эффективности *in vivo* СКЛП «Мукоплазмин-ова».

Материалы и методы

В качестве тест-системы использовалась ксенографтная модель CA125-позитивной опухоли клеток линии рака яичника человека OVCAR-3, перевитая мышам линии BALB/c(NUDE). Для получения СКЛП использовались аллогенные лимфоциты, трансфицированные плазмидной конструкцией, несущей ген CAR рецептора к CA125. СКЛП вводили 3-кратно, 1 раз в неделю, внутривенно, в дозах $1 \cdot 10^5$, $5 \cdot 10^5$, $1 \cdot 10^6$ клеток в инъекцию. Эффективность оценивалась на основании продолжительности жизни животных и характеристик опухоли (масса тела животного, объем асцита, наличие опухолевых узлов). Для оценки специфичности воздействия СКЛП проведено сравнение с эффектом введения ЛАК-клеток мышей в тех же дозах. Контрольной группе проводили инъекции NaCl 0,9%.

Результаты

Наблюдаемое увеличение продолжительности жизни при воздействии «Мукоплазмин-ова» составило 28,7; 34,3; 54,5% соответственно введенным дозам ($1 \cdot 10^5$, $5 \cdot 10^5$, $1 \cdot 10^6$). Введение ЛАК-клеток также привело к увеличению продолжительности жизни животных (14,6; 36,5; 40,3% соответственно дозам введенных ЛАК-клеток). Прирост асцита был наиболее выражен в контрольной группе, наименьшие его значения были отмечены в группе с введением СКЛП в дозе $1 \cdot 10^6$. При некропсии показано, что в контрольной группе у всех животных присутствует асцитная жидкость от 1,5 до 5 мл, опухолевые узлы на внутренних органах (стенки брюшной полости, печень, диафрагма, селезенка); у животных группы «СКЛП в дозе $1 \cdot 10^6$ » в 17% обнаружены опухолевые узлы на внутренней стенке брюшной полости, в 50% была обнаружена асцитная жидкость в объемах 1,3; 1,6 и 4,5 мл, в 50% случаев показано полное отсутствие признаков опухолевого поражения и асцита.

Выводы

Введение СКЛП «Мукоплазмин-ова» при 3 дозах продемонстрировало достоверное торможение роста опухоли асцитной формы рака яичника (OVCAR-3), а также достоверное увеличение продолжительности жизни животных при дозах применения СКЛП $5 \cdot 10^5$ и $1 \cdot 10^6$ лимфоцитов в инъекцию.

Список литературы

1. Сравнение эффективности плазмид 1 и 3 поколения, кодирующих химерный Т-клеточный рецептор к опухолевому маркеру рака яичников / Я. Ю. Киселева, О. Б. Большакова, Т. М. Кулинич [и др.] // Вестник Российского научного центра рентгенодиагностики. 2021. Т. 21, № 2. С. 25-40. EDN AFEKFA.
2. Gao R, Lou N, Han X, Shi Y. [MUC16: The Novel Target for Tumor Therapy]. Zhongguo Fei Ai Za Zhi. 2022 Jul 20;25(7):452-459. Chinese. doi: 10.3779/j.issn.1009-3419.2022.101.31. PMID: 35899441; PMCID: PMC9346149.

Особенности экспрессии Toll-подобных рецепторов при раке ободочной кишки в зависимости от распространенности процесса

Авторы:

- (1) Кум О.И., rnioi@list.ru, ФГБУ «НМИЦ онкологии» Минздрава России, Ростов-на-Дону
- (2) Дженкова Е.А., rnioi@list.ru, ФГБУ «НМИЦ онкологии» Минздрава России, Ростов-на-Дону
- (3) Мирзоян Э.А., ellada.mirzoyan@yandex.ru, ФГБУ «НМИЦ онкологии» Минздрава России, Ростов-на-Дону
- (4) Новикова И.А., novikovainna@yahoo.com, ФГБУ «НМИЦ онкологии» Минздрава России, Ростов-на-Дону
- (5) Сагакянц А.Б., asagak@rambler.ru, ФГБУ «НМИЦ онкологии» Минздрава России, Ростов-на-Дону
- (6) Златник Е.Ю., elena-zlatnik@mail.ru, ФГБУ «НМИЦ онкологии» Минздрава России, Ростов-на-Дону
- (7) Бондаренко Е.С., lena.lenalen@mail.ru, ФГБУ «НМИЦ онкологии» Минздрава России, Ростов-на-Дону
- (8) Шапошников А.В., alexshap@donpac.ru, ФГБУ «НМИЦ онкологии» Минздрава России, Ростов-на-Дону

Ключевые слова

онкология, рак ободочной кишки, Toll-подобные рецепторы

Актуальность

Колоректальный рак (КРР) остается актуальной проблемой онкологии, более 60% случаев которого приходится на рак ободочной кишки (РОК) [1–3]. В развитии механизмов активации и реализации функций врожденного иммунитета особая роль отводится паттерн-распознающим рецепторам, одними из представителей которых являются Toll-подобные рецепторы (TLRs) [4, 5].

Цель

Изучить особенности экспрессии Toll-подобных рецепторов при РОК в зависимости от стадии процесса.

Материалы и методы

В исследование включено 50 пациентов с РОК: I стадия — 4 (8%) пациента, II стадия — 25 (50%), III стадия — 21 (42%) пациент. В ткани опухоли, перитуморальной зоны и линии резекции методом проточной цитометрии определялась экспрессия TLRs(2,3,4) на CD45+(лимфоциты), CD45- (эпителиальные клетки) клеточных популяциях.

Результаты

Результаты исследования показали, что в тканях опухолей I–II стадии снижено относительное число клеток, экспрессирующих TLR2, на 77 и 87% и увеличено количество клеток, экспрессирующих TLR4, в 5,4 и 7 раз в сравнении с перитуморальной зоной и линией резекции соответственно. В опухолях пациентов данной группы наблюдается снижение клеток, которые экспрессируют TLR3 на 25% по сравнению с условно здоровой тканью ($p \leq 0,05$). В тканях опухолей I–II стадии выявлено снижение количества клеток с фенотипом CD45+, экспрессирующих TLR2, на 61 и 50% и увеличение клеток, которые экспрессируют TLR4, в 3,5 и 2,1 раза по сравнению с перитуморальной зоной и линией резекции соответственно ($p \leq 0,05$). Также во фрагментах опухолей отмечалось увеличение клеток, экспрессирующих TLR3, в 2 раза по сравнению с тканью перитуморальной зоны и линией резекции ($p \leq 0,05$). Анализ клеток с фенотипом CD45- в тканях опухолей III стадии выявил уменьшение относительного количества клеток, экспрессирующих TLR2, на 74 и 75% и увеличение клеток, экспрессирующих TLR4, в 3,3 и 2,3 раза по сравнению с перитуморальной зоной и линией резекции соответственно ($p \leq 0,05$). Отмечено увеличение клеток с фенотипом CD45+ в тканях опухолей III стадии, экспрессирующих TLR4, в 2,5 раза по сравнению с перитуморальной зоной, а также уменьшение клеток, экспрессирующих TLR2, на 29%, увеличение клеток, экспрессирующих TLR4, в 2,2 раза по сравнению с линией резекции ($p \leq 0,05$). У пациентов с III стадией РОК в опухоли наблюдается увеличение количества клеток с фенотипом CD45-, экспрессирующих TLR2 (на 37%), TLR8 (на 37%), TLR9 (на 39%), и уменьшение клеток, которые экспрессируют TLR4 на 27% по сравнению с опухолями I–II стадии. У пациентов III стадии отмечено повышение количества клеток с фенотипом CD45+, экспрессирующих TLR2 в 2,2 раза, TLR8 в 1,3 раза ($p \leq 0,05$).

Выводы

Таким образом, полученные в ходе данной работы результаты анализа относительного количества клеток с фенотипом CD45+/-, экспрессирующих TLRs в зависимости от стадии, могут стать одним из прогностических распространённости процесса.

Список литературы:

1. Ansa BE, Coughlin SS, Alema-Mensah E. et al. Evaluation of Colorectal Cancer Incidence Trends in the United States (2000-2014). *J Clin Med*. 2018; 7(22): 310-321.
2. Кит О.И., Дженкова Е.А., Мирзоян Э.А., Геворкян Ю.А., Сагакянц А.Б., Тимошкина Н.Н., Каймакчи О.Ю., Каймакчи Д.О., Толмах Р.Е., Дашков А.В., Колесников В.Е., Милакин А.Г., Полуэктов С.И. Молекулярно-генетическая классификация подтипов колоректального рака: современное состояние проблемы // Южно-Российский онкологический журнал/ *South Russian Journal of Cancer*. 2021;2(2):50-56. <https://doi.org/10.37748/2686-9039-2021-2-2-6>
3. Старостин Р.А., Гатауллин Б.И., Валитов Б.Р., Гатауллин И.Г. Колоректальный рак: эпидемиология и факторы риска // *Поволжский онкологический вестник*. 2021; 12 (4(48)): 52-59.
4. Schreiber RD, Old LJ, Smyth MJ. Cancer immunoediting: integrating immunity's roles in cancer suppression and promotion. *Science*. 2011;331(6024):1565-1570. DOI:10.1126/science.1203486.
5. Gay NJ, Symmons MF, Gangloff M, Bryant CE. Assembly and localization of Toll-like receptor signalling complexes: nature reviews // *Immunology*. 2014; 8:546–558.

Исследование спонтанной активации и пролиферации $\gamma\delta$ -лимфоцитов *in vitro* в среде с IL-2

Авторы:

- (1) Гапоненко Иван Николаевич, ivangaponenko1999@mail.ru, НИИ детской онкологии, гематологии и трансплантологии им. Р.М. Горбачевой, Санкт-Петербург
- (2) Маркелов Владислав Витальевич, marckelov.vladislav5@mail.ru, НИИ детской онкологии, гематологии и трансплантологии им. Р.М. Горбачевой, Санкт-Петербург
- (3) Потанин Артем Алексеевич, artempotanin28@gmail.com, НИИ детской онкологии, гематологии и трансплантологии им. Р.М. Горбачевой, Санкт-Петербург
- (4) Сушенкова Дарья Вячеславовна, dasha.su@mail.ru, НИИ детской онкологии, гематологии и трансплантологии им. Р.М. Горбачевой, Санкт-Петербург
- (5) Сергеев Владислав Сергеевич, sergeev.vlad@gmail.com, НИИ детской онкологии, гематологии и трансплантологии им. Р.М. Горбачевой, Санкт-Петербург
- (6) Шакирова Алёна Игоревна, alyona.i.shakirova@gmail.com, НИИ детской онкологии, гематологии и трансплантологии им. Р.М. Горбачевой, Санкт-Петербург
- (7) Бабенко Елена Витальевна, ele2133@yandex.ru, НИИ детской онкологии, гематологии и трансплантологии им. Р.М. Горбачевой, Санкт-Петербург
- (8) Лепки Кирилл Викторович, lepikkv@gmail.com, НИИ детской онкологии, гематологии и трансплантологии им. Р.М. Горбачевой, Санкт-Петербург
- (9) Кулагин Александр Дмитриевич, kulagingem@ Rambler.ru, НИИ детской онкологии, гематологии и трансплантологии им. Р.М. Горбачевой, Санкт-Петербург

Ключевые слова

CAR-T, $\gamma\delta$ -лимфоциты

Актуальность

Одним из этапов производства CAR-T клеток является активация и пролиферация T-лимфоцитов. На сегодняшний день получили широкое распространение протоколы активации с OKT-3 и Dynabeads CD3/CD28 с и без добавления IL-2. Но не изучалось влияние инкубации выделенных T-лимфоцитов с IL-2 в монорежиме. Также в работах не было освещено влияние различных видов покрытий лабораторного пластика на процессы активации.

Цель

Оценить влияние IL-2 на активацию и пролиферацию $\gamma\delta$ - и $\alpha\beta$ -лимфоцитов при культивировании на разном лабораторном пластике, предназначенном для адгезивных или для неадгезивных клеточных культур.

Материалы и методы

Была отобрана кровь 7 разных здоровых доноров в промаркированные вакутейнеры с ЭДТА. Мононуклеарные клетки периферической крови (МКПК) выделяли с помощью центрифугирования в градиенте плотности фикола. Для культивирования клеток использовался 24-луночный адгезивный и 24-луночный неадгезивный планшеты. Во все лунки на день 0 было засеяно 200 тыс. МКПК. Среда культивирования состояла из RPMI-1640 с добавлением 5% сыворотки человека и IL-2 150 МЕ/мл. МКПК доноров велись в трех повторах на адгезивном и в трех повторах на неадгезивных планшетах. Замена среды производилась каждые 3 дня. Проточная цитофлуориметрия (ПЦФ) для повторов на адгезивных планшетах проводилась на 0, 6, 9 и 21-й дни или на 0-й и 21-й дни. Оценивалась экспрессия CD3, CD4, CD8, $\gamma\delta$ TCR и $\alpha\beta$ TCR.

Результаты

Наблюдалась неспецифическая активация с пиком пролиферации на 15-й день. Различия в кинетике экспансии МКПК становятся значимыми с 6-го по 12-й день культивирования между группами на адгезивном и неадгезивном планшетах ($p < 0.05$), в дальнейшем статистически значимой разницы к 21-му дню не наблюдалось ($p > 0.05$). В группе на неадгезивном пластике максимум составил $6,49 \pm 1,85$ млн, на адгезивном планшете — $2,38 \pm 0,43$ млн. Наблюдалась выраженная экспансия ($p < 0.05$) $\gamma\delta$ -лимфоцитов к 21-му дню по сравнению с 0-м днем ($38,5 \pm 8,16$ и $6,0 \pm 1,33\%$ соответственно)

Выводы

Поверхность, на которой происходит культивация МКПК, оказывает влияние на пролиферативную активность T-лимфоцитов. IL-2 без добавления специальных активирующих агентов способен инициировать активацию и пролиферацию T-лимфоцитов, преимущественно за счет фракции $\gamma\delta$ -лимфоцитов.

Список литературы: –

Разработка 3d-клеточных систем для создания персонализированного подхода в лечении агрессивных форм солидных опухолей

Авторы:

(1) Данилова А.Б., anna_danilova@bk.ru, ФГБУ «НМИЦ онкологии им. Н.Н. Петрова» Минздрава России, Санкт-Петербург

(2) Нехаева Т.Л., nehaevat151274@mail.ru, ФГБУ «НМИЦ онкологии им. Н.Н. Петрова» Минздрава России, Санкт-Петербург

(3) Ефремова Н.А., nataliaavdonkina@gmail.com, ФГБУ «НМИЦ онкологии им. Н.Н. Петрова» Минздрава России, Санкт-Петербург

(4) Балдуева И.А., biahome@mail.ru, ФГБУ «НМИЦ онкологии им. Н.Н. Петрова» Минздрава России, Санкт-Петербург

Ключевые слова

солидные опухоли, клеточные модели, сфероиды

Актуальность

Использование клеточных моделей, адекватно отражающих реальную клиническую ситуацию, является важной составляющей экспериментальных исследований в области онкологии. До недавнего времени *in vitro* использовали упрощенные двухмерные системы культивирования клеток, которые не позволяли воссоздать фенотип опухоли пациента. 3D-модели способны воспроизводить важнейшие характеристики опухолей, такие как структура, рецепторный состав, секреторные функции, и могут служить в качестве предиктивных и диагностических систем при персонализированном подходе к выбору противоопухолевой терапии [1].

Цель

Разработка экспериментальных 3D-моделей *in vitro* опухолевого очага для создания персонализированного подхода в лечении солидных опухолей.

Материалы и методы

Для создания 3D-клеточных моделей использовали технологию низкоадгезивных поверхностей на 96-луночных планшетах Ultra-Low Attachment Surface (Corning, США). Сфероиды, полученные из клеток 15 культур меланомы кожи, 20 сарком мягких тканей и 9 опухолей эпителиального происхождения, культивировали 3–8 сут в CO₂-инкубаторе Heracel (Thermo Electron LTD GmbH, Германия) при 37 °C, 100% влажности и 5% CO₂.

Результаты

При изучении особенностей создания сфероидов из клеток солидных опухолей не обнаружили прямой зависимости эффективности их формирования от гистогенетического происхождения малигнизированных клеток. Пространственная организация клеточных моделей определяла секреторный профиль опухолевых клеток и их способности к инвазии. Иммуногисто-/цитохимическое исследование выявило сходство структуры сфероидов и исходной опухолевой ткани. При переходе к 3D-культивированию опухолевые клетки демонстрировали появление и/или увеличение экспрессии N-кадгерина, CD44, фактора гипоксии HIF1A, шаперона Hsp70, что коррелирует с выраженными инвазивными свойствами опухолевых клеток в трехмерной среде. Изучение жизнеспособности и инвазивных свойств клеток солидных опухолей в 3D-системе под действием химиопрепаратов и их комбинаций, используемых в клинике, показало, что из всех проведенных экспериментов по изучению эффективности химиопрепаратов трехмерная клеточная система оправдала себя в 77,7% случаев.

Выводы

В системах 3D-культивирования опухолевые клетки имеют более выраженные секреторные свойства и метастатический потенциал, формируют механизмы устойчивости к условиям гипоксии, активируют систему аутофагии. Сфероиды могут рассматриваться в качестве эффективной модели для изучения воздействия химиотерапевтических препаратов на опухолевые клетки и подбора рациональной терапии.

Использованная литература

1. Calpe B., Kovacs W.J. High-throughput screening in multicellular spheroids for target discovery in the tumor microenvironment // Expert Opin Drug Discov. 2020. Vol.15(8):955-967. DOI: 10.1080/17460441.2020.1756769.

Два типа опухоль-ассоциированных макрофагов имеют различную корреляцию с прогрессированием рака предстательной железы

Авторы:

(1) Павлов Валентин Николаевич, pavlov@bashgmu.ru, Институт урологии и клинической онкологии, ФГБОУ ВО «Башкирский государственный медицинский университет» Минздрава России, Уфа

(2) Данилко Ксения Владимировна, kse-danilko@yandex.ru, Лаборатория клеточных культур ФГБОУ ВО БГМУ Минздрава России, Уфа

(3) Еникеева Кадрия Ильдаровна, kienikeeva@bashgmu.ru, Лаборатория иммунологии Института урологии и клинической онкологии, ФГБОУ ВО «Башкирский государственный медицинский университет» Минздрава России, Уфа

(4) Рафикова Гузель Альбертовна, garafikova@bashgmu.ru, Лаборатория иммунологии Института урологии и клинической онкологии, ФГБОУ ВО «Башкирский государственный медицинский университет» Минздрава России, Уфа

(5) Максимова Серафима Юрьевна, maksimova-serafima@mail.ru, Институт урологии и клинической онкологии, ФГБОУ ВО «Башкирский государственный медицинский университет» Минздрава России, Уфа

(6) Кабиров Ильдар Раифович, ildarkabirov@gmail.com, Биобанк, Институт урологии и клинической онкологии, ФГБОУ ВО «Башкирский государственный медицинский университет» Минздрава России, Уфа

(7) Вишняков Дмитрий Сергеевич, nomadsoul84@gmail.com, ФГБОУ ВО «Башкирский государственный медицинский университет» Минздрава России, Уфа

(8) Кжышкowska Юлия Георгиевна, julia.kzhyshkowska@medma.uni-heidelberg.de, Институт трансфузионной медицины и иммунологии, Медицинский факультет Мангейма, Гейдельбергский университет, Мангейм

Ключевые слова

макрофаг, рак предстательной железы, опухоль-ассоциированные макрофаги, метастазы

Актуальность

Смертность при прогрессировании рака предстательной железы связана с отсутствием терапевтических схем, способных дать устойчивый ответ на терапию. Крайняя гетерогенность рака предстательной железы на генетическом и клеточно-биологическом уровнях, как предполагается, лежит в основе резистентности рака предстательной железы к терапии. Накопленные данные свидетельствуют о том, что воспалительное микроокружение, особенно опухоль-ассоциированные макрофаги (ОАМ), участвуют в канцерогенезе предстательной железы и выступают в качестве важного модулятора злокачественной прогрессии, метастазирования и общего терапевтического ответа. Однако конкретная роль резидентных и моноцитарных макрофагов в прогрессировании рака предстательной железы остается неясной.

Цель

Анализ морфологических особенностей, размера и количества макрофагов в образцах ткани рака предстательной железы, анализ корреляции специфических подтипов ОАМ с клиническими характеристиками пациентов с раком предстательной железы.

Материалы и методы

Мы провели ретроспективный анализ 36 больных раком предстательной железы (без метастазов в лимфатических узлах на момент операции, с метастазами, с баллом Глисона и с уровнем риска биохимического рецидива), которым было проведено хирургическое лечение. Иммуногистохимическое окрашивание проводилось для маркера макрофагов CD68. Световая микроскопия использовалась для визуализации и количественной оценки CD68+ клеток диаметром более 100 мкм² и менее 100 мкм².

Результаты

Были выявлены два основных морфологических типа CD68+ ОАМ: мелкие макрофаги размером до 100 мкм² и макрофаги пенистого типа размером более 100 мкм². Мы выявили участки с крупными пенистыми макрофагами округлой формы и крупнозернистой структурой цитоплазмы, расположенные в

протоках вне опухолевой ткани, и массивные скопления макрофагов неправильной формы, расположенные в тяжах внутри опухолевой ткани. В группе с метастазами в лимфатические узлы общее количество ОАМ было выше, чем в группе без метастазов. Риск биохимического рецидива коррелирует с баллом Глисона, а общее количество CD68+ОАМ увеличивалось за счет накопления макрофагов размером менее 100 мкм², но не пенистых ОАМ, у пациентов со средним и высоким риском по сравнению с группой низкого риска.

Выводы

Наши данные свидетельствуют о том, что ОАМ вовлечены в прогрессирование рака предстательной железы, а мелкие макрофаги, недавно рекрутированные в опухолевую ткань, нерезидентные пенистые макрофаги, являются негативным прогностическим фактором с проопухоловой активностью. Эта субпопуляция ОАМ может быть специфической клеточной мишенью в опухолевом микроокружении для терапевтического воздействия.

Список литературы

1. Larionova, Irina et al. Tumor-Associated Macrophages in Human Breast, Colorectal, Lung, Ovarian and Prostate Cancers // *Frontiers in oncology* vol. 10 566511. 22 Oct. 2020, DOI:10.3389/fonc.2020.566511.
2. Corn K.C., Windham M.A., Rafat M. Lipids in the tumor microenvironment: From cancer progression to treatment. *Prog Lipid Res.* 2020; 80. DOI: 10.1016/j.plipres.2020.101055.
3. Ракина М.А., Казакова Е.О., Сударских Т.С., Безгодова Н.В., Виллерт А.Б., Коломиец Л.А., Ларионова И.В. Гигантские макрофаги с пенистой цитоплазмой при прогрессирующем раке яичников // *Сибирский онкологический журнал.* 2022;21(2):45-54. <https://doi.org/10.21294/1814-4861-2022-21-2-45-54>

Влияние уровней циркулирующих опухолевых клеток на взаимосвязи между показателями локального иммунитета и эпителиально-мезенхимального перехода при раке ободочной кишки

Авторы:

- (1) Златник Е.Ю., elena-zlatnik@mail.ru, ФГБУ «НМИЦ онкологии» Минздрава России, Ростов-на-Дону
- (2) Новикова И.А., novikovainna@yahoo.com, ФГБУ «НМИЦ онкологии» Минздрава России, Ростов-на-Дону
- (3) Ситковская А.О., grankina.anastasia@mail.ru, ФГБУ «НМИЦ онкологии» Минздрава России, Ростов-на-Дону

Ключевые слова

циркулирующие опухолевые клетки, локальный иммунитет, рак ободочной кишки

Актуальность

Циркулирующие опухолевые клетки (ЦОК) считаются фактором негативного прогноза злокачественных опухолей [1]. Изучение взаимодействия этого системного фактора с характеристиками локального иммунитета и эпителиально-мезенхимального перехода (ЭМП) представляется важным для понимания биологии опухолевого роста.

Цель

Оценить взаимосвязь между показателями локального клеточного иммунитета и ЭМП с уровнем ЦОК у больных с различными стадиями рака ободочной кишки.

Материалы и методы

Материал: кровь и опухоль 60 первичных больных с II–IV стадией рака ободочной кишки ($n=20$ с каждой стадией). Методы: до операции — детекция ЦОК методом CellSearchSystem™ (США), уровни ЦОК ≤ 3 считали негативными (ЦОК⁻), ЦОК ≥ 3 позитивными (ЦОК⁺); после операции — ИГХ-исследование опухоль-инфильтрирующих лимфоцитов CD3⁺, CD4⁺, CD8⁺, CD20⁺ и CD56⁺, экспрессии белков ЭМП: E- и N-cadherin (cad) и фактора пролиферации Ki-67. Корреляционный анализ между ИГХ-показателями и уровнем ЦОК выполняли в программе Statistica. Вычисляли коэффициенты корреляции r , различия считали статистически значимыми при $p < 0,05$.

Результаты:

Выявлены различия показателей ЦОК+ и ЦОК-больных внутри каждой стадии. При II стадии у ЦОК-больных статистически значимые связи между показателями локального иммунитета и ЭМП/пролиферации включали 3 корреляции с CD4+, 3 с CD8+ и 4 с NK. У ЦОК+ больных с той же II стадией обнаружена 1 корреляция — сильная обратная между CD4+ и E-cad. При III стадии у больных с ЦОК ≤ 3 отмечено 3 статистически значимых корреляции с участием CD4+, 2 с CD8+, и 4 с CD56+, а опухоли больных с уровнем ЦОК ≥ 3 характеризовались 1 корреляцией (между CD3+ и CD4+), полным отсутствием статистически значимых связей с участием CD8+ и CD56+ клеток и появлением обратной корреляции Ki-67 с E-cad и сильной прямой с N-cad. У больных с IV стадией при ЦОК ≤ 3 отмечено 8 корреляционных связей показателей локального иммунитета, при ЦОК ≥ 3 — 1: сильная обратная связь между CD3+ и CD56+. Потеря статистически значимых связей между лимфоцитами, инфильтрирующими опухоль, при ЦОК ≥ 3 сопровождается возникновением отрицательной корреляции между CD4+ и экспрессией E-cad в опухолях больных II стадии и между экспрессией E- и N-cad с Ki-67 при III стадии, что предполагает усиление ЭМП и пролиферации.

Выводы

Наличие ЦОК у больных раком ободочной кишки вне зависимости от стадии опухоли сопровождается потерей корреляционных взаимосвязей между субпопуляциями внутриопухолевых лимфоцитов, преимущественно CD8+, что может свидетельствовать о нарушении межклеточной кооперации и способствовать усилению опухолевого роста.

Использованная литература

1. Lin, D., Shen, L., Luo, M. et al. Circulating tumor cells: biology and clinical significance. Sig Transduct Target Ther 6, 404 (2021). <https://doi.org/10.1038/s41392-021-00817-8>

Экспрессия семейства микроРНК-200 у пациентов с метастатической почечно-клеточной карциномой

Авторы:

- (1) Измайлов Адель Альбертович, izmailov75@mail.ru, ГАУЗ Республиканский клинический онкологический диспансер Минздрава РБ, Уфа
- (2) Иванова Елизавета Алексеевна, lissa987@yandex.ru, ФГБУН Институт биохимии и генетики Уфимского научного центра РАН, Уфа
- (3) Гилязова Ирина Ришатовна, gilyasova_irina@mail.ru, ФГБОУ ВО «Башкирский государственный медицинский университет» Минздрава России, Уфа
- (4) Асадуллина Дилара Динаровна, dilara.asadullina@yandex.ru, ФГБОУ ВО «Башкирский государственный медицинский университет» Минздрава России, Уфа
- (5) Шарифгалеев Ильдар Асхадуллович, ufa.rkod@doctorr.ru, ГАУЗ Республиканский клинический онкологический диспансер Минздрава РБ, Уфа
- (6) Бахтиярова Ксения Сергеевна, xeniabah@mail.ru, ФГБОУ ВО «Башкирский государственный медицинский университет» Минздрава России, Уфа
- (7) Мельникова Ангелина Александровна, sitnikangela@gmail.com, ФГБОУ ВО «Башкирский государственный медицинский университет» Минздрава России, Уфа
- (8) Хуснутдинова Эльза Камилевна, elzakh@mail.ru, ФГБУН Институт биохимии и генетики Уфимского научного центра РАН, Уфа
- (9) Павлов Валентин Николаевич, rectorat@bashgmu.ru, ФГБОУ ВО «Башкирский государственный медицинский университет» Минздрава России, Уфа

Ключевые слова

микроРНК, почечно-клеточная карцинома, биомаркер

Актуальность

Злокачественные новообразования почек входят в число часто возникающих опухолей в общей структуре онкологических заболеваний. Светлоклеточная почечно-клеточная карцинома (скПКК) относится к наиболее распространенным карциномам почечной паренхимы, на ее долю приходится более 70% случаев рака почки [1]. Метастазирование опухоли является одной из основных причин смертности от скПКК, поэтому молекулярные механизмы эпителиально-мезенхимального перехода (ЭМП) представляют особый интерес [2].

Изучение роли микроРНК, влияющих на ЭМП, прогрессирование и метастазирование рака, становится все более актуальным [3]. Несмотря на большое число исследований экспрессии микроРНК при скПМК, результаты работ противоречивы и маркеры прогноза скПМК не выявлены.

Цель

Анализ уровней экспрессии членов семейства микроРНК-200 у пациентов с метастатической скПМК.

Материалы и методы

Исследовали 23 парных образца опухолевой ткани почки с содержанием опухолевых клеток не менее 80% и окружающей ее нормальной паренхимы пациентов с метастатической скПМК. Экстракцию микроРНК проводили с использованием набора Direct-zol™ RNA MiniPrep (Zymo Research). Для количественной оценки экспрессии генов использовали метод 2-ΔΔCt.

Результаты

Выявлено, что паттерны экспрессии семейства микроРНК-200с значительно различались между образцами скПМК и нормальными тканями почек. Статистический анализ полученных данных продемонстрировал значительное снижение уровня экспрессии микроРНК-200с в опухолевой ткани почки относительно нормальной ткани ($0,110 \pm 0,009$ и $0,8087 \pm 0,056$ соответственно, $p < 0,0001$). Уровни экспрессии других членов семейства микроРНК-200с не продемонстрировали статистически значимых различий между двумя группами. Связь между уровнем микроРНК-200с и канцерогенезом была исследована при различных типах опухолей. Известно, что семейство микроРНК-200 играет важную роль в развитии и прогрессировании онкозаболеваний путем подавления ZEB1, ZEB2 и ингибирования ЭМП [4]. Все эти исследования предполагают антионкогенную функцию семейства микроРНК-200.

Выводы

Исследование демонстрирует, что микроРНК-200с играет важную роль в патогенезе метастатического скПМК и может быть полезна для молекулярной диагностики, прогнозирования и терапии скПМК. Последующие исследования и валидация данных на больших выборках позволят в дальнейшем использовать профиль экспрессии микроРНК в качестве дополнительного биомаркера для персонализации подходов при скрининге и для определения прогноза течения скПМК.

Список литературы

1. Ross K., Jones R.J. Immune checkpoint inhibitors in renal cell carcinoma // Clin Sci (Lond). 2017;131:2627–42. DOI: org/10.1042/CS20160894.
2. Debnath P., Huiem R.S., Dutta P., et al. Epithelial-mesenchymal transition and its transcription factors // Biosci Rep. 2022;42(1):BSR20211754. DOI: 10.1042/BSR20211754.
3. Alsibai K.D., Meseure D. Tumor microenvironment and noncoding RNAs as co-drivers of epithelial-mesenchymal transition and cancer metastasis // Dev Dyn. 2018;247(3):405-431. DOI: 10.1002/dvdy.24548.
4. Nath A.V., Ajit S., Sekar A.J., et al. MicroRNA-200c/429 mediated regulation of Zeb1 augments N-Cadherin in mouse cardiac mesenchymal cells // Cell Biol Int. 2022;46(2):222-233. DOI: 10.1002/cbin.11724.

НК-клетки в противоопухолевом иммунитете

Авторы:

(1) Кадагидзе Заира Григорьевна, kad-zaira@yandex.ru, ФГБУ «НМИЦ онкологии им. Н.Н. Блохина» Минздрава России, Москва

(2) Черткова Антонина Ивановна, antivch@yandex.ru, ФГБУ «НМИЦ онкологии им. Н.Н. Блохина» Минздрава России, Москва

Ключевые слова

НК-клетки, эффекторные и регуляторные функции, злокачественные опухоли

Актуальность

НК-клетки представляют собой лимфоциты врожденного иммунитета, обладающие мощной цитотоксической активностью. Применение у пациентов с лейкемией НК-клеток в качестве противоопухолевого терапевтического средства показало обнадеживающие результаты. В настоящее время рассматривается возможность их использования в терапии солидных опухолей [1]. Установлено, что НК-клетки могут играть

противоположные роли: они способны не только эффективно уничтожать опухолевые и инфицированные бактериями и вирусами клетки, но и негативно регулировать врожденный и адаптивный иммунитет, особенно на ранней стадии, за счет различных механизмов супрессии: перфорин-зависимого, цитокин-зависимого, рецептор-опосредованного и других механизмов [2; 3; 4; 5].

Цель

Целью представленного доклада является Обзор актуальной проблемы онкоиммунологии — роли естественных киллеров (NK-клеток) в противоопухолевом иммунитете.

Материалы и методы

Популяции лимфоцитов исследовали методом проточной цитометрии.

Результаты

Презентация содержит современные данные об эффекторных и регуляторных функциях NK-клеток и некоторых механизмах их определяющих. Результаты собственных исследований также продемонстрировали негативное влияние NK-клеток у больных раком слизистой оболочки полости рта (РСОПР) и трижды негативным раком молочной железы (ТН РМЖ). Так, у умерших пациентов с РСОПР уровень CD3-CD16+CD56+ в периферической крови (ПК) был статистически значимо выше по сравнению с контролем: 21,9% (16,0–34,0) и 14,8% (9,7–18,2) соответственно, $p=0,025$. При ТН РМЖ количество CD16+CD56+Perforin+ лимфоцитов у умерших больных практически в 2 раза превышало их число у выживших пациенток: 24,7% (14,9–28,6) и 11,4% (7,7–17,0) соответственно, $p=0,007$. Исходный повышенный уровень NK-клеток ПК сочетался также с уменьшением безрецидивной и общей выживаемости больных ТН РМЖ. При исходно повышенном уровне этих клеток медиана БРВ составила 32,5 мес, а медиана ОВ — 37,2 мес, при их сниженном уровне медианы БРВ и ОВ не были достигнуты. Отмечалась также взаимосвязь количества NK-клеток со степенью лечебного патоморфоза опухоли (ЛПО) при ТН РМЖ. У больных с высокой (IV) степенью ЛПО и в ПК, и в опухолевой ткани процент этих клеток был статистически значимо ниже, чем у больных с более низкой (I–III) степенью ЛПО.

Выводы

Выяснение механизмов, определяющих иммунорегуляторные свойства NK-клеток, может привести к разработке новых методов иммунотерапии, в которых своевременное истощение NK-клеток с регуляторными функциями может повысить эффективность современных иммунотерапевтических средств, а также будет способствовать разработке стратегий, направленных на манипулирование их экспансией и эффекторными функциями при различных патологических состояниях.

Список литературы

1. Le Tong et al. 2022. <https://doi.org/10.1186/s12943-022-01672-z>
2. Zvirner NW et al. 2021. DOI:10.1002/JLB.3MR0820-685R.
3. Chen T. et al. 2019. <https://doi.org/10.1016/j.cellimm.2018.10.004>
4. Crouse J. et al. 2015. <https://doi.org/10.1016/j.it.2014.11.001>
5. Zecca A. et al. 2021. <https://doi.org/10.3390/cells10030614>

Циклофилин А модулирует состав опухоль-инфильтрирующих лимфоцитов в экспериментальной модели *in vivo*

Авторы:

(1) Калинина Анастасия Андреевна, aakalinina89@gmail.com, ФГБУ «НМИЦ онкологии им. Н.Н. Блохина» Минздрава России, Москва

(2) Хромых Людмила Менделевна, lkhromykh@list.ru, ФГБУ «НМИЦ онкологии им. Н.Н. Блохина» Минздрава России, Москва

(3) Казанский Дмитрий Борисович, kazansky1@yandex.ru, ФГБУ «НМИЦ онкологии им. Н.Н. Блохина» Минздрава России, Москва

Ключевые слова

циклофилин А, опухолевое микроокружение, опухоль-инфильтрирующие лимфоциты, меланома B16

Актуальность

Опухоль-инфильтрирующие лимфоциты (ОИЛ) — важный компонент микроокружения опухоли. Их состав, локализация, активационный фенотип и функциональная активность используются как прогностический фактор прогрессии заболевания и во многом определяют успешность иммунотерапии [1]. Поиск способов модуляции опухолевого микроокружения, конверсии иммунологически холодных опухолей в горячие остается актуальной проблемой клинической онкологии. Секреторный циклофилин А (ЦФА) является провоспалительным фактором и хемоаттрактантом для эффекторов врожденного и адаптивного иммунитета [2, 3]. Мы показали, что рекомбинантный ЦФА человека (рчЦФА) подавляет рост опухоли на ранних этапах в том числе посредством изменения ее микроокружения [4].

Цель

Изучить влияние рчЦФА на состав ОИЛ в модели меланомы B16 мыши.

Материалы и методы

Меланому B16 (3x10⁵) кл/мышь) прививали подкожно (п/к) мышам C57BL/6. РчЦФА (100 мкг на 1 мышь) вводили п/к 5 дней. На 14-й день после прививки выделяли ОИЛ из гомогената первичной опухоли на градиенте фиколла с последующим анализом методом проточной цитометрии.

Результаты

Кусовое введение рчЦФА индуцировало накопление Т-клеток в первичной меланоме B16: их доля в составе ОИЛ увеличилась в 2,5 раза (p<0,01) по сравнению с контрольными образцами. Под действием рчЦФА возросла доля CD4⁺ Т-клеток в составе ОИЛ в 1,7 раза (p<0,05) по сравнению с контролем, при этом отмечено снижение в 2 раза (p<0,01) относительного количества CD4⁺PD-L1⁺ Т-клеток. Введение рчЦФА также стимулировало накопление НК-клеток в опухоли, доля которых в образцах опытной группы в 1,6 раза (p<0,05) превышала контроль.

Выводы

РчЦФА стимулирует инфильтрацию меланомы B16 важными эффекторами противоопухолевого иммунитета — НК-клетками и CD4⁺ Т-лимфоцитами. CD4⁺ Т-клетки наряду с НК-клетками проявляют прямую цитотоксичность в отношении клеток меланомы B16, а также секретируют цитокины ИФН γ и ФНО α , создавая провоспалительное микроокружение, неблагоприятное для роста опухоли [5, 6]. CD4⁺ Т-клетки также опосредуют развитие цитотоксического (CD8⁺) и антительного противоопухолевого ответа [6]. Снижение доли CD4⁺ клеток, несущих молекулу PD-1, в составе ОИЛ позволяет предположить, что рчЦФА индуцирует накопление Т-лимфоцитов с меньшей чувствительностью к супрессорному микроокружению опухоли и, следовательно, способных дольше сохранять свою функциональную активность. Работа выполнена при поддержке РФФ (грант № 22-75-00004).

Список литературы

1. Webb E.S. et al. Immune checkpoint inhibitors in cancer therapy // J Biomed Res. 2018, 32(5): 317-326.
2. Xu Q. et al. Leukocyte chemotactic activity of cyclophilin // J Biol. Chem. 1992, 267(17): 11968–11971.
3. Dawar F.U. et al. Potential role of cyclophilin A in regulating cytokine secretion // J. Leukoc Biol. 2017, 102 (4): 989-992.
4. A. Kalinina et al. Cyclophilin A is a factor of antitumor defense in the early stages of tumor development // International Immunopharmacology, 2021, 94:107470.
5. Ben-Shmuel A. et al. Unleashing Natural Killer Cells in the Tumor Microenvironment-The Next Generation of Immunotherapy? Front Immunol. 2020; 11:275.
6. Tay R.E. et al. Revisiting the role of CD4⁺ T cells in cancer immunotherapy — new insights into old paradigms. Cancer Gene The r 28, 5–17 (2021).

Сильные иммунные привилегии индивидуальных мезенхимных стволовых клеток и других прогениторных Nestin-GFP⁺ клеток в окружении костного мозга, не демонстрирующем общую иммунную привилегированность

Авторы:

- (1) Карпенко Дмитрий Владимирович, D_@list.ru, ФГБУ «НМИЦ гематологии» Минздрава России, Москва
- (2) Капранов Николай Михайлович, kapranov.n@blood.ru, ФГБУ «НМИЦ гематологии» Минздрава России, Москва

(3) *Богданов Алексей Михайлович*, noobissat@gmail.com, ФГБУН Институт биоорганической химии им. академиков М.М. Шемякина и Ю.А. Овчинникова РАН, Москва

(4) *Лазуткин Александр Алексеевич*, lazutkin.a.a@gmail.com, ФГБУН Институт высшей нервной деятельности и нейрофизиологии РАН, Москва

(5) *Бигильдеев Алексей Евгеньевич*, bigildeev.ae@gmail.com, ФГБУ «НМИЦ гематологии» Минздрава России, Москва

Ключевые слова

нестин, мезенхимные стволовые клетки, иммунные привилегии, стволовые клетки, Nestin-GFP, эктопический очаг кроветворения

Актуальность

Иммунные привилегии (ИП) — это способность клеток и тканей организма систематически уклоняться от иммунного надзора при различных обстоятельствах. ИП и, в частности, ИП раковых стволовых клеток представляют собой серьезную проблему в терапии рака. Во множестве работ, посвященных исследованию подходов преодоления различных механизмов ИП при онкологии, подчеркивается актуальность данного вопроса. Имеются также работы, демонстрирующие ИП различной силы для непатологических стволовых клеток.

Цель

Исследовать силу иммунных привилегий мезенхимных стволовых клеток (МСК) и других прогениторных Nestin-GFP⁺ клеток костного мозга (КМ).

Материалы и методы

Мы использовали ранее разработанную нами модель на базе очагов эктопического кроветворения 1. В модели КМ трансгенной Nestin-GFP мыши ($n=8$) трансплантировали под капсулу почки иммунизированного GFP нетрансгенного реципиента с полноценной иммунной системой. Через 6 нед изучали сформировавшиеся очаги на предмет наличия GFP⁺ клеток с помощью проточной цитофлуориметрии. Полученные первичные очаги ретрансплантировали неиммунизированным нетрансгенным реципиентам. МСК в использованной трансгенной линии мышей отличаются от своих потомков экспрессией GFP (под управляющими элементами гена нестина), как и широкий спектр стволовых клеток других тканей и органов.

Результаты

Эффективность иммунизации мышей-реципиентов GFP подтверждена с помощью ИФА. Показано формирование первичных и вторичных очагов эктопического кроветворения. В полученных очагах показано наличие GFP⁺ клеток. Доля GFP⁺CD45⁻клеток в первичных и вторичных очагах составила $0,8 \times 10^6$ и $1,9 \times 10^6$ соответственно. Доля GFP⁺CD45⁺ клеток в первичных и вторичных очагах составила $24,1 \times 10^6$ и $4,6 \times 10^6$ соответственно. Интересно отметить, что иммунные привилегии в данной модели были выявлены и для клеток с фенотипом, отличающимся от МСК.

Выводы

ИП МСК и других Nestin-GFP⁺ клеток-предшественников трансгенного КМ достаточно сильны, чтобы обеспечить защиту в условиях эксперимента в течение более 6 нед от нескомпрометированной иммунной системы иммунизированного GFP нетрансгенного реципиента. Результаты говорят в пользу сохранения функциональности МСК, демонстрируя способность формировать и поддерживать первичную и вторичную гемопоэтическую территорию после ретрансплантации. Мы предполагаем, что нестин может быть маркером для большего набора покоящихся стволовых клеток с сильными ИП, включая раковые стволовые клетки.

Исследование выполнено за счет гранта Российского научного фонда № 22-25-00459, <https://rscf.ru/project/22-25-00459/>

Использованная литература

1. Karpenko, D., Kapranov, N. & Bigildeev, A. Nestin-GFP transgene labels immunoprivileged bone marrow mesenchymal stem cells in the model of ectopic foci formation. *Front. cell Dev. Biol.* 10, (2022).

Клиническая значимость растворимой формы V7-N3 при колоректальном раке

Авторы:

(1) Ковалева Ольга Владимировна, ovkovaleva@gmail.com, ФГБУ «НМИЦ онкологии им. Н.Н. Блохина» Минздрава России, Москва

(2) Грачев Алексей Николаевич, alexei.gratchev@gmail.com, ФГБУ «НМИЦ онкологии им. Н.Н. Блохина» Минздрава России, Москва

(3) Масленников Владимир Валерьевич, labimmun@yandex.ru, ФГБУ «НМИЦ онкологии им. Н.Н. Блохина» Минздрава России, Москва

(4) Кушлинский Николай Евгеньевич, biochimia@yandex.ru, ФГБУ «НМИЦ онкологии им. Н.Н. Блохина» Минздрава России, Москва

Ключевые слова

колоректальный рак, sV7-N3

Актуальность

Белок V7-N3, также известный как CD276, является иммунорегуляторной молекулой с костимулирующим/коингибирующим действием. Тканевая экспрессия V7-N3 широко изучена в различных типах злокачественных опухолей, включая рак молочной железы, легкого, яичников, желудка и др. Уровень его экспрессии часто коррелирует с неблагоприятным прогнозом и частотой рецидивов. Для некоторых типов опухолей также описано повышение содержания растворимой формы V7-N3 при их инвазии и метастазировании.

Цель

Цель работы — изучение уровня sV7-N3 в образцах сыворотки крови больных колоректальным раком (КРР) с помощью иммуноферментного анализа (ИФА).

Материалы и метод

В исследование включен 71 пациент с КРР, проходивший лечение в ФГБУ «НМИЦ онкологии им. Н.Н. Блохина». Контрольную группу составили 30 здоровых доноров. Концентрацию белка sV7-N3 определяли в сыворотке крови, полученной по стандартной методике до начала специфического лечения, с помощью наборов реактивов для прямого иммуноферментного анализа: Human V7-N3 Quantikine ELISA Kit в соответствии с инструкцией производителя. Статистический анализ полученных результатов проводили с использованием GraphPad Prism v. 9. Для определения статистически значимых различий в независимых группах использовали критерий Манна–Уитни и Краскела–Уоллиса. Анализ общей выживаемости выполняли путем построения кривых дожития по методу Каплана–Мейера. Различия считали статистически значимыми при $p < 0,05$.

Результаты

Проведенный анализ выявил статистически значимое различие между уровнями медиан sV7-N3 в сыворотке крови больных КРР (19,66 нг/мл) и здоровых доноров (16,76 нг/мл) ($p=0,0025$). ROC-анализ показал, что для больных КРР чувствительность данной методики составляет 62,9%, специфичность 56,7% (cut-off — оптимальный порог отсечения 17,62 нг/мл; $p=0,0028$). Обнаружена ассоциация уровней sV7-N3 с опухолевой прогрессией. Показано, что содержание исследуемого белка у больных с наличием регионарных метастазов значимо ниже, чем у пациентов без них ($p=0,039$). Также выявлена тенденция к снижению концентрации sV7-N3 на поздних стадиях заболевания, а высокое его содержание в сыворотке крови больных КРР в перспективе может быть благоприятным прогностическим фактором.

Выводы

В результате проведенных исследований показано, что, с одной стороны, содержание V7-N3 в сыворотке крови увеличивается при развитии злокачественных опухолей толстой кишки, а с другой стороны, в ходе опухолевой прогрессии его концентрация начинает снижаться, что в конечном итоге является неблагоприятным прогностическим фактором данного заболевания.

Список литературы: -

Сравнительная характеристика кинетики пролиферации анти-CD19 CAR-T лимфоцитов в *in vitro* тесте хронической стимуляции с CD19-позитивными клеточными линиями Raji, NALM6 и HeLa-CD19

Авторы:

- (1) Маркелов Владислав Витальевич, marckelov.vladislav5@mail.ru, НИИ детской онкологии, гематологии и трансплантологии им. Р.М. Горбачевой ПСПбГМУ им. академика И.П. Павлова, Санкт-Петербург
- (2) Гапоненко Иван Николаевич, ivangaponenko1999@mail.ru, НИИ детской онкологии, гематологии и трансплантологии им. Р.М. Горбачевой ПСПбГМУ им. академика И.П. Павлова, Санкт-Петербург
- (3) Потанин Артем Алексеевич, artempotinin28@gmail.com, НИИ детской онкологии, гематологии и трансплантологии им. Р.М. Горбачевой ПСПбГМУ им. академика И.П. Павлова, Санкт-Петербург
- (4) Сушенкова Дарья Вячеславовна, dariasushenkova@mail.ru, НИИ детской онкологии, гематологии и трансплантологии им. Р.М. Горбачевой ПСПбГМУ им. академика И.П. Павлова, Санкт-Петербург
- (5) Сергеев Владислав Сергеевич, sergeev.vlad@gmail.com, НИИ детской онкологии, гематологии и трансплантологии им. Р.М. Горбачевой ПСПбГМУ им. академика И.П. Павлова, Санкт-Петербург
- (6) Шакирова Алёна Игоревна, alyona.i.shakirova@gmail.com, НИИ детской онкологии, гематологии и трансплантологии им. Р.М. Горбачевой ПСПбГМУ им. академика И.П. Павлова, Санкт-Петербург
- (7) Бабенко Елена Витальевна, ele2133@yandex.ru, НИИ детской онкологии, гематологии и трансплантологии им. Р.М. Горбачевой ПСПбГМУ им. академика И.П. Павлова, Санкт-Петербург
- (8) Лепик Кирилл Викторович, lepikkv@gmail.com, НИИ детской онкологии, гематологии и трансплантологии им. Р.М. Горбачевой ПСПбГМУ им. академика И.П. Павлова, Санкт-Петербург
- (9) Кулагин Александр Дмитриевич, kulagingem@rambler.ru, НИИ детской онкологии, гематологии и трансплантологии им. Р.М. Горбачевой ПСПбГМУ им. академика И.П. Павлова, Санкт-Петербург

Ключевые слова

CAR-T

Актуальность

Биологическое разнообразие опухолевых клеток, вероятно, может иметь ключевое значение в клинических исходах терапии CAR-T. Однако большинство исследований направлено на сравнение эффективности различных модификаций CAR-T, в то время как изучение биологических особенностей опухолевых клеток, определяющих результат контактов с CAR-T лимфоцитами, остается ограниченным.

Цель

Изучить кинетику пролиферации анти-CD19 CAR-T лимфоцитов в *in vitro* тесте хронической стимуляции с CD19-позитивными клеточными линиями Raji, NALM6 и HeLa-CD19.

Материалы и методы

In vitro тест хронической стимуляции — стимуляция анти-CD19 CAR-T клетками CD19-позитивных клеточных линий, проводимая каждые 4 дня. Было создано 5 групп, которые включали комбинацию анти-CD19 CAR-T с культурами Raji, NALM6, HeLa, экспрессирующей CD19 или BCMA, а также группу отрицательного контроля. Каждая группа была представлена тремя повторами. Соотношение эффекторных клеток и клеток-мишеней составляло 1:1 в начале эксперимента. При последующих раундах стимуляции данное соотношение поддерживалась во всех повторях, где это было возможно. Культивирование проводилось в среде RPMI-1640 + 5% сыворотка человека. Подсчет клеток осуществлялся на проточном цитометре BD FACSCanto II с пробирками TrueCount и подсчетом в камере Горяева (КГ). Оценивалось содержание CD45+CD3+7aad-клеток.

Результаты

Во всех случаях сокультивирование с CD-19 позитивными клетками приводило к признакам активации CAR-T (реакция бласттрансформации). Однако степень активации и пролиферации CAR-T между группами существенно различалась. Хроническая стимуляция CAR-T Raji или NALM6 привела к более значимой пролиферации в сравнении с HeLa-CD19, HeLa-BCMA и контролем на каждом этапе ($p < 0.05$). Пролиферативный пик сформировался после 4-й стимуляции, составив $325,144 \text{ млн} \pm 78,932$ в группе CAR-T + Raji и $137,769 \text{ млн} \pm 37,599$ в группе CAR-T + NALM6. При сокультивировании с HeLa-CD19 пролиферативный пик CAR-T был зарегистрирован после 3-й стимуляции, составив $0,83 \text{ млн} \pm 0,684$, что, однако, было статистически значимо меньше, чем в группах с адгезионными культурами ($p < 0.05$). CAR-T в группах HeLa-BCMA и отрицательного контроля признаки бласттрансформации и пролиферации не продемонстрировали и погибли после

2-й стимуляции. Пул CAR-T после достижения пролиферативного пика, начал сокращаться во всех группах стимуляции с CD19-позитивными клеточными линиями. После 4-го раунда стимуляции в группе HeLa-CD19 произошла гибель эффекторных клеток. В группах Raji и NALM6 количество CAR-T также сократилось до 215,962 млн±40,03 и 73,666 млн±35,768 соответственно после 5-го раунда стимуляции.

Выводы

Биологические особенности CD19+ клеток использованных линий критически влияют на пролиферативную активность CAR-T. Среднее количество CAR-T клеток на пике пролиферации клеток при стимуляции Raji было в 2,4 раза и 392 раза больше, чем при стимуляции NALM6 и HeLa-CD19 соответственно.

Список литературы: -

Иммунологические характеристики крови у больных диффузной крупноклеточной В-клеточной лимфомой

Авторы:

- (1) Сагакянц А.Б., asagak@rambler.ru, ФГБУ «НМИЦ онкологии» Минздрава России, Ростов-на-Дону
- (2) Лысенко И.Б., iralyss@rambler.ru, ФГБУ «НМИЦ онкологии» Минздрава России, Ростов-на-Дону
- (3) Бондаренко Е.С., lena.lenalen@mail.ru, ФГБУ «НМИЦ онкологии» Минздрава России, Ростов-на-Дону
- (4) Камаева И.А., inkamaeva@yandex.ru, ФГБУ «НМИЦ онкологии» Минздрава России, Ростов-на-Дону
- (5) Шульгина О.Г., ggaallinnaal@mail.ru, ФГБУ «НМИЦ онкологии» Минздрава России, Ростов-на-Дону
- (6) Ульянова Е.П., uljanova_elena@lenta.ru, ФГБУ «НМИЦ онкологии» Минздрава России, Ростов-на-Дону
- (7) Новикова И.А., novikovainna@yahoo.com, ФГБУ «НМИЦ онкологии» Минздрава России, Ростов-на-Дону
- (8) Златник Е.Ю., elena-zlatnik@mail.ru, ФГБУ «НМИЦ онкологии» Минздрава России, Ростов-на-Дону

Ключевые слова

В-клеточные лимфомы, иммунный статус, диффузная крупноклеточная В-клеточная лимфома

Актуальность

Диффузная крупноклеточная В-клеточная лимфома (ДВККЛ) является гетерогенной группой лимфатических опухолей с различными клиническими, морфологическими, иммунофенотипическими, цитогенетическими проявлениями и с разным ответом на терапию. ДВККЛ — наиболее распространенный вариант лимфопролиферативных заболеваний взрослых (30–40% всех неходжкинских лимфом), при этом сведений об особенностях иммунологических параметров крови в условиях развития данного заболевания немного [1–4].

Цель

Изучить особенности иммунного профиля у больных ДВККЛ и на фоне противоопухолевой терапии.

Материалы и методы

В исследование включены 24 пациента с ДВККЛ I–IV стадии, обоюбого пола, средний возраст 50±5,5 года и 19 условно здоровых доноров. Всем пациентам проведена химиотерапия (ХТ) по схеме RCHOP. В образцах КЗ ЭДТА крови, полученной до и после 3–4 курсов ХТ, проводили определение основных и минорных популяций иммунокомпетентных клеток (ИКК) методом проточной цитометрии на FACSCanto (BD, США).

Результаты

Показано, что процентное содержание $\gamma\delta$ T-клеток и ЦТЛ, экспрессирующих CD28, у больных практически не отличалось от значений доноров, составив соответственно 41,9 (26,5; 54,2) против 36,5 (31; 37,5) и 50,6 (31,2; 61,8) против 56,8 (41,1; 65). При этом количество $\gamma\delta^+$ CD8+ ЦТЛ у больных ДВККЛ было значительно выше (на 31%), составив 4,6 (4,4; 6,2) против 3,5 (2,5; 4,3). Количество клеток с фенотипом $\gamma\delta^+$ CD8+, экспрессирующих CD28, у больных с ДВККЛ оказалось выше на 123% по сравнению с показателями доноров — 6,7 (4,5; 10,1) против 3 (2,5; 4,2). Проведение 4 курсов ИТ сопровождается увеличением на 27% количества CD4+-лимфоцитов, причем в данной популяции ИКК выявлено увеличение 43% Treg-клеток ($p < 0,05$). Значимо увеличивалось (на 44%) содержание НКТ-лимфоцитов. Несмотря на отсутствие изменения количества основных популяций лимфоцитов — CD3+, CD3+CD4+ и CD3+CD8+, выявлено увеличение по сравнению с исходными значениями содержания указанных популяций клеток, имеющих активационный

маркер CD25+, соответственно на 213, 135 и 389%, $p < 0,05$. В указанные сроки наблюдения обнаружена тенденция к снижению числа клеток с маркерами ранней активации (CD38+) с одновременным увеличением клеток с поздней активации (HLA-DR). Закономерным результатом проведенного лечения является снижение на 93% числа В-лимфоцитов в периферической крови.

Выводы

Таким образом, выявлен повышенный активационный потенциал некоторых эффекторных Т-лимфоцитов при ДВККЛ, а проведение терапии первой линии у пациентов с ДВККЛ сопровождается рядом изменений субпопуляций ИКК. На фоне преобладания супрессорных регуляторных сигналов (рост Treg) в адаптивном иммунитете наблюдается изменение количества ИКК с маркерами поздней активации, что может отражать характер взаимодействия клеток иммунной системы с опухолью в условиях проведения терапии.

Список литературы

1. Новоселова К.А., Владимиров Л.Ю., Лысенко И.Б., Абрамова Н.А., Сторожакова А.Э., Попова И.Л., Тихановская Н.М., Рядинская Л.А., Лянова А.А., Снежко Т.А., Саламов Г.В. Морфофункциональная характеристика гемопоетической ткани больных лимфомами. Злокачественные опухоли, 2018. Том 8. № 2. С.5-11.
2. Агрессивные нефолликулярные лимфомы — диффузная крупноклеточная В-клеточная лимфома, первичная медиастинальная В-клеточная лимфома, лимфома Беркитта: Клинические рекомендации. М., 2020.
3. Swerdlow S.H. et al. WHO classification of tumours of haematopoietic and lymphoid tissues. Revised 4th ed. Lyon, France: International Agency for Research in Cancer (IARC) / ed. Swerdlow SH, Campo E, Harris NL, Jaffe ES, Pileri SA, Stein H T.J. 2017. 585 p.
4. Тумян Г.С. и др. Диффузная В-клеточная крупноклеточная лимфома // Российские клинические рекомендации по диагностике и лечению злокачественных лимфопролиферативных заболеваний / под ред. И.В. Поддубной, В.Г. Савченко. 2018. Р. 58–68.

Прогностическое значение эксцизионных колец TREC и KREC при раке легкого

Авторы:

- (1) Султанбаева Надежда Ивановна, nd.sultan@rambler.ru, ГАУЗ Республиканский клинический онкологический диспансер Минздрава РБ, Уфа
- (2) Меньшиков Константин Викторович, kmenshikov80@bk.ru, ГАУЗ Республиканский клинический онкологический диспансер Минздрава РБ, Уфа
- (3) Султанбаев Александр Валерьевич, RKODRB@yandex.ru, ГАУЗ Республиканский клинический онкологический диспансер Минздрава РБ, Уфа
- (4) Мусин Шамиль Исмагилович, musin_shamil@mail.ru, ГАУЗ Республиканский клинический онкологический диспансер Минздрава РБ, Уфа
- (5) Насретдинов Айнуур Фанутович, sovaa@rambler.ru, ГАУЗ Республиканский клинический онкологический диспансер Минздрава РБ, Уфа
- (6) Меньшикова Ирина Асхатовна, rkodrb@yandex.ru, ФГБОУ ВО «Башкирский государственный медицинский университет» Минздрава России, Уфа
- (7) Султанбаев Михаил Валерьевич, sovaa@rambler.ru, ФГБОУ ВО «Башкирский государственный медицинский университет» Минздрава России, Уфа
- (8) Билалов Фаниль Салимович, rkodrb@yandex.ru, ФГБОУ ВО «Башкирский государственный медицинский университет» Минздрава России, Уфа
- (9) Кудлай Дмитрий Анатольевич, d624254@gmail.com, ФГАОУ ВО Первый МГМУ им. И.М. Сеченова Минздрава России (Сеченовский Университет), Москва

Ключевые слова

эксцизионные кольца, TREC, KREC, иммунодефицит, рак легкого

Актуальность

Эксцизионные кольца Т-клеточного рецептора (TREC) и κ-делеционный элемент (KREC) представляют собой внехромосомные структуры ДНК, образующиеся при V(D)J-рекомбинации и характеризующие разнообразие антигенного репертуара Т- и В-клеток. Снижение TREC и KREC ниже возрастных значений может быть проявлением приобретенных или стертых форм первичных и вторичных иммунодефицитов в любом возрасте. Часто причиной этого являются онкологические заболевания. У онкологических больных в зависимости от

мутационной нагрузки и, как следствие, антигенной нагрузки опухоли наблюдается разнообразие антигенного репертуара Т- и В-клеток. В зависимости от назначаемых схем противоопухолевой медикаментозной терапии у больных развивается приобретенный иммунодефицит.

Цель

Определить прогностическое значение эксцизионных колец у больных раком легкого.

Материалы и методы

Исследование проводится на базе Республиканского медико-генетического центра. В данной работе у больных раком легкого методом ПЦР в реальном времени исследуют содержимое эксцизионных колец. Для исследования брали кровь у больных со злокачественными новообразованиями легких. В основную группу вошли 30 больных с метастатическим или местнораспространенным раком легкого. В контрольную группу вошли 28 здоровых добровольцев. Все пациенты, участвовавшие в исследовании, дали письменное согласие на участие. Для выделения ДНК из клинического материала использовали комплект реагентов «РИБО-преп». Количественный анализ TREC и KREC проводили с использованием набора реагентов «ИММУНО-БИТ (АБВ-тест, Россия) методом ПЦР в реальном времени.

Результаты

Средний возраст больных составил 53,6 года. Содержание TREC у больных злокачественными новообразованиями легких колебалось от 0,61 до $10,6 \cdot 10^5$ копий. Содержание КРЭК у больных злокачественными новообразованиями легких колебалось от $1,53 \cdot 10^5$ до $714,29 \cdot 10^5$ копий. Содержание TREC у здоровых лиц колебалось от 8,03 до $267,72 \cdot 10^5$ копий. Содержание КРЭК у здоровых лиц контрольной группы колебалось от $27,68 \cdot 10^5$ до $1937,3 \cdot 10^5$ копий. У онкологических больных отмечается значительное уменьшение содержания эксцизионных колец, что отражает иммунодефицитное состояние. Статистический анализ показывает достоверную разницу между уровнями TREC в основной и контрольной группах ($p=0,027$). Статистически значимой разницы между уровнями KREC в основной и контрольной группах не выявлено.

Выводы

Уровень TREC значительно снижен у больных раком легкого, что свидетельствует о Т-клеточном иммунодефиците. Полученные результаты указывают на необходимость продолжить исследование у пациентов, получающих химиотерапию и препараты контроля иммунных точек.

Список литературы

1. A.V. Sultanbaev, S. Musin, K. Menshikov, N. Sultanbaeva, I. Menshikova, A. Fatikhova, M. Sultanbaev, V. Askarov, D. Kudlay // Quantitative indicators of TREC and KREC excision rings in malignant neoplasms, Volume 8 Issue 1, Supplement 2, Abstract Book of the ESMO Targeted Anticancer Therapies Congress (TAT) 6-8 March 2023. <https://doi.org/10.1016/j.esmoop.2023.100957>
2. А. В. Султанбаев, Ш. И. Мусин, К. В. Меньшиков, Ф. С. Билалов, Н. И. Султанбаева, А. Ф. Насретдинов, И. А. Меньшикова, В. Е. Аскарков, М. В. Султанбаев, Д. А. Кудлай // Количественные показатели эксцизионных колец trec и krec при злокачественных новообразованиях, Материалы VII Всероссийской конференции по молекулярной онкологии. 21–23 декабря 2022 г., Москва. <https://doi.org/10.17650/2313-805X-2022-9-4-5-150>
3. В.Е. Аскарков, А.В. Султанбаев, Ш.И. Мусин, К.В. Меньшиков, Э.Р. Батырова, А.А. Фатихова, Ф.С. Билалов, И.А. Меньшикова, Н.И. Султанбаева, Д.А. Кудлай // Количественные показатели эксцизионных колец trec и krec при раке молочной железы, Материалы ежегодной научно-практической конференции с международным участием 1-2 декабря 2022 года.

Роль тирозинкиназы Брутона в микроокружении опухоли

Авторы:

(1) Торшина Юлия Сергеевна, torshina.doc18@yandex.ru, ФГБУ «Российский научно-исследовательский институт гематологии и трансфузиологии Федерального медико-биологического агентства», Санкт-Петербург

(2) Серебряная Наталья Борисовна, nbvma@mail.ru, ФГБНУ «Институт экспериментальной медицины», Санкт-Петербург

(3) Глазанова Татьяна Валентиновна, tatyana-glazanova@yandex.ru, ФГБУ «Российский научно-исследовательский институт гематологии и трансфузиологии Федерального медико-биологического агентства», Санкт-Петербург

(4) Волошин Сергей Владимирович, servolos@gmail.com, ФГБУ «Российский научно-исследовательский институт гематологии и трансфузиологии Федерального медико-биологического агентства», Санкт-Петербург

Ключевые слова

солидные опухоли, микроокружение опухоли, ибрутиниб, тирозинкиназа Брутона

Актуальность

Ингибиторы тирозинкиназы Брутона (ВТК) — класс препаратов, показавших свою высокую эффективность при лечении ряда В-клеточных лимфопролиферативных заболеваний. У ингибиторов ВТК выявлен также широкий иммуномодулирующий эффект на различные субпопуляции иммунных клеток, отличных от В-лимфоцитов, проявляемый за счет ингибирования специфических иммунных рецепторов, включая рецептор Т-клеток и Toll-подобные рецепторы [1].

Цель

Провести систематический обзор данных о воздействии ВТК на клетки микроокружения солидных опухолей.

Материалы и методы

Систематический обзор был выполнен с применением поиска в электронных базах данных (Scopus, PubMed, Web of Science, ScienceDirect) с использованием ключевых слов: tumor microenvironment, ВТК, ibrutinib, solid tumor. Поиск исследований проводился с момента появления первого препарата ингибитора ВТК (Ибрутиниб) в 2009 г. до декабря 2022 г.

Результаты

В прогрессирование опухоли вовлечены присутствующие в ее микроокружении супрессорные клетки миелоидного происхождения (MDSC), которые оказались чувствительны к действию ингибиторов ВТК. Так, ибрутиниб уменьшает опосредованное MDSC подавление цитотоксичности CD8⁺ Т-лимфоцитов, что приводит к повышению эффективности лечения рака молочной железы ингибиторами контрольных точек. В микроокружении солидных опухолей поддерживаются условия хронического воспаления, неоангиогенеза и активации M2-макрофагов, что способствует прогрессии опухоли [2]. Применение ингибиторов ВТК у мышей с солидными опухолями подавляет продукцию миелоидными клетками фактора некроза опухоли- α и активных форм кислорода [3]. Ибрутиниб снижает высвобождение зрелого интерлейкина-1 β макрофагами солидных опухолей и ингибирует секрецию ими хемокина CXCL13, что снижает мобильность опухолевых клеток [4]. Имеются свидетельства, что терапия ибрутинибом уменьшает склонность макрофагов к M2-фенотипу. Также показано, что ибрутиниб может изменять дифференцировку и функцию Т-клеток, повышая их противоопухолевую активность (увеличивая количества Т-клеток памяти, поляризацию Th1, снижая экспрессии ингибирующих рецепторов и улучшая образования иммунных синапсов между Т-клетками и клетками опухоли) [5].

Выводы

Широкое участие ВТК в иммунологических процессах дает обоснование для комбинирования ВТК с ингибиторами иммунных контрольных точек и может обеспечить усиление противоопухолевых иммунных реакций за счет модификации активности иммунных клеток в микроокружении опухоли.

Список литературы

1. Wang H, Guo H, Yang J, et al. Exp Hematol Oncol. 2022 Sep 22;11(1):60.
2. Gunderson A, Kaneda M, Tsujikawa T et al. Cancer Discov. 2016;6:270–85.
3. Stiff A, Trikha P, Wesolowski R, et al. Cancer Res. 2016 Apr 15;76(8):2125-36.
4. Ping L, Ding N, Shi Y, et al. Oncotarget. 2017; 8(24):39218-39229.
5. Mhibik M, Wiestner A, Sun C. et al. Int J Mol Sci. 2019;21(1):68.

Получение моноклональных антител, специфичных к рекомбинантному циклофилину А человека

Авторы:

(1) Хромых Людмила Менделевна, lkhromykh@list.ru, ФГБУ «НМИЦ онкологии им. Н.Н. Блохина» Минздрава России, Москва

(2) Калинина Анастасия Андреевна, aakalinina89@gmail.com, ФГБУ «НМИЦ онкологии им. Н.Н. Блохина» Минздрава России, Москва

(3) *Замкова Мария Анатольевна*, zamkovam@gmail.com, ФГБУ «НМИЦ онкологии им. Н.Н. Блохина» Минздрава России, Москва

(4) *Персиянцева Надежда Александровна*, nadushka99@gmail.com, ФГБУ «НМИЦ онкологии им. Н.Н. Блохина» Минздрава России, Москва

(5) *Самойлова Дарья Викторовна*, dashasam@mail.ru, ФГБУ «НМИЦ онкологии им. Н.Н. Блохина» Минздрава России, Москва

(6) *Ковалева Ольга Владимировна*, ovkovaleva@gmail.com, ФГБУ «НМИЦ онкологии им. Н.Н. Блохина» Минздрава России, Москва

(7) *Грачев Алексей Николаевич*, alexei.gratchev@gmail.com, ФГБУ «НМИЦ онкологии им. Н.Н. Блохина» Минздрава России, Москва

(8) *Казанский Дмитрий Борисович*, kazansky1@yandex.ru, ФГБУ «НМИЦ онкологии им. Н.Н. Блохина» Минздрава России, Москва

Ключевые слова

циклофилин А, моноклональные антитела, терапия

Актуальность

Циклофилин А (ЦФА, 18 кДа) — многофункциональный белок, являющийся провоспалительным фактором и фактором патогенеза различных заболеваний (онкологические заболевания, ревматоидный артрит, сахарный диабет, онкологии различной локализации и др.), что делает данный белок потенциальной терапевтической мишенью. Получение моноклональных антител (МАт) для нейтрализации ЦФА как фактора патогенности является разработкой одного из терапевтических подходов и поможет получить инструмент для борьбы с данными заболеваниями. Создание гибридомы, продуцирующей МАт к ЦФА человека, и оценка терапевтического действия этих антител в лечении аутоиммунных и других заболеваний тем более актуально, что практически подтверждено и уже активно используется в клинике лечебное действие МАт против фактора некроза опухоли альфа как другого основного фактора патогенности [1].

Цель

Создание гибридомы, продуцирующей моноклональные антитела (МАт) к рекомбинантному ЦФА человека (рчЦФА).

Материалы и методы

Вследствие того что ЦФА человека и мыши имеют практически полную гомологию, для получения антител к данному белку использовали полимерную фракцию рчЦФА, которую перед иммунизацией обрабатывали ультразвуком. Для создания гибридомы применяли стандартную технологию [2]. Специфичность антител оценивали иммуноферментным анализом (ELISA).

Результаты

Были получены три вида гибридом, вырабатывающих МАт, специфичные к рчЦФА. МАт выделяли из асцитной жидкости и конъюгировали с пероксидазой хрена. Методом ELISA была показана следующая чувствительность антител: 3С4 — 40–80 нг/мл; 6G2 — 40–80 нг/мл; 4Н4 — 60–80 нг/мл. Показано, что полученные антитела относятся к IgG 2а подкласса.

Выводы

Получены и охарактеризованы три гибридомы, продуцирующие МАт мыши к рчЦФА.

Список литературы

1. M. Feldmann, R.N. Maini. Anti-TNF therapy of rheumatoid arthritis: what have we learned. *Annu Rev. Immunol.* 2001. 19:163–96.
2. Nelson PN, Reynolds GM, Waldron EE, Ward E, Giannopoulos K, Murray PG. Monoclonal antibodies. *Mol Pathol.* 2000 Jun;53(3):111-7. DOI: 10.1136/mp.53.3.111. изучены и охарактеризованы три гибридомы, продуцирующие МАт мыши к рчЦФА.

ОНКОПСИХОЛОГИЯ

Специфика психоэмоционального состояния пациентов со злокачественными новообразованиями желудочно-кишечного тракта перед процедурой противоопухолевой лекарственной терапии

Авторы:

(1) *Захарова Майя Леонидовна*, mayazharova@mail.ru, ФГБОУ ВО «Санкт-Петербургский государственный педиатрический медицинский университет» Минздрава России, ООО «Медицинский институт им. Березина Сергея», Санкт-Петербург

(2) *Кириллова Любовь Юрьевна*, mayazharova@mail.ru, ФГБОУ ВО «Санкт-Петербургский государственный педиатрический медицинский университет» Минздрава России, Санкт-Петербург

Ключевые слова

онкопсихология, химиотерапия, онкология, эмоциональная сфера, рак желудочно-кишечного тракта

Актуальность

Актуальность работы обусловлена необходимостью оказания психологической помощи в процессе лечения пациентам с онкозаболеваниями и созданием более эффективной программы психологической работы с учетом особенностей их психоэмоционального состояния

Цель

Целью исследования стало изучение психоэмоционального состояния пациентов со злокачественными новообразованиями (ЗНО) желудочно-кишечного тракта (ЖКТ), получающих противоопухолевую лекарственную терапию (ПОЛТ), перед процедурой введения препарата.

Материалы и методы

С помощью опросников «Шкала тревоги» Гамильтона, «Шкала депрессии» Бека, «Опросник иерархической структуры актуальных страхов личности» и опросника SCL-90-R были обследованы 33 пациента (15 мужчин и 18 женщин) со ЗНО ЖКТ (19 человек — ЗНО кишечника и 14 — ЗНО желудка). Базы: ЛДЦ МИБС (Санкт-Петербург) и ЦГБ (г. Ковров).

Результаты

Было выявлено, что пациенты с раком желудка по сравнению с пациентами с раком кишечника имели достоверно более высокую выраженность тревожного состояния (17,07 и 10,02 по методике Гамильтона) и депрессивной симптоматики (14,9 и 8,5 соответственно), что, вероятно, связано с большей токсичностью при приеме ПОЛТ. Пациенты с I и II стадиями развития заболевания по сравнению с пациентами с III и IV стадиями развития заболевания демонстрируют более высокие показатели выраженности тревоги (15,7 и 12,4), что нашло отражение как на соматическом, так и на психическом уровне, более высокую выраженность депрессивной симптоматики, более высокую выраженность симптомов, представленных в шкалах опросника SCL, а также выраженность страхов, отражающих перемены в психическом и социальном статусе пациентов, что, вероятно, обусловлено риском дальнейшего прогрессирования заболевания и возможными потерями, влияющими на качество жизни этих пациентов. Пациенты, проходящие начальные процедуры курса ПОЛТ, по сравнению с пациентами, получающими процедуру середины курса, демонстрировали более высокую выраженность тревожной симптоматики (14 и 11,8) при преобладании в большей степени ее эмоционального компонента, большую выраженность депрессивной и фобической симптоматики. В структуре страхов были более выражены страхи неопределенности будущего, смерти, рецидива, изменения качества жизни, потери семейного и трудового статуса.

Выводы

Перед процедурой ПОЛТ пациенты со ЗНО ЖКТ демонстрировали умеренную выраженность тревожной симптоматики (как психических, так и соматических ее компонентов), симптоматику легкого депрессивного состояния, выраженность других психопатологических жалоб. Отмечаются психоэмоциональные особенности в группах пациентов с разными видами рака, стадиями развития заболевания, порядковым номером процедуры в курсе получаемого лечения, что необходимо учитывать при построении программы психологической помощи пациентам со ЗНО ЖКТ.

Использованная литература

1. Кириллова Л.Ю., Захарова М.Л. Особенности состояния тревоги у онкологических пациентов перед процедурой химиотерапевтического лечения // VII Международный онкологический форум «Белые ночи 2021». Тезисы форума. Санкт-Петербург, 2021. С . 140.

Личностные особенности пациентов и тип отношения к медицинскому персоналу как факторы, определяющие уровень комплаентности пациентов с новообразованиями прямой кишки

Авторы:

(1) *Кудряшова Анастасия Андреевна*, anastasykudryashova@yandex.ru, ГБУЗ «Самарский областной клинический онкологический диспансер», Самара

(2) *Сивохина Татьяна Александровна*, sivohina@mail.ru, ГБУЗ «Самарский областной клинический онкологический диспансер», Самара

Ключевые слова

личностные особенности, тип межличностного взаимодействия, комплаентность

Актуальность

Эффективное взаимодействие между медицинским специалистом и пациентом является центральным фактором в построении терапевтических отношений. Это является важным аспектом для оказания высококачественной медицинской помощи.

Цель

Выявить психологические факторы, влияющие на взаимодействие пациента с медицинскими специалистами и уровень комплаентности (К) на этапе стационарного лечения.

Материалы и методы

Методика «Диагностика межличностных отношений» Т. Лири, 16-факторный личностный опросник Р.Б. Кеттелла и опросник «Уровень комплаентности» Р.В. Кадырова. Материал исследования — 120 пациентов со злокачественными новообразованиями прямой кишки. Из них 65 пациентов мужчины, 55 — женщины.

Результаты

Анализ данных по методике «Диагностика межличностных отношений» указывает на преобладание «дружелюбного» (75%), «альтруистического» (67%) и «авторитарного» (37%) типов взаимодействия. Отмечаются высокие показатели по октанту «дружелюбный» у 37% женщин, у 46% женщин по октанту «альтруистический». При анализе данных 16-факторного личностного опросника выявлено преобладание у 20% мужчин фактора А в сочетании с факторами F и H, что говорит об активности в установлении межличностных контактов. У 13% женщин отмечается повышение фактора I, что указывает на высокую эмоциональную чувствительность. Среди мужчин наблюдается критичность, отсутствие доверия к авторитетному мнению, это подтверждается в повышении фактора Q1. У 30% мужчин отмечается повышение фактора Q3, что говорит о точности выполнения социальных требований. Исследование уровня К показывает высокий уровень общей К во всей выборке. Но в то же время отмечается преобладание общей К среди женщин над мужчинами. У 45% женщин отмечается стремление вступать в доверительные отношения с врачом, опираться на его мнение. У 42% женщин наблюдается высокий уровень эмоциональной К. Это говорит о том, что женщины более склонны к соблюдению врачебных рекомендаций. Для женщин важна эмоциональная составляющая межличностного взаимодействия с врачом. У 37% женщин отмечается высокий уровень поведенческой К.

Выводы

В образе лечащего врача пациенты выделяют профессиональную компетентность, авторитетность, лидерские черты, ответственность по отношению к пациентам, гуманность и коммуникативные характеристики. Предпочитаемым типом межличностного взаимодействия у женщин является альтруистический тип, у мужчин — дружелюбный. Уровень К у женщин выше, чем у мужчин, при этом наиболее значимы эмоциональный и поведенческий компоненты. Выявленные результаты исследования медицинские работники могут использовать при построении взаимодействия с пациентами для профилактики возникновения конфликтов в лечебном процессе, повышения эффективности терапевтического процесса и повышения К.

Список литературы

1. Деонтологические принципы и психологические особенности профессионального взаимодействия доктора с пациентом / Л.А. Троицкая, М.А. Романов, И.А. Григорьева и др. Практика педиатра. 2013. №6. с. 48-61.
2. Кадыров, Р.В. Опросник «Уровень комплаентности»: монография / Р.В. Кадыров, О. Б. Асриян, С.А. Ковальчук. Владивосток: Мор.гос. ун-т, 2014. — 74 с.
3. Церпицкая, О.Л. Новые тенденции во взаимоотношениях врача и пациента / О.Л. Церпицкая, В.А. Мануковский, Н.В. Ковалевская // Скорая медицинская помощь. 2016. №1. с. 4-8.

Психологический дистресс носителей мутаций *BRCA1/2*, ассоциированных с диагнозом «рак молочной железы»

Авторы:

- (1) *Огарев Валерий Владимирович*, ya@vogarev.ru, ГБУЗ «Московский клинический научно-практический центр им. А.С. Логинова ДЗМ», Москва
- (2) *Канатбек кызы Айдана*, a.kanatbek@mknc.ru, ГБУЗ «Московский клинический научно-практический центр им. А.С. Логинова ДЗМ», Москва
- (3) *Данишевич Анастасия Михайловна*, a.danishevich@mknc.ru, ГБУЗ «Московский научно-практический центр им. А.С. Логинова ДЗМ», Москва
- (4) *Янова Татьяна Ивановна*, t.yanova@mknc.ru, ГБУЗ «Московский клинический научно-практический центр им. А.С. Логинова ДЗМ», Москва
- (5) *Исаева Дарья Андреевна*, d.isaeva@mknc.ru, ГБУЗ «Московский клинический научно-практический центр им. А.С. Логинова ДЗМ», Москва
- (6) *Лахарева Татьяна Андреевна*, lahareva2015@yandex.ru, ФГБОУ ВО «Московский государственный медико-стоматологический университет им. А.И. Евдокимова» Минздрава России, Москва
- (7) *Бодунова Наталья Александровна*, n.bodunova@mknc.ru, ГБУЗ «Московский клинический научно-практический центр им. А.С. Логинова ДЗМ», Москва

Ключевые слова

рак молочной железы, онкопсихология, молекулярно-генетическое тестирование, гены *BRCA1/2*

Актуальность

Рак молочной железы (РМЖ) входит в пятерку смертельных злокачественных опухолей в мире. Наследуемые патогенные мутации в генах *BRCA1/2* обуславливают около 20% случаев наследственного РМЖ и ассоциированы с высоким риском развития РМЖ (более 80%) и яичников (30–60%) в течение жизни. Информирование о носительстве мутации является психотравмирующей ситуацией [1, 2]. В совокупности с негативным реагированием на результаты генетического тестирования состояние может усугубиться, сказываясь на дальнейшем течении заболевания [3, 4].

Цель

Исследовать особенности проявления дистресса у пациенток — носителей наследуемых мутаций в генах *BRCA1* и *BRCA2*.

Материалы и методы

Женщины в возрасте 28–63 лет с диагнозом РМЖ, прошедшие генетическое тестирование на наличие герминальных мутаций в генах *BRCA1/2*. Экспериментальную группу составили 10 женщин с наличием мутации, в контрольную группу вошли 11 женщин с отрицательным результатом генетического тестирования. Психодиагностические методики: госпитальная шкала тревоги и депрессии; методика Ч.Д. Спилбергера на выявление личностной и ситуативной тревожности; опросник SF-36 «Оценка качества жизни»; шкала оценки влияния травматического события; опросник «Способы совладающего поведения».

Результаты

В экспериментальной группе выражены копинг-стратегии: бегство-избегание ($51,8 \pm 13,31$), поиск социальной поддержки ($50,2 \pm 10,58$), дистанцирование ($49,2 \pm 10,97$). Выявлены значимые связи ситуативной тревоги с копинг-стратегиями дистанцирования ($R=0,802$; $p=0,03$), планирования решения проблемы ($R=0,852$; $p=0,01$). Шкала депрессии коррелирует с копинг-стратегиями планирования решения проблемы ($R=0,646$; $p=0,04$). Шкала тревоги коррелирует с копинг-стратегиями дистанцирования ($R=0,783$; $p=0,04$), бегства-избегания

($R=0,646$; $p=0,04$). Компоненты физического ($48,2\pm 2,9$) и психологического ($43,2\pm 1,7$) здоровья ниже среднего. Выявлена значимая связь между психологическим компонентом здоровья и копинг-стратегией «бегство-избегание» ($R=0,648$; $p=0,04$). Уровень тревоги ($6,8\pm 3,7$) и депрессии ($4,9\pm 3,2$) в пределах нормы, но у ряда исследуемых лиц значения превышали норму. Общий показатель ситуативной тревоги умеренный ($41,9\pm 5,2$), личностная тревожность высокая ($51,3\pm 4,4$).

Выводы

Пациентки — носители мутаций в генах *BRCA1/2* с диагнозом РМЖ подвержены психологическому дистрессу, связанному не только с тяжестью онкологического заболевания и актуального лечения, но и восприятием информации о наличии мутации. На первый план у пациенток выходит беспокойство за здоровье близких и возможную передачу патогенной мутации детям, что является мишенью психологического сопровождения обладателей мутаций. Влияние результатов тестирования на психоэмоциональное состояние пациенток обуславливает необходимость психологической помощи участникам генетического исследования.

Список литературы

1. Состояние онкологической помощи населению России в 2019 году / ред. А.Д. Каприна, В.В. Старинского, А.О. Шахзадовой. Москва: МНИОИ им. П.А. Герцена – филиал ФГБУ «НМИЦ радиологии» Минздрава России, 2020.
2. Brand H, Speiser D, Besch L, Roseman J, Kendel F. Making Sense of a Health Threat: Illness Representations, Coping, and Psychological Distress among BRCA1/2 Mutation Carriers. *Genes (Basel)*, 2021, vol 12 (5).
3. Metcalfe K.A., Price M.A., Mansfield C. et al. Predictors of long-term cancer-related distress among female BRCA1 and BRCA2 mutation carriers without a cancer diagnosis: an international analysis. *Br J Cancer*, vol. 123 2020, pp. 268–274.
4. Seven Memnun, Lisa L.Shah, Sandra Daack-Hirsch, Hülya Yazici. Experiences of BRCA1/2 Gene Mutation-Positive Women With Cancer in Communicating Genetic Risk to Their Relatives. *Cancer Nursing*, 2021, vol. 44, pp.142-150.

Тип отношения к болезни и уровень комплаентности у онкологических пациентов

Авторы:

(1) Русских Юлия Сергеевна, cloud-ly@yandex.ru, ГБУЗ «Самарский областной клинический онкологический диспансер», Самара

(2) Сивохина Татьяна Александровна, sivohina@mail.ru, ГБУЗ «Самарский областной клинический онкологический диспансер», Самара

(3) Бурмистрова Светлана Андреевна, burmistrovasa@rambler.ru, ГБУЗ «Самарский областной клинический онкологический диспансер», Самара

Ключевые слова

комплаентность, мишени психокоррекции, онкогинекология

Актуальность

Насколько точно пациент соблюдает рекомендации врача, зачастую становится решающим фактором, особенно при лечении хронических заболеваний. Отсюда следует, что изучение уровня комплаентности и факторов, влияющих на него, имеет широкое практическое значение.

Цель

Изучение уровня комплаентности и его зависимости от типа отношения к болезни, а также способов совладающего поведения.

Материалы и методы

Методики «Тип отношения к болезни», «Способы совладающего поведения» и «Уровень комплаентности». Материал исследования — данные психологического обследования 120 пациенток с опухолевыми поражениями матки.

Результаты

Согласно данным, полученным по методике ТОБОЛ, преобладающие типы отношения к болезни в данной группе — эргопатический (55%) и гармоничный (40%). При эргопатическом типе наблюдается избирательное отношение к обследованию и лечению. Для гармоничного типа характерно стремление активно содействовать успеху лечения. При данных типах отношения к болезни психическая и социальная

адаптация существенно не нарушаются. Опросником «Способы совладающего поведения» выявлено некоторое учащение выбора стратегий «принятие ответственности» (35%) и «конфронтация» (30%). Выраженность стратегии «принятие ответственности» в поведении может приводить к излишней самокритике, переживанию чувства вины и неудовлетворенности собой, что является фактором риска развития депрессивных состояний. «Конфронтация» предполагает разрешение проблемы за счет активности, направленной на изменение ситуации, либо на отреагирование негативных эмоций. При предпочтении этой стратегии поведение характеризуется импульсивностью, враждебностью, трудностями в планировании действий и прогнозировании их результатов. Уровень комплаентности представлен тремя составляющими: социальной (ориентация на социальное одобрение), эмоциональной (повышенная впечатлительность и чувствительность) и поведенческой (стремление к точному соблюдению врачебных рекомендаций). Высокие показатели социальной комплаентности выявлены у 65% обследованных, эмоциональной — у 75% , а поведенческой — у 60% обследованных.

Выводы

Анализ результатов позволяет сделать выводы об отношении к болезни и стресс-совладающих стратегиях, а также наметить направления психологического воздействия. Склонность реагировать на заболевание «уходом в работу» может стать фактором, снижающим уровень комплаентности, а значит, работа по формированию гармоничной картины болезни может быть обозначена как мишень для психокоррекционной работы. Склонность к принятию на себя излишней ответственности за свое состояние — это тревожная тенденция из-за повышения вероятности возникновения депрессивных состояний. Работа по формированию адекватных стратегий стресс-преодолевающего поведения так же является мишенью психокоррекционной работы.

Список литературы

1. Кадыров, Р.В. Опросник «Уровень комплаентности»: монография [Текст] / Р.В. Кадыров, О. Б. Асриян, С.А. Ковальчук. Владивосток: Мор. гос. ун-т, 2014. 74 с.
2. Ложкина Л. И. Комплаенс как актуальная проблема медицинской психологии: теоретико- методологические аспекты [Электронный ресурс] / Л.И. Ложкина // Известия Саратовского университета. Серия: Философия. Психология Педагогика. 2015. Т.15. №3. с. 75-80. URL: <https://php.sgu.ru/sites/php.sgu.ru/files/text/filosofiya.pdf>
3. Штрахова, А.В., Арсланбекова, Э.В. Мотивационный компонент внутренней картины болезни как фактор приверженности к терапии у больных соматическими заболеваниями с витальной угрозой [Текст] / А.В. Штрахова, Э.В. Арсланбекова // Вестник Южно-Уральского государственного университета, Серия «Психология». 2011. №29 с. 10–14 с.

ОНКОЭПИДЕМИОЛОГИЯ

Вакцинопрофилактика рака шейки матки в Томской области

Авторы:

- (1) *Ананина Ольга Александровна*, ananina.olga@bk.ru, Научно-исследовательский институт онкологии ФГБНУ «Томский национальный исследовательский медицинский центр РАН», Томск
- (2) *Коломиец Лариса Александровна*, kolomietsla@oncology.tomsk.ru, Научно-исследовательский институт онкологии ФГБНУ «Томский национальный исследовательский медицинский центр РАН», Томск ФГБОУ ВО «Сибирский государственный медицинский университет» Минздрава России, Томск
- (3) *Жуйкова Лилия Дмитриевна*, zhuikovalili@mail.ru, Научно-исследовательский институт онкологии ФГБНУ «Томский национальный исследовательский медицинский центр РАН», Томск
- (4) *Чуруксаева Ольга Николаевна*, ChuruksaevaON@mail.ru, Научно-исследовательский институт онкологии ФГБНУ «Томский национальный исследовательский медицинский центр РАН», Томск
- (5) *Чернышова Алена Леонидовна*, alacher@list.ru, Научно-исследовательский институт онкологии ФГБНУ «Томский национальный исследовательский медицинский центр РАН», Томск
- (6) *Виллерт Алиса Борисовна*, avillert@yandex.ru, Научно-исследовательский институт онкологии ФГБНУ «Томский национальный исследовательский медицинский центр РАН», Томск
- (7) *Пикалова Лидия Валентиновна*, l.v.pikalova@tomonco.ru, Научно-исследовательский институт онкологии ФГБНУ «Томский национальный исследовательский медицинский центр РАН», Томск
- (8) *Мосолков Виктор Юрьевич*, mosolkovvu@med.tomsk.ru, Северская клиническая больница ФГБУ «Сибирский федеральный научно-клинический центр ФМБА России», Северск

Ключевые слова

вакцинация, первичная профилактика, рак шейки матки, Томская область

Актуальность

В связи со стабильно высокими показателями заболеваемости раком шейки матки (РШМ) в Томской области (ТО) [1] — 21,2 (РФ 13,6) на 100 тыс. населения в 2021 г. — были реализованы две областные программы по первичной профилактике РШМ: «Профилактика онкогинекологических заболеваний и реабилитация женщин, перенесших указанные заболевания, на 2008–2010 гг.», «Неотложные мероприятия по совершенствованию онкологической помощи населению Томской области на 2011–2013 гг.».

Цель

Оценить результаты вакцинопрофилактики РШМ на территории ТО за 2008–2021 гг. в рамках реализации двух областных программ.

Материалы и методы

Изучалась переносимость и эффективность вакцинопрофилактики РШМ по выявлению вируса папилломы человека (ВПЧ) — ассоциированной патологии шейки матки у привитых 439 девочек и девушек в возрасте 9–26 лет за 14-летний период наблюдения на основании медицинских сведений МИС ТО и ЗАТО Северск.

Результаты

В рамках программ было вакцинировано против ВПЧ 455 девочек и молодых женщин в возрасте 9–26 лет, из которых в группу для оценки вошли 439 (96,5%), с элиминацией из анализа пациенток, выбывших (до 2016 г.) в другие регионы РФ. Основная когорта вакцинированных была в возрасте 9–18 лет (243 случая — 55,3%). Впервые в РФ проведенная оценка результатов влияния вакцинации против ВПЧ на ВПЧ-ассоциированную патологию шейки матки за 14-летний период наблюдения. Полученные данные свидетельствуют о безопасности и 100% эффективности вакцинации: не было выявлено ни одного случая ВПЧ-ассоциированной патологии у вакцинированных девушек.

Выводы

Профилактика РШМ — приоритетное направление развития общественного здравоохранения во всем мире [2]. До включения вакцинации против ВПЧ-инфекции в национальный календарь профилактических прививок целесообразны разработка и внедрение региональных программ с разработкой математической модели оптимизации финансовых затрат на проведение первичной профилактики РШМ с учетом демографических показателей и социально-экономического ущерба от РШМ на изучаемой территории.

Список литературы

1. Жуйкова Л.Д., Одинцова И.Н., Ананина О.А., Пикалова Л.В., Ляхова Н.П. Заболеваемость раком шейки матки в Сибирском федеральном округе. Опухоли женской репродуктивной системы. 2020;16(4):76-83. <https://doi.org/10.17650/1994-4098-2020-16-4-76-83>
2. Хрянин А.А., Решетников О.В., Коломиец Л.А. Новые возможности профилактики папилломавирусной инфекции // Вестник дерматологии и венерологии. 2009; (5):49-55.

Онкоэпидемиологический анализ рака шейки матки в республике Узбекистан

Авторы:

(1) Джанклич Сайде Мустафаевна, saydesha@mail.ru, Республиканский специализированный научно-практический медицинский центр онкологии и радиологии Минздрава Узбекистана, Ташкент

(2) Тилляшайхов Мирзагалб Нигматович, tmirza58@mail.ru, Республиканский специализированный научно-практический медицинский центр онкологии и радиологии Минздрава Узбекистана, Ташкент

(3) Ибрагимов Шавкат Нарзикулович, shavkat1967@inbox.ru, Республиканский специализированный научно-практический медицинский центр онкологии и радиологии Минздрава Узбекистана, Ташкент

(4) Имамов Олим Абдилходжаевич, alimjan77@mail.ru, Республиканский специализированный научно-практический медицинский центр онкологии и радиологии Минздрава Узбекистана, Ташкент

(5) Беркинов Алишер Алиевич, dr.alisher_uz@mail.ru, Ташкентский городской филиал Республиканского специализированного научно-практического медицинского центра онкологии и радиологии Минздрава Узбекистана, Ташкент

(6) Сейтшаева Венера Саидовна, saydedjanklich92@gmail.com, Центральная консультативно-диагностическая поликлиника № 2, Ташкент

(7) Сабирджанова Зульфия Рашидовна, zulfiyas@mail.ru, Республиканский специализированный научно-практический медицинский центр онкологии и радиологии Минздрава Узбекистана, Ташкент

(8) Исмаилов Умида Абдуллаевна, uma_1991@inbox.ru, Ташкентская медицинская академия, Ташкент

Ключевые слова

злокачественные новообразования, рак шейки матки, заболеваемость, смертность

Актуальность

Рак шейки матки (РШМ) — третье заболевание по частоте встречаемости и четвертое в строке причин смерти от злокачественных новообразований у женщин в мире, составляя более 9% общего числа впервые выявленных больных в мире и 8% смертных случаев от злокачественных новообразований у женского населения. При этом стоит отметить, что более 85% случаев заболеваемости и смерти относится к развивающимся странам. В Узбекистане, в свою очередь, РШМ занимает 2-е место в структуре онкологической заболеваемости среди женского населения.

Цель

Провести сравнительный анализ основных статистических показателей при РШМ по Республике Узбекистан за 10-летний период.

Материалы и методы

Объектом исследования стали статистические данные по РШМ в Узбекистане согласно принятой государственной форме отчетной документации — «Сведения о заболеваниях злокачественными новообразованиями».

Результаты

Проведенное исследование показывает, что РШМ в Узбекистане, как и во всем мире, — актуальная проблема с тенденцией к ее увеличению. В структуре общей онкологической заболеваемости за последние 10 лет РШМ занимает 3-е место, среди женского населения занимает 2-е место, уступая только лишь раку молочной железы. Изучение и анализ числа больных РШМ за 10-летний период показал, что на территории республики в 2013 г. было зарегистрировано 1312 новых случаев РШМ, а в 2022 г. — уже 1851 случай (прирост составил 41,1%). Показатель заболеваемости соответственно также имел тенденцию к увеличению с 8,8 в 2013 г. до 10,3 в 2022 г. на 100 тыс. женского населения. За период 2013–2022 гг. в Республике Узбекистан наибольшее количество больных с РШМ было в возрастной категории 45–64 лет (61,8%) и 18–44 лет (26,1%). При этом за последние 10 лет отмечено сокращение частоты диагностики случаев заболевания РШМ в III–IV стадии заболевания (с 58,9% в 2013 г. до 27,7% в 2022 г.) и увеличение в I–II стадии — с 40,6 до 71,0% в исследуемых годах. Улучшение и доступность диагностических возможностей в республике приводит к выявлению случаев заболевания злокачественными новообразованиями на более ранних стадиях. В республике от злокачественных новообразований шейки матки умерло 8678 больных, при этом показатель смертности на 100 тыс. женского населения составил 4,9 в 2013 г. и уже 5,4 в 2022 г.

Выводы

Результаты проведенного исследования показали, что РШМ имеет тенденцию к росту заболеваемости в Республике Узбекистан, при этом отмечается улучшение ранней и своевременной диагностики злокачественных новообразований РШМ, что связано в первую очередь с трудоемкой работой врачей первичного звена, ежегодными регулярными выездами сотрудников онкологического центра в регионы и улучшением диагностических возможностей в республике.

Список литературы

1. Состояние онкологической помощи населению Республики Узбекистан в 2021 году / под ред М.Н. Тилляшайхов, Ш.Н. Ибрагимов, С.М. Джанклич. Ташкент: ИПТД «Халк», 2022. 176 с.
2. Bray F, Colombet M, Mery L, Piñeros M, Znaor A, Zanetti R, Ferlay J. Cancer Incidence in Five Continents (IARC). 2021. Vol. XI. №166. 1543 p. Available from: <https://publications.iarc.fr/597>
3. Bray F, Ferlay J, Laversanne M, Brewster DH, Gombe Mbalawa C, Kohler B, Piñeros M, Steliarova-Foucher E, Swaminathan R, Antoni S, Soerjomataram I, Forman D. Cancer Incidence in Five Continents: Inclusion criteria, highlights from Volume X and the global status of cancer registration. *Int J Cancer*. 2015 Nov 1;137(9). 2060 p. DOI: 10.1002/ijc.29670. PMID: 26135522.

Оценка потерянных лет здоровой жизни методом DALY и экономического ущерба, обусловленных смертностью от рака шейки матки в Томской области

Авторы:

(1) Жуйкова Лилия Дмитриевна, zhuikovaili@mail.ru, Научно-исследовательский институт онкологии ФГБНУ «Томский национальный исследовательский медицинский центр РАН», Томск

(2) Ананина Ольга Александровна, ananina.olga@bk.ru, Научно-исследовательский институт онкологии ФГБНУ «Томский национальный исследовательский медицинский центр РАН», Томск

(3) Коломиец Лариса Александровна, kolomietsla@oncology.tomsk.ru, Научно-исследовательский институт онкологии ФГБНУ «Томский национальный исследовательский медицинский центр РАН», ФГБОУ ВО «Сибирский государственный медицинский университет» Минздрава России, Томск

(4) Пикалова Лидия Валентиновна, l.v.pikalova@tomonco.ru, Научно-исследовательский институт онкологии ФГБНУ «Томский национальный исследовательский медицинский центр РАН», Томск

(5) Кононова Галина Александровна, kononovaga@onco.tnims.ru, Научно-исследовательский институт онкологии ФГБНУ «Томский национальный исследовательский медицинский центр РАН», Томск

Ключевые слова

рак шейки матки, DALY, экономический ущерб

Актуальность

Стандартизованные показатели (СП) DALY (Disability adjusted life year — потерянные годы жизни от смертности злокачественных новообразований с поправкой на инвалидность) позволяют учесть влияние возрастной структуры населения и устранить связанные с ними искажения. По данным исследования глобального бремени болезней, для прямой стандартизации величин DALY используют процентное соотношение по возрастам стандарта ВОЗ (Всемирная организация здравоохранения) [1, 2]. СП DALY в разных государствах позволяет сравнивать и оценивать качество оказываемой онкологической помощи.

Цель

Оценить стандартизованные показатели DALY и экономический ущерб в результате смертности населения Томской области (ТО) от рака шейки матки (РШМ).

Материалы и методы

Отчетная форма С51 «Распределение умерших по полу, возрастным группам и причинам смерти», ожидаемая продолжительность жизни, валовой региональный продукт (ВРП) на душу населения в ТО за 2011–2021 гг. [2].

Результаты

СП DALY (на 100 тыс. населения) от РШМ в ТО составил в 2011 г. $246,83 \pm 12,17$ (РФ $218,44 \pm 12,56$, в мире $213,48 \pm 13,10$), в 2021 г. — $200,64 \pm 10,54$ (в 2019 г. в РФ $199,87 \pm 26,82$, в мире $204,89 \pm 14,59$). В динамике наблюдается статистически значимое снижение показателей СП DALY потерь от РШМ в ТО ($p=0,013$), в РФ ($p=0,015$), в мире ($p=0,000$). В динамике повышается экономический ущерб от РШМ (за счет ежегодно увеличивающегося ВРП), с 424,54 млн руб. в 2011 г. до 731,09 млн руб. в 2021 г. В трудоспособном возрасте экономический ущерб также вырос с 282,42 млн руб. в 2011 г. до 492,33 млн руб. в 2021 г., но статистически незначимо. Доля экономического ущерба в трудоспособном возрасте составила 67,3% (2021 г.).

Выводы

СП DALY потерь от РШМ в ТО сопоставимы со стандартизованными показателями РФ и мировых данных. Величина экономического ущерба от РШМ в целом и в трудоспособном возрасте в динамике увеличивается, что необходимо учитывать при разработке территориальных программ.

Список литературы

1. Жуйкова Л.Д., Ананина О.А., Сиротина А.С., Пикалова Л.В., Фокин В.А., Кононова Г.А. Оценка потерянных лет жизни (DALY) и экономического ущерба от преждевременной смерти по причине злокачественных новообразований шейки матки, тела матки и яичников населения Томской области // Современная онкология. 2022. Т. 24- №4. С. 494-498. DOI: 10.26442/18151434.2022.4.201709.
2. Оценка медико-демографических потерь (метод DALY) и экономического ущерба, обусловленных смертностью от рака шейки матки Ананина О.А., Жуйкова Л.Д., Пикалова Л.В., Кононова Г.А. Вопросы онкологии. 2022. Т. 68. № S3. С. 174.

Влияние COVID-19 на эпидемиологию рака легкого мужчин и женщин в Томской области

Авторы:

(1) Кононова Галина Александровна, kononovaga@onco.tnims.ru, ФГБНУ «Томский национальный исследовательский медицинский центр РАН», Томск

(2) Жуйкова Лилия Дмитриевна, zhuikovalili@mail.ru ФГБНУ «Томский национальный исследовательский медицинский центр РАН», Томск

(3) Полищук Татьяна Владимировна, polychuk_tv@mail.ru, ФГБНУ «Томский национальный исследовательский медицинский центр РАН», Томск

(4) Ананина Ольга Александровна, ananina.olga@bk.ru, Научно-исследовательский институт онкологии ФГБНУ «Томский национальный исследовательский медицинский центр РАН», Томск

(5) Пикалова Лидия Валентиновна, l.v.pikalova@tomonco.ru, Научно-исследовательский институт онкологии ФГБНУ «Томский национальный исследовательский медицинский центр РАН», Томск

(6) Миллер Сергей Викторович, millersv1309@gmail.com, Научно-исследовательский институт онкологии ФГБНУ «Томский национальный исследовательский медицинский центр РАН», Томск

Ключевые слова

рак легкого, заболеваемость, смертность, онкологическая помощь, Томская область, COVID-19

Актуальность

Рак легкого относится к одной из ведущих локализаций заболеваемости и смертности населения, особенно у мужчин [1]. Влияние пандемии COVID-19 обусловила нагрузку на первичное звено здравоохранения, что отразилось на показателях в онкологии [2].

Цель

Сравнить показатели заболеваемости, смертности и качества оказываемой помощи больным раком легкого в Томской области (ТО) до и после пандемии.

Материалы и методы

Отчетные формы № 7, С51 и данные о половозрастном составе населения ТО за 2014–2021 гг.

Результаты

В сравнении 2018–2019 и 2020–2021 гг. у мужчин отмечено снижение показателя заболеваемости раком легкого (РЛ) (с 65,0 до 55,10/0000 с убылью 15,2%) и смертности с 49,3 до 48,70/0000 с убылью 1,2%; у женщин снижение заболеваемости с 10,7 до 10,60/0000 с убылью 0,9%, но рост смертности с 7,0 до 7,40/0000 с приростом 5,7%. За период исследования (2014–2021 гг.) активная выявляемость выросла в 2,1 раза (с 12,5 до 26,2%, $p=0,019$), снизилась одногодичная летальность (с 62,1 до 47,7%, $p=0,001$). Увеличение проведения компьютерных томографий легких (в 2,7 раза в период с 2018–2019 по 2020–2021 гг.) статистически значимо не повлияло на раннюю выявляемость рака легкого.

Выводы

Пандемия COVID-19 оказала негативное воздействие на онкологическую службу в мире в целом и Томскую область в частности с приостановлением профилактических мероприятий: скрининга рака, обследований в рамках ДОГВН (диспансеризация определенных групп взрослого населения). Все это обусловило снижение заболеваемости раком легкого в связи с недовыявлением злокачественных новообразований. В пандемийный период значительно возросло количество выполнения низкодозных компьютерных томографий — метода, используемого для скрининга патологических изменений в легких (неспецифического и специфического генеза вирусной, бактериальной пневмонии), а также опухолевой патологии, однако увеличения выявляемости рака легкого на ранних стадиях не произошло.

Список литературы

1. Чойнзонов Е.Л., Жуйкова Л.Д., Ананина О.А. и др. Рак легкого в Томской области (эпидемиологические аспекты). Современная онкология. 2019; 21 (2): 6-9. <https://doi.org/10.26442/18151434.2019.2.190413>
2. Пикалова Л.В., Жуйкова Л.Д., Ананина О.А. и др. Влияние новой коронавирусной инфекции (COVID-19) на состояние онкологической службы в Сибирском федеральном округе в 2020 г. VII Петербургский международный онкологический форум «Белые ночи 2021». Санкт-Петербург, 2021. С. 374–375.

Потребление чая и риск рака желудка: анализ объединенных эпидемиологических исследований

Авторы:

(1) Максимович Дмитрий Михайлович, maksimovichdm@gmail.com, ФГБУ «НМИЦ онкологии им. Н.Н. Блохина» Минздрава России, Москва

(2) Драудин-Крыленко Владимир Алексеевич, draud@yandex.ru, ФГБУ «НМИЦ онкологии им. Н.Н. Блохина» Минздрава России, Москва

(3) Короткова Надежда Игоревна, korotkova2029@gmail.com, ФГБУ «НМИЦ онкологии им. Н.Н. Блохина» Минздрава России, Москва

(4) Заридзе Давид Георгиевич, dgzaridze@crs.umos.ru, ФГБУ «НМИЦ онкологии им. Н.Н. Блохина» Минздрава России, Москва

Ключевые слова

объединенный анализ, потребление чая, рак желудка

Актуальность

Данные эпидемиологических исследований о роли потребления чая на риск развития рака желудка (РЖ) остаются противоречивыми.

Цель

Исследовать и количественно оценить связь между потреблением чая и риском РЖ в проекте объединения исследований этиологии РЖ (StoP).

Материалы и методы

Всего было включено 9438 случаев и 20 451 контрольный пациент из 22 исследований, проведенных в разных странах мира. Относительные риски (ОР) и соответствующие 95% доверительные интервалы (ДИ) развития РЖ у пьющих чай (регулярно и нерегулярно) были оценены с помощью одно- и двухэтапного анализа модели, включающей пол, возраст и основные признанные факторы риска РЖ.

Результаты

По сравнению с нерегулярно пьющими скорректированный объединенный ОР для регулярно пьющих чай составил 0,91 (95% ДИ: 0,85–0,97). Когда учитывалось количество потребляемого чая, ОР у потребляющих 1–2 чашки в день составил 1,01 (95% ДИ: 0,94–1,09), а потребляющих больше 3 чашек в день — 0,91 (95% ДИ: 0,80–1,03). Статистически значимая обратная связь с риском РЖ была выявлена у потребляющих холодный и теплый чай ОР=0,65 (95% ДИ: 0,63–0,93), но не у тех, кто предпочитал горячий чай. Протективный эффект обнаружен у потребляющих слабый чай (ОР: 0,77, 95% ДИ: 0,63–0,93), а у потребляющих крепкий и очень крепкий чай связь с риском РЖ не была установлена. Более выраженные обратные связи были обнаружены среди регулярно пьющих чай в Китае и Японии (ОР: 0,67, 95% ДИ: 0,49–0,91), где популярен зеленый чай, у инфицированных *Helicobacter pylori* (ОР: 0,68, 95% ДИ: 0,58–0,80), для рака кардиального отдела желудка (ОР: 0,64, 95% ДИ: 0,49–0,84), для рака других отделов желудка (ОР: 0,77, 95% ДИ: 0,66–0,90). Не обнаружено статистически значимой связи потребления чая с риском РЖ в европейских и американских исследованиях и у неинфицированных *H. pylori*.

Выводы

Наши результаты указывают на слабый протективный эффект потребления чая на риск РЖ.

Использованная литература

1. Tea consumption and gastric cancer: a pooled analysis from the Stomach cancer Pooling (StoP) Project consortium. Martimianaki G, Alicandro G, Pelucchi C, Bonzi R, Rota M, Hu J, Johnson KC, Rabkin CS, Liao LM, Sinha R, Zhang ZF, Dalmartello M, Lunet N, Morais S, Palli D, Ferraroni M, Yu GP, Tsugane S, Hidaka A, Curado MP, Dias-Neto E, Zaridze D, Maximovitch D, Vioque J, Garcia de la Hera M, López-Carrillo L, Hernández-Ramírez RU, Hamada GS, Ward MH, Mu L, Malekzadeh R, Pourfarzi F, Trichopoulou A, Karakatsani A, Kurtz RC, Lagiou A, Lagiou P, Boccia S, Boffetta P, Camargo MC, Negri E, La Vecchia C. *Br J Cancer*. 2022 Sep;127(4):726-734. DOI: 10.1038/s41416-022-01856-w. Epub 2022 May 24. PMID: 35610368

Прогностические факторы немелкоклеточного рака легкого на ранних стадиях в странах Центральной и Восточной Европы: мультицентровое проспективное когортное исследование

Авторы:

(1) Мукерия Ануш Феликсовна, amukeria@mail.ru, ФГБУ «НМИЦ онкологии им. Н.Н. Блохина» Минздрава России, Москва

(2) Шаньгина Оксана Валентиновна, oshangina@mail.ru, ФГБУ «НМИЦ онкологии им. Н.Н. Блохина» Минздрава России, Москва

(3) Заридзе Давид Георгиевич, dgzaridze@rcs-pro.org, ФГБУ «НМИЦ онкологии им. Н.Н. Блохина» Минздрава России, Москва

Ключевые слова

рак легкого, курение, алкоголь, выживаемость, смертность, прогноз

Актуальность

Несмотря на то что ранняя диагностика и хирургическая операция являются основными маркерами выживаемости при немелкоклеточном раке легкого (НМРЛ), выживаемость в долгосрочной перспективе при проведении хирургической операции НМРЛ на ранних стадиях остается низкой.

Цель

Изучить факторы прогноза резектабельного НМРЛ на ранних стадиях в странах Центральной и Восточной Европы.

Материалы и методы

Когорта состоит из 2052 первичных больных с диагнозом НМРЛ (I–IIIА), проходивших лечение в то-ракальных отделениях 9 онкологических клиник в России, Польше, Сербии, Чехии и Румынии в период с 2007 по 2016 г. Все участники исследования прошли процедуру анкетирования, забора образцов крови до проведения какого-либо лечения и опухолевой и здоровой ткани в тех случаях, когда им была проведена хирургическая операция. Все больные ежегодно активно прослеживались с 2012 по 2020 г. В процессе прослеживания были получены данные о жизненном статусе пациентов, о статусе заболевания и лечении, причине смерти, которые в дальнейшем подтверждались данными из медицинских архивов и канцер-регистров. При проведении статистического анализа были использованы метод Каплана–Мейера и регрессионные модели пропорциональных рисков Кокса.

Результаты

В процессе прослеживания был зафиксирован 1121 случай смерти, 730 из них — от рака легкого. Медиана выживаемости составляла 4,9 года, 5-летняя общая выживаемость (ОВ) — 49,5%. При использовании мультивариантной модели было показано, что смертность возрастала с увеличением возраста [отношение рисков (ОР) на каждые 10 лет составляло 1,31 (95% ДИ: 1,21–1,42)], у мужчин [ОР 1,24 (95% ДИ: 1,04–1,49)], у лиц с избыточной потерей массы тела [ОР 1,25 (95% ДИ: 1,03–1,52)], у курящих [ОР 1,30 (95% ДИ: 1,04–1,62)], у потребляющих алкоголь [ОР 1,25 (95% ДИ: 1,03–1,44)], у лиц со стадией опухолевого процесса выше IIIА [ОР 5,54 (95% ДИ: 4,10–7,48)]. Уровень образования, наличие хронической обструктивной болезни легких в анамнезе и гистологический тип опухоли не влияли на риск смерти. При анализе роли курения и потребления алкоголя была выявлена дозозависимая связь этих факторов с риском специфической смертности: количество пачек-лет (p -тренд = 0,04), количество выкуриваемых сигарет в день (p -тренд = 0,008), стаж курения (p -тренд = 0,010), количество потребляемого в день алкоголя (p -тренд = 0,002), частота потребления алкоголя (p -тренд = 0,006), стаж потребления алкоголя (p -тренд = 0,016).

Выводы

Полученные результаты показали, что 5-летняя выживаемость больных с НМРЛ на ранних стадиях, которым была произведена хирургическая операция, составляет около 50% в странах Центральной и Восточной Европы. Помимо немодифицируемых прогностических факторов на риск смерти и прогрессирования заболевания в данной популяции влияют факторы курения и потребления алкоголя в зависимости от дозы.

Использованная литература

1. Sheikh M, Virani S, Mukeriy A, Zaridze D, Brennan P, et al. Survival and prognostic factors of early-stage non-small cell lung cancer in Central and Eastern Europe: A prospective cohort study // Cancer Med. 2023; 00:1-12.

Онкологическая помощь населению городов — административных центров Дальневосточного федерального округа

Авторы:

(1) Жуйкова Лилия Дмитриевна, zhuikovailili@mail.ru, Научно-исследовательский институт онкологии ФГБНУ «Томский национальный исследовательский медицинский центр РАН», Томск

(2) Ананина Ольга Александровна, ananina.olga@bk.ru, Научно-исследовательский институт онкологии ФГБНУ «Томский национальный исследовательский медицинский центр РАН», Томск

(3) Пикалова Лидия Валентиновна, l.v.pikalova@tomonco.ru, Научно-исследовательский институт онкологии ФГБНУ «Томский национальный исследовательский медицинский центр РАН», Томск

(4) Кононова Галина Александровна, kononovaga@onco.tnims.ru, Научно-исследовательский институт онкологии ФГБНУ «Томский национальный исследовательский медицинский центр РАН», Томск

Ключевые слова

онкологическая помощь, города, дальневосточный федеральный округ

Актуальность

Оценка показателей состояния онкологической помощи населению со злокачественными новообразованиями (ЗНО) городов — административных центров Дальневосточного федерального округа (ДФО) позволяет анализировать имеющиеся проблемы для дальнейшего более эффективного использования ресурсов здравоохранения [1, 2].

Цель

Оценка состояния онкологической помощи населению городов — административных центров ДФО.

Материалы и методы

Отчетные формы № 7 и 35 онкодиспансеров городов — административных центров (Биробиджан, Благовещенск, Владивосток, Магадан, Петропавловск-Камчатский, Улан-Удэ, Хабаровск, Чита, Южно-Сахалинск, Якутск), субъектов ДФО, данные о половозрастном составе населения за 2012–2021 гг.

Результаты

В городах в 2021 г. в 94,0% случаев (РФ — 95,2%, ДФО — 92,7%) был морфологически верифицирован диагноз ЗНО. Показатель увеличился в 1,1 раза по сравнению с уровнем 2012 г. (84,7%) ($p=0,000$), значительно улучшился в Биробиджане, Владивостоке, Улан-Удэ, Якутске. Доля выявления больных с I стадией заболевания с 2012 по 2021 г. в городах выросла с 26,1 до 27,2% ($p=0,000$) (РФ, 2021 г. — 32,4%, ДФО — 31,3%), высока в Чите, Южно-Сахалинске, Благовещенске. Удельный вес IV стадии в городах за исследуемый период значительно не изменился ($p=0,836$), составив в 2021 г. 21,5% (2021 г. РФ, — 20,5%, ДФО — 21,4). Высокий показатель в Магадане (25,9%), Биробиджане (25,5%), Якутске (25,4%), Благовещенске (24,0%), наименьший — в Чите (15,0%), Улан-Удэ (17,7%). Активная выявляемость в 2021 г. составила 24,4% (РФ — 24,1%, ДФО — 23,1%). Положительная динамика показателя наблюдалась как в целом ($p=0,016$), так и в отдельных городах: годовичная летальность за 10-летний период снизилась ($p=0,000$) и составила в 2021 г. 21,0% (РФ — 20,3%, ДФО — 22,9%), в 2012 г. — 29,2% (РФ — 26,1%, ДФО — 27,9). В ДФО в динамике снижение было незначительно ($p=0,134$). Наибольший показатель отмечался в Благовещенске (28,0%), Якутске (26,4%), Южно-Сахалинске (23,2%), наименьший — в Чите (16,0%), Хабаровске (17,4%). Индекс накопления контингента (ИНК) в 2021 г. в городах составил 7,8 (РФ — 8,0, ДФО — 7,3). Наибольший показатель наблюдался в Чите (9,7), Петропавловске-Камчатском (9,1), Владивостоке (8,5), наименьший — в Якутске (6,1), Южно-Сахалинске (7,1), Улан-Удэ (7,3).

Выводы

Качество оказания медицинской помощи (морфологическая верификация, активная выявляемость, годовичная летальность и ИНК) в городах за 10 лет улучшилась. Показатели в городах выше, чем в округе, но статистически незначимо, за исключением показателя запущенности (IV стадия) и ИНК. Уровень запущенности в городах ниже, чем в федеральном округе. Отмечался рост показателя ИНК в городах.

Список литературы

1. Жуйкова Л.Д., Ананина О.А., Одинцова И.Н., Пикалова Л.В., Кононова Г.А. Динамика заболеваемости злокачественными новообразованиями населения городов — административных центров Сибири и Дальнего Востока. Профилактическая медицина. 2023;26(2):31–40. <https://doi.org/10.17116/profmed20232602131>.
2. Жуйкова Л.Д., Чойнзонов Е.Л., Ананина О.А., Одинцова И.Н., Пикалова Л.В. Состояние онкологической помощи населению административных центров Сибирского федерального округа. Профилактическая медицина. 2021;24(3):7–13. <https://doi.org/10.17116/profmed2021240317>

Эпидемиологический анализ смертности от злокачественных новообразований трахеи, бронхов, легких (с33, с34) у мужчин трудоспособного возраста в Российской Федерации

Автор:

Хвалюк Полина Олеговна, xvalyk@yandex.ru, ФГАОУ ВО Первый Московский государственный медицинский университет имени И. М. Сеченова Минздрава России (Сеченовский Университет), Москва

Ключевые слова

злокачественные новообразования трахеи, бронхов, легких

Актуальность

По данным GLOBOCAN, в 2020 г. от злокачественных новообразований (ЗН) легких (С34) умерло около 1,2 млн мужчин, что составляло 66,18% смертей от ЗН легких среди обоих полов. ЗН трахеи, бронхов, легких (С33, С34) — ведущая причина смерти среди мужского населения РФ (2020 г. — 25,2% в структуре всех ЗН у мужчин). Кумулятивный риск умереть от ЗН трахеи, бронхов, легких у мужчин в 2020 г. имел наибольшее значение и составил 4,6%. Стоит отметить, что в 2020 г. 37% списочной численности работников (4,8 млн человек) были заняты на работах с вредными и опасными условиями труда, из них 45,0% составляли мужчины [1, 2].

Цель

Анализ смертности от ЗН трахеи, бронхов, легких (С33, С34) среди мужского населения трудоспособного возраста в РФ в 2010–2020 гг.

Материалы и методы

Используемые при проведении исследования данные получены из формы № С-51 «Распределение умерших по полу, возрастным группам и причинам смерти» Федеральной службы государственной статистики. Грубые показатели смертности стандартизованы (стандарт — доля мужского населения РФ в 2010 г.) Статистическая обработка — MS Office Excel 2019.

Результаты

Смертность от ЗН трахеи, бронхов, легких (С33, С34) у мужского населения трудоспособного возраста РФ в 2010–2020 гг. распределена равномерно, беспорядочно, имеется достоверная ($p < 0,05$) тенденция к снижению со среднегодовым темпом $-3,84\%$. Стандартизованный показатель смертности на 100 тыс. мужского населения в 2010 г. составил 30,65 (95% ДИ 30,14–31,15), в 2020 г. — 20,80 (95% ДИ 20,35–21,25). Среди всех федеральных округов (ФО) наибольший среднегодовой темп снижения наблюдался в Северо-Кавказском — 4,74% [2010 г. — 25,09 (95% ДИ 23,29–26,91), 2020 г. — 15,52 (95% ДИ 14,10–16,94)], наименьший в Северо-Западном ФО — 3,40% [2010 г. — 29,48 (95% ДИ 27,89–31,08), 2020 г. — 19,25 (95% ДИ 17,91–20,59)]. Наибольший среднегодовой темп снижения среди субъектов РФ был обнаружен в Чукотском автономном округе — 9,00%, наименьший в Республике Карелии — 0,68%. Показатель смертности с наибольшим значением в 2020 г. был выявлен в Еврейской автономной области — 39,31 (95% ДИ 21,50–57,12), наименьший показатель в Москве — 10,05 (95% ДИ 9,02–11,07).

Выводы

Стандартизованные показатели смертности от ЗН трахеи, бронхов, легких (С33, С34) у трудоспособного мужского населения РФ в 2010–2020 гг. имеют тенденцию к снижению. Несмотря на это, имеются субъекты с низкими среднегодовыми темпами снижения вышеупомянутых показателей, а также со значениями, превышающими таковые по РФ в целом. Необходимо стремиться к оптимизации превентивных мероприятий, направленных, в частности, на трудоспособное население РФ.

Список литературы

1. Информационный бюллетень Рак, ВОЗ, 03.03.2021 г. Available at: <https://www.who.int/ru/news-room/fact-sheets/detail/cancer>
2. Каприн А.Д., Старинский В.В., Шахзадовой А.О., Злокачественные новообразования в России в 2020 г. МНИОИ им. П.А. Герцена — филиал ФГБУ «НМИЦ радиологии» Минздрава России. 2021; Available at: <https://oncology-association.ru/wp-content/uploads/2021/11/zis-2020-elektronnaya-versiya.pdf>

ОПУХОЛИ ГОЛОВЫ И ШЕИ: КОМБИНИРОВАННОЕ/КОМПЛЕКСНОЕ ЛЕЧЕНИЕ

Опыт диагностики и лечения микрокарцином щитовидной железы в ГАУЗ «Республиканский клинический онкологический диспансер им. профессора М.З. Сигала» МЗ Республики Татарстан

Авторы:

(1) *Афанасьева Зинаида Александровна*, z-afanasieva@mail.ru, Казанская государственная медицинская академия — филиал ФГБОУ ДПО РМАНПО Минздрава России, ГАУЗ «Республиканский клинический онкологический диспансер Минздрава Республики Татарстан им. профессора М.З. Сигала», Казань

(2) *Василевская София Михайловна*, sofiyavassa@gmail.com, Казанская государственная медицинская академия — филиал ФГБОУ ДПО РМАНПО Минздрава России, Казань

(3) *Дружкова Наталия Борисовна*, n.b.druzhkova@mail.ru, Казанская государственная медицинская академия — филиал ФГБОУ ДПО РМАНПО Минздрава России, ГАУЗ «Республиканский клинический онкологический диспансер Минздрава Республики Татарстан им. профессора М.З. Сигала», Казань

(4) *Рудык Андрей Николаевич*, anruonco@gmail.com, Казанская государственная медицинская академия — филиал ФГБОУ ДПО РМАНПО Минздрава России, ГАУЗ «Республиканский клинический онкологический диспансер Минздрава Республики Татарстан им. профессора М.З. Сигала», Казань

(5) *Музафарова Фарида Камилловна*, muza-77@mail.ru, ГАУЗ «Республиканский клинический онкологический диспансер Минздрава Республики Татарстан им. профессора М.З. Сигала», Казань

(6) *Газизов Раиль Рамилович*, gazr@mail.ru, ГАУЗ «Республиканский клинический онкологический диспансер Минздрава Республики Татарстан им. профессора М.З. Сигала», Казань

(7) *Сабиров Алексей Германович*, a-sabirov@yandex.ru, ГАУЗ «Республиканский клинический онкологический диспансер Минздрава Республики Татарстан им. профессора М.З. Сигала», Казань

Ключевые слова

микрокарцинома, щитовидная железа

Актуальность

В связи с ростом заболеваемости микрокарциномами щитовидной железы (МЩЖ), связанным с повышением качества и доступности диагностики и не решенной лечебной тактикой, проблема МЩЖ актуальна для клинической онкологии.

Цель

Оценить диагностику и лечение пациентов с МЩЖ в ГАУЗ «РКОД МЗ РТ им. профессора М.З.Сигала» за 2020–2022 гг.

Материалы и методы

Использована МИС «БАРС. Здравоохранение — МИС» онкодиспансера, амбулаторные карты и истории болезней пациентов, оперированных по поводу МЩЖ. Вначале было отобрано 966 пациентов, оперированных по поводу рака ЩЖ, далее из них — 84 с pT1, потом из этих пациентов — 42 с pT1a (4,35% оперированных по поводу рака ЩЖ).

Результаты

Женщин было 36 (85,7%), возраст от 21 года до 83 лет, мужчин — 6 (14,3%), возраст от 28 до 67 лет. Пациентки фертильного возраста составили 41,7% (15). МЩЖ в составе ПМЗО — у 16,7% (7) пациентов. Ультразвуковая характеристика узлов была следующей: TI-RADS II — у 2,4% (1), III — у 19% (8), IV — у 38,1% (16), TI-RADS V — у 40,5% (17) пациентов. Результаты цитологического исследования: Bethesda II — у 7,4% (3), III — у 4,8% (2), IV — у 12,3% (5), V — у 53,6% (22), Bethesda VI — у 21,9% (9) пациентов, у 1 пациента — данные цитологии отсутствовали. У всех пациентов гистологически верифицирован папиллярный рак, в том числе у 3 (7,4%) — фолликулярный вариант, у 1 (2,4%) — переходно-клеточный. Инвазия МЩЖ в капсулу органа была у 14 (33,3%) пациентов. Регионарные метастазы выявлены у 8 (19%) пациентов. Из них N1a — у 6 (14,3%), N1b — у 2 (4,7%) пациентов. Сочетание инвазии в капсулу с метастазами в регионарные лимфоузлы у 5 из 8 (62,5%). Отдаленные метастазы выявлены не были. Размер опухоли до 0,5

см — в 4,7% (2), от 0,6 см до 1 см — в 95,3% (40) случаев. В обоих случаях стадии pT1N1bM0 размер опухоли 1 см. При стадии pT1N1aM0 у 5 из 6 пациентов размер опухоли превышал 0,5 см (83,3%) и у 1 (16,7%) — размер опухоли был менее 0,5 см. Мультифокальный рост имел место у 6 (14,3%) пациентов. МЩЖ на фоне многоузлового коллоидного зоба и АИТ — у 78,5% (33) пациентов. Гемитиреоидэктомия выполнена у 15 (33,3%) пациентов, в том числе у 1 — с селективной центральной лимфаденэктомией (ЛАЭ), тиреоидэктомия — у 28 (66,7%) пациентов, в том числе у 15 (35,7%) — с центральной ЛАЭ. ЛАЭ выполнена у 16 (38%) из 42 пациентов, метастазы в лимфоузлах найдены у 8. I-131-терапия проводилась у 12 (28,6%) пациентов. Показания — метастазы в лимфоузлы шеи и инвазия в капсулу железы. Живы 39 пациентов, 3 выбыли в другие регионы.

Выводы

МЩЖ часто поражает женщин фертильного возраста (41,7%), сочетается с фоновыми заболеваниями ЩЖ (78,5%), затрудняющими ее выявление, дает метастазы в лимфоузлы шеи (у 50% больных после превентивной шейной ЛАЭ), у трети больных дает инвазию в капсулу железы, что повышает риск метастазирования (у 62,5% пациентов с инвазией в капсулу метастазы в лимфоузлах), поэтому она требует ранней диагностики и адекватной тактики лечения.

Список литературы

1. Папиллярная микрокарцинома щитовидной железы: отдельная нозология или одна из стадий развития рака? / В.А. Солодкий, Д.К. Фомин, Д.А. Галушко, А.Г. Асмарян // Эндокринная хирургия. 2020. — Т.14, №4. С.19-25.
2. Папиллярная микрокарцинома щитовидной железы / В.А. Смирнова, Г.В. Семкина, Н.М. Платонова, В.Э. Ванушко // Клиническая и экспериментальная тиреоидология. 2015. Т.11, №2. С.11-24.
3. The most commonly occurring papillary thyroid cancer in the united states is now a microcarcinoma in a patient older than 45 years / D.T. Hughes, M.R. Haymart, B.S. Miller [et al.] // Thyroid. 2011. Vol.21(3). P.231-236.
4. Udelsman R. The epidemic of thyroid cancer in the united states: The role of endocrinologists and ultrasounds / R. Udelsman, Y. Zhang // Thyroid. 2014. Vol.24(3). P.472-479.
5. How many contralateral papillary thyroid carcinomas can be missed? / K.J. Lee, Y.J. Cho, J.G. Kim, D.H. Lee // World J. Surg. 2013. Vol.37(4). P.780-785. 6. Revisiting the guidelines issued by the japanese society of thyroid surgeons and japan association of endocrine surgeons: A gradual move towards consensus between japanese and western practice in the management of thyroid carcinoma / H. Takami, Y. Ito, T. Okamoto [et al.] // World J. Surg. 2014. Vol.38(8). P.2002-2010.

Факторы прогноза отдаленных результатов лечения при раке нёбных миндалин

Авторы:

(1) Лукьяновский Руслан Владимирович, doctorlyk89@gmail.com, УЗ «Брестский областной онкологический диспансер», Брест

(2) Мириленко Людмила Владимировна, ludamirilen@gmail.com, ГУ «Республиканский научно-практический центр онкологии и медицинской радиологии им. Н.Н. Александрова», Минск

(3) Скоромник Ольга Николаевна, son-77@tut.by, УЗ «Брестский областной онкологический диспансер», Брест

(4) Колядич Жанна Викторовна, janep@list.by, ГУ «Республиканский научно-практический центр онкологии и медицинской радиологии им. Н.Н. Александрова», Минск

Ключевые слова

рак нёбных миндалин, факторы прогноза, выживаемость

Актуальность

Рак нёбных миндалин (РНМ) относится к наименее исследованным новообразованиям из всех злокачественных опухолей головы и шеи. Всемирная онкологическая база данных GLOBOCAN в статистических отчетах не выделяет отдельно РНМ и приводит статистику для объединенной группы — ротоглотки (C09–C10) [1]. В том числе не изучены факторы прогноза результатов лечения данной патологии.

Цель

Выявить факторы прогноза отдаленных результатов лечения пациентов, страдающих РНМ.

Материалы и методы

Материалом для исследования послужили данные 218 пациентов с РНМ I–IV стадии, получивших стационарное комплексное и комбинированное лечение в онкологических диспансерах Брестской области Республики Беларусь в 2015–2020 гг. Методом исследования был статистический анализ данных пациентов и отдаленных результатов лечения [2].

Результаты

Медиана времени наблюдения за пациентами составила 56 мес. Лучшие результаты лечения были у женщин в сравнении с мужчинами: 5-летняя скорректированная выживаемость (СВ) составила 52,2% (SE 10,4%) против 28,1% (SE 3,5%) у мужчин ($p=0,002$); у пациентов в возрасте до 45 лет: 5-летняя СВ — 66,8% (SE 9,6%) против 34,6% (SE 3,7%) у пациентов более старшего возраста ($p=0,006$) и у лиц с профессиями, требующими высшего образования: 5-летняя СВ — 71,5% (SE 9,9%) против 33,8% (SE 3,3%) для остальных пациентов ($p<0,001$). Не установлено статистически значимых различий в СВ для пациентов города и села, при наличии рака другой локализации, сопутствующих заболеваний, из характеристик заболевания — стороны поражения, гистологической структуры, степени дифференцировки опухоли. Стадия РНМ статистически значимо влияла на результаты лечения ($p=0,001$). Наихудший прогноз был у 8 пациентов с наличием отдаленных метастазов, никто из них не пережил 2 года ($p=0,001$). Отсутствие поражения лимфоузлов увеличивало СВ в сравнении с наличием поражения любой степени ($p=0,008$): 5-летняя СВ пациентов с N0 составила 53,2% (SE 6,6%) против 26,7% (SE 3,4%) при N+. Различия в выживаемости пациентов с разной степенью местной распространенности опухоли клинически и статистически значимы ($p<0,001$), 5-летняя СВ при T1 была 61,6% (SE 9,3%), при T4 — 19,1% (SE 7,6%).

Выводы

В результате исследования установлено, что к факторам прогноза отдаленных результатов лечения пациентов, страдающих РНМ, кроме стадии заболевания, относятся пол, возраст, характер занятости, степень местной распространенности опухоли, степень поражения лимфоузлов и наличие отдаленных метастазов.

Список литературы

1. Cancer today. Data visualization tools for exploring the global cancer burden in 2020 [Electronic resource]. World Health Organization. [date of access 2022 September 06]. Available from: <https://gco.iarc.fr/today/home>
2. АСОИ «Белорусский канцер-регистр».

ОПУХОЛИ ГОЛОВЫ И ШЕИ: ЛУЧЕВАЯ ТЕРАПИЯ

Сочетанная лучевая терапия плоскоклеточного рака слизистой языка

Авторы:

(1) Петровский Владимир Юрьевич, petrulu2@mail.ru, ФГБУ «Российский научный центр рентгенорадиологии» Минздрава России, Москва

(2) Титова Вера Алексеевна, veratitova41@gmail.com, ФГБУ «Российский научный центр рентгенорадиологии» Минздрава России, Москва

Ключевые слова

брахитерапия, рак языка

Актуальность

Ведущим методом лечения данной патологии является хирургический метод, но наиболее часто в России применяется лучевая терапия, поэтому поиск наиболее эффективных подходов актуален.

Цель

Изучение эффективности и переносимости сочетанной лучевой терапии (СЛТ) с применением источников Co60 и Ir192.

Материалы и методы

В ФГБУ РНЦРР проведен ретроспективный анализ лечения 90 пациентов с диагнозом рака языка. 1-ю группу (70 пациентов) составили больные, которым брахитерапия (БТ) LDR проводилась штырьковым источником Со60 в рамках СЛТ. 2-ю группу (20 пациентов) составили больные, которым БТ HDR проводилась с источником Ir192. Средний возраст пациентов в 1-й группе составил $51,3 \pm 1,8$ года, в 2-й — $54,9 \pm 2,8$ года. По стадированию TNM T2No–T3No преобладали в группах — 88,6 и 70% соответственно. Дистанционная лучевая терапия (ДЛТ) проведена на ложе первичной опухоли и регионарный лимфоотток СОД 36–42 Гр в 1-й группе, в 2-й группе — 40–46 Гр. В 1-й группе БТ с СОД $38,9 \pm 1$ Гр, в 2-й группе — СОД 30 Гр.

Результаты

После проведенной ДЛТ в 1-й группе полной регрессии не было, частичная регрессия — у 54 (77,1%) пациентов, стабилизация — у 16 (22,9%) пациентов, в 2-й группе — у 3 (15%), 14 (70%), 4 (20%) пациентов соответственно. Лучевые мукозиты II–III степени по RTOG после лечения отмечались у 23 (32,9%) и 4 (20%) соответственно. Прогрессирование заболевания зарегистрировано у 14 (20%) и 3 (15%) пациентов соответственно. Однолетняя общая выживаемость в 1-й группе составила 88,6%, в 2-й группе — 100% ($\chi^2=2,15$, $p < 0,05$) с хорошими/отличными функциональными/косметическими эффектами.

Выводы

При БТ Ir192 HDR отмечена меньшая частота лучевых осложнений. Различий в одногодичной общей выживаемости при сравнении СЛТ Со60 и Ir192 не выявлено.

Список литературы

1. Пачес А.И. Опухоли головы и шеи. Москва. Медицина. 2000г. 480с.
2. Петровский В.Ю. Сочетанная лучевая терапия плоскоклеточного рака языка в комбинации с системной и/или локальной химиотерапией. Автореферат дисс. канд. мед...наук. Москва. 2003. 23с.
3. Солодкий В.А., Г. А. Паньшин, В.Ю. Петровский, Т.Р. Измайлов, В.А.Титова. Рак слизистой оболочки органов полости рта (рак языка дна рта, нижней челюсти, щеки)/губы: современные терапевтические технологии. Журн. Вопросы онкологии. 2022. Т.68(1). С.66-74.

ОПУХОЛИ ГОЛОВЫ И ШЕИ: ХИМИОТЕРАПИЯ

Системное лечение метастатического радиойодрезистентного рака щитовидной железы. Представление клинического опыта

Авторы:

- (1) Харитонов Яков Николаевич, yakovharitonov2014@yandex.ru, ГБУЗ АО «Северодвинская городская клиническая больница № 2 скорой медицинской помощи», Северодвинск
- (2) Нечаева Марина Николаевна, sm_nechaev@mail.ru, ГБУЗ АО «Северодвинская городская клиническая больница № 2 скорой медицинской помощи», Северодвинск
- (3) Молнар Сергей Михайлович, molnarsergeyy@rambler.ru, ГБУЗ АО «Северодвинская городская клиническая больница № 2 скорой медицинской помощи», Северодвинск
- (4) Рахманкулова Галина Геннадьевна, magvai_29@mail.ru, ГБУЗ АО «Архангельский клинический онкологический диспансер», Архангельск

Ключевые слова

радиойодрезистентный рак щитовидной железы, таргетная терапия

Актуальность

Согласно данным А.Д. Каприна, раком щитовидной железы (РЩЖ) в 2020 г. в Российской Федерации заболело 11 428 человек [1]. Радиойодтерапия является основным методом лечения пациентов с высокодифференцированным метастатическим РЩЖ, однако радиойодрезистентность может развиваться более чем в 60% случаев. Применение таргетной терапии (ТТ) в лечении рецидивирующего РЩЖ рекомендовано ведущими онкологами страны и значительно продлевает жизнь таких пациентов [2].

Цель

Представить клинический опыт применения ТТ в лечении радиойодрезистентного РЩЖ

Материалы и методы

Пациент 1972 г.р., с диагнозом «рак щитовидной железы», метастазы в лимфоузлы шеи pT3N1AM0 I степени, папиллярный рак, получил тиреоидэктомию в 2015 г. В октябре 2015 г. курс радиойодтерапии. В феврале 2016 г. первое прогрессирование в надключичные и паратрахеальные лимфоузлы слева. В марте 2016 г. левосторонняя паратрахеальная лимфаденэктомия, в лимфоузлах метастазы папиллярного РЩЖ. В сентябре 2016 г. — второе прогрессирование в лимфоузлы шеи, 2-й курс радиойодтерапии. В ноябре 2016 г. — третье прогрессирование в лимфоузлы шеи, проведена лимфаденэктомия. Четвертое прогрессирование в феврале 2017 г. в лимфоузлы шеи, цитологически — комплексы клеток папиллярного рака, 3-й курс радиойодтерапии. Зарегистрирована радиойодрезистентность, биохимическое пролонгирование (Тиреоглобулин в дозе 41,88 нг/мл).

Результаты

С апреля 2017 г. ТТ сорафенибом по 800 мг/сут, со слабостью III степени, кожным зудом II степени, лихорадкой I степени. В августе 2017 г. пятое прогрессирование в лимфоузлы шеи справа, шейная лимфаденэктомия справа и шейные лимфоузлы, парциальная шейная лимфаденэктомия, в 3 лимфоузлах метастазы папиллярного РЩЖ. В сентябре 2018 г. седьмой биохимический рецидив (Тиреоглобулин в дозе 45,60 нг/мл). С сентября 2018 г. по настоящее время получает ТТ левватинибом по 24 мг/сут, переносит удовлетворительно. Достигнута стабилизация процесса. Лечение будет продолжено до прогрессии или непереносимой токсичности.

Выводы

Современная противоопухолевая терапия дает возможность значительно продлить жизнь пациентов даже с многократно прогрессирующими опухолями с охранением качества жизни.

Список литературы

1. Злокачественные новообразования в России в 2020 году (заболеваемость и смертность) / под ред. А.Д. Каприна, В.В. Старинского, А.О. Шахзадовой. М.: МНИОИ им. П.А. Герцена филиал ФГБУ «НМИЦ радиологии» Минздрава России, 2021. илл. – 252 с. ISBN 978-5-85502-268-1.
2. Тюляндин С. А., Артамонова Е.В., Жукова Л.Г., Кислов Н.В., Королева И.А., Пароконная А.А., Семиглазова Т.Ю. и др. Практические рекомендации по лекарственному лечению рака молочной железы. Злокачественные опухоли: Практические рекомендации RUSSCO #3s2, 2022 (том 12). 155–197// Режим доступа: <https://rosoncoweb.ru/standarts/RUSSCO/2022/2022-09.pdf> (дата обращения 11.04.2023).

ОПУХОЛИ ГОЛОВЫ И ШЕИ: ХИРУРГИЧЕСКОЕ ЛЕЧЕНИЕ

Новое направление в профилактике послеоперационного гипопаратиреоза

Авторы:

(1) *Вабалайте Кристина Викторовна*, vabalayte@bk.ru, ФГБОУ ВО «Санкт-Петербургский государственный университет», Санкт-Петербург

(2) *Сомова Александра Дмитриевна*, vabalayte@bk.ru, ФГБОУ ВО «Санкт-Петербургский государственный университет», Санкт-Петербург

(3) *Романчишен Анатолий Филиппович*, afromanchishen@mail.ru, ФГБОУ ВО «Санкт-Петербургский государственный университет», Санкт-Петербург

Ключевые слова

гипопаратиреоз, тиреоидэктомия, околощитовидные железы, хротиореолимфография, индоцианин зеленый

Актуальность

Было предложено множество способов предупреждения послеоперационного гипопаратиреоза, но назвать их достаточно эффективными невозможно. Интраоперационная ангиография с индоцианином зеленым (ICG)

неоднократно доказывала свою эффективность при оценке перфузии органов и тканей в различных отраслях медицины и была предложена в качестве метода идентификации околощитовидных желез (ОЩЖ) в эндокринной хирургии.

Цель

Оценить рациональность использования интраоперационной визуализации ОЩЖ с помощью ICG и сравнить эффективность данного метода с внутритиреоидным введением 1% раствора бриллиантового зеленого.

Материалы и методы

В исследование включено 143 больных, оперированных на щитовидной железе. Интраоперационная ангиография использовалась в 24 случаях (группа 1). В 61 случае использовалась визуальная оценка сохранности ОЩЖ (группа 2). В 58 случаях с целью идентификации ОЩЖ бриллиантовый зеленый вводился в ткань ЩЖ (группа 3). Уровень кальция (Са) измерялся всем вошедшим в исследование пациентам до и после операции.

Результаты

В данном исследовании средний уровень Са в группе 1 составил до и после операции $2,37 \pm 0,14$ и $2,27 \pm 0,17$, в 2 группе — $2,39 \pm 0,17$ и $2,18 \pm 0,19$ и в группе 3 — $2,38 \pm 0,16$ и $2,21 \pm 0,16$. Различия между уровнями Са в до- и послеоперационном периоде в группах 2 и 3 были достоверны с вероятностью более 99% ($p < 0,01$), в группе 1 различия наблюдались с вероятностью в 95% ($p < 0,05$). Уровень гипокальциемии в группе с использованием ICG составил 8%, что значительно ниже, чем в двух других группах (26 и 14% соответственно). Получены достоверные различия ($\geq 95\%$) в уровнях кальция в послеоперационном периоде между группами 1 и 2 ($p < 0,05$). При использовании интраоперационной ангиографии в данном исследовании не было отмечено развития побочных эффектов после введения контрастного вещества. По данным гистологических заключений, в группе 1 случаев непреднамеренной паратиреоидэктомии установлено не было.

Выводы

Интраоперационную ангиографию с ICG можно считать обоснованным и безопасным методом идентификации и сохранения ОЩЖ. Введение бриллиантового зеленого несколько уступает описанному методу, но улучшает интраоперационную идентификацию ОЩЖ и является более дешевым аналогом ангиографии. Высокий уровень послеоперационного гипопаратиреоза в группе 3 показывает необходимость не только визуальной идентификации и оценки жизнеспособности ОЩЖ.

Список литературы: –

Высокий уровень кальцитонина у пациентки с коллоидным зобом на фоне аутоиммунного тиреоидита

Авторы:

(1) Васильев Д.А., dvasilyev@hotmail.com, ФГБУ «НМИЦ онкологии им. Н.Н. Петрова» Минздрава России, Санкт-Петербург

(2) Цырлина Е.В., evg.tsyrлина@gmail.com, ФГБУ «НМИЦ онкологии им. Н.Н. Петрова» Минздрава России, Санкт-Петербург

(3) Раджабова З.А., radzam@mail.ru, ФГБУ «НМИЦ онкологии им. Н.Н. Петрова» Минздрава России, Санкт-Петербург

(4) Костромина Е.В., terik-dog@mail.ru, ФГБУ «НМИЦ онкологии им. Н.Н. Петрова» Минздрава России, Санкт-Петербург

(5) Красильникова Л.А., Krasilnikova.Lara@yandex.ru, ФГБУ «НМИЦ онкологии им. Н.Н. Петрова» Минздрава России, Санкт-Петербург

(6) Артемьева А.С., oinochoya@gmail.com, ФГБУ «НМИЦ онкологии им. Н.Н. Петрова» Минздрава России, Санкт-Петербург

Ключевые слова

кальцитонин, узловой коллоидный зоб, аутоиммунный тиреоидит

Актуальность

Известно, что кальцитонин (КТ) относится к высокоспецифичным маркерам медуллярного рака щитовидной железы (МРЩЖ). Встречаемость гиперкальцитонинемии при любых узловых образованиях достигает

9,5% [1]. В то же время показано, что стимуляция глюконатом кальция повышает уровень КТ не более чем в 15 раз при доброкачественных изменениях щитовидной железы (ЩЖ) и в 21 раз и более при неоплазиях [2]. До настоящего времени ведутся споры, какой уровень КТ считается патогномичным для диагноза МРЩЖ. Согласно Российским клиническим рекомендациям 2020 г., подозрительным в отношении наличия МРЩЖ является уровень КТ, превышающий 100,0 пг/мл [3].

Цель

Целью данной работы было представить клинический случай, в котором у пациентки обнаружился как повышенный уровень базального КТ (бКТ) в сыворотке крови, так и очень высокий стимулированный КТ (сКТ), что послужило поводом для оперативного лечения. Однако окончательное гистологическое заключение выявило макро-/микрофолликулярный узловой коллоидный зоб на фоне аутоиммунного тиреоидита (АИТ).

Материалы и методы

В работе представлен случай узлового коллоидного зоба на фоне АИТ у пациентки, перенесшей в 62 года тиреоидэктомию с центральной лимфодиссекцией по поводу подозрения на МРЩЖ. КТ сыворотки был измерен электрохемилюминисцентным методом.

Результаты

В течение 10 лет пациентка наблюдалась по поводу узлового нетоксического зоба. В связи с ростом узла была выполнена тонкоигольная аспирационная пункционная биопсия (ТАБ), показавшая фолликулярную опухоль с подозрением на папиллярную карциному Bethesda V. УЗИ ЩЖ выявила изоэхогенный узел 15 мм, горизонтальной ориентации, с неровным и нечетким контуром, с наличием хало. EU-TIRADS 4. При обследовании было выявлено повышение уровня КТ как базального (15,58 пг/мл, верхняя граница нормы 5,0), так и кальций-стимулированного (пик 455,4 пг/мл), что позволяло заподозрить МРЩЖ. В 2020 г. выполнена тиреоидэктомия. Окончательный диагноз был макро-/микрофолликулярный узловой коллоидный зоб на фоне АИТ. Гиперплазии С-клеток обнаружено не было. В течение 3 лет наблюдения никаких заболеваний выявлено не было, что подтвердило отсутствие паранеопластических процессов. Уровень КТ пришел в норму после операции и более не повышался. В настоящее время не имеется описания случаев, демонстрирующих повышение уровня КТ до такого высокого уровня без выявления при этом какого-либо РЩЖ, в том числе и на фоне АИТ.

Выводы

Таким образом, не умаляя значения изменения уровня КТ в диагностике РЩЖ, следует учитывать, что КТ может быть повышен и при других видах патологии ЩЖ. Хотя полученные результаты сКТ можно считать ложными в отношении диагностики МРЩЖ, они расширяют представление о возможных колебаниях уровня сКТ. В то же время мы считаем, что наиболее обоснованным для выявления МРЩЖ является определение бКТ в крови до проведения ТАБ и, в случае его повышения, определение КТ в смыве с иглы.

Список литературы

1. Vardarli I., Weber M., Weidemann F. et al. Diagnostic accuracy of routine calcitonin measurement for the detection of medullary thyroid carcinoma in the management of patients with nodular thyroid disease: a meta-analysis. *Endocr Connect* 2021;10(3):358-370. DOI:10.1530/EC-21-0030.
2. Lorenz K., Elwerr M., Machens A. et al. Hypercalcitoninemia in thyroid conditions other than medullary thyroid carcinoma: a comparative analysis of calcium and pentagastrin stimulation of serum calcitonin. *Langenbecks Arch Surg* 2013;398(3):403-9. DOI: 10.1007/s00423-013-1049-6.
3. Бельцевич Д.Г., Модунов А.М., Ванушко В.Э. и др. Российские клинические рекомендации. Медулярный рак щитовидной железы. 2020; С47. https://www.endocrincentr.ru/sites/default/files/specialists/science/clinic-recomendations/medullyarnyy_rak_shchitovidnoy_zhelezy.

Опыт лечения медулярного рака щитовидной железы в Республике Беларусь

Авторы:

(1) Кондратович Виктор Александрович, kv1966@mail.ru, УЗ «Минский городской клинический онкологический центр», Минск

(2) Леонова Татьяна Авинировна, avinir@mail.ru, УЗ «Минский городской клинический онкологический центр», Минск

(3) Жуковец Александр Геннадьевич, zhukavets@tut.by, ГУО «Белорусская медицинская академия последипломного образования», Минск

Ключевые слова

медулярный рак щитовидной железы, общая выживаемость, опухоль-специфическая выживаемость

Актуальность

Медулярный рак щитовидной железы (МРЩЖ) относится к редким нейроэндокринным опухолям и характеризуется многообразием клинических проявлений, высоким метастатическим потенциалом и склонностью к прогрессированию. МРЩЖ составляет 3–10% всех случаев рака данной локализации и становится причиной смерти в 14% случаев [1, 2]. Такое агрессивное поведение опухоли подчеркивает важность изучения факторов, влияющих на выживаемость.

Цель

Оценка общей (ОВ) и опухоль-специфической (ОСВ) выживаемости пациентов с МРЩЖ в Республике Беларусь и выявление факторов, влияющих на ОСВ.

Материалы и методы

В период с 1981 по 2019 г. в Республике Беларусь заболело 658 человек (медиана наблюдения 9,3 года, медиана возраста 53 года). Все расчеты проводились в статистическом пакете R, версия 4.1.

Результаты

Десятилетняя ОВ и ОСВ у пациентов, которым проведено хирургическое вмешательство, составили $76,1 \pm 2,0$ и $87,7 \pm 1,5\%$ соответственно, у пациентов, которые по различным причинам не были оперированы, — $6,6 \pm 6,2$ и $4,8 \pm 4,6\%$ соответственно. ОСВ не отличалась в зависимости от проведенной профилактической медиастинальной лимфодиссекции (10-летняя ОСВ 90,6 и 87,5%, $p=0,358$). Диагностика и лечение пациентов с МРЩЖ в соответствии с утвержденными клиническими протоколами (с 1997 г.) [3] позволили сократить долю случаев поздней диагностики с 74,2 до 32,8% ($p=0,001$) и увеличить 10-летнюю ОСВ с $69,6 \pm 6,2$ до $90,0 \pm 1,5\%$ ($p=0,001$). По данным многофакторного анализа, наиболее выраженное негативное влияние на ОСВ оказали распространенность первичной опухоли: рТ3 [отношение рисков (HR 8,6; 95% ДИ 1,9–38; $p=0,005$), рТ4 (HR 16,6; 95% ДИ 3,2–86; $p<0,001$) в сравнении рТ1 и наличие отдаленных метастазов (HR 4,8; 95% ДИ 1,6–14,4; $p=0,005$).

Выводы

Показатели ОВ и ОСВ у пациентов с МРЩЖ в Республике Беларусь сопоставимы с общемировыми [1, 2]. Наиболее существенное влияние на выживаемость пациентов оказало хирургическое вмешательство, однако медиастинальная лимфодиссекция, выполненная с профилактической целью, не улучшала выживаемость. Единые клинические протоколы снизили количество запущенных стадий и улучшили прогноз. Наиболее выраженное негативное влияние на ОСВ оказали распространенность первичной опухоли, оцениваемая по дескриптору T, и наличие отдаленных метастазов.

Список литературы

1. Revised American Thyroid Association guidelines for the management of medullary thyroid carcinoma / S.A. Wells [et al.] // *Thyroid*. 2015. Vol. 25. P. 567–610.
2. Trends in Diagnostics, Surgical Treatment, and Prognostic Factors for Outcomes in Medullary Thyroid Carcinoma in Norway: A Nationwide Population-Based Study / EM Opsahl [et al.] // *Eur Thyroid J*. 2019. Vol. 8. P. 31–40.
3. Алгоритмы диагностики и лечения злокачественных заболеваний: клинический протокол / Министерство здравоохранения республики Беларусь. Минск: Профессиональные издания. 2019. 616 с.

Раннее выявление и медицинская профилактика наследственного медулярного рака щитовидной железы

Авторы:

(1) Леонова Татьяна Авинировна, avinir@mail.ru, УЗ «Минский городской клинический онкологический центр», Минск

(2) Кондратович Виктор Александрович, kv1966@mail.ru, УЗ «Минский городской клинический онкологический центр», Минск

(3) Жуковец Александр Геннадьевич, zhukavets@tut.by, ГУО «Белорусская медицинская академия последипломного образования», Минск

(4) Субоч Елена Ивановна, helen_suboch@mail.ru, ГУ «Республиканский научно-практический центр онкологии и медицинской радиологии им. Н.Н. Александрова», Минский район, аг. Лесной

(5) Портянко Анна Сергеевна, a_port@mail.ru, Государственное учреждение «Республиканский научно-практический центр онкологии и медицинской радиологии им. Н.Н. Александрова», Минский район, аг. Лесной

Ключевые слова

медулярный рак щитовидной железы, мутации в RET протоонкогене, превентивная тиреоидэктомия

Актуальность

Наследственный медулярный рак щитовидной железы (МРЩЖ) может быть семейным МРЩЖ или в составе синдромов множественной эндокринной неоплазии (МЭН) типа 2А и В, при которых поражаются и другие эндокринные железы. Если МРЩЖ возникает в детском возрасте, то это, как правило, результат активизации мутации в RET (rearranged during transfection) протоонкогене, кодирующей RET рецептор тирозинкиназы [1]. Достижения в области прогностического генетического тестирования RET мутаций способствовали ранней диагностике наследственных МЭН-синдромов и внедрению профилактической тиреоидэктомии у бессимптомных пациентов с целью профилактики МРЩЖ.

Цель

Целью работы было внедрение в Республике Беларусь профилактической тиреоидэктомии (ПТ).

Материалы и методы

Начиная с 2016 г. у всех пациентов с МРЩЖ сразу после хирургического лечения или при явке на контрольный осмотр проводится выявление РЭТ-мутаций методом молекулярного секвенирования. При выявлении патологических мутаций на обследования приглашаются родственники пациентов первой линии родства. Было обследовано 320 пациентов и 82 родственника.

Результаты

Генетически детерминированный МРЩЖ с различными клиническими вариантами проявления (МЭН-2а и МЭН-2б) выявлен в 15,9% случаев (51/320). Чаще встречались пациенты с мутациями умеренной и высокой групп риска развития заболевания (69 и 27% соответственно). ПТ проведена 20 пациентам. ПТ выполнена у 10 детей в возрасте от 4 до 15 лет. По результатам гистологического исследования у 7 пациентов выявлена С-клеточная гиперплазия (70%), у 2 пациентов — МРЩЖ, у 1 пациентки — МРЩЖ в сочетании с папиллярным раком (30%). ПТ проведена 10 взрослым в возрасте от 19 лет до 51 года ($Me=33$) и была скорее терапевтической, так как у 8 пациентов после операции доказан МРЩЖ, у 2 — С-клеточная гиперплазия.

Выводы

В результате впервые проведенных ПТ в 50% случаев ($n=10$) выявлен МРЩЖ и в 50% ($n=10$) С-клеточная гиперплазия, являющаяся предиктором заболевания. Полученные результаты подчеркивают важность проводимой работы, обосновывают необходимость более раннего начала тестирования, актуализируют проблему для врачей-педиатров, врачей-эндокринологов, подчеркивают важность сбора анамнестических данных.

Использованная литература

1. Revised American Thyroid Association guidelines for the management of medullary thyroid carcinoma / S.A. Wells [et al.] // *Thyroid*. 2015. Vol. 25. P. 567–610.

Применение комбинированных лазерных технологий в органосохранном лечении рецидивов плоскоклеточного рака гортани

Авторы:

(1) Агеев Р.Р., ФГАУ «НМИЦ «Лечебно-реабилитационный центр» Минздрава России, Москва

(2) Белов Е.Н., ФГАУ «НМИЦ «Лечебно-реабилитационный центр» Минздрава России, Москва

(3) Неклюдова М.В., ФГАУ «НМИЦ «Лечебно-реабилитационный центр» Минздрава России, Москва

Ключевые слова

-

Актуальность

-

Цель

Основной метод лечения рецидива рака гортани — хирургический. При возможности выполняется органосохраняющая эндоларингиальная резекция гортани. Однако накопленный опыт проведения данных вмешательств показывает низкую эффективность этой методики. В большинстве случаев возникает повторный рецидив опухоли. Перед пациентом встает необходимость проведения более радикального хирургического лечения в объеме ларингэктомии. В этой группе можно выделить пациентов не готовых на столь радикальную инвалидизирующую операцию.

Материалы и методы

В качестве альтернативы пациентам предложен вариант органосохранного лечения в виде комбинации микроэндоларингеальной лазерной хирургии и фотодинамической терапии. В материале учитывается опыт 5 клинических случаев. У 2 пациентов в анамнезе микроэндоларингеальная резекция с последующей лучевой терапией. У 3 пациентов в анамнезе отсутствовало хирургическое лечение, а проводилась радикальная лучевая терапия. Всех пациентов объединил выявленный рецидив основного заболевания и отказ от ларингэктомии. После стандартной предоперационной подготовки к фотодинамической терапии у пациента под общей анестезией под контролем операционного микроскопа визуализируется опухолевое образование гортани, после чего при помощи CO₂-лазера производится резекция опухоли в пределах здоровых тканей. В последующем также под контролем операционного микроскопа производится интраоперационная фотодинамическая терапия ложа удаленной опухоли. В послеоперационном периоде пациент наблюдается в лечущем отделении в течение 5 дней с контролем состояния послеоперационной области. Все пациенты находятся на строгом динамическом наблюдении, с обязательным осмотром и фиброларингоскопией 1 раз в месяц, контрольными лучевыми методами диагностики.

Результаты

Не имеют клинических признаков рецидива заболевания в течение 3–20 мес 4 пациента. У 1 из пациентов через 6 мес после операции выявлен рецидив заболевания. В связи с чем ему повторно выполнена микроэндоларингеальная лазерная резекция с фотодинамической терапией области удаленных тканей. В настоящее время пациент находится в состоянии ремиссии.

Выводы

Таким образом, комбинация двух видов лазерной хирургии при рецидивах плоскоклеточного рака гортани в перспективе улучшила прогноз и безрецидивное течение пациентов с сохранением органа и его функции.

Список литературы: -

ОПУХОЛИ ЖЕЛЧЕВЫВОДЯЩЕЙ СИСТЕМЫ

Трансплантация печени при нерезектабельной гиллюсной холангиокарциноме (опухоль Клацкина)

Авторы:

(1) Гранов Дмитрий Анатольевич, dmitriigranov@gmail.com, ФГБУ «Российский научный центр радиологии и хирургических технологий им. академика А.М. Гранова» Минздрава России, Санкт-Петербург

(2) Тилеубергенов Инхат Ибрагимович, inkhat@mail.ru, ФГБУ «Российский научный центр радиологии и хирургических технологий им. академика А.М. Гранова» Минздрава России, Санкт-Петербург

(3) Жуйков Владимир Николаевич, zhuikov.v@mail.ru, ФГБУ «Российский научный центр радиологии и хирургических технологий им. академика А.М. Гранова» Минздрава России, Санкт-Петербург

(4) *Поликарпов Алексей Александрович*, pol1110@mail.ru, ФГБУ «Российский научный центр радиологии и хирургических технологий им. академика А.М. Гранова» Минздрава России, Санкт-Петербург

(5) *Шералиев Аслан Рахимджонович*, sherali.aslan@gmail.com, ФГБУ «Российский научный центр радиологии и хирургических технологий им. академика А.М. Гранова» Минздрава России, Санкт-Петербург

(6) *Руткин Игорь Олегович*, operblock@yandex.ru, ФГБУ «Российский научный центр радиологии и хирургических технологий им. академика А.М. Гранова» Минздрава России, Санкт-Петербург

(7) *Боровик Владимир Владимирович*, borovik1968@yandex.ru, ФГБУ «Российский научный центр радиологии и хирургических технологий им. академика А.М. Гранова» Минздрава России, Санкт-Петербург

Ключевые слова

Опухоль Клацкина, гиллюсная холангиокарцинома, трансплантация печени, фотодинамическая терапия, регионарная химиотерапия

Актуальность

Опухоль Клацкина — редкое агрессивное заболевание, чаще всего диагностируется на поздней стадии. Стандартом лечения является резекция печени. Резектабельность составляет 30–50 %, 5-летняя выживаемость при R0-резекции — 30–40% [1], частота рецидивов в течение 5 лет — 70% [2]. Большинство пациентов на момент обращения уже имеет нерезектабельные формы [3]. Для подобных случаев возрастает роль паллиативных методов лечения: системной химиотерапии (ХТ), регионарной ХТ, фотодинамической терапии (ФДТ). В отдельных случаях удается достигнуть стабилизации заболевания. В данной ситуации трансплантация печени (ТП) может быть рассмотрена как вариант лечения пациентов с неоперабельными формами гиллюсной холангиокарциномы (ГХК). Наилучшие результаты с 5-летней выживаемостью 70% могут быть достигнуты при должном отборе пациентов вкупе с применением неoadьювантного лечения [4, 5].

Цель

Демонстрация опыта лечения нерезектабельной ГХК путем применения неoadьювантной терапии с последующей ТП.

Материалы и методы

С 2017 по 2022 г. в ФГБУ «РНЦРХТ им. академика А. М. Гранова» в протокол лечения нерезектабельной ГХК было включено 10 пациентов. Неoadьювантное лечение включало эндобилиарную ФДТ, регионарную и системную ХТ. Каждый метод применялся минимум 2–3 раза с последующей радиологической оценкой и определением уровня СА19-9. Пациенты вносились в лист ожидания при снижении онкомаркера, отсутствии рентгенологических признаков прогрессии заболевания и без острого холангита. Реципиентам выполнялась ревизия брюшной полости для исключения канцероматоза и оценка лимфоузлов печеночно-двенадцатиперстной связки со срочным морфологическим исследованием. При отсутствии внепеченочного распространения производилась трансплантация печени.

Результаты

ТП выполнена 6 пациентам (4 мужчины и 2 женщины). Возраст от 37 до 56 лет (средний 46,3±6,6 года). Среднее время от начала лечения до ТП 8,4±3,3 мес (от 6 до 14). Средний уровень СА19-9 на момент выполнения вмешательства составил 66,5±76,3 МЕ/мл (от 2 до 212). Не выполнена ТП 4 пациентам по причине прогрессирования заболевания: у 2 пациентов выявлен канцероматоз при диагностической лапароскопии. После ТП умерло через 3 года после трансплантации без признаков прогрессирования 2 пациента из 6. От ранних осложнений после ТП умер 1 пациент. Живы 3 пациента на протяжении 2 и 24 мес без признаков прогрессирования.

Выводы

Показания к ТП и ее успех при нерезектабельной опухоли Клацкина определяются эффективностью комбинированного лечения в течение 3–5 мес со снижением биологической активности опухоли и тщательным отбором реципиентов.

Список литературы

1. Soares KC, Kamel I, Cosgrove DP, Herman JM, Pawlik TM. Hilar cholangiocarcinoma: diagnosis, treatment options, and management. *Hepatobiliary Surg Nutr.* 2014 Feb;3(1):18-34. DOI: 10.3978/j.issn.2304-3881.2014.02.05. PMID: 24696835; PMCID: PMC3955000.
2. Víctor Molina, Jaime Sampson, Joana Ferrer, Santiago Sanchez-Cabus, David Calatayud, Mihai Calin Pavel et al. Klatskin Tumor: Diagnosis, Preoperative Evaluation and Surgical Considerations. *Cirugía Española (English Edition)*, Volume 93, Issue 9, 2015, Pages 552-560, ISSN 2173-5077, <https://doi.org/10.1016/j.cireng.2015.07.002>

3. Bas Groot Koerkamp, Jimme K. Wiggers, Peter J. Allen, Marc G. Besselink, Leslie H. Blumgart, Olivier R.C. Busch, et al. Recurrence Rate and Pattern of Perihilar Cholangiocarcinoma after Curative Intent Resection, Journal of the American College of Surgeons, Volume 221, Issue 6, 2015, Pages 1041-1049, ISSN 1072-7515, <https://doi.org/10.1016/j.jamcoll-surg.2015.09.005>
4. Руммо О. О., Щерба А. Е., Авдей Е. Л., Федорук А. М., Дзядзько А. М., Ефимов Д. Ю. Оценка эффективности различных способов хирургического лечения опухолей ворот печени. Анналы хирургической гепатологии. 2013. Т. 18. №. 2. С. 43-49.
- [5]. Gores G. J. et al. Liver transplantation for perihilar cholangiocarcinoma //Digestive diseases. 2013. Т. 31. №. 1. С. 126-129.

ОПУХОЛИ ЖЕНСКОЙ ПОЛОВОЙ СИСТЕМЫ: КОМБИНИРОВАННОЕ/КОМПЛЕКСНОЕ ЛЕЧЕНИЕ

Применение трансартериальной химиоэмболизации лекарственно насыщаемыми микросферами с иринотеканом при кровотечении из рецидивов рака женской репродуктивной системы

Авторы:

(1) Звездкина Елена Александровна, zvezdkina@yandex.ru, ФГБУ «Научно-практический центр лазерной медицины им. О.К. Скоделкина» ФМБА, Москва

(2) Кедрова Анна Генриховна, kedrova.anna@gmail.com, ФГБУ «ФНКЦ специализированных видов медицинской помощи и медицинских технологий ФМБА», Москва

(3) Лебедев Дмитрий Петрович, lebedevdp@gmail.com, ФГБУ «ФНКЦ специализированных видов медицинской помощи и медицинских технологий ФМБА», Москва

(4) Степанова Юлия Александровна, stepanovaau@mail.ru, ФГБУ «НМИЦ хирургии им. А.В. Вишневского» Минздрава России, Москва

(5) Панченков Дмитрий Николаевич, dnpanchenkov@mail.ru, ФГБОУ ВО «Московский государственный медико-стоматологический университет им. А.И. Евдокимова» Минздрава России, Москва

(6) Грехан Татевик Ахуриковна, tatev111@gmail.com, ФГБУ «ФНКЦ специализированных видов медицинской помощи и медицинских технологий ФМБА», Москва

Ключевые слова

трансартериальная химиоэмболизация, лекарственно насыщаемые микросферы, рецидивная опухоль

Актуальность

Кровотечения из рецидивов рака женской репродуктивной системы создают угрозу для жизни пациентки, при этом опции противоопухолевой терапии ограничены. Трансартериальная химиоэмболизация лекарственно насыщаемыми микросферами (ТАХЭ) с иринотеканом — это рентгенохирургический метод, сочетающий механическую закупорку сосудов опухоли и локальную химиотерапию; однако возможность достижения с его помощью гемостаза и циторедукции у данной категории больных системно не изучалась.

Цель

Оценить гемостатический и циторедуктивный эффекты ТАХЭ при рецидивах рака женской репродуктивной системы, осложненных кровотечением.

Материалы и методы

17 женщинам с морфологически верифицированными рецидивами рака женской репродуктивной системы и опухолевым кровотечением выполнено 17 ТАХЭ. При этом у 7 пациенток матка с придатками оперативно удалена, у 10 сохранена. Для динамического наблюдения применялась магнитно-резонансная томография (МРТ) малого таза, выполняемая до и через 2–3 нед после ТАХЭ.

Результаты

Во всех случаях опухолевое кровотечение было остановлено на 1 сут после ТАХЭ. У 8 женщин после ТАХЭ опухоль не визуализировалась на МРТ, у 5 уменьшилась в размерах на 30–80%, у 4 не прогрессировала. Следует отметить, что во всех случаях прямых ангиографических признаков кровотечения не было.

Это потребовало последовательной обработки микросферами всех афферентов опухоли, источниками которых при сохраненной матке были артерии: маточная (100%), верхняя пузырная (70%), нижняя пузырная (14%), запирающая (28%), внутренняя срамная (14%), подвздошно-поясничная (28%); при удаленной матке артерии: запирающая (80%), верхняя пузырная (80%), нижняя пузырная (20%), внутренняя срамная (20%), нижняя брыжеечная (20%). Источники кровоснабжения опухоли зависели от локализации процесса в верхнем, среднем, нижнем этажах малого таза, а также инвазии в смежные органы, что было спрогнозировано на дооперационном этапе по результатам МРТ.

Выводы

В представленном исследовании ТАХЭ в 100% случаев позволила достичь гемостаза при опухолевом кровотечении из рецидивов рака женской репродуктивной системы, в 77% — добиться существенного уменьшения размеров, в 23% — остановить прогрессирование опухоли.

Список литературы

1. Bi Y., Wang Y., Zhang J., Shi X. Clinical outcomes of uterine arterial chemoembolization with drug-eluting beads for advanced-stage or recurrent cervical cancer. *Abdominal Radiology (New York)*, 02 Sep 2021. DOI: 10.1007/s00261-021-03267-6.
2. Balcacer P., Shergill A., Litkouhi B. MRI of cervical cancer with a surgical perspective: staging, prognostic implications and pitfalls *Abdominal Radiology* 2019; 44:2557–2571. DOI: 10.1007/s00261-019-01984-7.
3. Jingjing Song, Weiqian Chen, Xiaohua Zhu et al. Short-term efficacy, safety, and cost-effectiveness of transarterial chemoembolization with drug-eluting beads versus synchronous radiochemotherapy for cervical cancer. *Gynecology and obstetrics* 2019; V.147 (1): 29-35. DOI.org/10.1002/ijgo.12888.

Роль неоадьювантной полихимиотерапии в комплексном лечении больных раком шейки ПВ стадии

Авторы:

(1) Шаршенбаева Айжамал Шаршенбаевна, sharshenbaeva91onk.ru@mail.ru, Кыргызская государственная медицинская академия им. И.К. Ахунбаева, Бишкек

(2) Кудайбергенова Индира Орозобаевна, k_i_o24@mail.ru, Кыргызская государственная медицинская академия им. И.К. Ахунбаева, Бишкек

(3) Саяков Уметалы Карагулович, sayakov22.12@mail.ru, Кыргызская государственная медицинская академия им. И.К. Ахунбаева, Бишкек

Ключевые слова

шейка матки, химиотерапия, хирургическое лечение, лучевая терапия

Актуальность

Рак шейки матки (РШМ) — один из наиболее распространенных злокачественных новообразований женской репродуктивной системы [1]. В структуре заболеваемости Кыргызской Республики РШМ стойко занимает 2-е место в женской популяции (стандартный показатель 13,0) и ежегодно регистрируется около 500 новых случаев РШМ. Из них доля ПВ стадии составляет около 20–25%. А смертность от РШМ занимает лидирующее 1-е место, составляя около 300 случаев в год, т.е. более половины пациенток с установленным диагнозом умирают [2]. ПВ стадия в группе местнораспространенного РШМ требует особого внимания, так как при переходных формах между ПА и ПВ стадиями, когда инфильтрация только вышла за пределы сводов, имеются шансы выполнения радикального хирургического лечения, что, по нашему мнению, могло бы обусловить более высокие показатели выживаемости. Учитывая тот факт, что стандартом лечения РШМ ПВ стадии является химиолучевая терапия (ХЛТ) и, несмотря на совершенствование методов ХЛТ, показатели общей выживаемости невысокие и требуют изучения и разработки новых вариантов лечения у пациенток в данной группе.

Цель

Оценить эффективность применения НАХТ и влияние ее на общую выживаемость в комплексном лечении больных РШМ ПВ стадии.

Материалы и методы

Были изучены данные 68 больных. Срок наблюдения составил от 6 до 108 мес. Возраст больных колебался от 31 до 74 лет. В 80% случаев пациентки жаловались на кровянистые выделения из половых путей и боли

в поясничной области. В 95% случаев опухоль была представлена в виде плоскоклеточного рака. Критерием отбора на НАХТ послужили: 1) гистологически верифицированный диагноз РШМ; 2) наличие инфильтрации параметриев, «вышедший за пределы сводов влагалища не более чем на 1/3»; 3) отсутствие регионарных и отдельных метастазов; 4) отсутствие декомпенсированной сопутствующей патологии.

Результаты

В результате нашего исследования из 68 больных у 62 была отмечена положительная динамика, что послужило основанием к выполнению операции в объеме расширенной экстирпации матки по River II с последующей адъювантной химиолучевой терапией. Критерием эффективности НАХТ послужили: 1) уменьшение размеров опухоли шейки матки; 2) снижение кровоточивости из опухоли; 3) уменьшение размеров инфильтрации в параметриях до сводов влагалища; 4) снижение плотности шейки и подвижность матки; 5) наличие лечебного патоморфоза.

Выводы

Таким образом, НАХТ позволила перевести больных II стадии РШМ в резектабельную форму в 92% случаев, что, в свою очередь, дает возможность выполнить хирургическое лечение и тем самым повысить 5-летнюю выживаемость на 10% в сравнении с контрольной группой, где пациентки получали комбинированное (химиолучевое) лечение. Однако показатель оказался статистически незначим и требует дальнейшего изучения и анализа.

Список литературы

1. Bhalta N. et al. Cancer of the cervix uteri 2021 update // Int J Gynaecol obstet.2021. P.20-21.
2. Отчет отдела эпидемиологии и профилактики злокачественных новообразований Национального центра онкологии и гематологии о состоянии онкологической службы в Кыргызской республике за 2022 стр.15.
3. Chargarı C., Pignaux K., Escande A. Radiotherapy of cervical cancer / AJR AM J Roentgenol. 2022. 26(1-2). p.398-308.
4. Sims T.T., Klopp A.H. Intensified System Therapy Regimens in Combination With Radiation for treatment of Cervical Cancer/ Semin Radiat Oncol.2020. (4). p.265-272.

ОПУХОЛИ ЖЕНСКОЙ ПОЛОВОЙ СИСТЕМЫ: ЛУЧЕВАЯ ТЕРАПИЯ

Оценка эффективности химиолучевой и сочетанной лучевой терапии рака шейки матки с метастазами в регионарные лимфатические узлы

Авторы:

- (1) Горбушина Татьяна Евгеньевна, tgorbushina@yandex.ru, ГБУЗ «Клинический онкологический диспансер № 1» Минздрава Краснодарского края, Краснодар
- (2) Соколова Ольга Сергеевна, Olga-Sokolova-radiolog@yandex.ru, ГБУЗ «Клинический онкологический диспансер № 1» Минздрава Краснодарского края, Краснодар
- (3) Петриенко Елена Сергеевна, tylitytyli1991@mail.ru, ГБУЗ «Клинический онкологический диспансер № 1» Минздрава Краснодарского края, Краснодар

Ключевые слова

рак шейки матки, химиолучевая терапия, сочетанная лучевая терапия

Актуальность

Метастатическое поражение регионарных лимфоузлов при раке шейки матки (РШМ) определяет неблагоприятный прогноз заболевания и предполагает проведение химиолучевой терапии (ХЛТ) или сочетанной лучевой терапии (СЛТ) по радикальной программе. Современное оборудование позволяет реализовывать наружное облучение расширенным объемом с экскалацией суммарных очаговых доз (СОД) на зону метастазов с помощью последовательного буста (ПБ) или симультанного интегрированного буста (СИБ).

Цель

В исследовании проводился анализ эффективности и токсичности программ ХЛТ и СЛТ при реализации расширенного объема облучения с увеличением СОД на зону метастазов в лимфоузлы.

Материалы и методы

В исследовании участвовало 67 больных РШМ (T2-3N1M0), которые проходили лечение в период с 2019 по 2022 г. в 2-м отделении радиотерапии ГБУЗ «Клинический онкологический диспансер № 1» Минздрава Краснодарского края. Радикальный курс лучевой терапии включал: на I этапе подведение СОД 45 Гр за 25 фракций на область малого таза и зону парааортальных лимфоузлов и СОД на метастазы в лимфоузлах 55–56 Гр при помощи ПБ или СИБ; на II этапе проведение 4 сеансов брахитерапии при помощи метрокольпостата до СОД 28 Гр. В 1-й группе пациенток ($n=47$) был реализован курс ХЛТ с еженедельным введением цисплатина. В 2-й группе ($n=20$) был проведен курс СЛТ в самостоятельном режиме.

Результаты

Результаты лечения оценивали по безрецидивной выживаемости (БРВ) и токсичности. В 1-й группе одногодичная БРВ зарегистрирована у 31 (66%) пациентки. В 2-й группе через 12 мес наблюдения без признаков рецидива заболевания выявлено 10 (50%) пациенток. Частота острой и поздней мочеполовой токсичности \geq III степени тяжести составила 0% у всех пациенток. Показатели желудочно-кишечной токсичности \geq III степени составили 12,7% в 1-й группе и 10% в 2-й группе, гематологическая токсичность II–III степени регистрировалась в 57 и 15% соответственно. Нужно отметить, что при реализации ХЛТ панцитопения отмечалась у пациенток в 30% случаев, тогда как у пациенток, которым проведение МХТ было противопоказано и выполнялся курс СЛТ, панцитопения на протяжении лечения не регистрировалась.

Выводы

Проведение ХЛТ больным РШМ с метастазами в регионарные лимфатические узлы улучшает результаты лечения, но значительно увеличивает токсичность. Это необходимо учитывать для определения режима сопроводительной терапии для пациенток при ХЛТ.

Список литературы

1. С.И. Ткачев, В.В. Глебовская, А.О. Расулов и др. Современные технологии лучевой терапии: IMRT, VMAT с использованием симультантного интегрированного буста (SIB) в комплексном лечении плоскоклеточного рака анального канала // Современная онкология. 2014. №2. Т. 16. С. 60 -65.
2. Iresha Jayatilakebanda, Yat Man Tsang & Peter Hoskin « High dose simultaneous integrated boost for node positive cervical cancer» Radiation Oncology volume 16, Article number: 92 (2021).

Профилактика лучевых ректитов при лечении больных с рецидивами рака шейки матки

Авторы:

(1) Родионова Ольга Геннадьевна, rodionovaog21111985@yandex.ru, ФГБУ «НМИЦ онкологии» Минздрава России, Ростов-на-Дону

(2) Шейко Елена Александровна, esheiko@inbox.ru, ФГБУ «НМИЦ онкологии» Минздрава России, Ростов-на-Дону

(3) Соболева Екатерина Андреевна, katyaparker1996@gmil.com, ФГБУ «НМИЦ онкологии» Минздрава России, Ростов-на-Дону

(4) Караджян Лаура Андраниковна, laura_2010@inbox.ru, ФГБУ «НМИЦ онкологии» Минздрава России, Ростов-на-Дону

(5) Чалабова Татьяна Григорьевна, oncorad@mail.ru, ФГБУ «НМИЦ онкологии» Минздрава России, Ростов-на-Дону

(6) Савченко Дмитрий Александрович, coffeekreeps@yahoo.com, ФГБУ «НМИЦ онкологии» Минздрава России, Ростов-на-Дону

(7) Карнаухова Елена Александровна, Elena61Kar@gmail.com, ФГБУ «НМИЦ онкологии» Минздрава России, Ростов-на-Дону

(8) Кабанов Сергей Николаевич, oncoradkab@mail.ru, ФГБУ «НМИЦ онкологии» Минздрава России, Ростов-на-Дону

(9) Адамян Мэри Людвиговна, oncoradadam@mail.ru, ФГБУ «НМИЦ онкологии» Минздрава России, Ростов-на-Дону

(10) Васильева Екатерина Олеговна., vasiljevaeo27@mail.ru, ФГБУ «НМИЦ онкологии» Минздрава России, Ростов-на-Дону

Ключевые слова

рак шейки матки, лучевой ректит, параректальные блокады

Актуальность

При химиолучевом лечении (ХЛЛ) рецидивов рака шейки матки (РШМ) эффективность консервативной терапии уменьшается за счет ишемизации тканей вследствие ранее проведенного лечения, а тяжесть лучевых повреждений прямой кишки значительно увеличивается.

Цель

Снижение осложнений ХЛЛ у больных с рецидивами РШМ посредством параректальных блокад.

Материалы и методы

В исследование включено 10 больных с верифицированным рецидивом РШМ в культе влагалища рT16N0M0, которым ранее было проведено комбинированное лечение (оперативное и ЛЛ). Больным основной группы проведена ХЛЛ с радиосенсибилизацией цисплатином 40мг/м² и 2 раза/нед параректально вводили новокаин 0,25% — 20,0; комбилипен 2,0; цефазолин 1 г; дексаметазон 8 мг. Контрольная группа из 10 человек — проведено аналогичное ХЛЛ. Суммарная доза определялась в соответствии с ранее подведенной дозой, с учетом фактора ВДФ (время–доза–фракционирование), ЛКМ и соответствовала 80 Гр.

Результаты

В контрольной группе ХЛЛ вследствие развившихся ректитов в среднем проведено на 10–14 дней дольше. У 3 пациенток на фоне ухудшения локального статуса и выраженных клинических проявлений (тенезмы, слизь, кровь в кале) прекращена на СОД 65–70 Гр. В основной группе ХЛЛ выполнено в полном объеме без перерывов у всех больных. В основной группе регрессия достигнута у 90% пациентов, а в контрольной — у 60% (по данным доплерографии, снижение скоростных показателей патологического кровотока, количества патологических сосудов, маркеров SCC) что, по-видимому, связано с лучшими условиями для проведения ЛТ: уменьшения метаболических нарушений тканей и, как следствие, — усиление радиосенсибилизирующего эффекта вследствие улучшения микроциркуляции, соответственно, и оксигенации тканей (что улучшает подведение цисплатина). Увеличивает радиосенсибилизирующий по отношению к опухоли и радиопротекторный эффект в отношении смежных тканей.

Выводы

Параректальные блокады в лечении рецидивов РШМ способствуют улучшению состояния облучаемых тканей, что положительно сказывается на эффективности проводимого лечения, профилактике лучевых ректитов и способствует завершению ХЛТ в полном объеме в оптимальные сроки.

Список литературы

1. Способ лечения рецидивов рака шейки матки Сидоренко Ю.С., Розенко Л.Я., Рубцов В.Р., Франциянц Е.М. Родионова О.Г. Патент на изобретение RU 2243766С1.10.01.2005 Заявка №2003109335/14 от 01.04.2003
2. СПОСОБ УЛЬТРАЗВУКОВОЙ ДИАГНОСТИКИ РЕЦИДИВА ОПУХОЛИ В КУЛЬТЕ ВЛАГАЛИЩА Сидоренко Ю.С., Максимова Н.А., Розенко Л.Я., Родионова О.Г.
3. КВАНТОВАЯ МЕДИЦИНА ПРИ ЛЕЧЕНИИ ЛУЧЕВЫХ ПОРАЖЕНИЙ ОРГА-НОВ МАЛОГО ТАЗА (ОБЗОР ЛИТЕРАТУРЫ) Шейко Е.А., Родионова О.Г., Шихлярова А.И., Вошедский В.И., Триандафилиди Е.И., Быкадорова О.В. Международный журнал прикладных и фундаментальных исследований. 2016. № 8-4. С. 542-549.

ОПУХОЛИ ЖЕНСКОЙ ПОЛОВОЙ СИСТЕМЫ: ХИМИОТЕРАПИЯ

Особенности адгезии и пролиферативной активности клеток рака яичников в аспекте прогрессирования опухоли**Автор:**

Савец Валерия Владимировна, lalili2013@mail.ru, ГАУЗ «Челябинский областной клинический центр онкологии и ядерной медицины», Челябинск

Ключевые слова

рак яичников

Актуальность

В мировой статистике рак яичников (РЯ) занимает лидирующие позиции в структуре онкологических заболеваний у женщин. Несмотря на значительные успехи в области диагностики и лечения, данная онкопатология по-прежнему считается одной из самых сложных из-за своих клинических, биологических и молекулярно-генетических особенностей.

Цель

Оценить интенсивность адгезии и пролиферативную активность опухолевых клеток в серозных карциномах яичника различных степеней злокачественности в зависимости от проведенной неоадьювантной химиотерапии.

Материалы и методы

Ретроспективно изучено 92 случая серозной карциномы яичников за период 2018–2021 гг. Было выделено две группы исследования: 1-я группа — женщины с РЯ после проведения предоперационной неадьювантной химиотерапии (НАХТ), составила 51 (55,4%) случай, 2-я группа — женщины с РЯ без проведения НАХТ — 41 (44,6%) случай. В каждом случае было проведено дополнительное иммуногистохимическое исследование с применением маркеров E-кадгерин, Ki-67.

Результаты

Ретроспективно изучено 92 случая РЯ с верифицированной серозной карциномой G1 (19 случаев — 20,9%) и G3 (72 случая — 79,1%). Медиана возраста пациентов составила 54 (54; 81) лет. При оценке категории T в TNM было выявлено, что при показателях T1a (2 случая), T1c (2 случая), T2 (1 случай) преимущественно одностороннее поражение правого яичника (из 5 случаев в 1 случае — оба яичника поражены, в 5 — правый яичник, 0 случаев — левый). В свою очередь, при показателях T3 (9 случаев) и T3c (77 случаев) наибольшее количество случаев поражения обоих яичников (из 83 случаев в 64 случаях оба яичника, в 7 — левый, в 12 — правый яичник). Точный критерий Фишера — 0,145, V Крамера — 0,313. При оценке корреляционных связей между интенсивностью экспрессии маркера клеточной адгезии E-кадгерин и пролиферации Ki-67 статистически значимых результатов не обнаружено. При расчете кривых функции дожития (выживаемость без прогрессирования (ВБП)) в 1 группе медиана ВБП составила 14,44 (12,005; 16,874), в 2-й группе — 17,987 (15,683; 23,0) [показатель LogRank (Mantel-Cox), 0,011]. При расчете кривых функции дожития в 1-й группе медиана 2-летней выживаемости составила 21,815 (20,473; 23,157), в 2-й группе — 22,569 (21,160; 23,978) [показатель LogRank (Mantel-Cox), 0,401].

Выводы

При оценке различия в группах исследования по категориям TNM, возрасту и стороне поражения яичников статистически значимых различий не обнаружено. Полученный в нашем исследовании лучший прогноз по выживаемости пациентов без НАХТ соответствует результатам отечественных и зарубежных исследований [1–3]. Прослеживается тенденция к формированию положительных корреляционных связей в группах исследования при оценке интенсивности экспрессии E-кадгерин и Ki-67. После проведения НАХТ адгезивная способность клеток опухоли уменьшается, пролиферативная активность снижается. Это может характеризовать двоякое воздействие НАХТ на рост и метастазирование опухоли.

Список литературы

1. Морхов К.Ю., Хохлова С.В., Тюляндина А.С., Приходченко А.О., Нечушкина В.М. Как я отбираю больных для первичной и интервальной циторедукции? // Злокачественные опухоли. 2020. Т. 10, №. 3s1. С. 11-14. DOI: 10.18027/2224-5057-2020-10-3s1-11-14.

- Onda T., Satoh T., Saito T., Kasamatsu T., Nakanishi T., Nakamura K., Wakabayashi M., Takehara K., Saito M., Ushijima K., Kobayashi H., Kawana K., Yokota H., Takano M., Takeshima N., Watanabe Y., Yaegashi N., Konishi I., Kamura T., Yoshikawa H., Japan Clinical Oncology Group. Comparison of treatment invasiveness between upfront debulking surgery versus interval debulking surgery following neoadjuvant chemotherapy for stage III/IV ovarian, tubal, and peritoneal cancers in a phase III randomised trial: Japan Clinical Oncology Group Study JCOG0602. *European journal of cancer*. 2016; 64:22-31. DOI: 10.1016/j.ejca.2016.05.017.
- Merlier M., Kerbage Y., Pierache A., Ramdane N., Canlorbe G., Bolze P.-A., Ballester M., Bendifallah S., Ouldamer L., Touboul C., Huchon C., Lavoue V., Dabi Y., Akladios C., Coutant C., Raimond E., Bricou A., Phalippou J., Collinet P., Aza s H. Impact on Prognosis of the Surgical Route, Laparoscopy or Laparotomy, for the Surgical Staging of Early Stage Ovarian Cancer—A Study from the FRANCOGYN Group. *Journal of Clinical Medicine*. 2020; 9(11):3528. DOI: 10.3390/jcm9113528.

Частота и спектр мутаций в генах *BRCA 1/2* у пациенток с карциномой яичников высокой степени злокачественности в многонациональном регионе Российской Федерации (на примере Республики Башкортостан)

Авторы:

(1) *Фатихова Альфия Азатовна*, a.fatikhova@inbox.ru, ГАУЗ Республиканский клинический онкологический диспансер Минздрава РБ, Уфа

(2) *Меньшиков Константин Викторович*, kmenshikov80@bk.ru, ФГБОУ ВО «Башкирский государственный медицинский университет» Минздрава России, ГАУЗ Республиканский клинический онкологический диспансер Минздрава РБ, Уфа

(3) *Султанбаев Александр Валерьевич*, rkodrb@yandex.ru, ГАУЗ Республиканский клинический онкологический диспансер Минздрава РБ, Уфа

(4) *Аюпов Рустем Талгатович*, ru2003@bk.ru, ГАУЗ Республиканский клинический онкологический диспансер Минздрава РБ, Уфа

(5) *Шарифгалеев Ильдар Асхадуллович*, ildarado@bk.ru, ФГБОУ ВО «Башкирский государственный медицинский университет» Минздрава России, ГАУЗ Республиканский клинический онкологический диспансер Минздрава РБ, Уфа

(6) *Киямов Булат Фаритович*, bulat333331@gmail.com, ГАУЗ Республиканский клинический онкологический диспансер Минздрава РБ, Уфа

Ключевые слова

рак яичников, *BRCA1*, *BRCA2*, мутации в генах HRD, национальные особенности

Актуальность

Рак яичников составляет 6–8% из числа всех онкологических заболеваний и 20–25% среди злокачественных опухолей женских половых органов, характеризуется наихудшими показателями годичной и 5-летней выживаемости. Его развитие может быть обусловлено генетическими причинами в 15–20% случаев. Назначение PARP-ингибиторов пациенткам с мутациями в генах *BRCA* кардинально меняет их судьбу. Использование тестирования методом ПЦР в многонациональных регионах связано с большим количеством ложноотрицательных результатов из-за наличия редких мутаций.

Цель

Выявление региональных особенностей спектра и частоты мутаций в генах *BRCA1/2* методом секвенирования нового поколения (NGS) в Республике Башкортостан у пациенток с карциномой яичников высокой степени злокачественности (HGSOC).

Материалы и методы:

В период с 2021 по 2023 г. на *BRCA*-тестирование было направлено 76 образцов биоматериала пациенток с диагнозом «рак яичников». В выборку включены пациентки с HGSOC как при первичном заболевании, так и при рецидиве. Материалом для исследования служил биоптат опухоли. Учитывая региональные особенности населения Республики Башкортостан, для определения мутаций в генах *BRCA* был выбран метод NGS.

Результаты

Средний возраст пациенток составил 55,9 года (30–74). У 64 (84,2%) пациенток заболевание было выявлено впервые, у 12 (15,8%) пациенток платиночувствительный рецидив. Из 76 исследуемых образцов

выявлено 33 случая мутаций в генах *BRCA1* и 2, что составило 43,4%. Из представленных мутаций 24 (72,7%) случая в гене *BRCA1*, 9 случаев (27,3%) в гене *BRCA2*. Наиболее часто встречающейся мутацией оказалась мутация в гене *BRCA1* 5382insC (c.5266dupC, p.Gln1756Profs) — 11 случаев (32,4% всех выявленных мутаций). Также установлено, что патогенные варианты, определяемые в стандартной ПЦР-панели, встретились в нашем исследовании в 12 случаях из 33 (36,4%), это два варианта частых мутаций [*BRCA1* 5382insC (c.5266dupC, p.Gln1756Profs) и *BRCA1*: c.300T>G(p.Cys61Gly) (rs28897672)]. Остальные варианты (21 случай, 63,6%) — это редкие мутации. Также в нашей выборке 6 из 8 частых мутаций не встретились ни разу. Ни один из 9 случаев мутаций в гене *BRCA2* в наших результатах не входит в стандартную ПЦР-панель.

Выводы

BRCA-тестирование методом NGS у пациенток с HGSOС из Республики Башкортостан выявило региональные особенности частоты и спектра мутаций в этих генах. В регионе с преобладанием неславянского населения возможно выявление большого количества редких мутаций. Метод выбора для определения мутаций в генах *BRCA1*, 2 в таких регионах — секвенирование нового поколения. С помощью метода NGS возможно выявить редкие мутации, характерные для различных народностей России, что дает возможность уточнения прогноза заболевания и оптимизации тактики терапии.

Список литературы

1. Опыт HRD-тестирования у пациенток с распространенной серозной карциномой яичников в Республике Башкортостан / К. В. Меньшиков, А. В. Султанбаев, А. А. Фатихова [и др.] // Вопросы онкологии. 2022. Т. 68, № S3. С. 240-242. EDN JUFRRW.
2. Rose M., Burgess J.T., O'Byrne K. et al. PARP Inhibitors: Clinical Relevance, Mechanisms of Action and Tumor Resistance // *Frontiers in cell and developmental biology*. 2020. 8. P. 564601. <https://doi.org/10.3389/fcell.2020.564601>
3. Germinal mutations landscape, which is responsible for cancer predisposition in multinational Republic of Bashkortostan / A. V. Sultanbaev, O. Lipatov, N. Sultanbaeva [et al.] // *Journal of Clinical Oncology*. — 2021. — Vol. 39, No. S15. P. e22504. DOI: 10.1200/JCO.2021.39.15_suppl.e22504. EDN WNJJTE.
4. Опыт использования PARP-ингибиторов среди пациентов Республики Башкортостан с распространенным BRCA-ассоциированным раком яичников / А. А. Измайлов, А. Ф. Насретдинов, А. В. Султанбаев [и др.] // Поволжский онкологический вестник. 2021. Т. 12, № 2(46). С. 15-21. EDN TUCSBC.
5. Tung N.M., Garber J.E. BRCA1/2 testing: therapeutic implications for breast cancer management // *British journal of cancer*. 2018. 119 (2). P. 141-152. <https://doi.org/10.1038/s41416-018-0127-5>

Результаты гормональной терапии атипической гиперплазии эндометрия у женщин репродуктивного возраста

Авторы:

(1) *Милюшевич Елена Геннадьевна*, elena.alena.gennadevna@mail.ru, ГУ «Республиканский научно-практический центр онкологии и медицинской радиологии им. Н.Н. Александрова», Минский район, аг. Лесной

(2) *Матылевич Ольга Павловна*, omatylevich@tut.by, ГУ «Республиканский научно-практический центр онкологии и медицинской радиологии им. Н.Н. Александрова», Минский район, аг. Лесной

(3) *Шелкович Светлана Евгеньевна*, s.shelkovich@mail.ru, ГУО «Белорусская медицинская академия последипломного образования», Минск

Ключевые слова

атипическая гиперплазия эндометрия, гормонотерапия, результаты лечения

Актуальность

С увеличением доли населения, страдающего ожирением, заболеваемость атипической гиперплазией (АГЭ) и раком (РЭ) эндометрия среди женщин репродуктивного возраста возрастает [1]. Стандартное лечение приводит к необратимой потере фертильности, при желании ее сохранить возможно использование гормонотерапии [2]. Побочные эффекты, такие как нарушение функции печени или почек, могут привести к неудаче лечения. В настоящее время в качестве альтернативы пероральному/системному прогестину возможно применение внутриматочной системы (ВМС Мирена), высвобождающей левоноргестрел [3, 4].

Цель

Изучить эффективность гормонотерапии у женщин репродуктивного возраста с АГЭ.

Материалы и методы

В РНПЦ ОМР им. Н.Н. Александрова 46 пациенткам с АГЭ проведена прогестинотерапия с 01.08.2017 по 01.08.2022. Средний возраст составил 32 года (20–42). Все пациентки были заинтересованы в сохранении репродуктивной функции и отказались от удаления матки. Репродуктивная функция была не реализована у 29 (63,0%) женщин. У 8 (17,4%) пациенток диагностирован синдром поликистозных яичников, 21 (45,6%) страдала ожирением [индекс массы тела (ИМТ) ≥ 25 кг/м²]. Для лечения использовались две схемы: 1) в 29 случаях — пероральный прием Проверы по 500 мг 3 раза в неделю 3–9 мес; 2) в 17 случаях — ВМС Мирена. Распределение по группам проводилось на основе рекомендаций врача и выбора пациентки. ВМС Мирена была использована у 10 (70%) пациенток с ожирением и у 7 (30%) без ожирения. Остальные 29 получали Проверу перорально, из них ИМТ ≥ 25 кг/м² был у 11 (40%) и менее 25 кг/м² — у 18 (60%). Состояние эндометрия контролировалось ультразвуковым исследованием с последующей аспират-биопсией эндометрия каждые 3 мес.

Результаты

Полный ответ (наличие атрофии эндометрия в морфологическом заключении) на гормонотерапию был отмечен у 45 (98%) пациенток: через 3 мес — у 31 (68%) и к 9 мес еще у 14 (30%). В 1 случае при использовании Проверы у пациентки с ИМТ ≥ 25 кг/м² эффект не достигнут в течение 1 года терапии, пациентка была прооперирована и выбыла из наблюдения. Средний срок наблюдения составил 37 мес (6–66). В процессе наблюдения у 7 из 45 (15,6%) женщин развились рецидивы: при использовании Проверы — у 4 из 28 (14,3%), ВМС Мирены — у 3 из 17 (17,6%). Среди 20 пациенток с ожирением рецидивы возникли у 4 (20%) — по 2 из группы Проверы и после ВМС Мирена. Из 25 пациенток с ИМТ менее 25 кг/м² рецидивы возникли у 3 (12%) — у 2 и 1 соответственно.

Выводы

Полный ответ на гормонотерапию у пациенток с АГЭ отмечен в 98% случаев. Частота рецидивов у пациенток с ИМТ более 25 кг/м² оказалась более высокой (20% против 12%, $p=168$) по сравнению с пациентками с ИМТ менее 25 кг/м² вне зависимости от метода терапии, что диктует необходимость поиска оптимальной комбинации системного и локального гормонального воздействия с учетом сопутствующей патологии пациенток.

Список литературы

1. Роль метаболического синдрома и современные подходы к лечению и реабилитации пациенток с рецидивирующей атипичской гиперплазией эндометрия и раком эндометрия / Санджиева Л.Н., Солопова А.Г., Блинов Д.В., Ачкасов Е.Е., Корабельников Д.И., Петренко Д.А. //Врач. 2022. Т. 33, № 8. С. 5–10.
2. Chances of pregnancy and live birth among women undergoing conservative management of early-stage endometrial cancer: a systematic review and meta-analysis / Cappelletti E.H. et al. //Hum. Reprod. Update. 2022. Vol. 28, N 2. P. 282–295.
3. Updates on conservative management of endometrial cancer in patients younger than 45 years / S.M. Lucchini [et al.] // Gynecol. Oncol. 2021. Vol. 161. P. 802–809.
4. Fertility-sparing treatment in early endometrial cancer: current state and future strategies / Obermair A. et al. // Obstet. Gynecol. Sci. 2020. Vol. 63, N 4. P. 417–431.

Опыт лечения гормоноположительного первично-диссеминированного рака молочной железы

Авторы:

(1) Юсупова Дилноза Бахтияровна, dilnozausupova@gmail.ru, Ташкентский областной филиал Республиканского специализированного научно-практического центра онкологии и радиологии, Ташкент

(2) Ганиев Абдуваз Абдулахатович, dilnozausupova@gmail.ru, Ташкентский областной филиал Республиканского специализированного научно-практического центра онкологии и радиологии, Ташкент

Ключевые слова

первично-диссеминированный рак молочной железы, фулвестрант

Актуальность

Рак молочной железы (РМЖ) является важной социально-экономической проблемой для Узбекистана. Ежегодно регистрируется прирост числа заболевших РМЖ женщин, в том числе среди молодых. Занимая 1-е

место в структуре злокачественных заболеваний, РМЖ относится к одной из основных причин смертности и инвалидизации трудоспособного населения.

Цель

Анализ опыта лечения больных ГР+ Her2/neu — первично-диссеминированным РМЖ, получавших фулвестрант+палбоциклиб или ИА.

Материалы и методы

На базе ТОФРСНПМЦОиР было пролечено 30 больных первично диссеминированным РМЖ с гормонопозитивным Her2/neu- негативным статусом. В качестве первой линии 15 больных получали комбинацию фулвестрант+палбоциклиб, 15 больных — фулвестрант+ИА. 15 больных были с сохранной менструальной функцией до начала лекарственной противоопухолевой терапии, им был добавлен золадекс. 15 (50%) больных имели метастатическое поражение костей скелета, 12 (40%) больных метастатическое поражение печени, 3 (10%) больных поражение легких и костей скелета. При этом у 10 больных был статус T2N1M1, у 3 больных — T3N2M1, у 17 больных — T4N1M1. Возраст больных варьировал от 35 до 45 лет. Наблюдение за больными составило 24 мес.

Результаты

Анализ результатов лечения показал улучшение качества жизни больных, регресс первичной опухоли и стабилизацию метастатических очагов. При этом 3 больным выполнена паллиативная мастэктомия, 1 больная с T4N1M1 с метастатическим поражением костей скелета и легких, 2 больных с T4N1M1 с метастатическим поражением печени и костей скелета, 3 больных с метастатическим поражением костей скелета. Частота клинической пользы (частичный ответ + стабилизация заболевания ≥ 24 нед) составила 62,2%. У ответивших на лечение пациенток медиана DOR (от рандомизации до прогрессирования) составила 19,0 мес.

Выводы

Таким образом, наш опыт показал, что фулвестрант в комбинации с CDK4/6 ингибитором палбоциклибом или ИА является эффективной опцией первой линии лечения первично-диссеминированного РМЖ.

Использованная литература

1. Сабирджанова З.Р., Норбоева Р.Ш. АНАЛИЗ ОСНОВНЫХ ПОКАЗАТЕЛЕЙ РАКА МОЛОЧНОЙ ЖЕЛЕЗЫ В УЗБЕКИСТАНЕ Клиническая и экспериментальная онкология. Сборник научно-практической конференции Паллиативная онкология: Новые горизонты и перспективы 17.11.2020.

ОПУХОЛИ ЖЕНСКОЙ ПОЛОВОЙ СИСТЕМЫ: ХИРУРГИЧЕСКОЕ ЛЕЧЕНИЕ

Опыт робот-ассистированных онкогинекологических операций

Авторы:

(1) Политова Алла Константиновна, al1870@mail.ru, ФГБУ «Национальный медико-хирургический центр им. Н.И. Пирогова» Минздрава России, Москва

(2) Вязьмина Ксения Юрьевна, viazminaxenia@yandex.ru, ФГБУ «Национальный медико-хирургический центр им. Н.И. Пирогова» Минздрава России, Москва

(3) Титова Валентина Владимировна, titova-v@yandex.ru, ФГБУ «Национальный медико-хирургический центр им. Н.И. Пирогова» Минздрава России, Москва

(4) Гайтукиева Роза Ахметовна, dcrose@mail.ru, «Национальный медико-хирургический центр им. Н.И. Пирогова» Минздрава России, Москва

(5) Александрова Анастасия Дмитриевна, a_aleks@me.com, ФГБУ «Национальный медико-хирургический центр им. Н.И. Пирогова» Минздрава России, Москва

Ключевые слова

робот-ассистированные операции, онкогинекология, робот Da Vinci

Актуальность

При лечении пациентов с онкологической патологией органов малого таза, хирурги сталкиваются с проблемами выбора оптимального метода оперативного вмешательства, позволяющего снизить количество интра- и послеоперационных осложнений, улучшить результаты лечения. Благодаря своим несомненным преимуществам, но и не лишённая ряда недостатков, в робот-ассистированная хирургия последние 20 лет находит все более широкое применение, в том числе в нашей стране.

Цель

Изучить непосредственные результаты применения робота DaVinci у онкологических пациенток.

Материалы и методы

С 2008 по 2023 г. в отделении гинекологии НМХЦ им. Пирогова выполнено 102 радикальных робот-ассистированных операции при онкогинекологических заболеваниях: при раке эндометрия — 70, при раке шейки матки — 30, при раке яичников — 1, при первично-множественном синхронном раке эндометрия и шейки матки — 1.

Результаты

В группе с раком эндометрия среднее время операции составило 240 ± 45 мин, средний объем кровопотери — 115 ± 55 мл. Интраоперационным осложнением стало десерозирование мочеточника (2,8%). Ранние послеоперационные осложнения были представлены: ущемлением петли тонкой кишки в троакарном доступе (1,4%), кровотечением из пупочной артерии (1,4%), невропатией запирающего нерва (2,8%). Послеоперационный койко-день составил у неосложненной группы больных 5–7 дней, у группы с осложнениями — 9 дней. В группе с раком шейки матки среднее время операции составило 201 ± 23 мин, средний объем кровопотери — 219 ± 65 мл. Интраоперационными осложнениями стали десерозирование мочеточника (6,6%) и ранение наружной подвздошной вены (3,3%). Среднее количество дней, проведенных в стационаре, у неосложненных больных составило 7, у группы с возникшими осложнениями — 15. В группе с раком яичников (1 пациентка) время операции составило 280 мин, объем кровопотери — 220 мл. На 2-е сутки послеоперационный период осложнился развитием разлитого перитонита на фоне острой перфоративной язвы тонкой кишки. Проведено оперативное вмешательство в экстренном порядке в объеме: лапаротомия, резекция тонкой кишки. Пребывание в стационаре составило 17 койко-дней. В группе с раком эндометрия в сочетании с раком шейки матки (1 пациентка) время операции составило 360 мин, объем кровопотери — 250 мл. Длительность пребывания в стационаре — 7 койко-дней.

Выводы

По результатам нашего наблюдения использование робот-ассистированных операций в онкогинекологии является безопасным и эффективным. При прохождении кривой обучаемости хирурга возможно сократить длительность операций и количество осложнений, что, несомненно, определяет преимущество данной методики перед открытой хирургией. Дальнейшее внедрение технологии в практику онкологических стационаров позволит повысить уровень доказательности применения робота DaVinci в онкогинекологии.

Список литературы

1. Visco A.G., Advincula A.P. Robotic gynecologic surgery // *Obstet. Gynecol.* 2008. Vol. 112. P. 1369-1384
2. Клинические рекомендации Минздрава РФ. Рак тела и саркомы матки. Год утверждения 2021.
3. Holloway R.W., Patel S.D., Ahmad S. Robotic surgery in gynecology // *Scand. J. Surg.* 2009. Vol. 98. P. 96-109.

Активная вторичная профилактика рака шейки матки у больных пременопаузального и постменопаузального возраста в Ленинградской области

Авторы:

(1) *Бондарев Николай Эдуардович*, nbondarev@mail.ru, ГБУЗ «Ленинградский областной клинический онкологический диспансер им. Л.Д. Романа», онкологическое отделение хирургических методов лечения № 5 (гинекологическое), ФГБОУ ВО «Первый Санкт-Петербургский государственный медицинский университет им. академика И.П. Павлова» Минздрава России, кафедра онкологии, Санкт-Петербург

(2) *Григорьева Ирина Алексеевна*, pupslis@mail.ru, ГБУЗ «Ленинградский областной клинический онкологический диспансер им. Л.Д. Романа», онкологическое отделение хирургических методов лечения № 5 (гинекологическое), Санкт-Петербург

(3) *Гавриш Юлия Евгеньевна*, gavrish_ulia@mail.ru, ФГБОУ ВО «Северо-Западный государственный медицинский университет им. И.И. Мечникова» Минздрава России, кафедра акушерства и гинекологии, Санкт-Петербург

(4) *Фадеева Екатерина Павловна*, gunicat@mail.ru, ГБУЗ «Ленинградский областной клинический онкологический диспансер им. Л.Д. Романа», онкологическое отделение хирургических методов лечения № 5 (гинекологическое), Санкт-Петербург

(5) *Алимаскина Анна Витальевна*, annafantamaskina@yandex.ru, ФГБОУ ВО «Первый Санкт-Петербургский государственный медицинский университет им. академика И.П. Павлова» Минздрава России, кафедра акушерства, гинекологии и неонатологии, Санкт-Петербург

(6) *Сидорук Анна Александровна*, sidoruk_anna@mail.ru, ГБУЗ «Ленинградский областной клинический онкологический диспансер им. Л.Д. Романа», онкологическое отделение хирургических методов лечения №5 (гинекологическое), ФГБОУ ВО «Северо-Западный государственный медицинский университет им. И.И. Мечникова» Минздрава России, кафедра акушерства и гинекологии, Санкт-Петербург

(7) *Ибрагимов Заур Намиг* Оглы, namigogli@gmail.ru, ГБУЗ «Ленинградский областной клинический онкологический диспансер им. Л.Д. Романа», онкологическое отделение хирургических методов лечения № 5 (гинекологическое), Санкт-Петербург

Ключевые слова

HSIL, рак шейки матки, менопауза, лапароскопия, экстирпация матки, профилактика

Актуальность

До настоящего времени ситуация со своевременным выявлением и профилактикой рака шейки матки (РШМ) остается неудовлетворительной. В соответствии с последними статистическими данными, средний возраст женщин с впервые установленным диагнозом РШМ составляет 52,5 года в РФ. Радикальное хирургическое лечение предраковой патологии шейки матки у женщин пострепродуктивного возраста может способствовать снижению заболеваемости РШМ или выявлению ранних микроинвазивных форм.

Цель

Провести анализ активной вторичной профилактики РШМ у пациенток пред- и постменопаузального возраста в Ленинградской области.

Материалы и методы

За последние 2 года подход к лечению предраковых заболеваний шейки матки в ГБУЗ ЛОКОД претерпел изменения в сторону радикализма. При выявлении тяжелой дисплазии шейки матки больным старше 45 лет после дообследования в виде МРТ малого таза предлагается хирургическое лечение в виде лапароскопической экстирпации матки. На базе онкогинекологического отделения в 2022 г. было обследовано 25 больных с гистологически подтвержденным диагнозом HSIL шейки матки в возрасте от 45 до 75 лет; средний возраст — 52,6 года. Всем больным проведено хирургическое лечение в объеме гистераднексэктомии эндовидеохирургическим доступом (Piver I).

Результаты

Продолжительность операции составила от 60 до 172 мин; средняя продолжительность — 105 мин. Время операции зависело от объема вмешательства, наличия спаек. Кровопотеря в исследуемой группе составила 5–82 мл, средняя — 51 мл. В послеоперационном периоде хирургических осложнений выявлено не было; осложнений, связанных с анестезиологическим пособием, не отмечено. По результатам послеоперационного гистологического исследования диагноз тяжелой дисплазии шейки матки был подтвержден у 11 (44%) больных. Дисплазии шейки матки не было выявлено после первичной конизации шейки матки в 8 (32%) случаях. В 3 (12%) случаях после первичной конизации шейки матки при гистологическом исследовании операционного материала был выявлен микроинвазивный РШМ IA1 стадии. У 3 (12%) больных интраоперационно диагностированы опухоли яичников: у 2 больных — опухоль Бреннера, у 1 пациентки — гранулезоклеточная опухоль яичника IA стадии.

Выводы

Активная вторичная профилактика РШМ в виде радикальной хирургии позволяет улучшить результаты лечения предраковых заболеваний, а также выявлять микроинвазивные формы РШМ, в некоторых случаях недоступных при стандартном обследовании. Лапароскопический доступ минимизирует количество хирургических осложнений. Возможность интраоперационной диагностики сопутствующей патологии половых органов, в том числе злокачественных, дополнительно мотивирует к продолжению и расширению работы онкологической службы Ленинградской области в этом направлении.

Список литературы

1. Адамян Л. В., Аполихина И. А., Артымук Н. В. и др. Цервикальная интраэпителиальная неоплазия, эрозия и эктропион шейки матки. Клинические рекомендации. М., 2020. 59 с.
2. Tanaka Y. et al. Predictors for recurrent/persistent high-grade intraepithelial lesions and cervical stenosis after therapeutic conization: a retrospective analysis of 522 cases // International journal of clinical oncology. 2017. Т. 22. №. 5. С. 9.

Тенденции в диагностике и лечении тяжелой дисплазии шейки матки у пациенток Ленинградской области

Авторы:

(1) Григорьева Ирина Алексеевна, pupslis@mail.ru, ГБУЗ «Ленинградский областной клинический онкологический диспансер им. Л.Д. Романа», онкологическое отделение хирургических методов лечения № 5 (гинекологическое), Санкт-Петербург

(2) Сидорук Анна Александровна, sidoruk_ann@mail.ru, ГБУЗ «Ленинградский областной клинический онкологический диспансер им. Л.Д. Романа», онкологическое отделение хирургических методов лечения № 5 (гинекологическое), ФГБОУ ВО «Северо-Западный государственный медицинский университет им. И.И. Мечникова» Минздрава России, кафедра акушерства и гинекологии, Санкт-Петербург

(3) Ибрагимов Заур Намиг Оглы, namigogli@gmail.com, ГБУЗ «Ленинградский областной клинический онкологический диспансер им. Л.Д. Романа», онкологическое отделение хирургических методов лечения № 5 (гинекологическое), Санкт-Петербург

(4) Фадеева Екатерина Павловна, gynecat@mail.ru, ГБУЗ «Ленинградский областной клинический онкологический диспансер им. Л.Д. Романа», онкологическое отделение хирургических методов лечения № 5 (гинекологическое), Санкт-Петербург

(5) Алимаскина Анна Витальевна, annafantamaskina@yandex.ru, ФГБОУ ВО «Первый Санкт-Петербургский государственный медицинский университет им. академика И.П. Павлова» Минздрава России, кафедра акушерства, гинекологии, Санкт-Петербург

(6) Гавриш Юлия Евгеньевна, gavrish_ulia@mail.ru, ФГБОУ ВО «Северо-Западный государственный медицинский университет им. И.И. Мечникова» Минздрава России, кафедра акушерства и гинекологии, Санкт-Петербург

(7) Бондарев Николай Эдуардович, nbondarev@mail.ru, ГБУЗ «Ленинградский областной клинический онкологический диспансер им. Л.Д. Романа», онкологическое отделение хирургических методов лечения № 5 (гинекологическое), ФГБОУ ВО «Первый Санкт-Петербургский государственный медицинский университет им. академика И.П. Павлова» Минздрава России, кафедра онкологии, Санкт-Петербург

Ключевые слова

HSIL, тяжелая дисплазия шейки матки, лечение, профилактика

Актуальность

Согласно данным Европейского информационного центра по ВПЧ свыше 320 млн женщин в возрасте 15 лет и старше подвержены риску развития рака шейки матки как исхода интраэпителиальной неоплазии тяжелой степени. В Санкт-Петербурге заболеваемость раком шейки матки составляет 16,84 случая на 100 тыс. населения, в Ленинградской области — 12,35 случая. Пик заболеваемости приходится на возраст 40–65 лет. Усиление профилактической работы по выявлению и лечению предраковых заболеваний рака шейки матки продолжает оставаться крайне значимым направлением в работе онкогинекологической службы Ленобласти.

Цель

Провести анализ вторичной профилактики рака шейки матки у пациенток Ленинградской области.

Материалы и методы

На базе онкогинекологического отделения ГБУЗ ЛОКОД в 2022 г. было обследовано 237 больных с цитологически подтвержденным диагнозом CIN III (HSIL) шейки матки в возрасте от 25 до 75 лет. Всем больным проведено хирургическое лечение в стационарных условиях. С августа 2021 г. в ЛОКОД все манипуляции по поводу предраковых заболеваний шейки матки проводятся под внутривенной общей анестезией, что позволяет выполнять необходимые операции в адекватном объеме.

Результаты

Выполнено 237 конизаций шейки матки и диагностических выскабливаний цервикального канала, в 115 случаях конизация шейки матки дополнялась отдельным диагностическим выскабливанием матки по поводу различной сопутствующей патологии эндометрия. Осложнения хирургического лечения в виде кровотечения были диагностированы у 4 (1,7%) больных; осложнений, связанных с анестезиологическим пособием, отмечено не было. По результатам гистологического исследования операционного материала диагноз тяжелой дисплазии шейки матки был подтвержден у 167 (70,5%) больных. Дисплазия средней и легкой степени выявлена в 22 (9,3%) случаях. У 14 (5,9%) пациенток гистологического подтверждения наличия дисплазии шейки матки получено не было. Обращает на себя внимание, у 10 (4,2%) больных был выявлен *Ca in situ* шейки матки; во всех случаях резекция была расценена как радикальная. Более того, у 24 больных был диагностирован инвазивный рак шейки матки IA1–IA2 стадии, что составляет 10,1% общего числа пациенток исследуемой группы.

Выводы

Системная работа с больными предраковыми заболеваниями шейки матки, современное хирургическое оборудование, адекватное анестезиологическое пособие позволяют выполнить радикальное органосохраняющее лечение более чем у двух третей больных. Правильное формирование групп риска онкологической службой области способствует своевременному выявлению преинвазивных и микроинвазивных форм рака шейки матки.

Список литературы

1. Злокачественные новообразования в России в 2021 году (заболеваемость и смертность) / под ред. А. Д. Каприна, В. В. Старинского, А. О. Шахзадовой. М.: МНИОИ им. П. А. Герцена филиал ФГБУ «НМИЦ радиологии» Минздрава России, 2022. 252 с.
2. Sung H., Ferlay J., Siegel R. L., et al. Global cancer statistics 2020: GLOBOCAN estimates of incidence and mortality worldwide for 36 cancers in 185 countries // *CA Cancer J Clin.* 2021; 71: 209-249.

Влияние снижения внутрибрюшного давления на показатели гемодинамики у пациентов с морбидным ожирением при онкогинекологических операциях

Авторы:

(1) Михаил Николаевич Гурин, gurin81@mail.ru, ФГБУ «НМИЦ онкологии имени Н.Н.Петрова», Санкт-Петербург

(2) Берлев И.В., iberlev@gmail.com, ФГБУ «НМИЦ онкологии имени Н.Н.Петрова», Санкт-Петербург

(3) Глуценко В.А., spbgmaanestez@mail.ru, ФГБУ «НМИЦ онкологии имени Н.Н.Петрова», Санкт-Петербург

Ключевые слова

рак эндометрия, ожирение, пневмоперитонеум, артериальное давление, ударный объем, сердечный выброс

Актуальность

Рак эндометрия является 6-м наиболее часто встречающимся раком у женщин и 15-м наиболее распространенным раком в целом. Ожирение и коморбидность больных раком эндометрия обуславливает увеличение анестезиологического и хирургического рисков. Одна из стратегий, изучаемых в течение последних нескольких лет, — снижение уровня искусственного внутрибрюшинного давления во время лапароскопической операции. Было высказано предположение, что снижение давления уменьшит хирургические осложнения, в том числе снизит риск почечной и печеночной недостаточности.

Цель

Оценить эффект CO₂-пневмоперитонеума и положения Тренделенбурга на гемодинамику пациентов с морбидным ожирением на этапах лапароскопических операций по поводу рака эндометрия

Материалы и методы

Проведено проспективное, одноцентровое исследование, в которое вошли две группы пациенток. Каждая группа состояла из 30 пациенток с раком эндометрия (T1-2, No, Mo), с ИМТ > 40, которым выполнялась лапароскопическая пангистерэктомия с лимфодиссекцией. Средней ИМТ составил 48,9 (ДИ 41–67, 9) года.

Всем пациенткам по стандартной схеме проведена общая комбинированная анестезия, искусственная вентиляция легких проводилась в режиме по давлению (РС). Гемодинамические параметры пациентов оценивались с помощью инвазивной кардиосистемы (FloTrac) в пяти временных точках. В группе 1 пациенток уровень пневмоперитонеума (ВБД) составлял 10 мм рт.ст., в группе 2 — 14 мм рт.ст.

Результаты

Исходно среднее артериальное давление (СрАД) составляло 106,4 мм рт.ст. (IQR 65–136), а исходная медиана сердечного выброса 6 л/мин (МКР 1,9–11,3). Медиана СрАД и САД значительно снизилась (на 6,5 и 21%) после инсуффляции ($P=0,001$), продолжила снижение в положении Тренделенбурга ($P=0,003$) и полностью восстановилась в конце операции по сравнению с исходным уровнем ($P=0,001$). Медиана диастолического артериального давления (ДАД) снизилась на 2,6%, в динамике показатели значительно не менялись. Средний ударный объем значительно снизился (на 17%) после инсуффляции по сравнению с исходным уровнем ($P=0,01$), а затем к концу операции постепенно восстановился до исходного уровня. Средняя величина сердечного выброса снизилась на 35% после инсуффляции (0,009) и оставалась низкой во время положения Тренделенбурга ($P=0,009$) и восстановилась к концу операции до 18% ниже от исходного уровня ($p=0,035$). Показатели СрАД и ДАД были выше (13 и 16%) у пациенток в группе 2 ($P=0,02$ и 0,04).

Выводы

Применение более низкого уровня ВБД положительно влияет на гемодинамику в виде увеличения СрАД и ДАД, что показывает положительное влияние снижения ВБД на спланхничный кровоток органов брюшной полости. Низкие значения спланхнического кровотока могут представлять потенциальную угрозу для кровообращения печени и почек.

Список литературы

1. Rebecca L Siegel, Kimberly D Miller, Hannah E Fuchs, Ahmedin Jemal // Cancer statistics, 2022. CA Cancer J Clin. 2022 Jan;72(1):7-33.
2. Arizo C, Mehta ST, Yunker A. Adverse events related to Trendelenburg position during laparoscopic surgery: recommendations and review of the literature // Curr Opin Obstet Gynecol. Aug 2018;30(4):272-278.
3. Angioli R, Terranova C, Plotti F, et al. Influence of pneumoperitoneum pressure on surgical field during robotic and laparoscopic surgery: a comparative study // Arch Gynecol Obstet. Apr 2015;291(4):865-8.

Внедрение лапароскопической хирургии в лечении онкогинекологических больных Ленинградской области. Двухлетний опыт

Авторы:

(1) Бондарев Николай Эдуардович, nbondarev@mail.ru, ГБУЗ «Ленинградский областной клинический онкологический диспансер им. Л.Д. Романа», онкологическое отделение хирургических методов лечения № 5 (гинекологическое), ФГБОУ ВО «Первый Санкт-Петербургский государственный медицинский университет им. академика И.П. Павлова» Минздрава России, кафедра онкологии, Санкт-Петербург

(2) Ибрагимов Заур Намиг Оглы, namigogli@gmail.com, ГБУЗ «Ленинградский областной клинический онкологический диспансер им. Л.Д. Романа», онкологическое отделение хирургических методов лечения № 5 (гинекологическое), Санкт-Петербург

(3) Сидорук Анна Александровна, sidoruk_ann@mail.ru, ГБУЗ «Ленинградский областной клинический онкологический диспансер им. Л.Д. Романа», онкологическое отделение хирургических методов лечения № 5 (гинекологическое), ФГБОУ ВО «Северо-Западный государственный медицинский университет им. И.И. Мечникова» Минздрава России, кафедра акушерства и гинекологии, Санкт-Петербург

(4) Григорьева Ирина Алексеевна, pupslis@mail.ru, ГБУЗ «Ленинградский областной клинический онкологический диспансер им. Л.Д. Романа», онкологическое отделение хирургических методов лечения № 5 (гинекологическое), Санкт-Петербург

(5) Фадеева Екатерина Павловна, gynecat@mail.ru, ГБУЗ «Ленинградский областной клинический онкологический диспансер им. Л.Д. Романа», онкологическое отделение хирургических методов лечения № 5 (гинекологическое), Санкт-Петербург

(6) Абдурагимова Зайдет Рагимовна, sashazzz656@gmail.com, ФГБОУ ВО «Первый Санкт-Петербургский государственный медицинский университет им. академика И.П. Павлова» Минздрава России, кафедра акушерства, гинекологии и репродуктологии, Санкт-Петербург

Ключевые слова

хирургическое лечение, опухоли женской половой системы

Актуальность

Онкологические заболевания женской половой системы в 2022 г. занимают одну из ключевых позиций в общей заболеваемости в России. На долю онкогинекологической патологии приходится 8,3% в общей структуре заболеваемости. Среди женского населения онкогинекологическая патология занимает 17,2%, что свидетельствует о высокой актуальности данной проблемы.

Цель

Оценить 2-летний опыт внедрения лапароскопии в лечении онкогинекологических больных Ленинградской области.

Материалы и методы

С марта 2021 г. по март 2023 г. в условиях онкогинекологического отделения ГБУЗ «Ленинградский областной клинический онкологический диспансер им. Л.Д. Романа» было выполнено 1472 хирургических вмешательства. С сентября 2021 г. пересмотрены подходы к лечению больных начальными стадиями рака эндометрия и рака шейки матки. Внедрено активное использование лапароскопических методов при выполнении хирургического лечения. Выполнен проспективный анализ хирургической активности и характера вмешательств.

Результаты

Из всех выполненных вмешательств (1472), 427 (29%) выполнено лапаротомным доступом, 1045 (71%) операций выполнены с использованием эндовидеохирургического доступа. Средний койко-день у пациенток с лапаротомным доступом составил 10 дней, в то время как с лапароскопическим — 5 суток. У 221 (15%) пациентки индекс массы тела составлял более 40, и лапароскопический доступ у данной категории больных позволял в значительной степени сократить пребывание пациентки в стационаре. Продолжительность лапароскопической экстирпации матки у больных раком эндометрия сопоставима с традиционным лапаротомным доступом ($54 \pm 0,65$ и $40 \pm 0,31$ мин соответственно). Тазовая лимфаденэктомия увеличивала время операции на 47 ± 15 мин в «лапароскопической» группе и на 26 ± 13 мин — в «лапаротомной» группе. Малоинвазивные операции характеризовались низкой частотой интраоперационных осложнений и благоприятным течением послеоперационного периода: отмечалось отсутствие пареза кишечника, формирования сером и нагноения послеоперационных ран.

Выводы

Активное внедрение лапароскопического доступа в лечении больных раком эндометрия, начальных форм рака яичников и шейки матки за последние 2 года вывело качество оказания хирургической помощи больным Ленинградской области на уровень передовых клиник Российской Федерации.

Список литературы

1. Бондарев Н.Э., Григорьева И.А., Ибрагимов З.Н.О., Лапин Я.Е., Сидорук А.А., Татарина О.А., Щемлева В. А. Изменение профиля хирургического лечения онкогинекологических больных Ленинградской области // Вопросы онкологии. 2022. Т. 68. №S3. С. 243-244.
2. Злокачественные новообразования в России в 2022 году (заболеваемость и смертность). Под ред. А.Д. Каприна, В.В. Старинского, А.О. Шахзадовой. М.: МНИОИ им. П.А. Герцена — филиал ФГБУ «НМИЦ радиологии» Минздрава России, 2021. 252 с.: ил.

Сохранение фертильности при раке шейки матки после органосберегающих операций: моноцентровое ретроспективное исследование

Авторы:

(1) Матылевич Ольга Павловна, omatylevich@tut.by, ГУ «Республиканский научно-практический центр онкологии и медицинской радиологии им. Н.Н. Александрова», Минск

(2) Тарасов Илья Александрович, t_ilua98@mail.ru, ГУ «Республиканский научно-практический центр онкологии и медицинской радиологии им. Н.Н. Александрова», Минск

(3) *Шелкович Светлана Евгеньевна*, s.shelkovich@mail.ru, ГУО «Белорусская медицинская академия последипломного образования», Минск

(4) *Марцинкевич Александр Францевич*, argentum32@gmail.com, УО «Витебский государственный ордена Дружбы народов медицинский университет», Витебск

Ключевые слова

рак шейки матки, варианты органосохраняющего лечения, репродуктивные результаты

Актуальность

Стандартное лечение рака шейки матки вызывает хирургическое и/или функциональное расстройство репродуктивной системы, приводящее к бесплодию [1]. Поскольку в 40% случаев при раке шейки матки пациентки находятся в возрастном диапазоне до 45 лет, в настоящее время при IA1–IB1 стадии и желании сохранить фертильность, рекомендуются различные варианты органосохраняющих операций, включая ампутацию шейки матки и радикальную трахелэктомию [2, 3]. Однако последующая способность к зачатию в течение репродуктивного периода является определенной проблемой даже при хороших онкологических результатах и прогнозе [1].

Цель

Оценить стремление к материнству, репродуктивные и акушерские исходы у пациенток при раке шейки матки IA1–IB1 стадии, перенесших операцию по сохранению фертильности.

Материалы и методы

Ретроспективно идентифицированы все женщины ≤ 45 лет, перенесшие органосохраняющее хирургическое вмешательство по поводу рака шейки матки IA1–IB1 стадии в РНПЦ онкологии и медицинской радиологии им. Н.Н. Александрова с января 2010 г. по декабрь 2022 г. Варианты сохранения фертильности включали: ампутацию шейки матки у 46 пациенток, ампутацию шейки матки с билатеральной тазовой лимфаденэктомией — у 12, радикальную абдоминальную трахелэктомию — у 46 и лапароскопическую радикальную трахелэктомию — у 12 пациенток. Данные о репродуктивных намерениях и репродуктивных исходах были изучены на основе медицинских карт и анкет.

Результаты

Аналізу подверглись данные 116 пациенток. У 6 после ампутации шейки матки отсутствовала информация об акушерских исходах, у 3 после абдоминальной радикальной трахелэктомии наступила аменорея, поэтому репродуктивные исходы изучены у 107 пациенток. Среднее время наблюдения составило 56,8 мес (диапазон 4,4–116,7). За время наблюдения 50 из 107 (46,7%) пациенток пытались забеременеть. Все 15 беременностей у 11 пациенток наступили спонтанно, у одной — после применения вспомогательных репродуктивных технологий. Частота наступления беременности составила 24,0% (12/50). В то время как в I триместре было 2 спонтанных аборта и 2 беременности были неразвивающиеся, 1 закончилась внематочной трубной беременностью, 1 беременность продолжается. 10 из 16 беременностей (62,5%) закончились живорождением в срок. Все роды (10) отмечены у пациенток, которым была выполнена ампутация шейки матки или ампутация с тазовой лимфаденэктомией.

Выводы

Только у каждой 2-й (46,7%) пациентки после органосберегающего лечения сохранились репродуктивные намерения. Большинство зачатий были спонтанными и произошли у 24,0%, что отражает необходимость широкого применения вспомогательных репродуктивных технологий у данной категории пациенток. С точки зрения репродуктивных исходов ампутация имела явные преимущества менее инвазивного хирургического подхода по сравнению с радикальной трахелэктомией.

Список литературы

1. Bentivegna E, Gouy S, Maulard A, Chargari C, Leary A, Morice P. Oncological outcomes after fertility-sparing surgery for cervical cancer: a systematic review. *Lancet Oncol.* 2016;17(6):e240–53. [https://doi.org/10.1016/s1470-2045\(16\)30032-8](https://doi.org/10.1016/s1470-2045(16)30032-8)
2. Freddie Bray B, MSc, PhD; Jacques Ferlay, ME; Isabelle Soer jomataram, MD, MSc, PhD; Rebecca L. Siegel, MPH; Lindsey A. Torre, MSPH; Ahmedin Jemal, PhD, DVM (2018) Global cancer statistics 2018: GLOBOCAN estimates of incidence and mortality worldwide for 36 cancers in 185 countries. *CA: a cancer journal for clinicians* 68 (6):<https://onlinelibrary.wiley.com/doi/full/https://doi.org/10.3322/caac.21492> 3. <https://www2.tri-kobe.org/nccn/guideline/gynecological/english/cervical.pdf>

Опыт биопсии сигнальных лимфоузлов при раке вульвы в Республике Башкортостан

Авторы:

(1) *Меньшиков Константин Викторович*, kmenshikov80@bk.ru, ГАУЗ Республиканский клинический онкологический диспансер Минздрава РБ, ФГБОУ ВО «Башкирский государственный медицинский университет» Минздрава России, Уфа

(2) *Мусин Шамиль Исмаилович*, musin_shamil@mail.ru, ГАУЗ Республиканский клинический онкологический диспансер Минздрава РБ, Уфа

(3) *Султанбаев Александр Валерьевич*, rkodrb@yandex.ru, ГАУЗ Республиканский клинический онкологический диспансер Минздрава РБ, Уфа

(4) *Замилов Марат Мунирович*, zamartin@mail.ru, ГАУЗ Республиканский клинический онкологический диспансер Минздрава РБ, Уфа

Ключевые слова

биопсия сигнального лимфоузла, рак вульвы, метастазы в паховые лимфоузлы

Актуальность

Плоскоклеточный инвазивный рак вульвы (РВ) в мире в целом и Российской Федерации в частности требует более пристального внимания специалистов к данному вопросу. Проблема хирургического лечения РВ в том числе связана с массивными лимфодиссекциями в пахово-бедренной зоне. Возможность биопсии сигнального лимфоузла (БСЛУ) позволяет избежать проведения лимфодиссекций и тех осложнений, которые связаны с данным объемом хирургического лечения, а адекватное стадирование дает возможность точно определить группу пациенток, нуждающихся в адьювантной лучевой терапии.

Цель

Анализ результатов биопсии БСЛУ при инвазивном плоскоклеточном РВ в ГАУЗ РКОД МЗ РБ г. Уфы.

Материалы и методы

С 2022 г. по март 2023 г. в ГАУЗ РКОД МЗ РБ БСЛУ при инвазивном плоскоклеточном РВ проведена 34 пациенткам. Средний возраст пациенток составил 67,2 года. У всех пациенток диагностирован инвазивный плоскоклеточный рак вульвы, стадия заболевания IV и опухоль располагалась более чем в 2 см от средней линии. Для лимфосцинтиграфии сигнальных лимфоузлов использовался радиофармпрепарат Технефит (Тс99). Препарат вводился паратуморально в 4 точки, через 30 мин проводилось ОФЭКТ-КТ с целью идентификации сигнального лимфоузла, во время операции лимфоузел выявлялся с помощью портативного гамма-зонда GammaFinder.

Результаты

По данным ОФЭКТ-КТ сигнальный лимфоузел идентифицирован у 94% (32/34) пациенток с РВ, а у 6% (2/34) сигнальный лимфоузел не идентифицирован. По данным анализа количества выявленных сигнальных лимфоузлов: 1 выявлен у 44% (14/32) пациенток, 2 — у 38% (12/32), 3 и более — у 18% (6/32) пациенток. При биопсии выявлен 1 лимфоузел у 47% (16/34) пациенток, 2 — у 41% (14/34), 3 и более — у 12% (4/34) пациенток. По данным гистологического исследования метастазы плоскоклеточного рака в сигнальный лимфоузел выявлены у 21% (7/34) пациенток, у 79% (27/34) пациенток лимфоузлы были свободны от метастазов. У 21% (7/34) пациенток в соответствии с клиническими рекомендациями проведена пахово-бедренная лимфоаденэктомия.

Выводы

При биопсии сигнальных лимфатических лимфоузлов лимфосцинтиграфическим методом удалось идентифицировать сигнальные лимфоузлы у 94% (32/34) пациенток с инвазивным плоскоклеточным РВ. У 21% (7/34) пациенток в соответствии с клиническими рекомендациями проведена пахово-бедренная лимфоаденэктомия. Данный метод продемонстрировал возможности в плане сокращения объема хирургического лечения.

Список литературы

1. Меньшиков, К. В. Эволюция хирургического лечения рака вульвы / К. В. Меньшиков // Российский онкологический журнал. 2020. Т. 25, № 4. С. 154-160. DOI: 10.17816/1028-9984-2020-25-4-154-160. — EDN KDLYGR.

- Raz, Y., Bibi, G., Ben-Arie, A., Meirovitz, M., Schneebaum, S., Grisaru, D. Sentinel lymph node biopsy in vulvar cancer: A multicenter evaluation of procedure's feasibility for Israeli patients // European Journal of Gynaecological Oncology. 2018 39 (1), pp. 14-18.
- Ганцев, Ш. Х. Детекция сторожевого лимфатического узла при раке вульвы, современные технологии / Ш. Х. Ганцев, О. Н. Липатов, К. В. Меньшиков // Креативная хирургия и онкология. 2018. Т. 8, № 4. С. 292-297. DOI: 10.24060/2076-3093-2018-8-4-292-297. — EDN ZABAMH.
- Alex J., Krag D. Gamma-probe guided localization of lymph nodes // Surg. Oncol. 1993; 2(3): 137–143.
- Barnes E.A., Thomas G. Integrating radiation into the management of vulvar cancer // Semin. Radiat. Oncol. 2006. Vol.16. P.168#176.
- Сравнительная оценка качества жизни у пациенток после хирургического лечения рака вульвы / О.Н. Липатов, К. В. Меньшиков, Д. С. Турсуметов [и др.] // Паллиативная медицина и реабилитация. 2020. № 1. С. 20-24. EDN SHCEHY.

Доброкачественная мультикистозная мезотелиома брюшины малого таза. Описание клинического случая

Авторы:

(1) *Сидорук Анна Александровна*, sidoruk_ann@mail.ru, ГБУЗ «Ленинградский областной клинический онкологический диспансер им. Л.Д. Романа», онкологическое отделение хирургических методов лечения № 5 (гинекологическое), ФГБОУ ВО «Северо-Западный государственный медицинский университет им. И.И. Мечникова» Минздрава России, кафедра акушерства и гинекологии, Санкт-Петербург

(2) *Бондарев Николай Эдуардович*, nbondarev@mail.ru, ГБУЗ «Ленинградский областной клинический онкологический диспансер им. Л.Д. Романа», онкологическое отделение хирургических методов лечения № 5 (гинекологическое), ФГБОУ ВО «Первый Санкт-Петербургский государственный медицинский университет им. академика И.П. Павлова» Минздрава России, кафедра онкологии, Санкт-Петербург

(3) *Гавриш Юлия Евгеньевна*, gavrish_ulia@mail.ru, ФГБОУ ВО «Северо-Западный государственный медицинский университет им. И.И. Мечникова» Минздрава России, кафедра акушерства и гинекологии, Санкт-Петербург

(4) *Григорьева Ирина Алексеевна*, pupslis@mail.ru, ГБУЗ «Ленинградский областной клинический онкологический диспансер им. Л.Д. Романа», онкологическое отделение хирургических методов лечения № 5 (гинекологическое), Санкт-Петербург

(5) *Ибрагимов Заур Намиг* Оглы, namigogli@gmail.com, ГБУЗ «Ленинградский областной клинический онкологический диспансер им. Л.Д. Романа», онкологическое отделение хирургических методов лечения № 5 (гинекологическое), Санкт-Петербург

(6) *Максимова Анна Максимовна*, ankutyreva@mail.ru, ФГБОУ ВО «Первый Санкт-Петербургский государственный медицинский университет им. академика И.П. Павлова» Минздрава России, кафедра акушерства, гинекологии и репродуктологии, Санкт-Петербург

(7) *Фадеева Екатерина Павловна*, gynecat@mail.ru, ГБУЗ «Ленинградский областной клинический онкологический диспансер им. Л.Д. Романа», онкологическое отделение хирургических методов лечения № 5 (гинекологическое), Санкт-Петербург

(8) *Чаусова Наталия Александровна*, nataly.chausova@mail.ru, БУ ХМАО-Югры «Нижневартовская окружная клиническая больница», гинекологическое отделение, Нижневартовск

Ключевые слова

мультикистозная мезотелиома брюшины, перитонеальная инклюзионная киста, редкие опухоли, лапароскопия

Актуальность

Описаны единичные случаи доброкачественной мультикистозной мезотелиомы брюшины. Частота встречаемости среди женщин — 0,2–2 случая на 1 млн. Этиопатогенез доброкачественной мультикистозной мезотелиомы брюшины неизвестен. Встречается преимущественно у пациенток молодого возраста. Несмотря на морфологические признаки доброкачественного заболевания, частота местных рецидивов составляет от 33 до 50%.

Цель

Представлен клинический случай редкого поражения брюшины у пациентки репродуктивного возраста. Редкая встречаемость данной патологии диктует необходимость фиксации каждого наблюдения и систематизации опыта.

Материалы и методы

Пациентка 32 лет была госпитализирована в онкогинекологическое отделение ГБУЗ ЛОКОД с жалобами на боль в нижней части живота (ВАШ 8%) в течение 1 мес СА — 125=223 Ед/мл. МРТ таза выявило многокамерное жидкостное образование, накапливающее контраст, неправильной формы 7×5×3 см в области придатков кзади от матки. КТ груди, живота других проявлений заболевания не обнаружили.

Результаты

Больной выполнена лапароскопия, при ревизии обнаружена мультикистозная опухоль с гладкими стенками по брюшине дугласова пространства и широкой маточной связке, размерами 7×5 см. Выполнено полное удаление патологического образования en-block, осложнений не отмечено. Гистологически опухоль представлена кистозными образованиями с тонкими фиброзными стенками, выстланными мезотелиальными клетками без атипии, просвет кист заполнен серозным содержимым. Установлен диагноз: «доброкачественная мультикистозная мезотелиома брюшины малого таза». Послеоперационный период протекал без осложнений. Пациентка выписана из стационара на 4-е сутки. В настоящий момент находится под динамическим наблюдением в течение 6 мес, признаков рецидива заболевания не выявлено.

Выводы

Данный клинический случай обращает внимание на важность учета доброкачественной мультикистозной мезотелиомы брюшины в дифференциальной диагностике опухолевых заболеваний органов малого таза. Хирургическое лечение является основным методом лечения.

Список литературы

1. Барболина Т.Д., Абдуллаев А.Г., Козлов Н.А., Цыганкова А.В., Кузьминов А.Е., Лактионов К.К. Опухольподобные заболевания брюшины. Описание клинического случая лечения перитонеальной инклюзионной кисты // Российский онкологический журнал. 2020. Т. 25. №5. С. 176-180.
2. Бондарев Н.Э., Григорьева И.А., Ибрагимов З.Н.О., Лапин Я.Е., Сидорук А.А., Татарина О.А., Щемлева В. А. Изменение профиля хирургического лечения онкогинекологических больных Ленинградской области // Вопросы онкологии. 2022. Т. 68. №S3. С. 243-244.
3. Chand MT, Edens J, Lin T, Anderson I, Berri R. Benign multicystic peritoneal mesothelioma: literature review and update // Autops Case Rep. 2020 Jun 5;10(3):e2020159. DOI: 10.4322/acr.2020.159.

К вопросу о симультанных операциях при раке эндометрия в сочетании с пролапсом тазовых органов

Авторы:

(1) *Фадеева Екатерина Павловна*, gunicat@mail.ru, ГБУЗ «Ленинградский областной клинический онкологический диспансер им. Л.Д. Романа», онкологическое отделение хирургических методов лечения № 5 (гинекологическое), Санкт-Петербург

(2) *Сидорук Анна Александровна*, sidoruk_anna@mail.ru, ГБУЗ «Ленинградский областной клинический онкологический диспансер им. Л.Д. Романа», онкологическое отделение хирургических методов лечения № 5 (гинекологическое), ФГБОУ ВО «Северо-Западный государственный медицинский университет им. И.И. Мечникова» Минздрава России, кафедра акушерства и гинекологии, Санкт-Петербург

(3) *Ибрагимов Заур Намиг Оглы*, namigogli@gmail.ru, ГБУЗ «Ленинградский областной клинический онкологический диспансер им. Л.Д. Романа», онкологическое отделение хирургических методов лечения № 5 (гинекологическое), Санкт-Петербург

(4) *Григорьева Ирина Алексеевна*, pupslis@mail.ru, ГБУЗ «Ленинградский областной клинический онкологический диспансер им. Л.Д. Романа», онкологическое отделение хирургических методов лечения № 5 (гинекологическое), Санкт-Петербург

(5) *Студент Анна Руслановна*, pirozenkoed@icloud.com, ФГБОУ ВО «Первый Санкт-Петербургский государственный медицинский университет им. академика И.П. Павлова» Минздрава России, кафедра акушерства, гинекологии и репродуктологии, Санкт-Петербург

(6) *Гавриш Юлия Евгеньевна*, gavrish_ulia@mail.ru, ФГБОУ ВО «Северо-Западный государственный медицинский университет им. И.И. Мечникова» Минздрава России, кафедра акушерства и гинекологии, Санкт-Петербург

(7) *Бондарев Николай Эдуардович*, nbondarev@mail.ru, ГБУЗ «Ленинградский областной клинический онкологический диспансер им. Л.Д. Романа», онкологическое отделение хирургических методов лечения № 5 (гинекологическое), ФГБОУ ВО «Первый Санкт-Петербургский государственный медицинский университет им. академика И.П. Павлова» Минздрава России, кафедра онкологии, Санкт-Петербург

Ключевые слова

злокачественные новообразования эндометрия, пролапс тазовых органов, симультанные операции

Актуальность

Средний возраст больных раком тела матки в РФ составляет 62 года. В постменопаузе онкогинекологические заболевания нередко сочетаются с пролапсом тазовых органов. Зачастую жалобы пациенток, страдающих пролапсом гениталий, превалируют над жалобами по поводу онкологического заболевания. Качество жизни таких пациенток снижено. Больные данной группы, как правило, соматически отягощены, в связи с чем повторное хирургическое вмешательство может быть затруднительно. Возможное решение проблемы — выполнение симультанной операции.

Цель

Оценить возможность и целесообразность симультанного выполнения лапароскопической радикальной операции по поводу рака тела матки I–II стадии и коррекции пролапса тазовых органов влагалитическим доступом.

Материалы и методы

С января по декабрь 2022 г. в условиях онкогинекологического отделения ГБУЗ «Ленинградский областной клинический диспансер им. Л.Д. Романа» было выполнено 230 хирургических вмешательств по поводу рака тела матки I–II стадии лапароскопическим доступом. Одновременно пластический этап пролапса тазовых органов выполнен у 14 (6,1%) пациенток с пролапсом матки III–IV степени в сочетании с цистоцеле III–IV степени, из них рак тела матки IA был диагностирован у 7 больных, IB — у 6, и II — у 1 больной. I этапом выполнялась лапароскопическая экстирпация матки с двусторонней аднексэктомией, при показаниях — тазовая и парааортальная лимфаденэктомия; II этапом — влагалитический пластический этап вмешательства — пластика мочевого пузыря и передняя кольпорафия по общепринятой методике.

Результаты

Минимальное время продолжительности операции составило 1 ч 50 мин, максимальная продолжительность — 3 ч 30 мин. Время операции зависело от объема вмешательства, необходимости выполнения забрюшинной лимфодиссекции, наличия спаечного процесса в брюшной полости и полости малого таза. В среднем пластический этап удлинял продолжительность хирургического вмешательства на 40 мин. Интраоперационная кровопотеря в исследуемой группе составила менее 100 мл. Противоболевая терапия проводилась по стандартному протоколу с использованием НПВС. В раннем послеоперационном периоде после выполнения симультанных вмешательств осложнений выявлено не было.

Выводы

Целесообразность выполнения симультанных операций очевидна. Наличие онкологического заболевания не увеличивает частоту осложнений при выполнении пластики мочевого пузыря и передней стенки влагалитища. Продолжительность операции существенно не увеличивается. При этом улучшается качество жизни больных, отсутствует необходимость в повторном хирургическом вмешательстве. Коррекция анатомического расположения тазовых органов позволяет адекватно планировать и проводить адьювантную лучевую терапию.

Использованная литература

1. Бондарев Н.Э., Григорьева И.А., Ибрагимов З.Н.О., Лапин Я.Е., Сидорук А.А., Татарина О.А., Щемлева В. А. Изменение профиля хирургического лечения онкогинекологических больных Ленинградской области // Вопросы онкологии. 2022. Т. 68. №3. С. 243-244.

ОПУХОЛИ МОЧЕПОЛОВОЙ СИСТЕМЫ (НЕПРОСТАТИЧЕСКИЙ): ЛУЧЕВАЯ ТЕРАПИЯ

Сочетание таргетной терапии и лучевого компонента у пациентов с метастазами рака почки в головной мозг. Собственный опыт

Авторы:

(1) Глушанкова Наталья Дмитриевна, nataly_miss@mail.ru, ГАУЗ «Челябинский областной клинический центр онкологии и ядерной медицины», Челябинск

(2) Сарычева Марина Михайловна, rimenovamm@mail.ru, ГАУЗ «Челябинский областной клинический центр онкологии и ядерной медицины», Челябинск

Ключевые слова

почечно-клеточный рак, таргетная терапия, лучевая терапия, головной мозг, радиохирurgia

Актуальность

На момент выявления первичного очага у 20% больных уже имеются метастазы в головном мозге. Применение лучевой терапии — наиболее доступный метод лечения. Вариантами выбора при метастатическом поражении головного мозга являются облучение всего головного мозга (ОВГМ) или локальное облучение (стереотаксическая радиотерапия).

Цель

Оценка эффективности применения комбинации лучевой и таргетной (иммуно)терапии в лечении пациентов с метастазами рака почки в головной мозг.

Материалы и методы

В исследовании принимали участие 15 человек — 10 женщин и 5 мужчин. Средний возраст $57,0 \pm 9,7$ года (44–74). I стадия — 2 человека, II стадия — 3 человека, IV стадия — 10 человек. ОВГМ СОД-30 Гр — 5 человек. СТЛТ СОД-24 Гр — 5 человек. Без лучевой терапии — 5 человек. Лекарственная терапия была представлена в двух видах — химиотерапевтический (таргетный) компонент и иммунотерапия. Химиотерапевтический компонент был представлен следующими препаратами: сунитиниб — 7 человек; эверолимус+Левантиниб — 2 человека; пазопаниб — 1 человек; темсиролисимус — 1 человек. Иммунотерапия: ниволумаб — 4 человека.

Результаты

Медиана общей выживаемости для всех пациентов составила 76 мес. Медиана выживаемости без прогрессирования — 14 мес. В виду небольшого количества пациентов, входящих в данное исследование, мы не получили статически значимых результатов, но отметили, что наилучшие показатели специфической общей выживаемости были у больных, кому проведена стереотаксическая лучевая терапия в сочетании с таргетной терапией. Чуть хуже результаты у больных, кому проводилось облучение всего головного мозга. Что же касается больных, кому назначена только таргетная или иммунотерапия, то хотелось бы сразу уточнить, что назначена она сохранным больным с бессимптомными метастазами в головном мозге согласно современным рекомендациям, на данный момент из 5 больных умер только 1 пациент. Остальные находятся в процессе лечения с обязательным динамическим наблюдением и выполнением МРТ-контроля. И при отрицательной динамике данным больным будет обязательно проведено лучевое лечение. Достигнуто 3 частичных регресса в головном мозге (во всех случаях таргетная терапия сочеталась со стереотаксической лучевой терапией), 6 стабилизаций в головном мозге длительностью более 3 мес и у 2 пациентов зафиксирована отрицательная динамика — увеличение размеров исходных и появление новых метастатических очагов

Выводы

Добавление в схему лечения таргетного (иммуно)терапевтического компонента позволяет добиваться контроля опухолевого процесса у больных диссеминированным раком почки с метастазами в головном мозге.

У пациентов с небольшими метастатическими очагами в головном мозге без нарушений неврологического статуса в отношении лучевого компонента возможно применение тактики «наблюдай и жди».

Список литературы

1. Suarez-Sarmiento, A., Jr.; Nguyen, K.A.; Syed, J.S.; Nolte, A.; Ghabili, K.; Cheng, M.; Liu, S.; Chiang, V.; Kluger, H.; Hurwitz, M.; et al. Brain Metastasis From Renal-Cell Carcinoma: An Institutional Study // Clin. Genitourin. Cancer 2019, 17, e1163–e1170.
2. Qian, J. M., Yu, J. B., Kluger, H. M., & Chiang, V. L. S. (2016). Timing and type of immune checkpoint therapy affect the early radiographic response of melanoma brain metastases to stereotactic radiosurgery: immunotherapy and SRS in brain metastases // Cancer, 122(19), 3051–3058.
3. Yomo, S., & Hayashi, M. (2016). Salvage stereotactic radiosurgery with adjuvant use of bevacizumab for heavily treated recurrent brain metastases: a preliminary report. Journal of NeuroOncology, 127(1), 119–126.
4. Lehrer, E. J., Peterson, J., Brown, P. D., Sheehan, J. P., Quiñones-Hinojosa, A., Zaorsky, N. G., & Trifiletti, D. M. (2019). Treatment of brain metastases with stereotactic radiosurgery and immune checkpoint inhibitors: an international meta-analysis of individual patient data. Radiotherapy and Oncology, 130, 104–112.
5. Sneed, P. K., Mendez, J., Vemer-van den Hoek, J. G.M., Seymour, Z. A., Ma, L., Molinaro, A. M., Fogh, S. E., Nakamura, J. L., & McDermott, M. W. (2015). Adverse radiation effect after stereotactic radiosurgery for brain metastases: incidence, time course, and risk factors // Journal of Neurosurgery, 123(2), 373–386.

ОПУХОЛИ МОЧЕПОЛОВОЙ СИСТЕМЫ (НЕПРОСТАТИЧЕСКИЙ): ХИМИОТЕРАПИЯ

Авелумаб и акситиниб в лечении метастатического почечно-клеточного рака: промежуточные результаты наблюдательного исследования RAVE-Renal

Авторы:

(1) Чубенко В.А., vchubenko@me.com, ГБУЗ «Санкт-Петербургский клинический научно-практический центр специализированных видов медицинской помощи (онкологический) им. Н.П. Напалкова», Санкт-Петербург

(2) Бакланова О.В., urolog.irk@gmail.com, ГБУЗ «Областной онкологический диспансер», Иркутск

(3) Калпинский А.С., dr.kalpinskiy@gmail.com, МНИОИ им. П.А. Герцена — филиала ФГБУ «НМИЦ радиологии» Минздрава РФ, Москва

(4) Парсаданова Э.Л., 2903410@mail.ru, ГБУЗ «Сахалинский областной онкологический диспансер», Южно-Сахалинск

(5) Турганова М.В., kidneycancer@yandex.ru, ГБУЗ НО «Новосибирский областной клинический онкологический диспансер», Новосибирск

(6) Петкау В.В., vpetkau@yandex.ru, ГБУЗ СО «Свердловский областной онкологический диспансер», Екатеринбург

(7) Товбик Н.А., blag-xto@mail.ru, ГАУЗ АО «Амурский областной онкологический диспансер», Благовещенск

(8) Ткачева Е.В., kidneycancer@yandex.ru, ГБУЗ «Приморский краевой онкологический диспансер», Владивосток

(9) Новикова О.Ю., novikova_oy@kkco.khv.ru, Хабаровский онкологический диспансер, Хабаровск

(10) Сафина С.З., ksafin@mail.ru, ГАУЗ «Республиканский клинический онкологический диспансер Минздрава Республики Татарстан им. профессора М.З. Сигала», Казань

(11) Тимофеев И.В., tsimafeyeu@gmail.com, АНО «Бюро по изучению рака», Москва

Ключевые слова

рак почки, метастазы, авелумаб, акситиниб, первая линия иммунотаргетной терапии

Актуальность

В рандомизированном исследовании III фазы комбинация авелумаба и акситиниба значительно улучшила выживаемость без прогрессирования (ВБП) и частоту объективных ответов (ЧОО) у пациентов с метастатическим светлоклеточным почечно-клеточным раком (мПКР) и была одобрена в качестве терапии первой линии [1].

Цель

Целью наблюдательного исследования RAVE-Renal была оценка эффективности и безопасности авелумаба и акситиниба в реальной российской практике (RWD).

Материалы и методы

Включение пациентов производилось в 10 центрах. Данные были собраны онлайн анонимно. Основными критериями включения были мПКР, отсутствие предшествующей терапии и возраст ≥ 18 лет. Безопасность и эффективность оценивались у всех пациентов, получивших хотя бы одну дозу авелумаба и акситиниба. Первичными конечными точками были ЧОО и ВБП. Общая выживаемость (ОВ) и частота нежелательных явлений были вторичными конечными точками.

Результаты

На момент первой оценки данных (31 января 2023 г.) было включено и пролечено 100 пациентов с мПКР. Медина возраста составила 61 год (разброс от 45 до 74 лет). Больные были в основном мужчинами (76%), с нефрэктомией в анамнезе (85%), имели метастазы в двух и более органах (78%), включая кости (15%), печень (8%), головной мозг (2%) и медиану отношения нейтрофилов к лимфоцитам (NLR) 1,64 (диапазон 1,02–2). Риск по критериям IMDC был оценен у 82 пациентов, из которых 24 (29%), 45 (55%) и 13 (16%) пациентов имели благоприятный, промежуточный и плохой прогноз соответственно. Медиана числа инфузий авелумаба составила 6 (диапазон от 2 до 25). При медиане наблюдения 9,4 мес ЧОО составила 40% (95% ДИ: 29,5–53,7). Полного и частичного ответа достигли 2 и 38 пациентов соответственно. Кроме того, стабилизация болезни (СБ) была зарегистрирована в 53 (53%) случаях. Частота контроля над болезнью (ответы + СБ) составила 93%. ЧОО была выше у пациентов с NLR ниже медианы, чем у пациентов со средним уровнем или выше. Медиана ВБП у оцененных пациентов составила 15,0 мес. (95% ДИ 7,23–22,78). Медиана ОВ не была достигнута. Нежелательные явления любой степени тяжести во время лечения возникли у 74 из 83 пациентов (89,2%); нежелательные явления III степени и выше, связанные с терапией, отмечались у 8 пациентов (9,6%).

Выводы

В настоящем российском исследовании были достигнуты похожие показатели ЧОО и ВБП, как и в регистрационном исследовании у больных мПКР, получавших терапию авелумабом и акситинибом в первой линии. Комбинация хорошо переносилась. Дальнейшее наблюдение за пациентами в исследовании продолжается.

Использованная литература

1. Choueiri TK, Motzer RJ, Rini BI, et al. Updated efficacy results from the JAVELIN Renal 101 trial: first-line avelumab plus axitinib versus sunitinib in patients with advanced renal cell carcinoma // Ann Oncol. 2020 Aug;31(8):1030-1039.

Редкое нежелательное явление на фоне двойной иммунотерапии метастатического рака почки

Авторы:

- (1) Харрисон Елена Юрьевна, elenahoff77@rambler.ru, АНО ЦКБ Святителя Алексия, Москва
- (2) Калпинский Алексей Сергеевич, dr.Kalpinskiytrial@gmail.com, МНИОИ им. П.А. Герцена, Москва
- (3) Мыслевцев Игорь Валерьевич, moi2003@mail.ru, АНО ЦКБ Святителя Алексия, Москва
- (4) Бурмистров Дмитрий Сергеевич, burmistrovd@inbox.ru, АНО ЦКБ Святителя Алексия, Москва
- (5) Андрианов Андрей Николваевич, mailandrianov@gmail.com, АНО ЦКБ Святителя Алексия, Москва
- (6) Илюшин Андрей Леонидович, АНО ЦКБ Святителя Алексия, Москва
- (7) Ширукова Ирина Хажмуратовна, spirit509@mail.ru, АНО ЦКБ Святителя Алексия, Москва
- (8) Черткова Ярослава Леонидовна, yaris4@mail.ru, АНО ЦКБ Святителя Алексия, Москва

Ключевые слова

иммунотерапия, нежелательные явления, тромбоцитопения

Актуальность

В настоящее время нет четких правил выбора первой линии, зачастую врачи основываются на фактическом наличии препаратов, наличии опыта или боязни возникновения нежелательных явлений (НЯ) на фоне комбинированной иммунотерапии. Использование в рутинной практике иммунотерапии заставило нас более внимательно относиться к жалобам, осмотру пациентов, контролю гормонального статуса, биохимических показателей и сердечной деятельности. В литературе все чаще стали встречаться описания случаев «редких» НЯ на фоне иммунотерапии.

Цель

Оценка влияния отмены иммунотерапии на фоне редкого НЯ на достижение объективного ответа.

Материалы и методы

У мужчины 64 лет при обследовании от февраля 2021 г. выявлено новообразование правой почки 93×70×83 мм, вовлекающее синус почки, распространяющееся до мягких тканей спины, краниально прилегающее к ножке диафрагмы; медиальнее правой почки, по задней поверхности нижней полой вены конгломерат л/у 55×50×95 мм; ретрокуральный л/у 35×23×20 мм; выявлено 2 метастатических очага печени в S4a до 6 мм, S7/S6 до 14 мм; практически во всех позвонках определяются очаги округлой формы патологического сигнала. ИГХ (биопсия почки и печени от февраля 2021 г.): дедифференцированная карцинома почки. В марте 2021 г. госпитализирован для коррекции общего состояния (ECOG — 3), обусловленного болевым синдромом с анемией тяжелой степени (гемоглобин 69 г/л) и лейкоцитозом $13,2 \cdot 10^9/\text{л}$ (нейтрофилы $7,8 \cdot 10^9/\text{л}$). По шкале IMDC отмечено четыре фактора неблагоприятного прогноза. С марта 2021 г. проведено 4 курса двойной иммунотерапии, на фоне лечения отмечена легкая степень тромбоцитопении, других НЯ не выявлено. Далее продолжена поддерживающая иммунотерапия, отмечено нарастание степени НЯ (тромбоциты $60 \cdot 10^9/\text{л}$). Проведен курс коррекции НЯ (ГКС в дозе 1 мг/кг 7 дней) до легкой степени тромбоцитопении. Принято решение о попытке возобновления иммунотерапии под лабораторным контролем. С августа 2021 г. на фоне иммунотерапии отмечено развитие тяжелой степени тромбоцитопении (тромбоциты $21 \cdot 10^9/\text{л}$) с явлениями геморрагического синдрома (петехиальная сыпь на кожных покровах в области сгибаемых поверхностей локтевых и коленных суставов). Совместно с гематологом принято решение о прекращении иммунотерапии. Проведена коррекция НЯ (ГКС 1 мг/кг) с восстановлением показателей до нормы в течении 2 мес.

Результаты

На 24-й неделе после отмены лечения на фоне НЯ проведено контрольное обследование — частичный ответ в виде уменьшения очагов на 50% по критериям iRECIST. В течении 15 мес с момента отмены лечения сохраняется контроль над заболеванием.

Выводы

Клиническое наблюдение доказало эффективность назначения двойной иммунотерапии пациенту с диагнозом «рак почки» неблагоприятного прогноза и отягощенного соматического статуса. Возникшее НЯ оказалось одним из показателей достижения объективного ответа, несмотря на отмену проводимой терапии на фоне тромбоцитопении.

Список литературы

1. Калпинский А.С., Мыслевцев И.В., Андрианов А.Н., Нюшко К.М., Головащенко М.П., Воробьев Н.В., Черткова Я.Л., Ширукова И.Х., Усанова Е.Ю., Алексеев Б.Я. Опыт применения комбинированной иммунотерапии в 1-й линии у больных метастатическим почечно-клеточным раком. Онкоурология. 2021;17(3):47-63. <https://doi.org/10.17650/1726-9776-2021-17-3-47-63>
2. Schneider, B.J., Naidoo, J., Santomasso, B.D. et al. Management of Immune-Related Adverse Events in Patients Treated With Immune Checkpoint Inhibitor Therapy: ASCO Guideline Update // J. Clin. Oncol. 2021, 39, 4073–4126.
3. Katharina Leucht, Nalyan Ali, Susan Foller, Marc-Oliver Grimm Management of Immune-Related Adverse Events from Immune-Checkpoint Inhibitors in Advanced or Metastatic Renal Cell Carcinoma. Cancers 2022, 14(18), 4369; <https://doi.org/10.3390/cancers14184369>

ОПУХОЛИ МОЧЕПОЛОВОЙ СИСТЕМЫ (НЕПРОСТАТИЧЕСКИЙ): ХИРУРГИЧЕСКОЕ ЛЕЧЕНИЕ

Робот-ассистированные цистэктомии в лечении больных раком мочевого пузыря: опыт одного центра

Авторы:

(1) Грицкевич Александр Анатольевич, grekaa@mail.ru, ФГБУ «НМИЦ хирургии им. А.В. Вишневского» Минздрава России, ФГАОУ ВО «Российский университет дружбы народов», Москва

(2) Байтман Татьяна Павловна, bit.t@mail.ru, ФГБУ «НМИЦ хирургии им. А.В. Вишневского» Минздрава России, ФГАОУ ВО «Российский университет дружбы народов», Москва

(3) *Оганян Вардан Аршавирович*, vardan_94@mail.ru, ФГБУ «НМИЦ хирургии им. А.В. Вишневского» Минздрава России, Москва

(4) *Костин Андрей Александрович*, kostin@nmirc.ru, ФГАОУ ВО «Российский университет дружбы народов», Москва

Ключевые слова

мышечно-инвазивный рак мочевого пузыря, робот-ассистированная цистэктомия, радикальная цистэктомия, деривация мочи

Актуальность

Радикальная цистэктомия (ЦЭ) с тазовой лимфаденэктомией является операцией выбора при мышечно-инвазивном, рецидивирующем и/или с высоким риском прогрессирования неммышечно-инвазивном раке мочевого пузыря (РМП). Робот-ассистированные цистэктомии (РАЦЭ) малоинвазивны и эргономичны, что выгодно отличает их от открытых и лапароскопических ЦЭ.

Цель

Оценить онкологические и функциональные результаты РАЦЭ у больных РМП в НМИЦ хирургии им. А.В. Вишневского.

Материалы и методы

В исследование включено 12 больных раком мочевого пузыря. Все пациенты проходили лечение в 2020–2022 гг., 11 (91,7%) мужчин и 1 (8,3%) женщина. Средний возраст пациентов составил 65,6±4,9 года.

Результаты

Выбор метода деривации мочи зависел от возраста пациента, сопутствующей патологии, распространенности опухолевого процесса, а также функционального состояния верхних и нижних мочевыводящих путей. Уретерокутанеостомия (УКС) была выполнена 4 (33,3%) пациентам, гетеротопическая пластика (операция Брикера) — 4 (33,3%) пациентам; 4 (33,3%) пациентам выполнено формирование ортотопического резервуара по методике Штудера. Средняя продолжительность операции составила 392,1 мин (225–675). Длительность оперативного вмешательства зависела от выбранной методики отведения мочи. РАЦЭ с формированием искусственного мочевого пузыря по методике Штудера были самыми длительными: их средняя продолжительность составляла 545+92,5 мин, что почти в 2 раза больше, чем РАЦЭ с УКС. В среднем объем кровопотери при РАЦЭ составил 237,5 мл (100–700). Максимальный объем кровопотери отмечен у пациентов с формированием искусственного мочевого пузыря, минимальный — при УКС. Осложнения в раннем послеоперационном периоде отмечены в 4 (36,4%) случаях. Преобладали адаптационные пиелонефриты — 3 (27,3%), имел место 1 (9,1%) случай диспептического расстройства. При контрольных плановых обследованиях поздние осложнения не выявлены. По данным ПГИ, у 2 (16,7 %) пациентов выявлена стадия pT1, у 5 (41,6 %) — pT2, у 3 (25 %) — pT3, у 2 (16,7 %) — pT4. Регионарные метастазы выявлены у 3 (25%) пациентов. Во всех случаях подтверждена мышечно-инвазивная уротелиальная карцинома high-grade. Один пациент погиб от прогрессирования РМП через 1,5 года после операции.

Выводы

РАЦЭ — одна из наиболее предпочтительных процедур для лечения мышечно-инвазивного РМП. Роботические операции, отличающиеся меньшей инвазивностью и травматичностью, большей прецизионностью и эргономичностью, продолжают развиваться, становясь частью повседневной практики специализированных центров. Усовершенствование техники операций и повышение их доступности — основные направления развития современной роботической хирургии и роботической цистэктомии в частности.

Список литературы

1. Chang SS, Bochner BH, Chou R, Dreicer R, Kamat AM, Lerner SP, et al. Treatment of non-metastatic muscle-invasive bladder cancer: AUA/ASCO/ASTRO/SUO guideline. *J Urol* 2017;198(3):552-9. <https://doi.org/10.1016/j.juro.2017.04.086>
2. Gul ZG, Katims AB, Winoker JS, Wiklund P, Waingankar N, Mehrazin R. Robotic assisted radical cystectomy versus open radical cystectomy: a review of what we do and don't know. *Transl Androl Urol*. 2021 May;10(5):2209-2215. DOI: 10.21037/tau.2019.11.32
3. Parekh DJ, Reis IM, Castle EP, Gonzalgo ML, Woods ME, Svatek RS, et al. Robot-assisted radical cystectomy versus open radical cystectomy in patients with bladder cancer (RAZOR): an open-label, randomised, phase 3, non-inferiority trial. *Lancet*. 2018 Jun 23;391(10139):2525-2536. DOI: 10.1016/S0140-6736(18)30996-6.
4. Menon M, Hemal AK, Tewari A, Shrivastava A, Shoma AM, Abol-Ein H, et al. Robot-assisted radical cystectomy and urinary diversion in female patients: technique with preservation of the uterus and vagina. *J Am Coll Surg* 2004;198(3):386-93. <https://doi.org/10.1016/j.jamcollsurg.2003.11.010>.

5. Beecken WD, Wolfram M, Engl T, Bentas W, Probst M, Blaheta R, et al. Robotic-assisted laparoscopic radical cystectomy and intra-abdominal formation of an orthotopic ileal neobladder. *Eur Urol* 2003;44(3):337-9. [https://doi.org/10.1016/s0302-2838\(03\)00301-4](https://doi.org/10.1016/s0302-2838(03)00301-4)

Коррекция и предупреждение синдрома ишемии — реперфузии при резекции почки

Авторы:

- (1) Попов Сергей Валерьевич, doc.popov@gmail.com, СПб ГБУЗ КБ Святителя Луки, Санкт-Петербург
(2) Гусейнов Руслан Гусейнович, rusfa@yandex.ru, ФГБОУ ВО «Санкт-Петербургский государственный университет», Санкт-Петербург
(3) Дунаев Андрей Викторович, dunaev@bmccenter.ru, ФГБОУ ВО «Орловский государственный университет им. И.С. Тургенева», Орёл
(4) Потапова Елена Владимировна, potapova_ev_ogu@mail.ru, ФГБОУ ВО «Орловский государственный университет им. И.С. Тургенева», Орёл
(5) Жеребцов Евгений Андреевич, zherebzow@gmail.com, ФГБОУ ВО «Орловский государственный университет им. И.С. Тургенева», Орёл
(6) Винокуров Андрей Юрьевич, dunaev@bmccenter.ru, ФГБОУ ВО «Орловский государственный университет им. И.С. Тургенева», Орёл
(7) Сивак Константин Владимирович, kvshivak@gmail.com, СПб ГБУЗ КБ Святителя Луки, Санкт-Петербург
(8) Перепелица Виталий Владимирович, perepelitsa_vit@mail.ru, СПб ГБУЗ КБ Святителя Луки, Санкт-Петербург
(9) Буненков Николай Сергеевич, bunenkov2006@gmail.com, СПб ГБУЗ КБ Святителя Луки, Санкт-Петербург

Ключевые слова

ишемия-реперфузия, рак почки, фумарат натрия

Актуальность

Контроль состояния ренальной ткани, а также разработка фармакологических способов коррекции функционального состояния почки во время тепловой ишемии при резекции почки по поводу рака являются актуальными вопросами современной онкоурологии.

Цель

Анализ результатов нефропротекторной активности натрия фумарата при лапароскопической резекции почки с тепловой ишемией на клеточном и органном уровне, в том числе с использованием методов оптической диагностики.

Материалы и методы

С марта 2014 г. по март 2023 г. в больнице Святителя Луки по поводу почечно-клеточного рака в стадии T1a–b прооперированы 314 пациентов в возрасте от 49 до 78 лет. С учетом времени тепловой ишемии и медикаментозного сопровождения лапароскопической резекции почки сформировано 6 групп больных, у которых оценивали содержание в сыворотке крови и моче ренального биомаркера NGAL, цистатина С, KIM-1 маркера L-FABP, креатинина. Дополнительно методом флуоресцентной спектроскопии с временным разрешением были сформированы две группы: контрольная и пациенты, получающие антигипоксантажную инфузию 15% натрия фумарата.

Результаты

У всех пациентов по результатам анализов крови было выявлено, что выраженность нарушений находилась в прямой зависимости от времени тепловой ишемии почки и состава фармакологической защиты. Наилучшее качество нефропротекции получено при использовании 15% натрия фумарата. Измерения в контрольной группе, где проводилась дополнительная диагностика методом флуоресцентной спектроскопии с временным разрешением, показали воспроизводимые статистически значимые изменения продолжительности жизни флуоресценции τ_2 . В группе без нефропротекторной коррекции параметр увеличивался во время ишемии, а затем резко падал на этапе реперфузии. По измеренному времени жизни флуоресценции оценивались соответствующие изменения клеточного отношения НАДФН/НАДН. Количественная оценка короткоживущей

компоненты $\alpha 1$, используемая для оценки НАДФН не связанного с белком, также увеличивалась во время ишемии и снижалась при снятии окклюзии. В результате выполнения этапа исследований на клеточном уровне было показано, что натрия фумарат выступает в качестве акцептора электронов при отсутствии кислорода в момент создания тепловой ишемии.

Выводы

Исследования, основанные на биохимическом анализе крови, интраоперационном измерении спектрально-временных характеристик ренальной ткани с помощью методов флуоресцентной спектроскопии с временным разрешением, а также изучении механизмов действия натрия фумарата в клеточных культурах с моделированием условий гипоксии, свидетельствуют о высокой нефропротекторной активности фумаровой кислоты, целесообразности и оправданности его применения при хирургических вмешательствах, связанных с необходимостью тепловой ишемии. Исследование выполнено при поддержке РФФИ в рамках проекта № 21-15-00325.

Список литературы

1. R.H. Thompson et al. Renal function after partial nephrectomy: effect of warm ischemia relative to quantity and quality of preserved kidney, *Urology*, vol. 79(2), pp. 356-360, 2012.
2. E.A. Zherebtsov, S.V. Popov, R.G. Guseinov, V.V. Shupletsov, K.Y. Kandurova, V.V. Perepelitsa et al. Fluorescence lifetime measurements for kidney ischemia monitoring in minimally invasive surgery. 2022 International Conference Laser Optics (ICLO). DOI. 10.1109/ICLO54117.2022.9840053.

Лапароскопическая, робот-ассистированная забрюшинная лимфаденэктомия у пациентов с герминогенными опухолями яичка

Авторы:

- (1) *Кодрул Елизавета Николаевна*, kodrul.liza@mail.ru, ФГБОУ ВО «Первый Санкт-Петербургский государственный медицинский университет им. академика И.П. Павлова» Минздрава России, Санкт-Петербург
- (2) *Андропова Мария Павловна*, androp.99@mail.ru, ФГБОУ ВО «Первый Санкт-Петербургский государственный медицинский университет им. академика И.П. Павлова» Минздрава России, Санкт-Петербург
- (3) *Мамиджев Эльдар Мухамедович*, mamidjev@mail.ru, ФГБУ «НМИЦ онкологии им. Н.Н. Петрова» Минздрава России, Санкт-Петербург

Ключевые слова

несеминома, герминогенная опухоль яичка, лапароскопическая забрюшинная лимфаденэктомия, робот-ассистированная лимфаденэктомия

Актуальность

В настоящее время отмечается рост заболеваемости герминогенными опухолями яичка, однако уровень выживаемости составляет 90% при своевременном лечении. Согласно последним рекомендациям NCCN, проведение забрюшинной лимфаденэктомии (ЗЛАЭ) является одним из вариантов лечения несеминомной опухоли яичка I стадии, II стадии при отрицательных опухолевых маркерах у некоторых пациентов. Также операция может быть проведена у пациентов с опухолью II стадии с отрицательными опухолевыми маркерами, если после первичной химиотерапии определяются резидуальные опухолевые массы по данным КТ. Малоинвазивные доступы не рекомендованы NCCN и EAU, однако, согласно последним исследованиям, при начальной стадии рака яичка уровень безрецидивной выживаемости не отличается от открытого доступа и имеются преимущества в виде уменьшения болевого синдрома и осложнений, ускоренного восстановления, улучшения эстетических свойств.

Цель

Оценить результаты проведения малоинвазивной ЗЛАЭ у пациентов с опухолью яичка с точки зрения безопасности, целесообразности и долгосрочности онкологических результатов.

Материалы и методы

В исследование включено 72 пациента, которым была выполнена в период с 2014 по 2022 г. в НМИЦ онкологии им. Н.Н. Петрова эндоскопическая ЗЛАЭ. Медиана возраста $33 \pm 9,5$ года (26–39). В зависимости от операционного доступа пациенты разделены на робот-ассистированный (Р-ЗЛАЭ) — 5 (6,9%) пациентов и лапароскопический (Л-ЗЛАЭ) — 67 (93,1%) пациентов. Мы проанализировали возраст, клиническую стадию заболевания, длительность операции, объем кровопотери, осложнения, выживаемость, наличие рецидива.

Результаты

Распределение пациентов в зависимости от стадии заболевания: IA стадия — 4 (5,6%); IB — 2 (2,8%); IS — 4 (5,6%); IIA — 25 (34,7%); IIB — 14 (19,4%); IIC — 5 (6,9%). В период с 2014 по 2016 г. до внесенных поправок в ЕАУ о нежелательности выполнения Л-ЗЛАЭ и Р-ЗЛАЭ были выполнены операции у пациентов с IIIA стадией — 7 (12,5%) пациентов; IIIB стадией — 3 (4,2%); IIIC — 8 (11,1%) пациентов. 71 (98,6%) пациенту проведена неoadъювантная химиотерапия. Медиана длительности операции составила 310±35 мин при Р-ЗЛАЭ и 195±75,9 мин при Л-ЗЛАЭ, средняя кровопотеря при Р-ЗЛАЭ — 550±251,4 мл, Л-ЗЛАЭ — 380±159 мл. Было зарегистрировано 12 интраоперационных осложнений. Осложнения в послеоперационном периоде отмечались у 20 (27,8%) пациентов. Десятилетняя выживаемость составила 95,1%. Безрецидивная выживаемость — 93,8% с медианой развития местного рецидива через 19,5 мес. Прогрессирование наступило в 7 (9,8%) случаях. Медиана до прогрессирования составила 18,2±5,7 мес.

Выводы

Учитывая наши клинические данные, лапароскопическая робот-ассистированная лимфаденэктомия у пациентов с герминогенными опухолями яичка I–II стадии является относительно безопасным и радикальным методом.

Список литературы

1. Матвеев В. Б., Волкова М. И., Аракелян Г. А., Файнштейн И. А., Сергеев Ю. С., Федянин М.Ю. и соавт. Результаты забрюшинной лимфаденэктомии у больных распространенными несеминомными герминогенными опухолями яичка с неполным радиологическим и серологическим ответом на химиотерапию. Злокачественные опухоли. 2021 ; 11 (2) : 27–3.
2. Трякин Алексей А., Федянин Михаил Ю., Буланов Анатолий А., Матвеев Всеволод Б., Сергеев Юрий С., Файнштейн Игорь А., Кашия Шалва Р., Курмуков Илдар А., Захарова Татьяна И., Тюляндин Сергей А. Лечение больных несеминомными герминогенными опухолями неблагоприятной прогностической группы с большой распространенностью опухолевого процесса // Злокачественные опухоли. 2017. №3.
3. Abdul-Muhsin, Haidar M et al. Robot-assisted retroperitoneal lymph node dissection in testicular cancer. Journal of surgical oncology vol. 112,7 (2015): 736-40. DOI: 10.1002/jso.24018.
4. Corona Montes VE, Pastore AL, Gausa L, Rodríguez-Faba O, Breda A, Palou J. Robot assisted retroperitoneal lymph node dissection after adjuvant therapy: different indications. Minerva Urol Nefrol 2017;69:153-8. DOI: 10.23736/S0393-2249.16.02740-5.
5. Kamel, Mohamed H et al. Post-Chemotherapy Robotic Retroperitoneal Lymph Node Dissection: Institutional Experience // Journal of endourology vol. 30,5 (2016): 510-9. DOI: 10.1089/end.2015.0673.
6. Li, Roger et al. Robotic Postchemotherapy Retroperitoneal Lymph Node Dissection for Testicular Cancer. European urology oncology vol. 4,4 (2021): 651-658. DOI: 10.1016/j.euo.2019.01.014.
7. Mir, Maria Carmen et al. Robot-assisted laparoscopic retroperitoneal lymph node dissection for left clinical stage I non-seminomatous germ cell testicular cancer: focus on port placement and surgical technique. International journal of urology: official journal of the Japanese Urological Association vol. 21,2 (2014): 212-4. DOI: 10.1111/iju.12249.
8. Mittakanti, Harsha R, and James R Porter. "Robotic retroperitoneal lymph node dissection for testicular cancer: feasibility and latest outcomes." Current opinion in urology vol. 29,2 (2019): 173-179. doi: 10.1097/MOU.0000000000000582
9. Mittakanti HR, Porter JR. Robot-assisted laparoscopic retroperitoneal lymph node dissection: a minimally invasive surgical approach for testicular cancer. Transl Androl Urol 2020;9 (Suppl 1): S66-S73. DOI: 10.21037/tau.2019.12.36.
10. Pearce, Shane M et al. Safety and Early Oncologic Effectiveness of Primary Robotic Retroperitoneal Lymph Node Dissection for Nonseminomatous Germ Cell Testicular Cancer. European urology vol. 71,3 (2017): 476-482. DOI: 10.1016/j.eururo.2016.05.017.
11. Pini, G., Matin, S. F., Suardi, N., Desai, M., Gill, I., Porter, J., ... Porpiglia, F. (2016). Robot assisted lymphadenectomy in urology: pelvic, retroperitoneal and inguinal. Minerva Urology and Nephrology, 69 (1).
12. Rocco NR, Stroup SP, Abdul-Muhsin HM, Marshall MT, Santomauro MG, Christman MS, L'Esperance JO, Castle EP. Primary robotic RLPND for nonseminomatous germ cell testicular cancer: a two-center analysis of intermediate oncologic and safety outcomes. World J Urol. 2020 Apr;38(4):859-867. DOI: 10.1007/s00345-019-02900-w. Epub 2019 Sep 9. PMID: 31502033.
13. Rodrigues GJ et al., Robot-assisted retroperitoneal lymphadenectomy: The state of art, Asian Journal of Urology, <https://doi.org/10.1016/j.ajur.2020.09.002>
14. Tamhankar, Ashwin Sunil et al. Therapeutic supine robotic retroperitoneal lymph node dissection for post-chemotherapy residual masses in testicular cancer: technique and outcome analysis of initial experience. // Journal of robotic surgery vol. 13,6 (2019): 747-756.
15. Testicular Cancer, Version 1. 2022, NCCN Clinical Practice Guidelines in Oncology.
16. Tselos, Aggelos et al. Robot-Assisted Retroperitoneal Lymphadenectomy in Testicular Cancer Treatment: A Systematic Review // Journal of laparoendoscopic & advanced surgical techniques. Part A vol. 28,6 (2018): 682-689. DOI: 10.1089/lap.2017.0672.
17. Stepanian, Sevan et al. Robot-assisted Laparoscopic Retroperitoneal Lymph Node Dissection for Testicular Cancer: Evolution of the Technique. European urology vol. 70,4 (2016): 661-667. DOI: 10.1016/j.eururo.2016.03.031.
18. Wertz RP, Pearce SM, Eggener SE. Indications, evolving technique, and early outcomes with robotic retroperitoneal lymph node dissection. Curr Opin Urol. 2018 Sep;28(5):461-468. DOI: 10.1097/MOU.0000000000000530. PMID: 29979235.

Результаты оперативного лечения пациентов с новообразованиями, осложненными тромбозом нижней полой вены

Авторы:

(1) Грицкевич Александр Анатольевич, grecka@mail.ru, ФГБУ «НМИЦ хирургии им. А.В. Вишневского» Минздрава России, ФГАОУ ВО «Российский университет дружбы народов», Москва

(2) Полотбек уулу Жолболду, jolboldu94.01@gmail.com, ФГБУ «НМИЦ хирургии им. А.В. Вишневского» Минздрава России, Москва

(3) Чевина Алина Андреевна, a.chevina@mail.ru, ФГБУ «НМИЦ хирургии им. А.В. Вишневского» Минздрава России, Москва

(4) Рагузина Влада Юрьевна, vlada94@bk.ru, ФГБУ «НМИЦ хирургии им. А.В. Вишневского» Минздрава России, Москва

(5) Карельская Наталья Александровна, karelskaya.n@yandex.ru, ФГБУ «НМИЦ хирургии им. А.В. Вишневского» Минздрава России, Москва

(6) Степанова Юлия Александровна, stepanovaua@mail.ru, ФГБУ «НМИЦ хирургии им. А.В. Вишневского» Минздрава России, Москва

(7) Монаков Дмитрий Михайлович, gvkg-monakov@mail.ru, ФГБУ «НМИЦ хирургии им. А.В. Вишневского» Минздрава России, ФГАОУ ВО «Российский университет дружбы народов», Москва

(8) Байтман Татьяна Павловна, bit.t@mail.ru, ФГБУ «НМИЦ хирургии им. А.В. Вишневского» Минздрава России, ФГАОУ ВО «Российский университет дружбы народов», Москва

(9) Хромова Станислава Владимировна, 13stasia@gmail.com, ФГБУ «НМИЦ хирургии им. А.В. Вишневского» Минздрава России, Москва

Ключевые слова

почечно-клеточный рак, опухолевый тромб, нижняя полая вена, оперативное лечение

Актуальность

Лечение пациентов опухолевым тромбом в нижней полой вене (НПВ) остается непростой задачей, требующей индивидуального подхода в каждом случае.

Цель

Оценить эффективность и безопасность хирургического лечения пациентов с опухолевым тромбом в НПВ при различных уровнях его распространения.

Материалы и методы

Проведен анализ результатов лечения 91 пациента, 68 (74,7%) мужчин и 23 (25,3%) женщины, которые проходили лечение в НМИЦ хирургии им. А.В. Вишневского в период с 2012 по 2022 г. Средний возраст пациентов — 60,9±9,1 года. По классификации опухолевых тромбов НМИЦ онкологии им. Н.Н. Блохина уровень 0 был у 24 (26,4%) пациентов, I — у 21 (23,1%), II — у 16 (17,6%), IIIa — у 15 (16,5%), IIIb — у 7 (7,7%), IIIc — у 1 (1,1%), IVa — у 1 (1,1%), IVb — у 4 (4,4%), IVc — у 2 (2,2%) пациентов. На момент проведения оперативного вмешательства у 47 (51,6%) пациентов имелись отдаленные метастазы.

Результаты

При тромбах 0 и I уровня выполнялось краевое отжатие НПВ. У пациентов с тромбом III-IV уровня производилась мобилизация правой доли печени, накладывался турникет на НПВ и выполнялось пережатие гепатодуоденальной связки. При уровне IVc головка тромба из предсердия удалялась атриотомическим доступом без искусственного кровообращения (ИК) в 4 (4,4%) случаях, а в 3 (3,3%) — в условиях ИК без кардиopleгии. После выполнения тромбэктомии ушивание дефекта стенки НПВ с сохранением ее просвета осуществлено 73 (80,2%) пациентам, циркулярная резекция НПВ с сохранением оттока по левой почечной вене (ПВ) выполнена в 5 (5,5%) случаях, с ее перевязкой — 3 (3,3%) пациентам, с замещением НПВ синтетическим протезом — в 2 (2,2%) случаях. Среднее время операции — 294 мин (105–715). Средний объем кровопотери — 1178 мл (100–18 000). У 1 (1,1%) пациента интраоперационно отмечена выраженная кровопотеря, что потребовало проведения массивной гемотрансфузии. Интраоперационных летальных исходов не было. Послеоперационные осложнения имели место у 13 (14,3%) пациентов: II степени по Clavien–Dindo развились у 9 (9,9%), IIIb — у 1 (1,1%), IVa — у 2 (2,2%), V степени — у 1 (1,1%) — летальный исход на 3-е сутки после операции из-за инфаркта миокарда. Светлоклеточный вариант ПКР диагностирован у 77 (84,6%) пациентов, папиллярный — у 8 (8,8%), аденокортикальная

карцинома надпочечника — у 5 (5,5%) и злокачественная ангиолипома — у 1 (1,1%) пациента. Медиана наблюдения составила $58,7 \pm 19,1$ мес. Прогрессирование онкологического процесса верифицировано у 1 (1,1%) пациента.

Выводы

Удаление опухолевого тромба из НПВ, независимо от его протяженности, может считаться эффективным и безопасным оперативным вмешательством, которое остается технически сложным, требует мультидисциплинарного подхода и должно выполняться в центрах, имеющих опыт лечения таких пациентов.

Список литературы

1. Давыдов М.И., Матвеев В.Б., Матвеев Б.П. Хирургическое лечение рака почки, осложненного венозной инвазией (пособие для врачей). М., 2003. 24 с.
2. Blute M.L., Boorjian S.A., Leibovich B.C. Results of inferior vena caval interruption by greenfield filter, ligation or resection during radical nephrectomy and tumor thrombectomy // J Urol 2007;178(2):440–5. DOI: 10.1016/j.juro.2007.03.121. PMID: 17561151.
3. Давыдов М.И., Матвеев В.Б., Волкова М.И. и др. Хирургическое лечение рака почки, осложненного опухолевым венозным тромбозом III и IV уровней. 2016; 4(12): 21–34.
4. Leibovich B.C., Lohse C.M., Chevillat J.C., et al. Renal Cell Carcinoma with Inferior Vena Cava Extension: Can Classification Be Optimized to Predict Perioperative Outcomes? // Kidney Cancer 2020;4(2): 111 — 115. <https://doi.org/10.3233/KCA-190070>
5. Котов С.В., Кириенко А.И., Юсуфов А.Г. и др. Интраоперационные и онкологические результаты лечения пациентов с почечно-клеточным раком и распространением опухолевого тромба по венозной системе // Онкоурология 2018;14(1):57–67.
6. Давыдов М.И., Матвеев В.Б., Волкова М.И. и др. Резекция нижней полой вены у больных раком почки с массивным опухолевым венозным тромбозом // Онкоурология 2018;14(2):15–25.

Интраоперационный контроль состояния ткани почки при органосохраняющем лечении рака путем эндогенной флуоресценции

Авторы:

- (1) Попов Сергей Валерьевич, doc.popov@gmail.com, СПб ГБУЗ КБ Святителя Луки, Санкт-Петербург
- (2) Жеребцов Евгений Андреевич, zherebzow@gmail.com, ФГБОУ ВО «Орловский государственный университет им. И.С. Тургенева», Орёл
- (3) Шуплецов Валерий Витальевич, zherebzow@gmail.com, ФГБОУ ВО «Орловский государственный университет им. И.С. Тургенева», Орёл
- (4) Гусейнов Руслан Гусейнович, rusfa@yandex.ru, ФГБОУ ВО «Санкт-Петербургский государственный университет», Санкт-Петербург
- (5) Сивак Константин Владимирович, kvsivak@gmail.com, СПб ГБУЗ КБ Святителя Луки, Санкт-Петербург
- (6) Перепелица Виталий Владимирович, perepelitsa_vit@mail.ru, СПб ГБУЗ КБ Святителя Луки, Санкт-Петербург
- (7) Буненков Николай Сергеевич, bunenkov2006@gmail.com, СПб ГБУЗ КБ Святителя Луки, Санкт-Петербург
- (8) Потапова Елена Владимировна, potapova_ev_ogu@mail.ru, ФГБОУ ВО «Орловский государственный университет им. И.С. Тургенева», Орёл
- (9) Дунаев Андрей Владимирович, inohvat@yandex.ru, ФГБОУ ВО «Орловский государственный университет им. И.С. Тургенева», Орёл

Ключевые слова

интраоперационный мониторинг, тепловая ишемия, нефропротекция

Актуальность

Развитие ишемической патологии связано с клеточным метаболизмом, продукцией активных форм кислорода (АФК) и нарушением функции митохондрий. Необходимость наличия обратной связи на уровне клеточных признаков ишемии для урологов в режиме on-line актуальна при органосохраняющей хирургии опухолей почек.

Цель

Изучение того, как ишемию тканей, оцениваемую по параметрам времени жизни аутофлуоресценции, можно контролировать интраоперационно и использовать для оптимизации хирургического вмешательства.

Материалы и методы

В работе использовалась оптическая измерительная система для интраоперационного мониторинга параметров времени жизни аутофлуоресценции. Система построена с использованием ультрафиолетового (375 нм) пикосекундного лазера, стерилизуемого оптоволоконного зонда, подсистемы коррелированного по времени счета одиночных фотонов (TCSPC). Пациенты были разделены на две группы: контрольную и группу получавших внутривенную антигипоксантную инфузию 15% фумарата натрия. С помощью оптической измерительной системы контролировали время жизни флуоресценции на поверхности почечной паренхимы до и во время наложения окклюзии, а также в течение 20 мин после восстановления кровоснабжения.

Результаты

Введение 15% раствора фумарата натрия вызывало нефропротекторный эффект, выражающийся в снижении уровня липокалина (NGAL) в плазме крови. Показатели контрольной группы продемонстрировали воспроизводимые изменения продолжительности жизни флуоресценции τ_2 . Параметр увеличивался во время ишемии, а затем падал на этапе реперфузии. По измеренному времени жизни флуоресценции оценивались соответствующие изменения клеточного отношения НАДФН/НАДН. Количественная оценка короткоживущей компоненты α_1 , используемая для оценки НАДФН, не связанного с белком, также увеличивалась во время ишемии и снижалась при снятии окклюзии. В группе пациентов, которым до тепловой ишемии почки вводили 15% натрия фумарата, статистически значимых изменений указанных показателей не наблюдалось. Полученные *in vivo* результаты подтверждают, что фумарат натрия способствует поддержанию клеточной энергопродукции и антиоксидантной защиты как при ишемии, так и при реперфузии и оказывает нефропротекторное действие у больных с органосохраняющими вмешательствами.

Выводы

Показанная чувствительность применяемой оптической флуоресцентной системы к изменениям тканей на этапах ишемии и реперфузии подтверждает необходимость дальнейшего изучения методики интраоперационного мониторинга с регистрацией параметров времени жизни флуоресценции. Исследование выполнено при поддержке РНФ в рамках проекта № 21-15-00325.

Список литературы

1. W. Becker et al. Fluorescence lifetime imaging by time correlated single photon counting, *Microscopy Research and Technique*, vol. 63(1), pp. 58-66, 2004.
2. E.A. Zherebtsov, S.V. Popov, R.G. Guseinov, V.V. Shupletsov, K.Y. Kandurova, V.V. Perepelitsa, et al. Fluorescence lifetime measurements for kidney ischemia monitoring in minimally invasive surgery. 2022 International Conference Laser Optics (ICLO). DOI: 10.1109/ICLO54117.2022.9840053.

ОПУХОЛИ МОЧЕПОЛОВОЙ СИСТЕМЫ (ПРЕДСТАТЕЛЬНОЙ ЖЕЛЕЗЫ): КОМБИНИРОВАННОЕ/КОМПЛЕКСНОЕ ЛЕЧЕНИЕ

Потенциал МИКРОРНК внеклеточных везикул мочи для диагностики и оценки эффективности лечения рака предстательной железы

Авторы:

(1) Коношенко Мария Юрьевна, msol@ngs.ru, ФГБУН Институт химической биологии и фундаментальной медицины СО РАН, Новосибирск

(2) Шутко Екатерина Викторовна, e.shutko@g.nsu.ru, ФГБУН Институт химической биологии и фундаментальной медицины СО РАН, ФГАОУ ВО «Новосибирский национальный исследовательский государственный университет», Новосибирск

(3) Сайткулова Милена Максимовна, watermelory@inbox.ru, ФГБУН Институт химической биологии и фундаментальной медицины СО РАН, ФГАОУ ВО «Новосибирский национальный исследовательский государственный университет», Новосибирск

(4) Саллум Гадир, ghadeer.salloum131998@gmail.com, ФГБУН Институт химической биологии и фундаментальной медицины СО РАН, ФГАОУ ВО «Новосибирский национальный исследовательский государственный университет», Новосибирск

(5) *Остальцев Илья Александрович*, ostaltsevi@gmail.com, ФГБУ «НМИЦ им. академика Е.Н. Мешалкина» Минздрава России, Новосибирск

(6) *Мурина Екатерина Александровна*, katyamurina1@gmail.com, ФГБУН Институт химической биологии и фундаментальной медицины СО РАН, Новосибирск

(7) *Пак Светлана Валентиновна*, s_pak@meshalkin.ru, ФГБУ «НМИЦ им. академика Е.Н. Мешалкина» Минздрава России, Новосибирск

(8) *Красильников С.Э.*, professorkrasilnikov@rambler.ru, ФГБУ «НМИЦ им. академика Е.Н. Мешалкина» Минздрава России, Новосибирск

(9) *Лактионов Павел Петрович*, lakt@niboch.nsc.ru, ФГБУН Институт химической биологии и фундаментальной медицины СО РАН, г. ФГБУ «НМИЦ им. академика Е.Н. Мешалкина» Минздрава России, Новосибирск

(10) *Брызгунова Ольга Евгеньевна*, olga.bryzgunova@niboch.nsc.ru, ФГБУН Институт химической биологии и фундаментальной медицины СО РАН, Новосибирск

Ключевые слова

кастрационно-рефрактерный рак предстательной железы, простатэктомия, лучевая терапия, микроРНК, внеклеточные везикулы

Актуальность

Рак предстательной железы (РПЖ) занимает 2-е место по заболеваемости среди онкологических заболеваний мужчин. До настоящего времени не выявлено высокочувствительных и высокоспецифичных маркеров гормончувствительной (ГЧ) и высокоагрессивной кастрационно-рефрактерной (КР) форм РПЖ. Для лечения РПЖ широко используются радикальная простатэктомия (РПЭ) и лучевая терапия (ЛТ). Однако частота рецидивов (20–40% после РПЭ и 31–46% после ЛТ в течение 5 лет) требует поиска надежных маркеров эффективности лечения и ранних рецидивов. Известно, что внеклеточные микроРНК мочи, особенно в составе внеклеточных везикул (ВВ), являются перспективными диагностическими и прогностическими маркерами РПЖ (Konoshenko et al., 2020).

Цель

Целью настоящей работы — разработка диагностических панелей для ГЧ и КР РПЖ на основе оценки экспрессии микроРНК внеклеточных везикул мочи, а также сравнительный анализ ее динамики у больных РПЖ после РПЭ и ЛТ.

Материалы и методы

Исследованы образцы ВВ мочи 18 доноров (ЗД), 21 больного КР РПЖ, 22 больных ГЧ РПЖ до и после РПЭ (через 3 и 6 мес), 10 больных ГЧ РПЖ до и после ЛТ (через 3 и 6 мес). ВВ мочи выделяли с помощью агрегации и осаждения декстраном синим и полиэтиленгликолем. МикроРНК из ВВ выделяли с использованием октановой кислоты. Экспрессия 14 микроРНК, ассоциированных с развитием РПЖ, исследована методом ОТ-ПЦР. Использована парная нормировка экспрессии микроРНК, статистический анализ выполнен с помощью однофакторного дисперсионного анализа ANOVA и дисперсионного анализа для повторных измерений.

Результаты

Выявлены 40 пар микроРНК дифференциально-экспрессированных между донорами и первичными группами больных. Относительная экспрессия 8 пар микроРНК ВВ достоверно отличалась между всеми исследованными группами доноров. На основе полученных данных были сформированы диагностические панели, включающие 6, 4 и 4 пары микроРНК, позволяющие достоверно разделить группы ЗД и ГЧ РПЖ, ГЧ РПЖ и КР РПЖ, ЗД и КР РПЖ соответственно. Обнаружено 35 и 39 пар микроРНК, достоверно изменяющих уровень относительной экспрессии во фракции ВВ мочи больных РПЖ после РПЭ и ЛТ соответственно. Из них основной интерес с точки зрения оценки эффективности лечения представляют собой 6 и 8 пар микроРНК, относительная экспрессия которых после РПЭ и ЛТ соответственно приблизились к таковой у доноров.

Выводы

Таким образом, на основе оценки относительной экспрессии микроРНК внеклеточных везикул мочи сформированы диагностические панели, позволяющие достоверно разделить группы ЗД, ГЧ РПЖ и КР РПЖ. Анализ динамики экспрессии микроРНК после РПЭ и ЛТ выявил потенциальные микроРНК маркеры эффективности РПЭ и ЛТ. Исследование выполнено за счет гранта Российского научного фонда № 23-25-10026, <https://rscf.ru/project/23-25-10026/> в рамках поддержанного правительством Новосибирской области проекта 0000005406995998235120582/ № p-45.

Использованная литература

1. Konoshenko MY, Bryzgunova OE, Lekchnov EA et al. The Influence of Radical Prostatectomy on the Expression of Cell-Free MiRNA // Diagnostics (Basel). 2020 Aug 17;10(8):600.

Анализ осложнений при радикальном лечении локализованных и местнораспространенных форм рака предстательной железы в Республике Башкортостан за 2020–2022 годы

Авторы:

(1) *Измайлов Адель Альбертович*, izmailov75@mail.ru, ГАУЗ Республиканский клинический онкологический диспансер Минздрава РБ, ФГБОУ ВО «Башкирский государственный медицинский университет» Минздрава России, Уфа

(2) *Чапрак Андрей Борисович*, chap343@yandex.ru, ГАУЗ Республиканский клинический онкологический диспансер Минздрава РБ, Уфа,

(3) *Хазиев Айдар Ришатович*, hazievar@onkorb.ru, ГАУЗ Республиканский клинический онкологический диспансер Минздрава РБ, Уфа

(4) *Гончарова Ольга Владимировна*, chap343@yandex.ru, ГАУЗ Республиканский клинический онкологический диспансер Минздрава РБ, Уфа

(5) *Измайлова Светлана Михайловна*, izmailov75@mail.ru, ФГБОУ ВО «Башкирский государственный медицинский университет» Минздрава России, Уфа

(6) *Измайлов Альберт Аделевич*, izmailov75@mail.ru, ФГБОУ ВО «Башкирский государственный медицинский университет» Минздрава России, Уфа

(7) *Хризман Юрий Нусинович*, chap343@yandex.ru, ГАУЗ Республиканский клинический онкологический диспансер Минздрава РБ, Уфа

(8) *Урманцев Марат Фаязович*, hazievar@onkorb.ru, ФГБОУ ВО «Башкирский государственный медицинский университет» Минздрава России, Уфа

Ключевые слова

рак предстательной железы, радикальная простатэктомия, дистанционная лучевая терапия

Актуальность

Рак предстательной железы (РПЖ) — одно из ведущих злокачественных новообразований у мужчин с тенденцией к росту во всем мире [1]. В 2021 г. РПЖ в структуре онкологической заболеваемости как в РФ, так и в Республике Башкортостан занял 2-е место и составил 15,1% [2]. Методами выбора при радикальном лечении локализованных и местнораспространенных форм РПЖ являются радикальная простатэктомия (РПЭ) и дистанционная лучевая терапия (ДЛТ). Многие онкоурологи придерживаются выбора РПЭ как наиболее изученного метода [3]. Однако выполнение РПЭ несет в себе риски развития серьезных осложнений, существенно снижающих качество жизни пациентов, таких как нарушение удержания мочи [4], эректильная дисфункция [5], формирование ректоуретрального свища, лимфоцеле, несостоятельность анастомоза [6]. Отмечается значимая зависимость развития осложнений от опыта оперирующего хирурга [4, 5].

Цель

Оценить количество осложнений при радикальном лечении локализованных и местнораспространенных форм РПЖ в зависимости от выбора метода

Материалы и методы

В Республике Башкортостан выполнено РПЭ в 2020 г. — 297, в 2021 г. — 335, в 2022 г. — 384 случаев. ДЛТ по радикальной программе выполнена в 2020 г. — 58, в 2021 г. — 85, в 2022 г. — 172 случаев.

Результаты

Анализ данных проведенного лечения пациентов с локализованным и местнораспространенным РПЖ показывает следующее: после РПЭ у 5,9% (60) пациентов возникли различные осложнения [тотальное недержание мочи — 1,3% (13), склероз шейки мочевого пузыря — 1,55% (16), несостоятельность уретровезикального анастомоза — 1,3% (13), ранение прямой кишки — 0,2% (2), лимфостаз нижних конечностей — 1,55% (16) случаев]; после ДЛТ у 44,75% (141) пациентов возникли различные лучевые реакции, в том числе II–III

степени, и их сочетания [эпидермит — 16% (23), лучевой ректит — 15,4% (22); лучевой цистит — 25,7% (36), острая задержка мочеиспускания — 3,1% (4), дизурические явления — 32,1% (45), сочетание 2 реакций и более — 7,7% (11)].

Выводы

Радикальные методы лечения РПЖ могут приводить к серьезным последствиям, значительно ухудшающим качество жизни пациентов. Отмечается достаточно низкое число осложнений после РПЭ в руках опытного хирурга. При ДЛТ число нежелательных явлений выше, но стоит отметить более низкие риски развития серьезных осложнений, возможность их консервативного лечения. Требуются строгие критерии отбора пациентов для выбора оптимальной тактики лечения. Онкологическая безопасность и качество жизни на разных чашах весов говорят о необходимости дальнейших исследований в разработке и применении оптимальных и безопасных методов радикального лечения для достижения позитивных результатов.

Список литературы

1. Сомов А.Н., Суслин С.А. Рак предстательной железы. Эпидемиология, факторы риска и раннее выявление. Профилактическая медицина. 2020;23(3):149-155. <https://doi.org/10.17116/profmed202023031149>
2. Под ред. А.Д. Каприна, В.В. Старинского, А.О. Шахзадовой. (2022) Злокачественные новообразования в России в 2021 году (заболеваемость и смертность) — М.: МНИОИ им. П.А. Герцена – филиал ФГБУ «НМИЦ радиологии» Минздрава России, 2022. илл. 99 с.
3. Costello, A. J. (2020). Considering the role of radical prostatectomy in 21st century prostate cancer care // Nature Reviews Urology, 17(3), 177–188. DOI: 10.1038/s41585-020-0287-y.
4. Trieu, D., Ju, I. E., Chang, S. B., Mungovan, S. F., & Patel, M. I. (2020). Surgeon case volume and continence recovery following radical prostatectomy: a systematic review // ANZ Journal of Surgery. DOI:10.1111/ans.16491.
5. Ju, I. E., Trieu, D., Chang, S. B., Mungovan, S. F., & Patel, M. I. (2021). Surgeon Experience and Erectile Function After Radical Prostatectomy: A Systematic Review. Sexual Medicine Reviews. DOI: 10.1016/j.sxmr.2020.09.006.
6. Cristina Redondo, François Rozet, Guillermo Velilla, Rafael Sánchez-Salas y Xavier Cathelineau. Institut Mutualiste Montsouris. Paris. Francia. (2017). COMPLICACIONES DE LA PROSTATECTOMÍA RADICAL // Urología Oncológica Arch. Esp. Urol. 2017; 70 (9): 766-776.

ОПУХОЛИ МОЧЕПОЛОВОЙ СИСТЕМЫ (ПРЕДСТАТЕЛЬНОЙ ЖЕЛЕЗЫ): ЛУЧЕВАЯ ТЕРАПИЯ

Стереотаксическая лучевая терапия рака предстательной железы. Отдаленные результаты

Авторы:

(1) Николай Дмитриевич Ильин, ilinnd@rambler.ru, ФГБУ «НМИЦ онкологии им. Н.Н. Петрова» Минздрава России, Санкт-Петербург

(2) Юлия Сергеевна Мельник, juliemeln@gmail.com, ФГБУ «НМИЦ онкологии им. Н.Н. Петрова» Минздрава России, Санкт-Петербург

(3) Сергей Николаевич Новиков, krokon@mail.ru, ФГБУ «НМИЦ онкологии им. Н.Н. Петрова» Минздрава России, Санкт-Петербург

(4) Юрий Олегович Мережко, Shihtmaht@yandex.ru, ФГБУ «НМИЦ онкологии им. Н.Н. Петрова» Минздрава России, Санкт-Петербург

(5) Роман Владимирович Новиков, novikov-spb@mail.ru, ФГБУ «НМИЦ онкологии им. Н.Н. Петрова» Минздрава России, Санкт-Петербург

(6) Мария Юрьевна Готовчикова, manunia1972@mail.ru, ФГБУ «НМИЦ онкологии им. Н.Н. Петрова» Минздрава России, Санкт-Петербург

(7) Екатерина Евгеньевна Самарцева, samarceva83@bk.ru, ФГБУ «НМИЦ онкологии им. Н.Н. Петрова» Минздрава России, Санкт-Петербург

Ключевые слова

рак предстательной железы, стереотаксическая лучевая терапия

Актуальность

В настоящее время стереотаксическая лучевая терапия рассматривается как один из основных методов лечения рака предстательной железы.

Цель

Оценить отдаленные результаты стереотаксической лучевой терапии рака предстательной железы: локальный контроль, поздние лучевые реакции.

Материалы и методы

С 2014 по 2018 г. в НМИЦ онкологии им Н.Н. Петрова было проведено 112 курсов радикального стереотаксического облучения больных раком предстательной железы. Во всех случаях применялся следующий режим фракционирования: 5 сеансов облучения по 7,25 Гр за фракцию до суммарной очаговой дозы 36,25 Гр. Облучение проводилось на линейных ускорителях электронов, оснащенных многолепестковыми коллиматорами с использованием техники ViMAT (RapidArc).

Результаты

Были проанализированы результаты облучения 112 больных раком предстательной железы из группы низкого и промежуточного риска рецидивирования по NCCN с минимальным сроком наблюдения 60 мес. Было выявлено 10 биохимических рецидивов, из них 8 подтвердились клинически (при помощи ПЭТ-КТ с ПСМА-препаратами). Из 8 клинических рецидивов поражение простаты было зарегистрировано у 3 пациентов, у 2 из них рецидив подтвержден морфологически, в остальных случаях возникал рецидив с поражением регионарных лимфоузлов и/или костей скелета. Поздние лучевые реакции со стороны системы мочеиспускания были выявлены у 26 пациентов: I степени — у 14 пациентов; II степени — у 11 пациентов; III степени — у 1 пациента (у пациента еще до облучения определялось наличие конкрементов в мочевом пузыре). Поздние лучевые реакции со стороны прямой кишки были выявлены у 6 пациентов: I степени — у 2 пациентов; II степени — у 4 пациентов.

Выводы

Стереотаксическая лучевая терапия — метод радикального лечения рака предстательной железы, характеризующийся высокой эффективностью (локальный контроль — 97,3%) и относительной безопасностью.

Список литературы

1. Meier R, Beckman A., Henning G et al. Five-year outcomes from a multicenter trial of stereotactic body radiation therapy for low- and intermediate-risk prostate cancer // *Int. J. Radiat. Oncol. Biol. Phys.* 2016;96(2):S33–S34. DOI: 10.1016/j.ijrobp. 2016.06.094.
2. Новиков С. Н., Канаев С. В., Ильин Н.Д., Мельник Ю.С., Рогачев М.В. Готовчикова М.Ю., Новиков Р.В. Учебно-методическое пособие для обучающихся в системе высшего и дополнительного профессионального образования. Стереотаксическая лучевая терапия в лечении больных раком предстательной железы. Санкт-Петербург, 2018.
3. С.В. Канаев, С.Н. Новиков, Ю.С. Мельник, Н.Д. Ильин, А.А. Филиппов, Р.В. Новиков. Методология стереотаксической лучевой терапии рака предстательной железы // *Вопросы онкологии.* 2017, Т. 63, No 2 стр. 287–293.
4. Николай Ильин, Юлия Мельник, Сергей Новиков, Ольга Пономарева, Роман Новиков, Мария Готовчикова, Юрий Мерезко, Сергей Канаев. Влияние интрафракционных смещений при проведении стереотаксической лучевой терапии рака предстательной железы на финальное распределение дозы // *Вопросы онкологии* Т. 68 № 2 (2022).

Первый опыт применения радия-223 у пациентов с костными метастазами кастрационно-резистентного рака предстательной железы

Авторы:

(1) *Максимова Наталья Александровна*, maximovanataly@mail.ru, ФГБУ «Ростовский научно-исследовательский онкологический институт» Минздрава России, Ростов-на-Дону

(2) *Гусарева Марина Александровна*, oncorad@mail.ru, ФГБУ «Ростовский научно-исследовательский онкологический институт» Минздрава России, Ростов-на-Дону

(3) *Зинькович Михаил Сергеевич*, zinkovich.m@mail.ru, ФГБУ «Ростовский научно-исследовательский онкологический институт» Минздрава России, Ростов-на-Дону

(4) *Фаенсон Александр Владимирович*, faenson.alex@mail.ru, ФГБУ «Ростовский научно-исследовательский онкологический институт» Минздрава России, Ростов-на-Дону

(5) *Ильченко Мария Геннадьевна*, maria_ilchenko80@mail.ru, ФГБУ «Ростовский научно-исследовательский онкологический институт» Минздрава России, Ростов-на-Дону

(6) *Кошелева Наталья Геннадьевна*, natalya.doctorko@yandex.ru, ФГБУ «Ростовский научно-исследовательский онкологический институт» Минздрава России, Ростов-на-Дону

(7) *Бойко Константин Павлович*, mmm.polina@mail.ru, ФГБУ «Ростовский научно-исследовательский онкологический институт» Минздрава России, Ростов-на-Дону

(8) *Гурнак Виктор Викторович*, vgurnak@mail.ru, ФГБУ «Ростовский научно-исследовательский онкологический институт» Минздрава России, Ростов-на-Дону

(9) *Арзамасцева Марина Анатольевна*, marinaar264@yandex.ru, ФГБУ «Ростовский научно-исследовательский онкологический институт» Минздрава России, Ростов-на-Дону

(10) *Агаркова Елена Игоревна*, agarkovaei82@mail.ru, ФГБУ «Ростовский научно-исследовательский онкологический институт» Минздрава России, Ростов-на-Дону

(11) *Сергеева Марина Михайловна*, meri1770004@gmail.com, ФГБУ «Ростовский научно-исследовательский онкологический институт» Минздрава России, Ростов-на-Дону

(12) *Толмачева Екатерина Александровна*, tolma4ewa.katerina@yandex.ru, ФГБУ «Ростовский научно-исследовательский онкологический институт» Минздрава России, Ростов-на-Дону

Ключевые слова

кастрационно-резистентный рак предстательной железы, метастазы в кости, радий-223, качество жизни

Актуальность

Рак предстательной железы занимает 2-е место в структуре онкологической заболеваемости у мужского населения и 3-е среди причин смертности. Генерализация процесса с появлением костных метастазов характеризуется, как правило, существенным снижением качества жизни и низкими показателями 5-летней выживаемости. Лечение данной когорты пациентов является актуальной задачей, далекой от своего окончательного решения.

Цель

Оценка клинической безопасности и эффективности применения радия-223 у пациентов с костными метастазами кастрационно-резистентного рака предстательной железы.

Материалы и методы

В исследование были включено 10 пациентов, получивших терапию радием-223 на базе ФГБУ «НМИЦ онкологии» МЗ РФ. Средний возраст больных составил 67,2 года (60–81). Объективный статус большинства пациентов по шкале ECOG соответствовал 1 (70%). На момент начала терапии болевой синдром различной степени выраженности был отмечен у 8 (80%) пациентов. Радий-223 в качестве терапии первой линии получили 2 пациента, второй линии — 6, третьей линии — 2.

Результаты

Полный курс лечения (6 введений радия-223) был проведен у 5 пациентов, еще 5 в настоящее время продолжают терапию. Радий-223 показал низкие уровни токсичности: так, гематологические реакции (анемия, тромбоцитопения) не были отмечены ни у одного пациента. Уровень щелочной фосфатазы был в пределах нормы до и во время лечения. У 4 пациентов за время лечения отмечен рост уровня ПСА более чем на 100%, что, по данным литературы, не является достоверным показателем прогрессии. У 1 пациента после 3-го введения наблюдалась кишечная токсичность II степени, которая была медикаментозно купирована и больше не повторялась. Из 8 больных с болевым синдромом у 6 (75%) наблюдалось его снижение уже на этапе терапии. У пациентов, получивших полный курс лечения, при контрольном обследовании через 3 месяца были получены следующие результаты: частичный метаболический ответ был отмечен у двоих, еще у двух человек — стабилизация процесса, и только у одного пациента выявлено прогрессирование заболевания в виде появления новых очагов.

Выводы

Радий-223 продемонстрировал эффективность при лечении пациентов с костными метастазами кастрационно-резистентного рака предстательной железы. При этом был отмечен низкий профиль токсичности, а снижение выраженности болевого синдрома позволило улучшить качество жизни больных.

Использованная литература

1. Каприн А.Д. и др. Злокачественные новообразования в России в 2021 году (заболеваемость и смертность). М., 2022.

Стереотаксическая лучевая терапия в лечении неоперабельных больных раком легкого I стадии

Авторы:

(1) *Маковеева Мария Юрьевна*, makoveevamariya@yandex.ru, МНИОИ им. П.А. Герцена — филиал ФГБУ «НМИЦ радиологии» Минздрава России, Москва

(2) *Черниченко Андрей Вадимович*, chernandr@mail.ru, МНИОИ им. П.А. Герцена — филиал ФГБУ «НМИЦ радиологии» Минздрава России, Москва

(3) *Мещерякова Ирина Арнольдовна*, МНИОИ им. П.А. Герцена — филиал ФГБУ «НМИЦ радиологии» Минздрава России, Москва

(4) *Плавник Руслан Наильевич*, МНИОИ им. П.А. Герцена — филиал ФГБУ «НМИЦ радиологии» Минздрава России, Москва

(5) *Магомедова Карина Мурадовна*, МНИОИ им. П.А. Герцена — филиал ФГБУ «НМИЦ радиологии» Минздрава России, Москва

(6) *Герасимов Вячеслав Алексеевич*, МНИОИ им. П.А. Герцена — филиал ФГБУ «НМИЦ радиологии» Минздрава России, Москва

Ключевые слова

стереотаксическая лучевая терапия, немелкоклеточный рак легкого

Актуальность

В России в 2021 г. выявлено 48 436 больных раком легкого. Летальность на 1-м году после установления диагноза составила 47,2% [1]. В последние годы у функционально неоперабельных пациентов при T1-2N0M0 как альтернативный метод дистанционной лучевой терапии (ДЛТ) допускается проведение стереотаксической лучевой терапии (СТЛТ). Поэтому разработка современных методик СТЛТ актуальна и представляет собой научно-практический интерес.

Цель

Целью работы является повышение эффективности лечения неоперабельных больных с I стадией немелкоклеточного рака легких (НМРЛ).

Материалы и методы

22 неоперабельным больным с I стадией (8-я классификация TNM) НМРЛ проведена СТЛТ. Возраст от 54 до 83 лет (медиана 71 год). Мужчин 20 (90,9%), женщин 2 (9,1%). Морфологически: плоскоклеточный рак — у 12 (54,5%) пациентов, аденокарцинома — у 10 (45,5%). По распространенности: стадия Ia — 13 (59,1%) пациентов; Ib — 9 (40,9%). У 10 (45,5%) больных подтверждено наличие первично множественного синхронного или метасинхронного рака (ПМСР, ПММР). Объем облучения формировали по принципу GTV=CTV→PTV(+3 мм). Минимальный PTV — 22 см³, максимальный PTV — 91 см³. СТЛТ проводили ежедневно, РОД — 15 Гр до СОД 45–60 Гр, BED10=94–125 Гр. Все сеансы СТЛТ проводили на ускорителях Elekta на вдохе с использованием системы контроля дыхания ABC. Положение мишени определяли перед каждой фракцией облучения (XVI).

Результаты

Все пациенты завершили курс лечения в соответствии с планом, без признаков лучевых реакций и осложнений. За период наблюдения (медиана — 30,2 мес) признаков продолженного роста или рецидива в зоне полей облучения не выявлено ни у одного больного. Локальный контроль 100%. Пневмониты (RTOG1) в сроки 1–12 мес после лечения выявлены у 36,4% больных. Общая выживаемость 1 год — 59,1%; 3 года — 54,6%. 3-летняя онкоспецифическая выживаемость (без учета пациентов с ПММР и ПМСР) — 77,3%. Исследование продолжается.

Выводы

СТЛТ при НМРЛ расширяют показания к радикальному лучевому лечению. Сегодня СТЛТ НМРЛ относится к методам выбора у функционально неоперабельных больных. Уровень BED10=94–125 Гр обеспечивает стойкий локальный контроль и качество жизни пациентов. Учитывая показатели локального контроля, отсутствие осложнений целесообразно проведение многоцентровых рандомизированных исследований для оценки возможности использования СТЛТ в качестве альтернативного варианта лечения НМРЛ ранних стадий.

Использованная литература

1. А.Д. Каприн, В.В. Старинский, А.О. Шахзадова. Состояние онкологической помощи населению России в 2021 году. М., 2022. 239 с.

Сравнительный анализ стереотаксической лучевой терапии и высокомогностной брахитерапии как добавочной дозы облучения предстательной железы у пациентов группы высокого и крайне высокого риска прогрессирования рака предстательной железы

Авторы:

(1) Новиков Сергей Николаевич, krokon@mail.ru, ФГБУ «НМИЦ онкологии им. Н.Н. Петрова» Минздрава России, Санкт-Петербург

(2) Новиков Роман Владимирович, novikov-spb@mail.ru, «НМИЦ онкологии им. Н.Н. Петрова» Минздрава России, Санкт-Петербург

(3) Мережко Юрий Олегович, shihtmaht@yandex.ru, ФГБУ «НМИЦ онкологии им. Н.Н. Петрова» Минздрава России, Санкт-Петербург

(4) Ильин Николай Дмитриевич, ilinnd@rambler.ru, ФГБУ «НМИЦ онкологии им. Н.Н. Петрова» Минздрава России, Санкт-Петербург

(5) Антипов Филипп Евгеньевич, antipovmd@gamail.ru, ФГБУ «НМИЦ онкологии им. Н.Н. Петрова» Минздрава России, Санкт-Петербург

(6) Мельник Юлия Сергеевна, juliemeln@gmail.com, ФГБУ «НМИЦ онкологии им. Н.Н. Петрова» Минздрава России, Санкт-Петербург

(7) Самарцева Екатерина Евгеньевна, Samarceva83@bk.ru, ФГБУ «НМИЦ онкологии им. Н.Н. Петрова» Минздрава России, Санкт-Петербург

(8) Канаев Сергей Васильевич, krokon@mail.ru, ФГБУ «НМИЦ онкологии им. Н.Н. Петрова» Минздрава России, Санкт-Петербург

Ключевые слова

рак предстательной железы, стереотаксическая лучевая терапия, брахитерапия

Актуальность

Накопленный клинический опыт подтверждает, что стереотаксическая лучевая терапия тела (СТЛТ), как и брахитерапия с высокой мощностью дозы (ВДБТ), характеризуются высокоточной доставкой предписанной дозы облучения к предстательной железе с высоким градиентом дозы и минимизацией облучения окружающих здоровых тканей. Это позволяет рассматривать СТЛТ как перспективный неинвазивный метод доставки добавочной дозы облучения к предстательной железе. Но из-за отсутствия клинических данных прямого сравнения эффективности и безопасности СТЛТ и ВДБТ при лечении рака предстательной железы высокого и очень высокого риска рецидива проведено одноцентровое ретроспективное исследование, в котором был проанализирован наш личный опыт использования СТЛТ и ВДБТ как способа доставки добавочной дозы облучения к предстательной железе после планового облучения тазовых лимфоузлов в рамках сочетанной лучевой терапии.

Цель

Сравнить безрецидивную выживаемость (БРВ) и уровень токсичности у пациентов высокого/очень высокого риска рецидива рака предстательной железы, получавших брахитерапию с высокой мощностью дозы (ВДБТ) и стереотаксическую лучевую терапию (СТЛТ) после планового облучения тазовых лимфоузлов в рамках сочетанной лучевой терапии.

Материалы и методы

Ретроспективный анализ проведен у 146 пациентов высокого и очень высокого риска рецидива рака предстательной железы. У 69 пациентов добавочная доза на предстательную железу проводилась с помощью ВДБТ в виде 1 фракции по 15 Гр (EQD2 для $\alpha/\beta = 1,5$; 71 Гр). У 77 пациентов для добавочной доставки дозы была использована СТЛТ (3 фракции по 7 Гр; EQD2 для $\alpha/\beta = 1,5$; 51 Гр).

Результаты

У 98 пациентов, получавших ВДБТ, 3- и 5-летняя БРВ составила 74,6 и 66,8% соответственно. Поздняя мочеполовая токсичность II степени выявлена у 27 пациентов, III степени — в 1 случае. Ректальная токсичность II степени (максимальная) диагностирована у 9 пациентов. У 77 пациентов, получивших СТЛТ, 3- и 5-летняя БРВ составила 76,5 и 67,7% соответственно. Мочеполовая токсичность поздней II степени (максимальная) выявлена в 5 случаях, ректальная токсичность поздней II степени — в 4 случаях. У других 3 пациентов развилась поздняя ректальная токсичность III–IV степени, которая потребовала наложения отводящей

колостомы. Проведение СТЛТ было связано с более высокой максимальной дозой на 2 см³ передней стенки прямой кишки (D2см³) по сравнению с ВДБТ: 89% против 61%. Тяжелая ректальная токсичность была незначительной при EQD2 D2см³ прямой кишки <85 Гр и EQD2 D5см³ прямой кишки <75 Гр.

Выводы

Наши результаты указывают на аналогичную 3- и 5-летнюю БРВ у пациентов с раком предстательной железы высокого/очень высокого риска, которые получали в качестве добавочной дозы облучения ВДБТ или СТЛТ, но проведение СТЛТ в качестве дополнительной дозы облучения предстательной железы было связано с более высокой частотой тяжелой поздней ректальной токсичности.

Список литературы

1. Канаев С.В., Новиков С.Н., Гафтон Г.И., Новиков Р.В. Сочетанная лучевая терапия рака предстательной железы с использованием брахитерапии источником высокой мощности дозы: сравнительная характеристика двух режимов // Сибирский онкологический журнал. 2020; 19(1): 40–49. DOI: 10.21294/1814-4861-2020-19-1-40-49.
2. Солодкий В.А., Павлов А.Ю., Цыбульский А.Д., Мошуров И.П., Кравец Б.Б., Коротких Н.В., Каменев Д.Ю., Поварков С.М., Малев С.С. Сравнительная оценка результатов брахитерапии высокой и низкой мощности дозы в лечении локализованного рака предстательной железы // Онкология. Журнал им. П.А. Герцена. 2020;9(3):10-16.
3. Beltran C, Herman MG, Davis BJ. Planning target margin calculations for prostate radiotherapy based on intrafraction and interfraction motion using four localization methods // Int J Radiat Oncol Biol Phys (2008) 70:289–95. DOI: 10.1016/j.ijrobp.2007.08.040.
4. Sanda MG, Dunn RL, Michalski J, Sandler HM, Northouse L, Hembroff L, et al. Quality of life and satisfaction with outcome among prostate-cancer survivors // N Engl J Med (2008) 358:1250–61. DOI: 10.1056/NEJMoa074311.
5. Новиков С. Н., Канаев С. В., Ильин Н.Д., Мельник Ю.С., Рогачев М.В. Готовчикова М.Ю., Новиков Р.В. Учебно-методическое пособие для обучающихся в системе высшего и дополнительного профессионального образования Стереотаксическая лучевая терапия в лечении больных раком предстательной железы. Санкт-Петербург, 2018.
6. С.В. Канаев, С.Н. Новиков, Ю.С. Мельник, Н.Д. Ильин, А.А. Филиппов, Р.В. Новиков Методология стереотаксической лучевой терапии рака предстательной железы // Вопросы онкологии. 2017. Т. 63, No 2 С. 287–293.

ОПУХОЛИ МОЧЕПОЛОВОЙ СИСТЕМЫ (ПРЕДСТАТЕЛЬНОЙ ЖЕЛЕЗЫ): ХИРУРГИЧЕСКОЕ ЛЕЧЕНИЕ

Значение PIRADS как прогностический фактор онкологических результатов выполнения радикальной простатэктомии

Авторы:

(1) *Нестеров Павел Владимирович*, drnester@mail.ru, ГБУЗ ЯО «Клиническая онкологическая больница», Ярославль

(2) *Ухарский Андрей Вячеславович*, 8229990@gmail.com, ГБУЗ ЯО «Клиническая онкологическая больница», Ярославль

(3) *Белоногов Сергей Борисович*, sergey.belonogov@mail.ru, ГБУЗ ЯО «Клиническая онкологическая больница», Ярославль

Ключевые слова

рак предстательной железы, PIRADS, прогностические факторы рака при раке простаты

Актуальность

Стандартом в лечении пациентов с локализованным раком предстательной железы является хирургическое лечение в виде выполнения радикальной простатэктомии. В виду развития медицинской науки перечень оцениваемых клинических, радиологических, морфологических и лабораторных параметров у пациентов на дооперационном этапе значительно расширился. При этом до сих пор четко не определено комплексное прогностическое влияние этих параметров на онкологические результаты после проведения хирургического лечения.

Цель

Оценить прогностическую ценность классификации PIRADS 2 у пациентов с локализованным раком предстательной железы на онкологические результаты лечения.

Материалы и методы

В исследование включено 235 мужчин с диагнозом «рак предстательной железы», которым в период с 2013 по 2022 г. выполнена радикальная простатэктомия в ГБУЗ ЯО «Клиническая онкологическая больница». Средний возраст пациентов составил $64,5 \pm 5,03$ года. Градацию 4 по шкале PIRADS имели 117 пациентов (1-я группа), PIRADS 5 — 118 пациентов (2-я группа). Мы изучили 1-, 3- и 5-летнюю выживаемость без биохимического рецидива, выживаемость до клинического прогрессирования, медиану общей выживаемости и оценили прогностическое влияние градации по шкале PIRADS на эти показатели. Мы применяли однофакторный анализ, для статистической проверки гипотез использовали критерий χ^2 Пирсона.

Результаты

Показатели 1-, 3- и 5-летней выживаемости без биохимического рецидива составили в 1-й группе 82,1; 47,0; 7,7% соответственно; в 2-й группе данные показатели равнялись 70,7% через 12 мес, 34,5% в срок 36 мес и 0,9% при 60 мес наблюдения. Различия были достоверными во все периоды наблюдения ($p < 0,05$). Показатель выживаемости без клинического прогрессирования в 1-й группе равнялся 88,1; 59,0 и 42,8% в сроки наблюдения 12, 36 и 60 мес соответственно. В 2-й группе аналогичный показатель равнялся 82,2; 53,4 и 30,1% в сроки наблюдения 12, 36 и 60 мес соответственно. Однако во все сроки наблюдения различия были статистически недостоверными ($p > 0,05$). Медиана общей выживаемости составила 39,1 мес в группе пациентов с PIRADS 4 и 32,5 мес в группе пациентов с показателем PIRADS 5. Однако различия не достигли статистической значимости ($p = 0,12$).

Выводы

Наличие у пациентов с раком предстательной железы показателя PIRADS 5 — негативный прогностический фактор возникновения биохимического рецидива при сроках наблюдения 1, 3 года и 5 лет, что должно учитываться при планировании тактики послеоперационного наблюдения за пациентами.

Использованная литература

1. Sung Kyu Hong, Sang Hun Song, Hak Ju Kim et. al. Temporal changes of PIRADS scoring by radiologists and correlation to radical prostatectomy pathological outcomes. Prostate Int. 2022 Dec;10(4):188-193. DOI: 10.1016/j.pnrl.2022.07.001. Epub 2022 Jul 19.

ОПУХОЛИ ОРГАНОВ ГРУДНОЙ КЛЕТКИ (РАК ЛЕГКОГО, МЕЗОТЕЛИОМА И ПР.): КОМБИНИРОВАННОЕ/КОМПЛЕКСНОЕ ЛЕЧЕНИЕ

Показатели семейства инсулиноподобных факторов роста в ткани легкого больных немелкоклеточным раком легкого, перенесших COVID-19 различной степени тяжести

Авторы:

- (1) Франциянц Елена Михайловна, super.gormon@yandex.ru, ФГБУ «НМИЦ онкологии» Минздрава России, Ростов-на-Дону
- (2) Харагезов Дмитрий Акимович, dmitr8@mail.ru, ФГБУ «НМИЦ онкологии» Минздрава России, Ростов-на-Дону
- (3) Бандовкина Валерия Ахтямовна, valerryana@yandex.ru, ФГБУ «НМИЦ онкологии» Минздрава России, Ростов-на-Дону
- (4) Черярина Наталья Дмитриевна, scalolas.92@yandex.ru, ФГБУ «НМИЦ онкологии» Минздрава России, Ростов-на-Дону
- (5) Погорелова Юлия Александровна, flora-73@yandex.ru, ФГБУ «НМИЦ онкологии» Минздрава России, Ростов-на-Дону
- (6) Лазутин Юрий Николаевич, lazutin.jurij@yandex.ru, ФГБУ «НМИЦ онкологии» Минздрава России, Ростов-на-Дону

(7) Милакин Антон Григорьевич, amilakin@yandex.ru, ФГБУ «НМИЦ онкологии» Минздрава России, Ростов-на-Дону

(8) Лейман Игорь Александрович, toraxnioi@yandex.ru, ФГБУ «НМИЦ онкологии» Минздрава России, Ростов-на-Дону

(9) Статешный Олег Николаевич, stateshny@rambler.ru, ФГБУ «НМИЦ онкологии» Минздрава России, Ростов-на-Дону

(10) Мирзоян Эллада Арменовна, ellada.mirzoyan@yandex.ru, ФГБУ «НМИЦ онкологии» Минздрава России, Ростов-на-Дону

(11) Кит Олег Иванович, super.gormon@yandex.ru, ФГБУ «НМИЦ онкологии» Минздрава России, Ростов-на-Дону

Ключевые слова

немелкоклеточный рак легкого, COVID-19, IGF-I, IGF-II, IGFBP

Актуальность

Нарушение регуляции оси IGF выявляют уже на этапах канцерогенеза легких, кроме того, IGF вовлечен в различные заболевания, включая нарушения обмена веществ, врожденные нарушения, воспаление, фиброз, рак, острое повреждение легких и острый респираторный дистресс-синдром [1]. Высокая экспрессия IGF-1 и IGF-2, а также аберрации IGFBP-3 связаны с плохим прогнозом, метастазами и прогрессированием злокачественных заболеваний.

Цель

Изучить содержание IGF и их белков-переносчиков в тканях легкого больных раком в зависимости от тяжести перенесенного COVID-19.

Материалы и методы

В исследование включены 60 больных с гистологически подтвержденным диагнозом «немелкоклеточный рак легкого» (НМРЛ), стадии T1-3NxM0, проходивших лечение в торакальном отделении ФГБУ «НМИЦ онкологии» Минздрава России с 2020 по 2021 г. В контрольную группу вошли 30 больных раком легкого с бессимптомными или легкими случаями COVID-19 (15 мужчин и 15 женщин), в основную группу — 30 (15 мужчин и 15 женщин) больных, перенесших болезнь в тяжелой или среднетяжелой форме. Средний возраст больных составил $59,11 \pm 2,89$ года, значимых отличий между контрольной и основной группами не отмечали. Перед началом исследования от участников было получено письменное информированное согласие. Количественную оценку содержания в ткани опухоли и линии резекции IGF-1, IGF-2 и IGFBP-1, -2, -3 выполняли ИФА-методом (Mediagnost Германия). Статистический анализ проводили с использованием программы Statistica 10, значение $p < 0,05$ рассматривалось как показатель статистической значимости.

Результаты

У больных основной группы по сравнению с контрольной группой вне зависимости от пола в образцах опухоли и линии резекции уровень IGF-I и IGF-II был выше в среднем в 1,5–2,2 раза ($p < 0,05$), а IGFBP1 в опухоли был ниже в 1,3 раза у мужчин и в 5 раз у женщин. Соотношение IGF к белкам переносчикам, с одной стороны, демонстрирует биологическую доступность изучаемых факторов роста, а с другой — указывает на возможные превалирующие биологические эффекты IGFBP. В основной группе как у мужчин, так и у женщин в опухоли и условно интактной ткани легкого (линии резекции) по сравнению с аналогичными показателями в контрольной группе повышались коэффициенты соотношения IGF1/IGFBP1 в 1,7–7,3 раза и IGF2/IGFBP3 в 1,3–2,3 раза. При этом как у мужчин, так и у женщин основной и контрольной групп в образцах опухоли коэффициенты IGF1/IGFBP1 и IGF2/IGFBP3 были выше, чем в линии резекции.

Выводы

Повышение содержания IGF-1 и IGF-2, а также соотношения IGF и белков-переносчиков в ткани опухоли больных основной группы свидетельствовало об избыточном накоплении в ней инсулиноподобных факторов роста. Наиболее выраженные нарушения в системе инсулиноподобных факторов роста мы обнаружили в ткани опухоли и линии резекции (интактного легкого) больных, перенесших COVID-19 в тяжелой и среднетяжелой форме.

Использованная литература

1. Chen YM, Qi S, Perrino S, Hashimoto M, Brodt P Targeting the IGF-Axis for Cancer Therapy: Development and Validation of an IGF-Trap as a Potential Drug.Cells. 2020 Apr 29;9(5):1098. DOI: 10.3390/cells9051098.

Оценка общей выживаемости пациентов НМРЛ IIIa и IIIb стадии, в зависимости от вида лечения

Авторы:

(1) *Шах-Пароньянц Юлия Семеновна*, yulyashak@yandex.ru, ГБУЗ ЯО «Областная клиническая онкологическая больница», Ярославль

(2) *Чепоров Сергей Валентинович*, SERGEY.CHEPOROV@RAMBLER.RU, ГБУЗ ЯО «Областная клиническая онкологическая больница», ФГБОУ ВО «Ярославский государственный медицинский университет» Минздрава России, Ярославль

(3) *Сажина Алиса Алексеевна*, alisagilevskaya@gmail.com, ФГБОУ ВО «Ярославский государственный медицинский университет» Минздрава России, Ярославль

(4) *Ширяев Николай Павлович*, shiryayev.nikolay89@mail.ru, ГБУЗ ЯО «Областная клиническая онкологическая больница», ФГБОУ ВО «Ярославский государственный медицинский университет» Минздрава России, Ярославль

Ключевые слова

немелкоклеточный рак легкого, лекарственная терапия, хирургическое лечение

Актуальность

При первичном обращении 27,6% пациентов с диагнозом «рак легкого» имеют III стадию опухолевого процесса, из них 41,8% пациентов умирают в течении 1-го года после установления диагноза [1, 2]. Основные виды лечения III стадии рака легкого включают в себя хирургическое лечение, лучевую и лекарственную терапию. Впервые в Ярославской области проведено сравнение общей выживаемости (ОВ) пациентов с немелкоклеточным раком легкого (НМРЛ) IIIa и IIIb стадий в зависимости от вида терапии.

Цель

Сравнить ОВ пациентов с НМРЛ IIIa и IIIb стадий в зависимости от вида лечения.

Материалы и методы

В ГБУЗ ЯО «Областная клиническая онкологическая больница» за период с 2017 по 2021 г. нами было проанализировано лечение 100 пациентов с НМРЛ IIIa и IIIb стадиями. Средний возраст больных составил $61,0 \pm 8,0$ года. Большинство пациентов были мужчины — 80%, из них 79% курящих. Пациентов с IIIa стадией — 57%, с IIIb стадией — 43%. По гистологической форме: аденокарцинома — 38%, плоскоклеточный рак — 55%, крупноклеточный рак — 7%. Дистанционная лучевая терапия проводилась 61%, лекарственная терапия — 100% пациентов. Хирургическое лечение у 100% больных, из них: пневмонэктомия — 43%, лобэктомия — 57%. Больные с IIIa и IIIb стадиями были разделены на две группы в зависимости от получаемой терапии: 1-я группа — хирургическое лечение и лекарственная терапия, 2-я группа — хирургическое лечение, лекарственная терапия и лучевая терапия. Статистическая обработка данных проводилась программой STATISTICA 10, оценка ОВ методом Каплана–Мейера. Статистические различия оценивались по методу Breslow.

Результаты

ОВ при IIIa стадии составила 26,0 мес (95% ДИ: 16,76–35,24), при IIIb стадии — 14,0 мес (95% ДИ: 9,48–18,52), $p=0,05$. ОВ при IIIa стадии в 1-й группе составила 17,0 мес (95% ДИ: 12,61–21,38), в 2-й группе — 26,0 мес (95% ДИ: 17,66–34,34), $p=0,49$. При IIIb стадии в 1-й группе — 9,0 мес (95% ДИ: 1,67–16,33), в 2-й группе — 17 мес (95% ДИ: 4,56–41,95), $p=0,02$.

Выводы

Таким образом, применение комбинации трех методов лечения при IIIb стадии увеличивает ОВ на 12 мес по сравнению с использованием только операции и лекарственной терапии. Общая выживаемость при IIIa стадии на 12 мес выше, чем при IIIb стадии, при использовании основных видов терапии.

Список литературы

1. Злокачественные новообразования в России в 2021 г. (заболеваемость и смертность) / Под ред. А.Д. Каприна, В.В. Старинского, А.О. Шахзадовой. М.: МНИОИ им. П.А. Герцена — филиал ФГБУ «НМИЦ радиологии» Минздрава России, 2022.
2. Патент № 2778669 С1 Российская Федерация, МПК А61В 5/00, G16Н 10/00. Способ выбора препарата для лечения немелкоклеточного рака легкого: № 2021125727: заявл. 31.08.2021: опубл. 22.08.2022 / С. В. Чепоров, Н. П. Ширяев, А. Е. Лебедев.

КОНТРОЛЬ ЗАБОЛЕВАНИЯ¹⁻⁵ СОХРАНЕНИЕ КАЧЕСТВА ЖИЗНИ^{1,6,7}



НАВЕЛЬБИН Капсулы

винорелбин

С ПЕРВОЙ ЛИНИИ ТЕРАПИИ

Контроль заболевания¹⁻⁵

Низкая кумулятивная токсичность¹⁻²

Качество жизни¹⁻⁷

Информация предназначена только для специалистов здравоохранения.

Торговое название: Навельбин. **МНН:** винорелбин. **Показания:** немелкоклеточный рак легкого; распространенный рак молочной железы. **Способ применения:** внутрь. **Противопоказания:** гиперчувствительность к компонентам препарата; ИАЧН <1500; ИЧТ <100000; снижение всасывания в ЖКТ; резекция желудка или двенадцатиперстной кишки; инфекционные заболевания; недостаточность функции печени; потребность в оксигенотерапии; беременность и лактация; возраст до 18 лет и др. **Побочное действие, с осторожностью:** см. Общую Характеристику Лекарственного Средства (ОХЛП). **Дозировка:** в соответствии с назначением врача. Перед применением необходимо ознакомиться с ОХЛП. Номер РУ: ЛП - №(000320)-(PT-RU). Отпускается по рецепту.

1. Petrelli F *et al.* European J Clin Med Oncol. 2011; 3:32-41. 2. Aapro M & Finek J. Cancer Treat Rev. 2012; 38:120-6. 3. Bennouna J *et al.* Clin Lung Cancer. 2014; 15:258-65. 4. Freyer G *et al.* J Clin Oncol. 2003; 21:35-40. 5. Campone M *et al.* Breast J. 2013; 19:240-9. 6. Strada MR *et al.* Clin Breast Cancer. 2012; 12:309. 7. Jensen LH *et al.* Lung Cancer. 2008; 62:85-91.

За более подробной информацией о препарате обращайтесь по адресу:

ООО «Пьер Фабр», 1119048, г. Москва, ул. Усачёва, д.2, стр.1, помещ. 2/1.

Тел.: +7 495 789 9533, www.pierre-fabre.com/ru-ru, e-mail: info.pfrussia@pierre-fabre.com

49-PFM-NAV-Jul-2023



Pierre Fabre

ОПУХОЛИ ОРГАНОВ ГРУДНОЙ КЛЕТКИ (РАК ЛЕГКОГО, МЕЗОТЕЛИОМА И ПР.): ХИМИОТЕРАПИЯ

Исследование противоопухолевой активности веществ 2-(1,1-диметил-1Н-бензо[е]индолин-2-ил)-5,6,7-трихлор-1,3-трополон и 2-(4Н-1,3-бензоксазин-4-он-2-ил)-1,3-трополон на клеточной культуре рака легкого H1299

Авторы:

(1) Галина Анастасия Владимировна, volkovaav58@mail.ru, ФГБУ «НМИЦ онкологии» Минздрава России, Ростов-на-Дону

(2) Ходакова Дарья Владиславовна, khodakovadv@yandex.ru, ФГБУ «НМИЦ онкологии» Минздрава России, Ростов-на-Дону

(3) Чембарова, tanushatova@mail.ru, ФГБУ «НМИЦ онкологии» Минздрава России, Ростов-на-Дону

(4) Саяпин Юрий Анатольевич, sayapinscience@gmail.com, ФГБУН «Федеральный исследовательский центр Южный научный центр РАН», Ростов-на-Дону

(5) Гусаков Евгений Александрович, gusakovevgeniy@mail.ru, НИИ физической и органической химии ФГА-ОУ ВО «Южный федеральный университет», Ростов-на-Дону

(6) Тураева Инна Олеговна, тураеваio@gmail.com, НИИ физической и органической химии ФГАОУ ВО «Южный федеральный университет», Ростов-на-Дону

(7) Красникова Татьяна Анатольевна, tkrasnikova@sfedu.ru, НИИ физической и органической химии ФГА-ОУ ВО «Южный федеральный университет», Ростов-на-Дону

(8) Гончарова Анна Сергеевна, fateyeva_a_s@list.ru, ФГБУ «НМИЦ онкологии» Минздрава России, Ростов-на-Дону

(9) Гурова Софья Валерьевна, gurova.sophie@gmail.com, ФГБУ «НМИЦ онкологии» Минздрава России, Ростов-на-Дону

(10) Романова Мария Вадимовна, m.v.mindar@gmail.com, ФГБУ «НМИЦ онкологии» Минздрава России, Ростов-на-Дону

(11) Кузнецова Наталья Сергеевна, kuznet.nat@gmail.com, ФГБУ «НМИЦ онкологии» Минздрава России, Ростов-на-Дону

(12) Карасев Тимофей Сергеевич, krotcom@gmail.com, ФГБУ «НМИЦ онкологии» Минздрава России, Ростов-на-Дону

Ключевые слова

рак легкого, H1299, МТТ-тест, трополоны, цитотоксичность

Актуальность

Рак легкого — одна из наиболее распространенных причин смертности среди онкологических заболеваний у пациентов обоих полов во всем мире [1]. Несмотря на все успехи в лечении рака легких, достигнутые благодаря применению лучевой, химио- и иммунотерапии, прогнозы для пациентов остаются неутешительными. Пятилетняя выживаемость на III–IV стадии составляет 15–19% [2]. Поэтому актуальным представляется поиск новых лекарственных средств для лечения данного заболевания.

Цель

Провести оценку цитотоксического эффекта веществ 2-(1,1-диметил-1Н-бензо[е]индолин-2-ил)-5,6,7-трихлор-1,3-трополон (JO-122(2)) и 2-(4Н-1,3-бензоксазин-4-он-2-ил)-1,3-трополон (O-335) на клеточной культуре линии рака легкого человека H1299.

Материалы и методы

Исследование проводили в условиях *in vitro* на культуре клеток рака легкого человека H1299. Клетки культивировали в среде DMEM с добавлением 10% FBS при температуре 37 °С и атмосфере 5% CO₂, затем высевали в 96-луночный планшет плотностью 5·10³ клеток/луночка. После 24-часовой в лунки добавляли вещества JO-122(2) и O-335 в различных концентрациях. Далее планшеты инкубировали в течение 24 и 48 ч, после чего выполнялся МТТ-тест по стандартной методике. Определение оптической плотности производилось при длине волны 540 нм с помощью планшетного ридера.

Результаты

IC50 вещества-кандидата JO-122(2) находился между 1,5 и 2,5 мкМ. Порог IC50 для вещества O-335 не был достигнут при тестируемых концентрациях.

Выводы

Вещество-кандидат JO-122(2) показал более выраженное цитотоксическое действие на исследуемую линию рака легкого человека H1299, чем O-335.

Список литературы

1. Global cancer statistics 2020: GLOBOCAN estimates of incidence and mortality worldwide for 36 cancers in 185 countries / H. Sung, J. Ferlay, R.L. Siegel, et al. // CA: a cancer journal for clinicians. 2021. Vol. 71. №. 3. P. 209-249.
2. Progress and prospects of early detection in lung cancer / S. Blandin Knight, P.A. Crosbie, H. Balata, et al. // Open biology. 2017. Vol. 7. №. 9. P. 170070.

ОПУХОЛИ ОРГАНОВ ГРУДНОЙ КЛЕТКИ (РАК ЛЕГКОГО, МЕЗОТЕЛИОМА И ПР.): ХИРУРГИЧЕСКОЕ ЛЕЧЕНИЕ

Интраоперационный плевродез как профилактика послеоперационной длительной утечки воздуха у больных раком легкого после анатомических резекций

Авторы:

(1) *Иозефи Кристиан Дмитриевич*, K.iozeffi@gmail.com, ФГБУ «НМИЦ онкологии» Минздрава России, Ростов-на-Дону

(2) *Харагезов Дмитрий Акимович*, dmitr8@mail.ru, ФГБУ «НМИЦ онкологии» Минздрава России, Ростов-на-Дону

(3) *Лазутин Юрий Николаевич*, lazutin.jurij@yandex.ru, ФГБУ «НМИЦ онкологии» Минздрава России, Ростов-на-Дону

(4) *Айрапетова Тамара Георгиевна*, t.ayrapetova24@mail.ru, ФГБУ «НМИЦ онкологии» Минздрава России, Ростов-на-Дону

(5) *Милакин Антон Григорьевич*, amilakin@yandex.ru, ФГБУ «НМИЦ онкологии» Минздрава России, Ростов-на-Дону

(6) *Статешный Олег Николаевич*, stateshny@rambler.ru, ФГБУ «НМИЦ онкологии» Минздрава России, Ростов-на-Дону

(7) *Лейман Игорь Александрович*, toraxmnoi@yandex.ru, ФГБУ «НМИЦ онкологии» Минздрава России, Ростов-на-Дону

(8) *Мирзоян Эллада Арменовна*, ellada.mirzoyan@yandex.ru, ФГБУ «НМИЦ онкологии» Минздрава России, Ростов-на-Дону

(9) *Хомидов Мехруллоходжа Абдусудурович*, mehrrullo-h-94@mail.ru, ФГБУ «НМИЦ онкологии» Минздрава России, Ростов-на-Дону

Ключевые слова

интраоперационный плевродез, рак легкого, резекции легкого, длительная утечка воздуха

Актуальность

Длительная утечка воздуха (ДУВ), развивающаяся в среднем у 15% больных, перенесших резекции легкого, — самое распространенное осложнение, затрудняющее раннюю активизацию и реабилитацию больных раком легкого (РЛ) после хирургического лечения. [1, 2]. С целью профилактики ДУВ предложен оригинальный способ интраоперационного плевродеза (ИП).

Цель

Оценить результаты применения нового способа ИП для профилактики ДУВ у больных РЛ, перенесших лобэктомию.

Материалы и методы

Апробация ИП выполнена у 6 пациентов, которым после проведения лобэктомии висцеральная и паритальная плевро орошалась при помощи пульверизатора 10% раствором Бетадина в течении 1 мин, обеспечивая седиментацию препарата равномерным тонким слоем (патент РФ). В последующем в исследование включено 60 больных РЛ: средний возраст 63,3 года (48–75 лет); мужчин — 75,7%, женщин — 24,3%; PS ECOG 0, рандомизированных поровну в основную, с применением ИП, и контрольную, без профилактики ДУВ, группы. Статистически достоверных различий по стадиям РЛ, статусу курения, сопутствующей патологии, ИМТ, ОФВ1, хирургическому доступу, латеральности и объему операций в сравниваемых группах не выявлено. По риску развития ДУВ, определенному по номограмме A. Attaar и соавт. (2017), пациенты основной и контрольной групп распределились: низкий — 27,8 и 40%; средний — 50 и 43,3%; высокий — 22,2 и 20% соответственно. Всем больным интраоперационный контроль пневмостаза осуществлялся подводной пробой при давлении в дыхательном контуре +20 см H₂O; места интенсивного сброса воздуха ушивались атравматическими швами. Плевральные дренажи (ПД) велись на водяном затворе и удалялись при количестве отделяемого 200 мл за сутки при полном расправлении резецированного легкого.

Результаты

Сброс воздуха по дренажам на 3-й день послеоперационного периода (ПОД) отмечен у 16,7% больных основной и 23,3% контрольной группы; на ПОД5 2,8 и 40% ($p=0,037$) соответственно. Оценка боли по шкале ВАШ в ПОД3 и ПОД5, как и длительность лекарственной анестезии 6,4 против 8,4 дней ($p=0,376$) не имели различий. Длительность стояния ПД в группе ИП составила 6,51 день по сравнению с 11,6 дня в контроле ($p=0,066$). Остаточного пневмо- и/или гидроторакса после удаления ПД у пациентов обеих групп не наблюдалось. Продолжительность пребывания в стационаре составила 14,2 дня в группе ИП и 25,8 дня в контрольной группе ($p=0,0513$).

Выводы

Использование оригинального способа ИП с целью профилактики ДУВ у больных РЛ после выполнения анатомических резекций легкого позволило достоверно снизить частоту осложнения до 2,8% (1/36) в основной против 40% (12/30) в контрольной группе ($p=0,025$). Уменьшение частоты развития ДУВ обеспечило выраженную тенденцию к сокращению длительности стояния ПД ($p=0,066$) и продолжительности пребывания в больнице ($p=0,0513$) в группе ИП, которое способствует ранней реабилитации пациентов, перенесших хирургическое лечение.

Список литературы

1. Gilbert S., McGuire A.L., Maghera S. et al. Randomized trial of digital versus analog pleural drainage in patients with or without a pulmonary air leak after lung resection // J Thorac Cardiovasc Surg. 2015 Nov;150(5):1243-9. DOI: 10.1016/j.jtcvs.2015.08.051. PMID: 26409729.
2. Mueller M.R., Marzluf B.A. The anticipation and management of air leaks and residual spaces post lung resection // J Thorac Dis. 2014 Mar;6(3):271-84. DOI: 10.3978/j.issn.2072-1439.2013.11.29. PMID: 24624291. PMCID: PMC3949188.

Результаты видеоторакоскопических лобэктомий при раке легкого

Авторы:

(1) Джафаров Джамалутдин Джафарович, dddjafarov@yandex.ru, ГБУЗ «Волгоградский областной клинический онкологический диспансер», Волгоград

(2) Постолов Михаил Петрович, 1postolov1@mail.ru, ГБУЗ «Волгоградский областной клинический онкологический диспансер», Волгоград

(3) Суворов Владимир Александрович, oncologist.suvorov@gmail.com, ФГБОУ ВО «Волгоградский государственный медицинский университет» Минздрава России, Волгоград

(4) Коваленко Надежда Витальевна, vokod@volganet.ru, ГБУЗ «Волгоградский областной клинический онкологический диспансер», Волгоград

(5) Иванов Александр Игоревич, a_ivanov700@mail.ru, ГБУЗ «Волгоградский областной клинический онкологический диспансер», Волгоград

(6) Жаворонкова Виктория Викторовна, vokod@volganet.ru, ГБУЗ «Волгоградский областной клинический онкологический диспансер», Волгоград

(7) Толстой Станислав Евгеньевич, Tolstopyatov-Doc@yandex.ru, ФГБОУ ВО «Волгоградский государственный медицинский университет» Минздрава России, Волгоград

(8) Овсянникова Анна Владимировна, annaovsyankova@mail.ru, ГБУЗ «Волгоградский областной клинический онкологический диспансер», Волгоград

(9) Беляев Сергей Валентинович, pochta-sergi@gmail.com, ФГБОУ ВО «Волгоградский государственный медицинский университет» Минздрава России, Волгоград

Ключевые слова

рак легкого, хирургическое лечение, видеоторакоскопическая лобэктомия

Актуальность

Рак легкого (РЛ) — наиболее распространенное в мировой популяции злокачественное новообразование. У функционально операбельных больных с ранними формами немелкоклеточного рака легкого методом выбора является хирургическое лечение.

Цель

Изучить непосредственные сравнительные результаты видеоторакоскопических (ВТС) и открытых лобэктомий (ОЛ) при раке легкого I–II стадии.

Материалы и методы

Проведено контролируемое нерандомизированное исследование на базе ГБУЗ «ВОКОД», в ходе которого оценены непосредственные результаты лечения 471 (100%) пациента с РЛ I–II стадии. Выборка разделена на две группы: основную составили 104 (22,1%) пациента, перенесших ВТС-операции, контрольную — 367 (77,9%) пациентов, перенесших ОЛ. С учетом отсутствия нормального распределения, сравнение количественных признаков проводили с помощью критерия Манна–Уитни, номинальные показатели сравнивали с применением критериев χ^2 Пирсона, критерия χ^2 с поправкой Йейтса на непрерывность (при ожидаемом значении менее 10 хотя бы в одной из ячеек четырехпольной таблицы), точного критерия Фишера (при ожидаемом значении менее 5 хотя бы в одной из ячеек четырехпольной таблицы).

Результаты

При сравнении длительности ВТС и ОЛ установлены различия в продолжительности вмешательств на этапе внедрения методики [медианы соответственно 180 мин (145–210) и 120 мин (110–130), $p=0,013$]. После освоения мини-инвазивных техник оперирования статистически значимых различий в длительности операций выявлено не было [медианы 130 мин (110–150) и 125 мин (100–130) соответственно, $p=0,09$]. У пациентов с ОЛ объем интраоперационной кровопотери составил 150 мл, тогда как у больных с ВТС операцией — 60 мл ($p=0,02$). Общая частота осложнений среди всех пациентов составила 74 (15,7%): у пациентов основной группы — 11 (10,6%), контрольной группы — 63 (17,2%), $p=0,103$. Летальность во всей выборке составила 3 (0,6%), все умершие пациенты перенесли открытые лобэктомии ($p=1$). Длительность послеоперационного периода среди всех больных составила 12 дней (9–14), в основной группе — 11 дней (9–14), в контрольной — 13 дней (9–15) ($p=0,03$).

Выводы

В настоящее время эндовидеохирургические технологии позволяют провести радикальное оперативное лечение пациентам с I–II стадией рака легкого с меньшей травматичностью и без увеличения послеоперационных осложнений и летальности.

Список литературы

1. Колбанов К.И., Трахтенберг А.Х., Пикин О.В., Глушко В.А., Багров В.А. Хирургическое лечение больных периферическим немелкоклеточным раком легкого I стадии: результаты, прогноз, перспективы // Онкология. Журнал им. П.А. Герцена. 2016;5(5):4–10.
2. Кононец П.В., Григорчук А.Ю. Современные возможности торакоскопической хирургии в онкопульмонологии // Клиническая и экспериментальная хирургия. 2014;3(5): 19–27.
3. Аллахвердиев А.К., Давыдов М.М., Давыдов М.И. Торакоскопическая лобэктомия с медиастинальной лимфодиссекцией — стандарт в хирургическом лечении больных немелкоклеточным раком легкого T1-2N0M0 // Вопросы онкологии. 2015; 61(3): 413–417.

Результаты хирургического лечения рака легкого после перенесенной коронавирусной инфекции (COVID-19)

Авторы:

(1) Милакин Антон Григорьевич, amilakin@yandex.ru, ФГБУ «НМИЦ онкологии» Минздрава России, Ростов-на-Дону

(2) Харагезов Дмитрий Акимович, dmitr8@mail.ru, ФГБУ «НМИЦ онкологии» Минздрава России, Ростов-на-Дону

(3) Лазутин Юрий Николаевич, lazutin.jurij@yandex.ru, ФГБУ «НМИЦ онкологии» Минздрава России, Ростов-на-Дону

(4) Статешный Олег Николаевич, stateshny@rambler.ru, ФГБУ «НМИЦ онкологии» Минздрава России, Ростов-на-Дону

(5) Лейман Игорь Александрович, toraxrnioi@yandex.ru, ФГБУ «НМИЦ онкологии» Минздрава России, Ростов-на-Дону

(6) Айрапетова Тамара Георгиевна, t.ayrapetova24@mail.ru, ФГБУ «НМИЦ онкологии» Минздрава России, Ростов-на-Дону

(7) Мирзоян Эллада Арменовна, ellada.mirzoyan@yandex.ru, ФГБУ «НМИЦ онкологии» Минздрава России, Ростов-на-Дону

(8) Антонян Артур Андреевич, arturantonyan12@gmail.com, ФГБУ «НМИЦ онкологии» Минздрава России, Ростов-на-Дону

(9) Лесной Максим Николаевич, mx.lesnoy@gmail.com, ФГБУ «НМИЦ онкологии» Минздрава России, Ростов-на-Дону

(10) Волошин Марк Витальевич, markvoloshin95@gmail.com, ФГБУ «НМИЦ онкологии» Минздрава России, Ростов-на-Дону

Ключевые слова

рак легкого, COVID-19, постковидный синдром, хирургическое лечение, постковидный пневмофиброз

Актуальность

В последнее время среди кандидатов на хирургическое лечение немелкоклеточного рака легкого (НМЛР) все чаще встречаются пациенты, перенесшие COVID-19. Представляется актуальным изучение непосредственных и отдаленных результатов хирургического лечения НМЛР у пациентов, перенесших COVID-19.

Цель

Оценить непосредственные и отдаленные результаты лечения больных НМЛР, перенесших COVID-19.

Материалы и методы

В рамках данного ретроспективного исследования анализированы данные 93 пациентов, оперированных по поводу НМЛР на базе отделения торакальной онкологии ФГБУ «НМИЦ онкологии» г. Ростова-на-Дону в 2020–2021 гг. В основную группу вошли 46 пациентов (мужчины составили 94,48%, женщины — 5,52%), перенесших ранее COVID-19 и оперированных по поводу НМЛР в объеме: лобэктомия, билобэктомия, пневмонэктомия, в том числе с бронхо- и ангиопластическим компонентом, всем пациентам была выполнена системная медиастинальная лимфаденэктомия. Использовался как торакотомный, так и торакоскопический доступ. В основной группе в ходе анализа отдаленных результатов были выделены две подгруппы: в первую вошли пациенты, перенесшие COVID-19 средней степени тяжести (32 пациента), во вторую — с тяжелым течением COVID-19 в анамнезе (14 пациентов). В контрольную группу вошли 47 пациентов (93,42% мужчин, 6,58% женщин), сопоставимых по возрасту, стадии заболевания и объему операции, у которых на момент госпитализации отсутствовал факт перенесенного ранее COVID-19.

Результаты

В основной группе послеоперационные осложнения развились у 4 (8,69%) пациентов, умер 1 пациент. В контрольной группе послеоперационные осложнения развились у 5 (10,6%) пациентов, умер 1 пациент (2,13%). Непосредственные результаты хирургического лечения НМЛР у пациентов, перенесших COVID-19, сопоставимы с показателями послеоперационной летальности и осложнений пациентов контрольной группы, схожие данные демонстрирует и показатель общей выживаемости. В основной группе медиана общей выживаемости не достигнута. Однако в подгруппе пациентов, перенесших тяжелый COVID-19, медиана выживаемости составила 12 мес, показатель общей выживаемости достоверно ниже ($p < 0,001$).

Выводы

Непосредственные результаты хирургического лечения рака легкого у пациентов, перенесших COVID-19, сопоставимы с результатами. Однако тяжелый COVID-19 в анамнезе может негативно влиять на показатель общей выживаемости.

Список литературы

1. Шефер Н.А., Топольницкий Е.Б., Дамбаев Г.Ц. Результаты и особенности хирургического лечения рака легкого после перенесенной COVID-19 ассоциированной пневмонии // Хирургия. Журнал им. Н.И. Пирогова. 2021;(12): 15-19 DOI: 10.17116/hirurgia202112115.
2. Bnar J. Hama Amin, a Fahmi H. Kakamad, et al. Post COVID-19 pulmonary fibrosis; a meta-analysis study // Ann Med Surg (Lond). 2022 May; 77: 103590. Published online 2022 Apr 6. DOI: 10.1016/j.amsu.2022.103590.

Предикторы выживаемости радикально оперированных пациентов с немелкоклеточным раком легкого IA–IIIA стадии

Авторы:

(1) *Рощин Игорь Николаевич*, roshchin_in@mail.ru, ГБУЗ ЯО «Областная клиническая онкологическая больница», Ярославль

(2) *Васин Александр Борисович*, alexandr_vasin_v@mail.ru, ГБУЗ ЯО «Областная клиническая онкологическая больница», Ярославль

(3) *Букин Эдуард Максимович*, eduardbukin1991@gmail.com, ГБУЗ ЯО «Областная клиническая онкологическая больница», Ярославль

Ключевые слова

немелкоклеточный рак легкого, стадия, пол, общая выживаемость

Актуальность

Изучение эпидемиологических характеристик рака легкого и анализ выживаемости пациентов играют важную роль в диагностике и лечении этой патологии.

Цель

Провести популяционный мониторинг продолжительности жизни радикально оперированных пациентов с немелкоклеточным раком легкого (НМРЛ) IA–IIIA стадии, тем самым оценить возможные прогностические факторы общей выживаемости (ОВ).

Материалы и методы

Проанализированы 829 больных с диагнозом НМРЛ IA–IIIA стадии, радикально оперированных с 2014 по 2022 г. Средний возраст пациентов составил 63 года. Мужчины встречались в 2,5 раза чаще, чем женщины. 212 (25,5%) человек составили группу с IA стадией; 240 (28,9%) человек составили группу с Ib стадией; 61 (7,3%) больной — с IIa стадией, 119 (14,3%) больных — с IIb стадией; 197 (24%) больных — с IIIa стадией. Плоскоклеточный НМРЛ у пациентов мужского пола в 13 раз превысил аналогичный показатель у женщин (93% vs 7%), также у мужчин превышен данный показатель по аденокарциноме легкого: 232 (59%) мужчины против 161 (41%) женщины. 729 (87,9%) пациентам выполнены лоб-, билобэктомия, а 100 (12,1%) пациентам — пневмонэктомия.

Результаты

Средние значения ОВ с IA–Ib стадии составили 85 и 72 мес соответственно, медиана ОВ IIa стадии составила 56 мес, IIb стадии — 68 мес, IIIa стадии — 31 мес. При сравнении медианных значений выживаемости для выборок IIa–IIb стадии на 2-м году наблюдения тестовая статистика показала уменьшение ОВ в группе с более благоприятным прогнозом. Средние значения ОВ выживаемости больных при T1-4N0M0 составили 74,6 мес. В группе больных с метастазами в бронхопульмональные лимфоузлы (N1) медиана общей выживаемости составила 37,0 мес. При метастатическом поражении средостенных лимфатических узлов (N2) медиана общей выживаемости составила 31 мес. При сравнении кривых выживаемости в зависимости от гистологического типа опухоли показано, что средние значения для времени выживания пациентов с аденокарциномой составили 71,3 мес, у больных с плоскоклеточным раком — 60,2 мес. Для женщин средние значения времени выживания составили 79,2 мес, у мужчин — 61,8 мес. Средние значения времени выживания с аденокарциномой легкого для женщин и мужчин составили 81,8 и 63,0 мес соответственно.

Выводы

Подтверждены общестатистические данные результатов лечения различных популяционных групп. Основную долю больных НМРЛ составили мужчины. Выявлено преобладание абсолютных показателей аденокарциномы легкого у мужчин в соотношении с женщинами. Установлены различия в выживаемости больных НМРЛ в зависимости от стадии заболевания, гистологического типа опухоли, уровня поражения (N1 или N2) лимфатических узлов, гендерных различий. Выявлено преимущество проведения адъювантной химиотерапии пациентам с НМРЛ II стадии.

Список литературы: -

Уровень эндотелина-1 в крови и ткани легкого больных немелкоклеточным раком легкого, перенесших COVID-19 различной степени тяжести

Авторы:

- (1) Сурикова Екатерина Игоревна, sunsur2000@mail.ru, ФГБУ «НМИЦ онкологии» Минздрава России, Ростов-на-Дону
- (2) Франциянц Елена Михайловна, super.gormon@yandex.ru, ФГБУ «НМИЦ онкологии» Минздрава России, Ростов-на-Дону
- (3) Харагезов Дмитрий Акимович, dmitr8@mail.ru, ФГБУ «НМИЦ онкологии» Минздрава России, Ростов-на-Дону
- (4) Горошинская Ирина Александровна, iagor17@mail.ru, ФГБУ «НМИЦ онкологии» Минздрава России, Ростов-на-Дону
- (5) Бандовкина Валерия Ахтямовна, valerryana@yandex.ru, ФГБУ «НМИЦ онкологии» Минздрава России, Ростов-на-Дону
- (6) Черярина Наталья Дмитриевна, scalolas.92@yandex.ru, ФГБУ «НМИЦ онкологии» Минздрава России, Ростов-на-Дону
- (7) Шихлярова Алла Ивановна, shikhliarova.a@mail.ru, ФГБУ «НМИЦ онкологии» Минздрава России, Ростов-на-Дону
- (8) Погорелова Юлия Александровна, flora-73@yandex.ru, ФГБУ «НМИЦ онкологии» Минздрава России, Ростов-на-Дону
- (9) Айрапетова Тамара Георгиевна, t.ayrapetova24@mail.ru, ФГБУ «НМИЦ онкологии» Минздрава России, Ростов-на-Дону
- (10) Лазутин Юрий Николаевич, lazutin.jurij@yandex.ru, ФГБУ «НМИЦ онкологии» Минздрава России, Ростов-на-Дону
- (11) Милакин Антон Григорьевич, amilakin@yandex.ru, ФГБУ «НМИЦ онкологии» Минздрава России, Ростов-на-Дону
- (12) Мирзоян Эллада Арменовна, ellada.mirzoyan@yandex.ru, ФГБУ «НМИЦ онкологии» Минздрава России, Ростов-на-Дону
- (13) Лейман Игорь Александрович, toraxrnioi@yandex.ru, ФГБУ «НМИЦ онкологии» Минздрава России, Ростов-на-Дону
- (14) Статешный Олег Николаевич, stateshny@rambler.ru, ФГБУ «НМИЦ онкологии» Минздрава России, Ростов-на-Дону
- (15) Кит Олег Иванович, super.gormon@yandex.ru, ФГБУ «НМИЦ онкологии» Минздрава России, Ростов-на-Дону

Ключевые слова

рак легкого, COVID-19, тяжесть течения, эндотелин-1

Актуальность

Долгосрочные последствия COVID-19 связаны со стойкой эндотелиальной дисфункцией, проявляющейся преимущественной вазоконстрикцией за счет усиления синтеза эндотелина 1 (ЕТ-1) при легочной инфекции и гипоксии. Ось ЕТ-1 вовлечена в физиологию легких и в прогрессирование онкологического процесса. Это обуславливает актуальность исследования взаимного влияния инфекционного и онкологического процессов в легких [1].

Цель

Изучить содержание ET-1 в крови и тканях легкого больных (мужчин и женщин) немелкоклеточным раком легкого (НМРЛ), перенесших в анамнезе COVID-19 различной степени тяжести.

Материалы и методы

Обследовано 60 больных, перенесших радикальное хирургическое вмешательство по поводу верифицированного НМРЛ I–IIIА стадии (T1-3NxM0, 59,1±3,9 года, соотношение полов 1:1) в НМИЦ онкологии в 2020–2021 гг., перенесших в анамнезе COVID-19 бессимптомно/в легкой форме (контрольная группа) или в среднетяжелой/тяжелой форме (основная группа). Пациенты после неoadьювантной химиотерапии, с первично-множественными новообразованиями в анамнезе и с недавними (менее 6 мес) тяжелыми сердечными, легочными или воспалительными заболеваниями, кроме COVID-19, в исследование не включены. Также обследовали 15 здоровых людей (сопоставимых по возрасту, полу), не болевших COVID-19 на момент забора крови (группа доноров). Изучили содержание обеих форм ET-1 (ET 1-38, ET 1-21) методом ИФА в плазме крови (у всех), в тканях легкого (опухоль, перифокальная зона, линия резекции) у больных НМРЛ до лечения.

Результаты

У больных НМРЛ основной группы уровень ET 1-21 в плазме был выше в среднем в 2 раза, чем в контрольной группе и у доноров. В опухоли и перифокальной зоне уровень ET1-21 был выше, чем в ткани линии резекции: в 1,4–2,7 раза в контрольной, в 1,6–7,6 раза в основной группах у мужчин и женщин. При этом у женщин основной группы было значительно более выраженное увеличение уровня ET 1-21 в перифокальной зоне и снижение в опухоли по сравнению с его уровнем в контрольной группе. ET 1-38 в контрольной группе в опухоли и перифокальной зоне был ниже в 3 и 2,1 раза, а в основной группе выше в 2,8 раза только у женщин в перифокальной зоне, чем в ткани линии резекции. Выявлены половые различия уровня ET-1 в обеих группах больных.

Выводы

У больных НМРЛ, имевших в анамнезе тяжелое течение COVID-19, отмечен более высокий уровень ET-1 в плазме крови, возможно, обусловленный длительным нарушением у них функционирования эндотелия. Выявленные различия уровня ET-1 в опухоли, перифокальной зоне и в ткани линии резекции могут быть результатом перенесенной инфекции, степень тяжести которой влияет на выраженность этих изменений, а также могут обусловить изменение течения рака легкого и его чувствительность к последующей химиотерапии и таргетной терапии. В связи с этим необходимо более глубокое исследование данной категории больных НМРЛ.

Использованная литература

Bian D.J.H., Sabri S., Abdulkarim B.S. Interactions between COVID-19 and Lung Cancer: Lessons Learned during the Pandemic. *Cancers (Basel)*. 2022; 14 (15): 3598. DOI: 10.3390/cancers14153598.

Уровень половых стероидов в ткани легкого больных немелкоклеточным раком легкого, перенесших COVID-19 различной степени тяжести

Авторы:

(1) Шихлярова Алла Ивановна, shikhliarova.a@mail.ru, ФГБУ «НМИЦ онкологии» Минздрава России, Ростов-на-Дону

(2) Франциянц Елена Михайловна, super.gormon@yandex.ru, ФГБУ «НМИЦ онкологии» Минздрава России, Ростов-на-Дону

(3) Харагезов Дмитрий Акимович, dmitr8@mail.ru, ФГБУ «НМИЦ онкологии» Минздрава России, Ростов-на-Дону

(4) Бандовкина Валерия Ахтямовна, valerryana@yandex.ru, ФГБУ «НМИЦ онкологии» Минздрава России, Ростов-на-Дону

(5) Черярина Наталья Дмитриевна, scalolas.92@yandex.ru, ФГБУ «НМИЦ онкологии» Минздрава России, Ростов-на-Дону

(6) Погорелова Юлия Александровна, flora-73@yandex.ru, ФГБУ «НМИЦ онкологии» Минздрава России, Ростов-на-Дону

(7) Лазутин Юрий Николаевич, lazutin.jurij@yandex.ru, ФГБУ «НМИЦ онкологии» Минздрава России, Ростов-на-Дону

(8) Милакин Антон Григорьевич, amilakin@yandex.ru, ФГБУ «НМИЦ онкологии» Минздрава России, Ростов-на-Дону

(9) Лейман Игорь Александрович, toraxrniioi@yandex.ru, ФГБУ «НМИЦ онкологии» Минздрава России, Ростов-на-Дону

(10) Статешный Олег Николаевич, stateshny@rambler.ru, ФГБУ «НМИЦ онкологии» Минздрава России, Ростов-на-Дону

(11) Айрапетова Тамара Георгиевна, t.ayrapetova24@mail.ru, ФГБУ «НМИЦ онкологии» Минздрава России, Ростов-на-Дону

(12) Горошинская Ирина Александровна, iagor17@mail.ru, ФГБУ «НМИЦ онкологии» Минздрава России, Ростов-на-Дону

(13) Мирзоян Эллада Арменовна, ellada.mirzoyan@yandex.ru, ФГБУ «НМИЦ онкологии» Минздрава России, Ростов-на-Дону

(14) Кит Олег Иванович, super.gormon@yandex.ru, ФГБУ «НМИЦ онкологии» Минздрава России, Ростов-на-Дону

Ключевые слова

немелкоклеточный рак легкого, COVID-19, эстрадиол, тестостерон, прогестерон, кортизол

Актуальность

Рак легкого имеет половую специфичность и является 1-м по частоте встречаемости у мужчин [1]. На сегодняшний день механизмы, с помощью которых стероидные гормоны могут способствовать развитию, прогрессированию и/или тяжести рака легкого, особенно протекающего на фоне COVID-19, полностью не выяснены.

Цель

Изучить уровень половых гормонов и кортизола в ткани легкого больных раком легкого, перенесших COVID-19 различной степени тяжести.

Материалы и методы

Исследовали образцы легочной ткани, полученные в результате открытой биопсии при выполнении радикальных операций у 60 больных с морфологически верифицированным немелкоклеточным раком легкого (НМРЛ) I–IIIА стадии (сT1–3NX M0). Средний возраст больных составил 59,11±2,9 года. Участники исследования дали письменное информированное согласие на медицинское вмешательство, операцию, обработку персональных данных и забор биологического материала. При госпитализации все пациенты имели отрицательный ПЦР-тест на SARS-CoV-2 из носоглотки. В зависимости от тяжести клинического течения перенесенного ранее COVID-19 были сформированы основная и контрольная группы. В основную группу вошли 30 больных НМРЛ (15 мужчин и 15 женщин), перенесших COVID-19 в тяжелой и средней тяжести форме, потребовавшей госпитализации; контрольную группу составили 30 пациентов с НМРЛ, у которых инфекция SARS-CoV-2 протекала бессимптомно или в легкой форме. Количественную оценку содержания эстрадиола (E2), тестостерона (Т), прогестерона (Р4) и кортизола (К) определяли методом РИА в 10% гомогенатах образцов опухоли и линии резекции («Иммунотех», Чехия).

Результаты

В ткани линии резекции (условно интактная ткань) у женщин основной группы по сравнению с показателями в контрольной группе выявили повышение уровня E2 в 1,7 раза, кортизола — в 1,5 раза, Р4 — в 4,1 раза на фоне снижения в 1,3 раза Т ($p < 0,05$). В ткани линии резекции у мужчин основной группы по сравнению с показателями контрольной группы установлено повышение содержания Т и Р4 в среднем в 1,8 раза без изменения концентрации кортизола и эстрадиола. В образцах ткани опухоли у женщин и мужчин основной группы по сравнению со значениями в группе контроля установлено увеличение уровня E2 в среднем в 1,7 раза. Повышение содержания кортизола в 1,8 раза найдено только у женщин. Концентрация тестостерона и прогестерона в ткани опухоли женщин и мужчин не имела значимых отличий вне зависимости от тяжести перенесенного COVID-19.

Выводы

Тяжелое течение COVID-19 способствовало изменению гормонального фона как непораженной ткани легкого, особенно выраженное у женщин, так и самой опухоли. Вероятнее всего, стоит ожидать не только роста заболеваемости раком легкого, особенно у женского пола, но и изменения его течения, ответа на противоопухолевую терапию и, возможно, увеличение осложнений и неблагоприятных исходов.

Использованная литература

1. Fuentes N, Silva Rodriguez M, Silveyra P. Role of sex hormones in lung cancer // Exp Biol Med (Maywood). 2021 Oct;246(19):2098-2110. DOI: 10.1177/15353702211019697.

ОПУХОЛИ ОСНОВАНИЯ ЧЕРЕПА**Эндоскопическая эндоназальная хирургия в лечении злокачественных опухолей полости носа и основания черепа****Авторы:**

- (1) Михайлов Никита Игоревич, michailov_md@mail.ru, МНИОИ им. П.А. Герцена, Москва
- (2) Зайцев Антон Михайлович, azaitsev_nsi@mail.ru, МНИОИ им. П.А. Герцена, Москва
- (3) Кисарьев Сергей Александрович, michailov_md@mail.ru, МНИОИ им. П.А. Герцена, Москва
- (4) Кирсанова Ольга Николаевна, michailov_md@mail.ru, МНИОИ им. П.А. Герцена, Москва

Ключевые слова

skull base tumors, endoscopic endonasal surgery, malignant sinonasal tumors

Актуальность

Злокачественные новообразования полости носа и придаточных пазух — это редкие опухоли, составляющие 3–5% среди опухолей головы и шеи. Лечение таких опухолей является сложной задачей в связи с разнообразием гистологических типов с различным биологическим поведением, вариантов распространения и реакций на различные методы лечения. К наиболее часто встречающимся гистологическим вариантам данных опухолей относится плоскоклеточный неороговевающий рак (51,6%), аденокарцинома (12,6%), меланома (6,6%), эстезионейробластома (6,3%), аденокистозная карцинома (6,2%). Основным принципом хирургической онкологии — широкое иссечение новообразования в блоке с окружающими неизменными тканями. С этой точки зрения хирургические манипуляции в синоназальной зоне и в области основания черепа могут вступать в противоречие с основным нейрохирургическим принципом физиологической дозволенности. В связи с этим возникла необходимость выработки таких методов оперативного лечения, которые сочетали бы в себе широту и радикальность онкологических вмешательств с возможностью сохранения функционально важных зон и анатомических структур в области основания черепа.

Цель

Улучшение качества лечения пациентов со злокачественными опухолями полости носа и основания черепа.

Материалы и методы

С начала внедрения эндоскопической эндоназальной техники в нашем институте она была использована у 30 пациентов со злокачественными новообразованиями придаточных пазух носа. В каждом случае целесообразность применения эндоскопического эндоназального метода обсуждалась на консилиуме с участием нейрохирурга, специалиста по хирургическому лечению опухолей головы и шеи, радиолога и химиотерапевта. Все операции были выполнены на базе МНИОИ им. П.А. Герцена.

Результаты

Среди 30 пациентов со злокачественными опухолями полости носа и основания черепа было 18 женщин и 12 мужчин в возрасте от 32 до 72 лет. В 15 случаях удалось выполнить тотальное удаление опухоли, в 5 — субтотальное. У 10 пациентов выполнялась эндоназальная биопсия опухоли. В 6 случаях из 30 использовался комбинированный трансфронтальный и эндоназальный доступ. Комбинированный доступ выполнялся в случае массивного интракраниального распространения опухоли либо при интенсивном интраоперационном кровотечении.

Выводы

Эндоскопический эндоназальный доступ позволяет выполнять радикальные операции в случае небольшой распространенности опухоли и сделать биопсию опухолей практически всего костного основания черепа. В большинстве случаев после эндоскопической эндоназальной хирургии пациенты быстро восстанавливаются,

а также не имеют косметических дефектов. Ограничением методики является высокая интенсивность интраоперационного кровотечения. Онкологическая эффективность нерадикальных и циторедуктивных операций требует дальнейшего изучения.

Список литературы

- Castelnuovo P, Turri-Zanoni M, Battaglia P, Antognoni P, Bossi P, Locatelli D. Sinonasal malignancies of anterior skull base: histology-driven treatment Strategies // *Otolaryngol Clin North Am.* 2016;49(1):183-200. <https://doi.org/10.1016/j.otc.2015.09.012>
- Lund VJ, Stammberger H, Nicolai P, Castelnuovo P, Beal T, Beham A, Bernal-Sprekelsen M, Braun H, et al. European position paper on endoscopic management of tumours of the nose, paranasal sinuses and skull base // *Rhinol Suppl.* 2010;22:1-143.
- Vartanian J, Toledo R, Bueno T, Kowalski L. Orbital exenteration for sinonasal malignancies: Indications, rehabilitation anoncologic outcomes // *Curr Opin Otolaryngol Head Neck Surg.* 2018;26(2):122-126. <https://doi.org/10.1097/MOO.0000000000000441>
- Спирин Д.С., Чернов И.В., Черкаев В.А., Калинин П.Л., Назаров В.В., Музышев И.А., Абсалимова О.В., Кобяков Г.Л., Ветлова Е.Р. Лечение первичных краниофациальных (синоназальных) злокачественных опухолей, поражающих передние и средние отделы основания черепа // *Вопросы нейрохирургии им. Н.Н. Бурденко.* 2020;84(1):101-108. Spirin DS, Chernov IV, Cherekaev VA, Kalinin PL, Nazarov VV, Muzishev IA, Absaliamova OV, Kobiakov GL, Vetlova ER. Treatment of primary craniofacial (Sinonasal) malignant tumors affecting the anterior and middle skull base. *Zhurnal Voprosy Neurokhirurgii Imeni N.N. Burdenko.* 2020;84(1):101-108. <https://doi.org/10.17116/neiro202084011101>
- Спирин Д.С., Кобяков Г.Л., Черкаев В.А., Назаров В.В., Кадашева А.Б., Ветлова Е.Р., Гордон К.В. Эпидемиология, диагностика, клиническая симптоматика и классификация первичных злокачественных опухолей, поражающих основание черепа // *Вопросы нейрохирургии им. Н.Н. Бурденко.* 2016;80(3):106-113. Spirin DS, Kobiakov GL, Cherekaev VA, Nazarov VV, Kadasheva AB, Vetlova ER, Gordon KV. Epidemiology, diagnosis, clinical symptoms, and classification of malignant primary skull base tumors. *Zhurnal Voprosy Neurokhirurgii im. N.N. Burdenko.* 2016;80(3):106-113. <https://doi.org/10.17116/neiro2016803106-113>
- Villaret AB, Yakirevitch A, Bizzoni A, Bosio R, Bignami M, Pistochini A, Battaglia P, Castelnuovo P, Nicolai P. Endoscopic transnasal craniectomy in the management of selected sinonasal malignancies // *Am J Rhinol Allergy.* 2010;24(1):60-65. <https://doi.org/10.2500/ajra.2010.24.3397>
- Nicolai P, Schreiber A, Bolzoni Villaret A, Lombardi D, Morassi L, Raffetti E, Donato F, Battaglia P, Turri-Zanoni M, Bignami M, Castelnuovo P. Intestinal type adenocarcinoma of the ethmoid: Outcomes of a treatment regimen based on endoscopic surgery with or without radiotherapy // *Head Neck.* 2016;38(suppl 1):996-1003. <https://doi.org/10.1002/hed.24144>
- Suarez C, Llorente J, Fernandez De Leon R, Maseda E, Lopez A. Prognostic factors in sinonasal tumors involving the anterior skull base // *Head Neck.* 2004;26(2):136-144. <https://doi.org/10.1002/hed.10358>
- Suarez C, Llorente J, Fernandez De Leon R, Maseda E, Lopez A. To preserve or not to preserve the orbit in paranasal sinus neoplasms: A meta-analysis // *J Neurol Surg.* 2015;76(2):122-128. <https://doi.org/10.1055/s-0034-1390403>
- Muscatello L, Fortunato S, Seccia V, Marchetti M, Lenzi R. The implications of orbital invasion in sinonasal tract malignancies // *Orbit.* 2016;35(5):278-274. <https://doi.org/10.1080/01676830.2016.1193532>
- Patel S, Singh B, Polluri A, Bridger P, Cantu G, Cheesman A. Craniofacial surgery for malignant skull base tumors: Report of an international collaborative study // *Cancer.* 2003;98(6):1179-1187. <https://doi.org/10.1002/cncr.11630>
- Ketcham AS, Wilkins RH, Vanburen JM, Smith RR. A combined intracranial facial approach to the paranasal sinuses // *Am J Surg.* 1963;106(5):698-703. [https://doi.org/10.1016/0002-9610\(63\)90387-8](https://doi.org/10.1016/0002-9610(63)90387-8)
- Ganly I, Patel SG, Singh B, Kraus DH, Bridger PG, Cantu G, Cheesman A, De Sa G, Donald P, Fliss DM, et al. Craniofacial resection for malignant paranasal sinus tumors: Report of an international collaborative study // *Head Neck.* 2005;27(7):575-584. <https://doi.org/10.1002/hed.20165>
- Castelnuovo P, Lepera D, Turri-Zanoni M, Battaglia P, Bolzoni Villaret A, Bignami M, Nicolai P, Dallan I. Quality of life following endoscopic endonasal resection of anterior skull base cancers: Clinical article // *J Neurosurg.* 2013;119(6):1401-1409. <https://doi.org/10.3171/2013.8.JNS13296>
- Bentz B, Bilsky M, Shah J, Kraus D. Anterior skull base surgery for malignant tumors: A multivariate analysis of 27 years of experience. *Head Neck.* 2003;25(7):515-520. <https://doi.org/10.1002/hed.10250> 16. Ducic Y, Miles B, Sabatini P. Extending the traditional resection limits of squamous cell carcinoma of the anterior skull base. *Otolaryngol Head Neck Surg.* 2007;137(6):899-905. <https://doi.org/10.1016/j.otohns.2007.09.005>

Рецидивы церебральных метастазов при раке молочной железы: предикторы, прогноз, локальный контроль

Авторы:

(1) Субботина Дарья Романовна, subbotina737@yandex.ru, ФГБУ «НМИЦ онкологии им. Н.Н. Петрова» Минздрава России, Санкт-Петербург

(2) Гуляев Дмитрий Александрович, gulyaevd@mail.ru, ФГБУ «НМИЦ онкологии им. Н.Н. Петрова» Минздрава России, Санкт-Петербург

(3) Курносков Иван Александрович, ivkurnosov@gmail.com, ФГБУ «НМИЦ онкологии им. Н.Н. Петрова» Минздрава России, Санкт-Петербург

(4) Белов Игорь Юрьевич, belov_igor@list.ru, ФГБУ «НМИЦ онкологии им. Н.Н. Петрова» Минздрава России, Санкт-Петербург

Ключевые слова

рак молочной железы, церебральные метастазы, рецидивирование метастазов

Актуальность

Рецидивирующее течение церебрального метастатического поражения при РМЖ наблюдается у 32–56% пациентов. Выбор метода локального контроля второй линии, основанный на предполагаемом прогнозе течения системного онкологического процесса, строго не регламентирован, а влияние различных хирургических технологий на характер рецидива мало изучен.

Цель

Изучить характер рецидивирования церебральных метастазов рака молочной железы в зависимости от метода локального контроля, морфологических и иммуногистохимических свойств опухоли.

Материалы и методы

В ходе комплексного обследования, лечения, динамического наблюдения 162 больных с метастазами рака молочной железы в головной мозг рецидивы церебральных метастазов выявлены у 50 (30,8%) женщин в возрасте от 28 до 80 лет. В качестве лечения первой линии выполнена хирургическая резекция опухоли 18 (36%) пациентам, радиохирургическое лечение — 23 (46%) и лучевая терапия на весь объем головного мозга — 9 (18%) больным. Пациенты стратифицированы по биологическому подтипу первичной опухоли. Все больные обследованы по стандартному протоколу, включающему клинические, лабораторные методы исследования и нейровизуализацию.

Результаты

Средний возраст составил 52,9±12,3 года. HR+ биологический подтип РМЖ верифицирован в 16% (N=8), HR+/HER2+ в 36% (N=18), HER2+ и HR-/HER2- в 24% (N=12). При анализе влияния способов первичного локального контроля на вариант рецидивирования церебрального поражения не было выявлено какой-либо статистически значимой взаимосвязи ($p=0,638$). Однако в результате сравнительного анализа между исследуемыми группами были получены достоверные различия по характеру церебральной прогрессии. Локальный вариант рецидивирования достоверно чаще ($p=0,001$) встречается в группах HER2 и HR+ опухолей, дистантное рецидивирование — в группе HR-/HER2- ($p=0,003$). Чаще других развитие канцероматоза мозговых оболочек демонстрировали HER2+ опухоли. Безрецидивный период составил 7,74±8,04 мес. Общая выживаемость у всего числа исследуемых составила 28,3 мес (+16,7). В результате сравнительного анализа между группами были получены достоверные различия по общей выживаемости. Последняя была достоверно больше в группе HER2+ ($p=0,004$).

Выводы

Изучение рецидивного метастатического интракраниального поражения при раке молочной железы, направленное на адаптацию подтипспецифического и морфоспецифического как локального, так и системного лечения является наиболее релевантным и демонстрирует несомненную практическую эффективность.

Список литературы

1. Lin, N.U., J.R. Bellon, and E.P. Winer, CNS metastases in breast cancer // J Clin Oncol, 2004. 22(17): p. 3608-17.
2. Rick, J.W., et al., Systemic therapy for brain metastases // Crit Rev Oncol Hematol, 2019. 142: p. 44-50.
3. Bendell, J.C., et al., Central nervous system metastases in women who receive trastuzumab-based therapy for metastatic breast carcinoma // Cancer, 2003. 97(12): p. 2972-7.

ОПУХОЛИ У ДЕТЕЙ: КОМБИНИРОВАННОЕ/КОМПЛЕКСНОЕ ЛЕЧЕНИЕ

Лазерная внутритканевая термотерапия капошиформной гемангиоэндотелиомы с феноменом Kasabach-Merrit. 8 лет одного наблюдения

Автор:

Абушкин Иван Алексеевич, ivanabushkin@mail.ru, ФГБОУ ВО «Южно-Уральский государственный медицинский университет» Минздрава России, Челябинск

Ключевые слова

капошиформная гемангиоэндотелиома, феномен Kasabach–Merritt, лазерная внутритканевая термотерапия

Актуальность

Капошиформная гемангиоэндотелиома (КГЭ) с феноменом Kasabach–Merritt (ФКМ) — редкая сосудистая опухоль промежуточной злокачественности с угрозой жизни ребенку (Хачатрян Л.А. и др., 2021). КГЭ подчас устойчива к монотерапии сиролимусом, преднизолоном или винкристином, что требует их комбинации. Вторым моментом является сохранение существенного объема опухоли на фоне такого лечения (Wang Z. et al., 2021; Lio Q. et al., 2022).

Цель

Представить 8-летнее наблюдение успешной лазерной внутритканевой термотерапии (ЛИТТ) капошиформной гемангиоэндотелиомы с ФКМ.

Материалы и методы

Девочку на 1-м месяце жизни дважды оперировали с диагнозом «флегмона грудной стенки слева» в региональном республиканском центре. Обе операции гнойного поражения не выявили и осложнились кровотечением. Последовал перевод в московский республиканский центр, где выставлен диагноз КГЭ с ФКМ, однако лечение преднизолоном и пропранололом полноценного отклика не нашло. Объем опухоли не уменьшился, сохранялась тромбоцитопения. В нашу клинику ребенок поступил в возрасте 6 мес. Опухоль характерного вида занимала 4% поверхности тела на грудной стенке слева. Тепловидение — локальное повышение температуры на 2,6 °С. Спектрофотометрия — локальное повышение объемного кровотока со снижением сатурации и уровня меланина. УЗИ — толщина около 30 мм с характерными вертикальными столбцами преимущественно красных сосудов диаметром более 1 мм. ЛИТТ проводили под наркозом под контролем УЗИ в режиме реального времени, излучением 1,5 мкм, в непрерывном режиме, мощностью 4 Вт, торцевым кварц-кварцевым световодом, диаметром 0,4 мм через проколы здоровой кожи.

Результаты

После первой ЛИТТ в течение 1 нед исчезла кожная сыпь, нормализовался уровень тромбоцитов. Опухоль стала светлее, но стала толще со стороны спины, где ЛИТТ не проводили. Повторные ЛИТТ в 7 и 9 мес. Толщина опухоли уменьшилась до 9 мм, сосуды единичные. В возрасте 15 и 19 мес выполнена ЛИТТ остаточной опухоли. На настоящее время девочке почти 8 лет — признаков опухоли нет.

Выводы

ЛИТТ может быть самостоятельным методом лечения КГЭ, а также служить дополнением к системной терапии, например, сиролимусом.

Список литературы

1. Хачатрян Л.А. и др. Вопросы гематологии/онкологии и иммунопатологии в педиатрии. 2021; 20 (3):74–91. DOI: 10.24287/1726-1708-2021-20-3-74-91.
2. Wang Z, Yao W, Sun H, Dong K, Ma Y, Chen L, Zheng S, Li K. Sirolimus therapy for kaposiform hemangioendothelioma with long-term follow-up // J Dermatol. 2019 Nov;46(11):956-961. DOI: 10.1111/1346-8138.15076.
3. Liu Q, Xiong N, Gong X, Tong H, Tan X, Guo X. Cocktail therapy with prednisolone, vincristine and sirolimus for Kasabach-Merritt phenomenon in 10 infants // Exp Ther Med. 2022 Aug 9;24(4):621. DOI: 10.3892/etm.2022.11558.

Результаты активной иммунотерапии у детей с солидными опухолями

Авторы:

(1) К.М. Борокишинова, bk0807@bk.ru, ФГБУ «НМИЦ онкологии им. Н.Н. Петрова» Минздрава России, Санкт-Петербург

(2) С.А. Кулева, kulevadoc@yandex.ru, ФГБУ «НМИЦ онкологии им. Н.Н. Петрова» Минздрава России, ФГБОУ ВО «Санкт-Петербургский государственный педиатрический медицинский университет» Минздрава России, Санкт-Петербург

(3) И.А. Балдуева, biahome@mail.ru, ФГБУ «НМИЦ онкологии им. Н.Н. Петрова» Минздрава России, Санкт-Петербург

(4) Т.Л. Нехаева, nehaevat151274@mail.ru, ФГБУ «НМИЦ онкологии им. Н.Н. Петрова» Минздрава России, Санкт-Петербург

(5) А.В. Новик, anovik@list.ru, ФГБУ «НМИЦ онкологии им. Н.Н. Петрова» Минздрава России, ФГБОУ ВО «Санкт-Петербургский государственный педиатрический медицинский университет» Минздрава России, Санкт-Петербург

(6) Н.В. Емельянова, emelyana.79@mail.ru, ФГБУ «НМИЦ онкологии им. Н.Н. Петрова» Минздрава России, Санкт-Петербург

(7) Е.А. Михайлова, helen_mikhaylova@mail.ru, ФГБУ «НМИЦ онкологии им. Н.Н. Петрова» Минздрава России, Санкт-Петербург

(8) Р.И. Хабарова, izmozherova@yandex.ru, ФГБУ «НМИЦ онкологии им. Н.Н. Петрова» Минздрава России, Санкт-Петербург

(9) Е.М. Сенчуров, senchurov85@mail.ru, ФГБУ «НМИЦ онкологии им. Н.Н. Петрова» Минздрава России, ФГБОУ ВО «Санкт-Петербургский государственный педиатрический медицинский университет» Минздрава России, Санкт-Петербург

(10) Э.Д. Гумбатова, gumbatovaelvira@gmail.com, ФГБУ «НМИЦ онкологии им. Н.Н. Петрова» Минздрава России, Санкт-Петербург

(11) Г.А. Сахаутдинов, derek2396@gmail.com, ФГБУ «НМИЦ онкологии им. Н.Н. Петрова» Минздрава России, ФГБОУ ВО «Санкт-Петербургский государственный педиатрический медицинский университет» Минздрава России, Санкт-Петербург

(12) Ю.К. Семенова, semenova.julia1997@gmail.com, ФГБОУ ВО «Санкт-Петербургский государственный педиатрический медицинский университет» Минздрава России, Санкт-Петербург

Ключевые слова

дети, дендритноклеточная вакцина, солидные опухоли

Актуальность

Внедрение иммунотерапевтических методов лечения с целью коррекции иммунной системы в программу терапии детей с солидными опухолями является перспективным направлением в детской онкологии. Подобные разработки во взрослой практике позволили повысить показатели выживаемости пациентов на 30%.

Цель

Проанализировать результаты активной дендритноклеточной (ДК) вакцинотерапии детей с солидными опухолями.

Материалы и методы

В исследовании приняли участие 37 пациентов детского возраста с саркомой мягких тканей ($n=22$, или 59,5%), остеогенной саркомой ($n=6$, или 16,2%), high-grade глиомой ($n=5$, или 13,5%), саркомой Юинга ($n=3$, или 8,1%) и опухолью Вильмса (1 ребенок, или 2,7%). Химиотерапия этих пациентов сопровождалась иммунотерапией ДК-вакциной. Суммарно было проведено 338 курсов ДК-вакцинотерапии. Среднее количество курсов на пациента составило 9 ± 1 (1–31).

Результаты

Системных нежелательных явлений при проведении ДК-вакцинации не наблюдалось, из местных реакций 8,7% курсов сопровождал зуд. У 13 (35,1%) детей уже после двух введений вакцины было диагностировано дальнейшее прогрессирование заболевания; ДК-вакцинотерапия была дополнительной к химиотерапии опцией у этих пациентов, проводимой на фоне прогрессирования злокачественного процесса. Остальные 24 (64,9%) пациента в течение длительного времени находились в стабильном по основному заболеванию состоянии. К сожалению, 13 из 24 (54,2%) пациентов в дальнейшем погибли в сроки от 8 до 35 мес (средний срок 16 ± 8 мес). Средний срок

наблюдения за ними составил 25 ± 11 мес (от 3 до 40 мес). На фоне применения комбинированного лечения у пациентов зафиксировано нарастание реакции гиперчувствительности замедленного типа (ГЗТ) в месте введения вакцины в 2–3 раза, что свидетельствует о наличии иммунного ответа на вакцинацию. При анализе иммунологических параметров периферической крови на фоне активной иммунотерапии у пациентов отмечено повышение значений CD3+CD8+ (цитотоксические Т-лимфоциты с 23 до 26,5%) и их активированных форм [CD3+CD8+HLA-DR+(активированные цитотоксические Т-лимфоциты с 3,2 до 3,8%)]. Данная динамика циркулирующих кластеров иммунных клеток прямо коррелирует с эффективностью терапии аутологичной ДК-вакциной.

Выводы

Активная иммунотерапия с использованием ДК-акцинации позволяет активировать врожденный и адаптивный иммунный ответ против клеток злокачественных опухолей и достичь длительной стабилизации у пациентов с онкологическими заболеваниями; наличие изменений в иммунологическом статусе, реакции гиперчувствительности замедленного типа говорит об модуляции иммунного ответа, созданного противоопухолевой вакциной.

Список литературы

1. Балдуева И.А., Нехаева Т.Л., Новик А.В., Данилова А.Б., Авдонкина Н.А., Пипиа Н.П., Зозуля А.Ю., Емельянова Н.В., Кузнецова А.И., Блохина М.Л., Просекина Е.А., Скачкова О.В., Гирдюк Д.В., Анохина Е.М., Проценко С.А., Кулева С.А., Рогачев М.В., Беляев А.М. Дендритноклеточные вакцины в иммунотерапии солидных опухолей: учебное пособие для врачей и обучающихся в системе высшего и дополнительного профессионального образования. СПб.: НМИЦ онкологии им. Н.Н. Петрова, 2020.
2. Кулева С. А., Борокшинова К. М., Друй А.Е. Иммунология и перспективы иммунотерапии злокачественных глиом: использование факторов гуморального иммунитета // Успехи молекулярной онкологии. 2021. Vol. 8. № 4. P 21-27.
3. Jennifer D. Elster, Deepa K. Krishnadas, and Kenneth G. Lucas: Dendritic cell vaccines: A review of recent developments and their potential pediatric application // Hum Vaccin Immunother. 2016 Sep; 12 (9): 2232-2239. DOI: 10.1080 / 21645515.2016.1179844.

Современные подходы в лечении младенческой гемангиомы и различных видов мальформаций в области головы и шеи у детей

Авторы:

- (1) Гавеля Екатерина Юрьевна, gavelya1980@mail.ru, ФГБУ НМИЦ «Центральный научно-исследовательский институт стоматологии и челюстно-лицевой хирургии» Минздрава России, Москва
- (2) Рогинский Виталий Владиславович, vitarogiztveri@yandex.ru, ФГБУ НМИЦ «Центральный научно-исследовательский институт стоматологии и челюстно-лицевой хирургии» Минздрава России, Москва
- (3) Котлукова Наталья Павловна, natali130@yandex.ru, ГБОУ ВПО «Российский национальный исследовательский медицинский университет им. Н.И. Пирогова» Минздрава России, Москва
- (4) Надточий Андрей Геннадьевич, naggan@mail.ru, ФГБУ НМИЦ «Центральный научно-исследовательский институт стоматологии и челюстно-лицевой хирургии» Минздрава России, Москва

Ключевые слова

младенческая гемангиома, сосудистые мальформации, склерозирование, лазерная абляция, импульсный лазер

Актуальность

Различные патологические образования из кровеносных сосудов в челюстно-лицевой области приводят не только к эстетическим нарушениям, но также нередко вызывают функциональные нарушения дыхания, глотания, жевания, зрения и слуха, снижающие качество жизни ребенка. В настоящее время актуальной является проблема поиска и развития малоинвазивных методов лечения детей с сосудистыми поражениями в области головы и шеи.

Цель

Разработка и внедрение методов лечения детей с различными сосудистыми поражениями в области головы и шеи.

Материалы и методы

В группу исследования вошли пациенты с гиперплазиями кровеносных сосудов (так называемая младенческая гемангиома), мальформациями кровеносных сосудов, проконсультированные, обследованные

и пролеченные с 2014 по 2022 г. на базе ФГБУ НМИЦ «ЦНИИС и ЧЛХ» клиника детской челюстно-лицевой хирургии, ДГКБ им. З.А. Башляевой г. Москвы. За данный период пролечено более 500 пациентов с сосудистыми поражениями.

Результаты

Проведено лечение детей с младенческой гемангиомой (стадия резидуальных проявлений) в возрасте от 2,5 до 6 лет, а также с венозными и артериовенозными мальформациями в возрасте от 1 года до 18 лет с использованием способа открытой и закрытой лазерной коагуляции. Пациентам лазерная коагуляция проводилась с использованием Ho:Yag. У 11 пациентов с младенческой гемангиомой (стадия резидуальных проявлений) и у 78 пациентов с венозными мальформациями проводился комбинированный метод: хирургический в дополнении с лазерной коагуляцией. Применение метода склерозирования при венозных мальформациях проведено у 12 пациентов как монометод, и на завершающих этапах после хирургического лечения у 15 пациентов. Метод импульсной фототерапии применялся детям с младенческой гемангиомой с целью коррекции резидуальных телеангиэктазий после использования бета-блокаторов местного или системного действия, хирургического лечения и как самостоятельный метод лечения у 46 пациентов. Проведено лечение детей с капиллярными мальформациями в возрасте от 4 мес до 18 лет с использованием 595 нм импульсного лазера на красителях как монометод, а в некоторых случаях при неудачном лечении ранее другими видами лазеров у 90 пациентов отдаленные результаты лечения показали стойкий эстетический результат.

Выводы

Лечение детей с капиллярными мальформациями с использованием импульсного лазера на красителях в настоящее время является «золотым стандартом» и дает стойкий эстетический результат. Метод лазерной коагуляции и импульсной фототерапии высокоэффективны на завершающих этапах лечения остаточных проявлений младенческой гемангиомы. При лечении венозных или смешанных мальформаций хирургический метод с дополнением лазерной коагуляции является эффективным и прогрессивным методом.

Список литературы

1. Mulliken, J. et al. Mulliken and Young's Vascular Anomalies Hemangiomas and Malformations / J. Mulliken, P. Burrows, S. Fishman. 2th ed. N.Y. : Oxford University Press, 2013. 1095 p.
2. Wenxin Yu., Jiafang Zh. et al. Port-wine stains on the neck respond better to a pulsed dye laser than lesions on the face: An inpatient comparison study with histopathology // J.Am. Acad. Derm. 2019; 80 (30):779-781.1.
3. Enjolras O., Wassef M., Chapot R. Color atlas of vascular tumors and vascular malformations // Cambridge University Press. 2007. P. 224-252.
4. Asilian A., Mokhtari F., Kamali A.S., Abtahi-Naeini B., Nilforoushadeh M.A., Mostafaie S. Pulsed dye laser and topical timolol gel versus pulse dye laser in treatment of infantile hemangioma: A double-blind randomized controlled trial // Adv. Biomed. Res. 2015; 4: 257.

Сравнительный анализ диагностической информативности клинического и дерматоскопического осмотров доброкачественных новообразований кожи у детей и подростков

Авторы:

(1) *Рина Игоревна Хабарова*, izmozherova@yandex.ru, ФГБУ «НМИЦ онкологии им. Н.Н. Петрова» Минздрава России, Санкт-Петербург

(2) *Светлана Александровна Кулева*, kulevadoc@yandex.ru, ФГБУ «НМИЦ онкологии им. Н.Н. Петрова» Минздрава России, Санкт-Петербург

(3) *Евгений Михайлович Сенчуров*, senchurov85@mail.ru, ФГБУ «НМИЦ онкологии им. Н.Н. Петрова» Минздрава России, Санкт-Петербург

(4) *Эльвира Джангировна Гумбатова*, ggumbatovaelvira@gmail.com, ФГБУ «НМИЦ онкологии им. Н.Н. Петрова» Минздрава России, Санкт-Петербург

(5) *Елена Андреевна Михайлова*, helen_mikhaylova@mail.ru, ФГБУ «НМИЦ онкологии им. Н.Н. Петрова» Минздрава России, Санкт-Петербург

(6) *Ксения Михайловна Борокишинова*, bk0807@bk.ru, ФГБУ «НМИЦ онкологии им. Н.Н. Петрова» Минздрава России, Санкт-Петербург

Ключевые слова

дети, новообразования кожи, клинический осмотр, дерматоскопия

Актуальность

Неинвазивная диагностика новообразований кожи у детей и подростков включает клинический осмотр и дерматоскопическое исследование. Осмотр «невооруженным глазом» несет определенную информативность, однако значительно уступает дерматоскопии. Поверхностная микроскопия кожи позволяет быстро и корректно оценить природу патологии, риск озлокачествления и целесообразность удаления опухоли.

Цель

Оценка и сравнительный анализ диагностической информативности клинического осмотра и дерматоскопии доброкачественных новообразований кожи у детей и подростков.

Материалы и методы

В исследование включены сведения о 65 пациентах детского и подросткового возраста с новообразованиями кожи меланоцитарного и сосудистого генеза, наблюдавшихся в ФГБУ «НМИЦ онкологии им. Н.Н. Петрова» Минздрава России с 2016 по 2022 г. Изучаемую группу составили дети и подростки со сложным ($n=22$, или 33,8%), дермальным ($n=30$, или 46,1%), голубым ($n=2$, или 3,1%) невусами, невусом Шпиц/Рида ($n=4$, или 6,2%) и капиллярно-лобулярной гемангиомой (КЛГ) ($n=7$, или 10,8%). Первым этапом пациентам проводился клинический осмотр новообразования с описанием локализации, размеров, формы элемента, оценкой признаков травматизации, естественных эволюционных изменений за период наблюдения за пациентом, длительности анамнеза. Далее следовала дерматоскопия с оценкой морфологического паттерна согласно критериям общепризнанных алгоритмов с возраст-адаптированным подходом. Все новообразования были подвергнуты удалению и гистологической верификации.

Результаты

Совпадение клинического и морфологического диагнозов выявлено в 77,3% ($n=17$) случаев сложного, в 56,7% ($n=13$) дермального, в 50% ($n=1$) голубого невусов и в 85,7% ($n=6$) КЛГ. Диагноз «невус Шпиц/Рида» клинически не был определен: дважды процесс расценивался как интраэпидермальный невус (50%), дважды — как сложный (50%). Совпадение дерматоскопического и гистологического диагнозов в отношении сложного невуса было в 90,9% ($n=20$) случаев, дермального — в 96,7% ($n=29$), голубого — в 100% ($n=2$), КЛГ — в 86,7% ($n=6$) и невуса Шпиц/Рида — в 75% ($n=3$) наблюдений ($p < 0,001$). Площади под ROC-кривой составили $0,619 \pm 0,0453$ [0,521; 0,711] и $0,907 \pm 0,0529$ [0,836; 0,955] для клинического и дерматоскопического осмотров соответственно. Чувствительность клинического осмотра новообразования кожи составила 31,6%, специфичность — 92,3%, чувствительность дерматоскопии — 96,8%, специфичность — 84,6%.

Выводы

Между клиническим осмотром и дерматоскопией выявлены достоверные различия в диагностической информативности. Статистически полученная разница в визуальной верификации типов новообразований кожи путем клинического и дерматоскопического осмотров напрямую отражает высокую информативность применения микроскопии кожи, значительно превышающую исследование «невооруженным глазом».

Список литературы

1. Dermatoscopy of neoplastic skin lesions: recent advances, updates, and revisions / P. Weber, P. Tschandl, C. Sinz // *Curr. Treat. Options Oncol.* 2018. Vol. 19, № 11. P:56-60.
2. Argenziano, G. Dermoscopy of pigmented skin lesions — a valuable tool for early diagnosis of melanoma / G. Argenziano, H. P. Soyer // *Lancet Oncol.* 2001. Vol. 2, № 7. P:443-449.
3. Dermatoscopy: alternative uses in daily clinical practice / G. Micali, F. Lacarrubba, D. Massimino [et al.] // *J. Am. Acad. Dermatol.* 2011. — Vol. 64, № 11. P:35-46.
4. Dermoscopy in general dermatology / A. Lallas, I. Zalaudek, G. Argenziano [et al.] // *Dermatol. Clin.* 2013. Vol. 31, № 4. P:679-694.

Использование антиGD2 моноклональных антител при терапии рефрактерных/рецидивирующих форм костных и мягкотканых сарком у детей

Авторы:

(1) Кулева С. А., Kulevadoc@yandex.ru, ФГБУ «НМИЦ онкологии им. Н.Н. Петрова» Минздрава России, Санкт-Петербург

(2) Варфоломеева С. Р., kirgiz-off@yandex.ru, ФГБУ «НМИЦ онкологии им. Н.Н. Блохина» Минздрава России, Москва

(3) *Киргизов К. И.*, kirgiz-off@yandex.ru, ФГБУ «НМИЦ онкологии им. Н.Н. Блохина» Минздрава России, Москва

(4) *Горбунова Т. В.*, wasicsol@mail.ru, ФГБУ «НМИЦ онкологии им. Н.Н. Блохина» Минздрава России, Москва

(5) *Проскина Е. А.*, elizaveta.prosekina@gmail.com, ФГБУ «НМИЦ онкологии им. Н.Н. Петрова» Минздрава России, Санкт-Петербург

(6) *Артемьева А. С.*, oinochoya@gmail.com, ФГБУ «НМИЦ онкологии им. Н.Н. Петрова» Минздрава России, Санкт-Петербург

(7) *Михайлова Е. А.*, helen_mikhaylova@mail.ru, ФГБУ «НМИЦ онкологии им. Н.Н. Петрова» Минздрава России, Санкт-Петербург

(8) *Гумбатова Э. Д.*, gumbatovaelvira@gmail.com, ФГБУ «НМИЦ онкологии им. Н.Н. Петрова» Минздрава России, Санкт-Петербург

(9) *Сенчуков Е. М.*, senchurov85@mail.ru, ФГБУ «НМИЦ онкологии им. Н.Н. Петрова» Минздрава России, Санкт-Петербург

(10) *Хабарова Р. И.*, izmozherova@yandex.ru, ФГБУ «НМИЦ онкологии им. Н.Н. Петрова» Минздрава России, Санкт-Петербург

(11) *Ефимова М. М.*, drefimovaburgol@yandex.ru, ФГБУ «НМИЦ онкологии им. Н.Н. Блохина» Минздрава России, Москва

(12) *Романцова О. М.*, kirgiz-off@yandex.ru, ФГБУ «НМИЦ онкологии им. Н.Н. Блохина» Минздрава России, Москва

(13) *Сахаутдинов Г. А.*, derek2396@gmail.com, ФГБОУ ВО «Санкт-Петербургский государственный педиатрический медицинский университет» Минздрава России, Санкт-Петербург

(14) *Семенова Ю. К.*, semenova.julia1997@gmail.com, ФГБОУ ВО «Санкт-Петербургский государственный педиатрический медицинский университет» Минздрава России, Санкт-Петербург

Ключевые слова

дети, костные саркомы, мягкотканые саркомы, GD2-позитивные опухоли, анти-GD2 моноклональные антитела

Актуальность

В последнее время иммунотерапия моноклональными антителами (МА), нацеленными на GD2 антиген, стала стандартом лечения пациентов с нейробластомой группы высокого риска рецидива/прогрессирования. Но сверхэкспрессия дисиаialogанглиозида найдена не только на клетках нейробластомы, оказалось, что на опухолевых культурах костных и мягкотканых сарком GD2 также высоко экспрессирован.

Цель

Целью исследования стала оценка безопасности и эффективности лечения детей и подростков с рефрактерными и рецидивирующими формами солидных злокачественных опухолей (мягкотканые и костные саркомы) путем инкорпорации в комплексные программы пассивной иммунотерапии анти-GD2 моноклональными антителами (МА).

Материалы и методы

Целевая популяция состояла из 10 пациентов от 1 года до 17 лет (средний возраст 12 ± 2 года) с рефрактерными и рецидивирующими формами костных и мягкотканых сарком с положительным уровнем экспрессии GD2, варьировавшим от 0,9 до 85% (среднее значение $29 \pm 11\%$). По 4 (40%) случая были саркомы мягких тканей и саркомы Юинга, у 2 (20%) пациентов диагностирована остеосаркома. Превалировали мальчики (7, или 70%). Всем пациентам, за исключением одного, химиоиммунотерапия (2+ линия химиотерапии и анти-GD2 МА) реализована в конкомитантном режиме. Суммарно было проведено 52 курса иммунотерапии анти-GD2 МА.

Результаты

На фоне использования опции пассивной иммунотерапии у 4 (40%) пациентов в течение 1–10 мес подтверждался полный ответ. У 3 (30%) диагностировано прогрессирование основного заболевания после 2 ($n=1$) и 3 ($n=2$) циклов химиоиммунотерапии. Еще у 3 (30%) пациентов статус «стабилизация заболевания» сохранялся в течение 2 мес после завершения лечения анти-GD2 МА. Для всей когорты после 6-го цикла иммунотерапии средняя общая выживаемость составила 7 мес. На фоне инфузии антител выявлено 35 (67,3%) иммунопосредованных нежелательных явлений. Чаще всего были диагностированы болевой синдром (30,7%), синдром высвобождения цитокинов (9,6%), синдром «капиллярной утечки» (9,6%) и диарея (9,6%). Все осложнения не превышали II степени тяжести и не требовали прекращения или замедления инфузии.

Выводы

Химиоиммунотерапия GD2-положительных рефрактерных и рецидивирующих форм костных и мягкотканых сарком оказалась безопасным и хорошо переносимым методом лечения. Таргетирование на GD2 антиген злокачественных клеток с использованием моноклональных антител можно рассматривать в качестве эффективной опции для элиминации опухолевых клеток с высокой экспрессией GD2 антигена. Отдаленные результаты представленного лечения могут быть проверены на клиническом исследовании с более широким охватом популяции детей.

Список литературы

1. Кулева С.А., Варфоломеева С.Р., Киргизов К.И., Просекина Е.А., Артемьева А.С., Иванова С.В., Борокшинова К.М., Ефимова М.М., Горбунова Т.В., Сенчуров Е.М., Хестанов Д.Б., Гумбатова Э.Д., Михайлова Е.А., Дзампаев А.З., Романцова О.М. GD2 как мишень для таргетной иммунотерапии солидных опухолей у детей // Вопросы онкологии. 2022. т. 68. № 3. с. 279-280.
2. Кулева С.А., Артемьева А.С., Балдуева И.А., Просекина Е.А., Борокшинова К.М., Михайлова Е.А., Гумбатова Э.Д., Ефимова Е.В., Иванова С.В., Сенчуров Е.М. Первый опыт применения антиGD2 моноклональных антител при лечении ребенка с веретенноклеточной рабдомиосаркомой в НМИЦ онкологии им. Н.Н. Петрова // Вопросы онкологии. 2022. т. 68. № 3. с. 284-285.
3. Dobrenkov K, Ostrovskaya I, Cheung Y, Feng Y, Cheung N-KV. GD2/GD3 expression: companion diagnostic for ganglioside-targeted immunotherapy against pediatric solid tumors. // J Clin Oncol. (2016) 34(Suppl. 15):10567 10.1200/JCO.2016.34.15_suppl.10567.
4. Liu J, Zheng X, Pang X, Li L, Wang J, Yang C, et al. . Ganglioside GD3 synthase (GD3S), a novel cancer drug target // Acta Pharmaceutica Sinica B. (2018) 8:713–20. 10.1016/j.apsb.2018.07.009.
5. Kailayangiri S, Alvarado B, Meltzer J, Pscherer S, Luecke A, Dierkes C, et al. The ganglioside antigen GD2 is surface-expressed in Ewing sarcoma and allows for MHC-independent immune targeting // Br J Cancer. (2012) 106:1123–33. 10.1038/bjc.2012.57.

Результаты применения пассивной иммунотерапии в постконсолидацию ремиссии у пациентов с нейробластомой группы высокого риска

Авторы:

(1) Елена Андреевна Михайлова¹, helen_mikhaylova@mail.ru, ФГБУ «НМИЦ онкологии им. Н.Н. Петрова» Минздрава России, Санкт-Петербург

(2) Светлана Александровна Кулева^{1,2}, kulevadoc@yandex.ru, ФГБУ «НМИЦ онкологии им. Н.Н. Петрова» Минздрава России, ФГБОУ ВО «Санкт-Петербургский государственный педиатрический медицинский университет» Минздрава России, Санкт-Петербург

(3) Евгений Михайлович Сенчуров¹, senchurov85@mail.ru, ФГБУ «НМИЦ онкологии им. Н.Н. Петрова» Минздрава России, Санкт-Петербург

(4) Рина Игоревна Хабарова¹, izmozherova@yandex.ru, ФГБУ «НМИЦ онкологии им. Н.Н. Петрова» Минздрава России, Санкт-Петербург

(5) Ксения Михайловна Борокшинова¹, bk0807@bk.ru, ФГБУ «НМИЦ онкологии им. Н.Н. Петрова» Минздрава России, Санкт-Петербург

(6) Эльвира Джангировна Гумбатова¹, gumbatovaelvira@gmail.com, ФГБУ «НМИЦ онкологии им. Н.Н. Петрова» Минздрава России, Санкт-Петербург

(7) Газиз Асхальевич Сахаутдинов^{1,2}, derek2396@gmail.com, ФГБУ «НМИЦ онкологии им. Н.Н. Петрова» Минздрава России, ФГБОУ ВО «Санкт-Петербургский государственный педиатрический медицинский университет» Минздрава России, Санкт-Петербург

(8) Юлия Константиновна Семенова², semenova.julia1997@gmail.com, ФГБОУ ВО «Санкт-Петербургский государственный педиатрический медицинский университет» Минздрава России, Санкт-Петербург

Ключевые слова

дети, нейробластома, группа высокого риска, иммунотерапия

Актуальность

Нейробластома (НБ) в структуре всей злокачественной патологии составляет 8%, к сожалению, в 15% случаев злокачественный процесс приводит к неблагоприятному исходу. Практически все НБ гиперэкспрессируют на своей поверхности дисialogанглиозид GD2 на уровне 5–10 млн молекул/клетку. Применение

моноклональных антител (МА) к GD2 на сегодняшний день является стандартом поддерживающей терапии НБ группы высокого риска.

Цель

Оценить эффективность лечения пациентов с НБ группы высокого риска при включении в постконсолидацию ремиссии опции пассивной иммунотерапии (ИТ) анти-GD2 МА.

Материалы и методы

В основную группу были включены 16 пациентов, которым проводилась терапия согласно протоколу NB2004. Главными этапами терапии были индукция (полихимиотерапия, операция), консолидация ремиссии (высокодозная полихимиотерапия, лучевая терапия) и постконсолидация (дифференцировочная терапия). В контрольной когорте 13 детям постконсолидационное лечение было интенсифицировано использованием пассивной ИТ анти-GD2 МА. Средний возраст пациентов этой группы составил 4 года (от 1,3 года до 11 лет). Соотношение по полу 2:1 (мальчики: девочки). Все дети (100%) перед началом иммунотерапии имели статус болезни «полная ремиссия». В контрольной группе ИТ анти-GD2 МА проводилась в конкомитантном режиме с дифференцировочной терапией. Было проведено суммарно 56 курсов ИТ. Количество курсов варьировало от 2 до 5 (среднее количество 4). Срок начала иммунотерапии колебался от 37 до 515 дней (среднее значение 174 дня).

Результаты

Период наблюдения за пациентами основной группы составил 24 мес, контрольной группы — 39 мес. У 7 (44%) пациентов основной группы сохраняется длительная ремиссия, 9 (56%) пациентов погибли от прогрессирования заболевания. В группе с ИТ статус заболевания «полная ремиссия» был сохранен у 8 (61,5%) пациентов вплоть до завершения лечебной программы и в периоде наблюдения за ними. Показатели выживаемости были достоверно различны в группах без иммунотерапии и с иммунотерапией. Общая, бессобытийная и специфическая выживаемость в группе без иммунотерапии составила $30,6 \pm 8,8$; $17 \pm 7,6$ и $36,2 \pm 9,9\%$ соответственно, в группе с иммунотерапией — $76,4 \pm 12,1$; $65,6 \pm 14,2$ и $84 \pm 10,6\%$ соответственно ($p=0,00054$, $p=0,00202$ и $p=0,00098$ соответственно).

Выводы

Благодаря включению опции пассивной иммунотерапии в постконсолидацию ремиссии у пациентов с нейробластомой группы высокого риска удалось повысить показатели выживаемости на 46–48%.

Использованная литература

Spotlight on dinutuximab in the treatment of high-risk neuroblastoma: development and place in therapy / M. E. Keyel, C. P. Reynolds // *Biologics*. 2019. Vol. 13. P:1–12.

Поздние эффекты лечения доброкачественных опухолей головного мозга у детей с инфра- и супратенториальной локализацией

Авторы:

(1) *Бородина Ирина Дмитриевна*, ФГБУ «НМИЦ ДГОИ им. Дмитрия Рогачева» Минздрава России, Москва
(2) *Харчиков Дмитрий Витальевич*, ФГБУ «НМИЦ ДГОИ им. Дмитрия Рогачева» Минздрава России, Москва

Ключевые слова

опухоли мозга, дети, поздние эффекты

Актуальность

Доброкачественные опухоли (ДО) головного мозга (grade I) составляют более 30% всех новообразований центральной нервной системы (ЦНС) детского возраста [1, 3]. Особенностью лечения ДО ЦНС у детей является использование тех же методов, что и при лечении опухолей высокой степени злокачественности — не только операция, но и лучевая терапия, химиотерапия. Более 90% таких пациентов имеют стойкую ремиссию или стабилизацию болезни при длительных сроках наблюдения [1–3]. Однако интенсивность терапии приводит к большому количеству поздних эффектов, требующих коррекции. Большинство из них вызвано прямым повреждением мозга самой опухолью и ее хирургическим удалением, а также токсичностью лучевой и химиотерапии, что в итоге вызывает длительное (иногда пожизненное) нарушение функционирования практически всех органов и систем организма[4–7].

Цель

Оценка качественных и количественных характеристик поздних эффектов специального лечения ДО ЦНС у детей с инфра- и супратенториальной локализацией.

Материалы и методы

Обследовано 160 детей, завершивших лечение по поводу ДО ЦНС в возрасте от 5 до 17 лет (медиана 11 лет); медиана возраста на момент начала лечения — 6,5 года; медиана времени после завершения лечения — 26,5 мес. Преобладали мальчики (56,8%). 53,7% опухолей располагались инфратенториально.

Результаты

У всех пациентов вне зависимости от локализации преобладали нарушения со стороны нервной системы, эндокринной системы и органов зрения. Более тяжелая и частая патология со стороны органов зрения отмечалась при супратенториальной локализации (69,3%). Среди эндокринной патологии у детей с супратенториальными опухолями по сравнению с инфратенториальными преобладал несхарный диабет (52,2%/0%), гипотиреоз (44,8%/6,2%), СТГ-дефицит (56,8%/1,2%). Дети с инфратенториальными опухолями чаще, чем с супратенториальными, нуждались в лечении у логопеда (54,5%/24,8%). В нейропсихологической сфере у пациентов с инфратенториальными опухолями патология выявлялась в 100,0% случаев, при супратенториальной локализации только в 82,5%.

Выводы

Локализация опухоли накладывает отпечаток на характер поздних эффектов перенесенного лечения.

Список литературы

1. Allemani C, Matsuda T, Di Carlo V, et al. Global surveillance of trends in cancer survival 2000-14 (CONCORD-3): Analysis of individual records for 37,513,025 patients diagnosed with one of 18 cancers from 322 population-based registries in 71 countries. *Lancet*. 2018;391:1023–1075.
2. The Children's Oncology Group Long-Term Follow-Up Guidelines for Survivors of Childhood, Adolescent, and Young Adult Cancers. <http://www.survivorshipguidelines.org>
3. Limond JA, Bull KS, Calaminus G, et al. Quality of survival assessment in European childhood brain tumour trials, for children aged 5 years and over // *Eur J Paediatr Neurol Off J Eur Paediatr Neurol Soc* 2015;19:202-10.
4. van't Hooft I, Lindahl Norberg A, Bjoérklund A, Loënerblad M, Stroëmberg B. Multiprofessional follow-up programmes are needed to address psychosocial, neurocognitive and educational issues in children with brain tumours // *Acta Paediatr* 2016; 105: 676–83.
5. Natalie K.B., Raymond J.C. Health promotion and psychological interventions for cancer survivors: A systematic literature review // *Cancer Treatment Reviews*, 2017, 55; 57–70.
6. И.Д. Бородина, Д.В. Харчиков, В.Н. Касаткин, А.Ю. Вашура, А.Ф. Карелин Отдаленные последствия лечения опухолей задней черепной ямки у детей и их коррекция // *Российский журнал детской гематологии и онкологии*. 2019. №4. С.144.
7. Бородина И.Д, Харчиков Д.В. Отдаленные последствия специального лечения у детей с опухолями головного мозга // *Международный научно-практический журнал «Гематология. Трансфузиология. Восточная Европа»*, 2022, том 8, № 3, стр. 255-270.

Терапия второй линии при рецидиве/рефрактерном течении герминогенно-клеточной опухоли у подростков. Актуальные литературные данные и собственный опыт

Авторы:

(1) Рабаева Лилия Леонидовна, lilia.leonidovna.kazakova@gmail.com, ФГБУ «НМИЦ ДГОИ им. Дмитрия Рогачева» Минздрава России, Москва

(2) Карачунский Александр Исаакович, aikarat@mail.ru, ФГБУ «НМИЦ ДГОИ им. Дмитрия Рогачева» Минздрава России, Москва

(3) Литвинов Дмитрий Витальевич, itvinov_d_v@mail.ru, ФГБУ «НМИЦ ДГОИ им. Дмитрия Рогачева» Минздрава России, Москва

Ключевые слова

герминогенно-клеточная опухоль, рецидив, рефрактерное течение, подростки

Актуальность

Прогноз у пациентов педиатрического профиля с рецидивом/рефрактерным течением герминогенно-клеточной опухоли (ГКО) остается крайне неблагоприятным — 5-я общая выживаемость не превышает 20%.

Цель

Оценка эффективности второй линии терапии при рецидиве/рефрактерном течении герминогенно-клеточной опухоли у подростков.

Материалы и методы

В исследование включено 18 пациентов с рецидивом/рефрактерным течением ГКО, получавших лечение в НМИЦ ДГОИ им. Дмитрия Рогачева в период с июля 2013 г. по февраль 2023 г. (115 мес). Морфологический вариант опухоли желточного мешка верифицирован у 9/18 пациентов (50%), гепатоидный вариант опухоли желточного мешка — у 2/18 (11,1%), смешанная ГКО — у 3/18 (16,7%), незрелая тератома — у 4/18 (22,2%). Медиана возраста на момент рецидива заболевания составила 15,3 (13,6; 16,625), соотношение мальчиков и девочек — 4:14. Локализованную форму заболевания имели 4/18 (22,2%) детей, местно-распространенную форму — 3/18 (16,7%), диссеминированную форму — 11/18 (61,1%). Первично опухоль локализовалась в яичниках в 13/18 (72,2%) случаях, в яичке — 2/18 (11,1%), в крестцово-копчиковой области — 1/18 (5,6%), первичный очаг не был обнаружен у 2/18 (11,1%) пациентов. Все пациенты получили вторую линию терапии по протоколу TIGER, предусматривающую индукционную химиотерапию с применением паклитаксела и ифосфамида, с последующим тройным кондиционированием в составе карбоплатин AUC 8 (дни 4–1) и эпозид 400 мг/м² (дни 4–1) и аутотрансплантацией.

Результаты

На момент публикации 11/18 (61,1%) пациентов живы: у 8/11 (72,7%) констатирован полный ответ, у 1/11 (9,1%) — стабилизация заболевания, 1/11 (9,1%) первоначально полностью ответил на терапию, но затем произошел рецидив заболевания, у 1/11 (9,1%) пациента заболевание течет рефрактерно. 7/18 (38,2%) пациентов по различным причинам умерли: 5/7 (71,4%) — из-за прогрессии заболевания, 1/5 (14,3%) — септический шок (на фоне стабилизации заболевания), 1/5 (14,3%) — COVID19-ассоциированная пневмония (на фоне рефрактерного течения болезни). При медиане периода наблюдения за больными, составившей 23 мес (максимальный период наблюдения 113 мес), рассчитанная по методу Каплана–Мейера, бессобытийная выживаемость составила 50% (95%ДИ 24,29–80,9), общая выживаемость — 61,1% (95%ДИ 39,79–98,365).

Выводы

Промежуточные данные демонстрируют эффективность терапии второй линии в рамках протокола TIGER — показатели общей и бессобытийной выживаемости в нашем исследовании составили 61,1 и 50% соответственно, что значительно выше существующих вариантов лечения у детей и подростков с рецидивом/рефрактерным течением ГКО.

Список литературы

1. Abughanimeh O., Tepy B. A. Current Management of Refractory Germ Cell Tumors // Current Oncology Reports. 2021. № 9 (23).
2. Frazier A., Amatruda J. Pediatric germ cell tumors: biology treatment survivorship 2013.
3. GPOH MAKEI 05. Prospective trial for the diagnosis and treatment of children, adolescents and young adults with extracranial germ cell tumors including sex cord stromal tumors.
4. Feldman D. R. [и др.]. TI-CE high-dose chemotherapy for patients with previously treated germ cell tumors: Results and prognostic factor analysis // Journal of Clinical Oncology. 2010. № 10 (28). С. 1706–1713.

Предиктивная роль MMP-2 и MMP-9 в ткани первичной опухоли пациентов с различными формами распространенности саркомы Юинга

Авторы:

(1) Ульянова Елена Петровна, uljanova_elena@lenta.ru, ФГБУ «НМИЦ онкологии» Минздрава России, Ростов-на-Дону

(2) Юрченко Дарья Юрьевна, dasha_yurchenko_2013@mail.ru, ФГБУ «НМИЦ онкологии» Минздрава России, Ростов-на-Дону

(3) Сагакянц Александр Борисович, asagak@rambler.ru ФГБУ «НМИЦ онкологии» Минздрава России, Ростов-на-Дону

(4) Козель Юлия Юрьевна, loronco.k-1@mail.ru, ФГБУ «НМИЦ онкологии» Минздрава России, Ростов-на-Дону

(5) Пак Елена Ермаковна, pak.19101982@mail.ru, ФГБУ «НМИЦ онкологии» Минздрава России, Ростов-на-Дону

(6) Дмитриева Виктория Викторовна, vik-dmitrieva@yandex.ru, ФГБУ «НМИЦ онкологии» Минздрава России, Ростов-на-Дону

(7) Старжецкая Мария Владимировна, starzheczkaya@mail.ru, ФГБУ «НМИЦ онкологии» Минздрава России, Ростов-на-Дону

(8) Беспалова Александра Ивановна, bespalova_a.i@mail.ru, ФГБУ «НМИЦ онкологии» Минздрава России, Ростов-на-Дону

(9) Козюк Ольга Владимировна, olya.olgavladimirovna@yandex.ru, ФГБУ «НМИЦ онкологии» Минздрава России, Ростов-на-Дону

(10) Мкртчян Гульнара Агабаллаевна, bonya.belaya@mail.ru, ФГБУ «НМИЦ онкологии» Минздрава России, Ростов-на-Дону

(11) Поповян Ольга Петровна, Olyashport@mail.ru, ФГБУ «НМИЦ онкологии» Минздрава России, Ростов-на-Дону

(12) Коваленко Вера Алексеевна, Kva_18@mail.ru, ФГБУ «НМИЦ онкологии» Минздрава России, Ростов-на-Дону

(13) Непомнящая Евгения Марковна, evgeniyamarkovna@mail.ru, ФГБУ «НМИЦ онкологии» Минздрава России, Ростов-на-Дону

Ключевые слова

саркома Юинга, металлопротеиназы, прогноз, предикторы

Актуальность

Металлопротеиназы MMP-2 и MMP-9 способствуют процессам обособления и миграции злокачественных клеток при множестве типов карцином и могут выступать в качестве маркеров прогноза течения заболевания, однако особенности экспрессии MMP-2 и MMP-9 при саркомах, в частности саркоме Юинга (СЮ), практически не изучены

Цель

Оценить особенности экспрессии и потенциальную возможность использования маркеров MMP-2 и MMP-9 в качестве предиктивных факторов у пациентов с локализованными и генерализованными формами СЮ детского и подросткового возраста.

Материалы и методы

Проанализировано 40 образцов опухоли различной локализации у детей и подростков в возрасте от 0 до 18 лет. Пациенты были разделены на две группы: с локализованной (20) и генерализованной (20) формами СЮ до и после проведенного специализированного лечения. Для иммуногистохимического метода использовались поликлональные кроличьи антитела к MMP-2 (Spring bioscience), к MMP-9 (Diagnostic BioSystems) и система детекции Reveal Polyvalent HRP-DAB Detection System. Оценивали процентное содержание и интенсивность окрашивания: 0, 1+ слабое, 2+ умеренное, 3+ сильное. Экспрессия маркеров определялась положительной, когда окрашивание было выявлено более чем в 10% опухолевых клеток с интенсивностью 2+ и 3+. Статистический анализ результатов проводился с помощью программы STATISTICA 13.0 (StatSoftInc., США).

Результаты

В обеих группах наблюдалось снижение показателей изучаемых маркеров после специализированного лечения. В группе с локализованной формой СЮ до лечения значения экспрессии MMP-2 — Me = 20 (3–60), после лечения Me = 5 (5–20); MMP-9 — Me = 15 (5–35), после лечения Me = 7 (2–30). В группе с генерализованной формой СЮ: до лечения значения экспрессии MMP-2 — Me = 40 (40–55), после лечения Me = 9 (1–40); MMP-9 — Me = 15 (15–40), после лечения Me = 10 (5–30). Статистически значимые отличия в отношении маркера MMP-2 были определены в группе как с локализованной, так и с генерализованной формой СЮ, маркера MMP-9 — только в группе с генерализованной формой СЮ. В группах с локализованной и генерализованной формой СЮ значения экспрессии белка MMP-2 до лечения превышали в 4 ($p=0,018$) и 4,4 ($p=0,001$) раза соответственно по сравнению с таковыми после лечения. Значения маркера MMP-9 в группе с локализованной формой СЮ были выше в 2 раза без статистической значимости ($p \geq 0,05$), в группе с генерализованной формой СЮ отличия оказались значимы ($p=0,020$).

Выводы

Итак, было выявлено, что после специализированного лечения в группах с различными формами распространенности саркомы Юинга статистически значимо снижались только показатели значений маркера ММР-2. Таким образом, можно сделать вывод о предиктивной значимости маркера ММР-2 и предложить его для прогнозирования проводимого лечения, тогда как для маркера ММР-9 требуется более расширенное исследование.

Использованная литература

1. Юрченко Д.Ю., Бурцев Д.В., Кузнецов С.А., Сагалянц А.Б., Мкртчян Г.А., Старжецкая М.В., Беспалова А.И., Поповян О.П., Куштова Л.Б. Некоторые особенности молекулярно-генетического патогенеза Саркомы Юинга. Современные проблемы науки и образования. 2019; 3: 192.

Возможность выбора индивидуального лечения гемангиом у детей до 1 года на основании показателей инфракрасной термографии

Автор:

Шейко Елена Александровна, esheiko@inbox.ru, ФГБУ «НМИЦ онкологии» Минздрава России, Ростов-на-Дону

Ключевые слова

гемангиома, фотохромотерапия, индексы тромбоцитов

Актуальность

В патогенезе гемангиом у детей до 1 года можно выявить изменения кровоснабжения в патологическом очаге в той или иной степени выраженности и уже основываясь на показаниях дистанционной диагностической инфракрасной термографии (ДИТ) подбирать адекватное светодиодное воздействие.

Цель

Целью является индивидуальный выбор светодиодного излучения (СДИ) лечения гемангиом кожи и мягких тканей у детей до 1 одного года на основании показателей ДИТ.

Материалы и методы

Исследовано 200 пациентов до 1 года с диагнозом гемангиомы кожи или мягких тканей. Лечебное воздействие выполнялось методом фотохромотерапии с помощью лазера-светодиодного физиотерапевтического аппарата «Спектр-ЛШ» с использованием СДИ монохромного красного спектра с $\lambda=0,67$ мкм. Изучали термограммы гемангиом детей до и на этапах лечения с использованием ДИТ. ДИТ проводили у каждого ребенка через 15 мин после спокойного пребывания без одежды в помещении с температурой 22 °С и влажностью 0,009–0,012 кг/м³ [1]. Для регистрации тепловых полей опухоли был использован тепловизор «Радуга-6», АОМЗ. Результаты ДИТ сопоставляли с УЗИ исследованием.

Результаты

Выбор индивидуального СДИ-лечения осуществляли в зависимости от показаний ДИТ. Первоначально определяли значения ДИТ в области гемангиомы, и в зависимости от показаний ДИТ осуществляли СДИ в определенной энергетической дозе, так, при ДИТ=+1,0–0,8 °С рекомендуется использовать СДИ излучения в дозе $W=2,25$ Дж/см², при ДИТ=+0,7–0,6 °С использовать $W=1,25$ Дж/см², при ДИТ=+0,5–0,3 °С использовать $W=0,9$ Дж/см², при ДИТ=+0,2–0,1 °С использовать $W=0,25$ Дж/см², при ДИТ=0 °С термонегативно проводить СДИ не рекомендуется. У всех детей в гемангиомах в кратчайшие сроки были отмечены изменения, свидетельствующие об инволюции новообразования, которые визуально не регистрировались по данным УЗИ: кровотоков в них не определялся.

Выводы

Использование показателей ДИТ позволяет осуществлять индивидуальный подбор дозы СДИ лечения и таким образом повысить его эффективность.

Использованная литература

1. Шейко Е.А., Козель Ю.Ю., Триандафиллиди Е.И., Шихлярова А.И. Дистанционная инфракрасная термография как вспомогательный метод в диагностике и лечении гемангиом у детей до года. Межд. журнал прикл. и фундамент. исследов. 2015; 9-2:302-304.

ОРГАНИЗАЦИЯ ЗДРАВООХРАНЕНИЯ

Итоги работы онкологической службы в республике Беларусь в 2022 году

Авторы:

(1) Поляков С.Л., *s.polyakov@yahoo.com*, ГУ «Республиканский научно-практический центр онкологии и медицинской радиологии им. Н.Н. Александрова», Минск

(2) Моисеев П.И., *moiseyev.moved@tut.by*, ГУ «Республиканский научно-практический центр онкологии и медицинской радиологии им. Н.Н. Александрова», Минск

(3) Океанов А.Е., *oceanov@nsys.by*, ГУ «Республиканский научно-практический центр онкологии и медицинской радиологии им. Н.Н. Александрова», Минск

(4) Машевский А.А., *Mashevskialex@gmail.com*, ГУ «Республиканский научно-практический центр онкологии и медицинской радиологии им. Н.Н. Александрова», Минск

(5) Евмененко А.А., *evmenenkoalesia88@gmail.com*, ГУ «Республиканский научно-практический центр онкологии и медицинской радиологии им. Н.Н. Александрова», Минск

Ключевые слова

заболеваемость, смертность, одногодичная летальность, выживаемость

Актуальность

За 2003–2019 гг. число впервые выявленных случаев заболевания злокачественными новообразованиями в Республике Беларусь увеличилось на 56,0%. При этом численность населения страны в последние десятилетия сокращается.

Цель

Обзор основных показателей онкологической статистики, характеризующих состояние специализированной помощи населению Республики Беларусь в 2022 г.

Материалы и методы

Данные Белорусского канцер-регистра и статистические материалы, предоставленные онкологическими диспансерами за 2022 г.

Результаты

После значительного снижения в результате эпидемии COVID-19 заболеваемость злокачественными новообразованиями в 2022 г. составила 556,8 на 100 тыс. жителей, увеличившись по сравнению с 2020 г. на 12,0%. Смертность от всех онкологических заболеваний на 100 тыс. населения (по данным канцер-регистра) снизилась с 195,7 в 2021 г. до 178,5 в 2022 г. Одногодичная летальность уменьшилась по сравнению с 2021 г. с 24,2 до 22,0%, а доля IV стадии среди вновь выявленных заболеваний с 20,8% до 19,0%. Выживаемость всех наблюдаемых онкологических пациентов составила 58,1% (в 2021 г. — 58,8%), а пациентов, получивших лечение по радикальной программе, — 81,4%, не изменившись по сравнению с предыдущим годом. Отмечено, что проблема улучшения ранней диагностики ряда новообразований остается крайне актуальной, особенно опухолей полости рта, носа и глотки. В зоне повышенного внимания остается скрининг. В целом увеличилась доля обследованного населения и число выявленных при скрининге новообразований с 1099 в 2021 г. до 1376 в 2022 г. При этом доля ранней диагностики составила 89,2%. Вместе с тем многие организационные аспекты работы требуют улучшения, включая материально-техническое оснащение. Результаты работы онкологических центров и диспансеров показали увеличение интенсивности лечебной нагрузки: на 13,2% увеличилось число выполненных оперативных вмешательств (с 73 393 в 2021 г. до 83 050 в 2022 г.), в том числе сложных (26,9 и 27,8% соответственно) и эндовидеохирургических (12,1 и 12,8%); продолжает увеличиваться число пациентов, получающих лечение в амбулаторных условиях (127 680 и 132 202); значительно увеличилась посещаемость поликлиник онкодиспансеров и РНПЦ ОМР (1 056 119 и 1 358 806), а также число пациентов, пролеченных в стационаре (140 889 и 150 484 соответственно). Общее число состоящих на диспансерном учете пациентов возросло с 322 422 до 335 784, среди них число наблюдаемых 5 лет и более увеличилось с 54,8 до 56,3%.

Выводы

Несмотря на достигнутые у спехи онкологической службы Республики Беларусь, для улучшения ряда показателей актуальным остается вопрос о внедрении программ скрининга злокачественных новообразований и совершенствовании существующей системы профилактических осмотров, что по опыту других стран способно в значительной мере улучшить раннюю диагностику и результаты лечения.

Список литературы: -

Основные показатели первичной инвалидности вследствие злокачественных новообразований в Санкт-Петербурге в 2018–2022 годах

Авторы:

(1) Кароль Елена Викторовна, elena.v.karol@gmail.com, ФКУ «Главное бюро медико-социальной экспертизы по г. Санкт-Петербургу» Минтруда и соцзащиты России, Санкт-Петербург

(2) Потемкина Светлана Викторовна, gb6@mse78.ru, ФГБУ ФНЦРИ им. Г.А. Альбрехта, ФКУ «Главное бюро медико-социальной экспертизы по г. Санкт-Петербургу» Минтруда и соцзащиты России, Санкт-Петербург

(3) Невская Александра Андреевна, gb1@mse78.ru, ФКУ «Главное бюро медико-социальной экспертизы по г. Санкт-Петербургу» Минтруда и соцзащиты России, Санкт-Петербург

(4) Алиев Гази Алигаджиевич, br19@mse78.ru, ФКУ «Главное бюро медико-социальной экспертизы по г. Санкт-Петербургу» Минтруда и соцзащиты России, Санкт-Петербург

(5) Абдуллаев Абдулла Абдулгамидович, br42@mse78.ru, ФКУ «Главное бюро медико-социальной экспертизы по г. Санкт-Петербургу» Минтруда и соцзащиты России, Санкт-Петербург

Ключевые слова

инвалидность, злокачественные новообразования, возраст, группа инвалидности

Актуальность

В течение последних десятилетий онкологические заболевания являются серьезной социально значимой патологией в связи с высокими показателями заболеваемости, инвалидности и смертности взрослого населения как в Российской Федерации в целом, так и в Санкт-Петербурге (СПб) в частности.

Цель

Изучение динамики распространенности и структуры первичной инвалидности (ПИ) вследствие злокачественных новообразований (ЗНО) в СПб в зависимости от возраста по классам заболеваний и группам инвалидности в 2018–2022 гг.

Материалы и методы

Данные статистической формы 7-собес Главного бюро медико-социальной экспертизы СПб. Методы: ретроспективный анализ, сравнительно-сопоставительный синтез.

Результаты

В структуре ПИ взрослого населения СПб по классам болезней ЗНО с 2020 г. занимают 1-е место, их удельный вес (УВ) в течение 5 лет вырос с 30,4 до 37,4%. Интенсивный показатель (ИП) впервые признанных инвалидами (ВПИ) вследствие ЗНО в СПб НО за 2018–2022 гг. снизился с 13,9 до 13,1 на 10 тыс. взрослого населения. В структуре онкологических заболеваний, приводящих к ПИ, УВ рака молочной железы возрос с 19 до 20%; рака предстательной железы — с 7 до 7,2%; УВ колоректального рака снизился с 16 до 13%; рака легких — с 9 до 7%; рака желудка — с 6,4 до 5,4%; рака шейки матки — с 4 до 2,7%. В структуре ВПИ вследствие ЗНО отмечен рост УВ инвалидов I группы с 31,8 до 33,5%, II группы — с 47,6 до 52,0% и снижение УВ инвалидов III группы с 20,6 до 14,5%. В трудоспособном возрасте доля инвалидов I группы снизилась с 28,7 до 28,5%, II группы возросла с 49,3 до 56,1%; среди инвалидов III группы снизилась с 22 до 15,4%. В пенсионном возрасте отмечены рост УВ инвалидов I группы с 33,7 до 36,3%, II группы — с 46,6 до 49,7%; снижение УВ инвалидов III группы с 19,7 до 14%.

Выводы

ЗНО в СПб к 2020 г. вышли на 1-е место в структуре причин ПИ взрослого населения. В структуре ВПИ вследствие ЗНО ведущее место занимает ПИ вследствие рака молочной железы, колоректального рака, рака легких. Среди ВПИ вследствие ЗНО в течение 5 лет преобладают инвалиды I и II групп.

Список литературы

1. Пузин С.Н. с соавторами. Результаты эпидемиологического исследования первичной инвалидности вследствие злокачественных новообразований в Российской Федерации // Медико-социальная экспертиза и реабилитация, 2018 год, № 21 (3-4), стр. 144-148.
2. Дымочка М.А. с соавторами. Первичная инвалидность взрослого населения Российской Федерации за период 2019–2021 гг. (информационно-методический материал) // Медико-социальные проблемы инвалидности. 2022 год, № 2, стр.8-19.

Применение электронной системы оценки качества оказания медицинской помощи по профилю «детская онкология и гематология»

Авторы:

(1) *Костин Филипп Николаевич*, filipp.kostin@fccho-moscow.ru, ФГБУ «НМИЦ ДГОИ им. Дмитрия Рогачева» Минздрава России, Москва

(2) *Слинин Алексей Сергеевич*, Aleksei.Slinin@fccho-moscow.ru, ФГБУ «НМИЦ ДГОИ им. Дмитрия Рогачева» Минздрава России, Москва

Ключевые слова

электронная система оценки качества, детская онкология и гематология, организация здравоохранения

Актуальность

С целью улучшения качества оказания профильной медицинской помощи в субъектах Российской Федерации была разработана и внедрена электронная система анализа состояния службы. Данная система — это важный инструмент, позволяющий профильным специалистам проанализировать выявленные недостатки и провести корректирующие мероприятия по их устранению.

Цель

Оценить организацию оказания специализированной медицинской помощи и возможность ее совершенствования с применением электронной системы оценки качества профильной службы.

Материалы и методы

По результатам выездных мероприятий НМИЦ было заполнено более 100 аналитических отчетов, отражающих состояние службы по профилю «детская онкология и гематология» (исходная оценка). Вторым этапом, спустя полгода (первичная оценка) и год (динамическая оценка), на основании писем от руководителей медицинских организаций из субъектов Российской Федерации, а также повторных выездных мероприятий учитывались реализованные корректирующие мероприятия. В процессе заполнения формы электронной системы оценки качества профильной службы происходит динамическое ранжирование медицинских организаций с графическим представлением 30 критериев (20 ключевых и 10 дополнительных критериев) в виде звездчатой диаграммы, отражающей данные, полученные за все этапы.

Результаты

Была произведена оценка всех медицинских организаций, оказывающих медицинскую помощь по профилю «детская онкология и гематология» в Российской Федерации, динамика в организации службы по стране в целом, направлены рекомендации по улучшению ситуации как руководителям МО, так и в региональные министерства здравоохранения. Была организована возможность сравнения отдельных клиник между собой, федеральных округов, а также ранжирование медицинских организаций в динамике и оценка ситуации в среднем по стране.

Выводы

Активное внедрение электронной системы анализа состояния службы во всех медицинских организациях разных уровней и разных профилей позволит значительно улучшить качество оказываемой медицинской помощи, а также повысит уровень конкурентной способности.

Список литературы

1. Слинин А.С., Костин Ф.Н. Бенчмаркинг в системе здравоохранения // Вопросы гематологии/онкологии и иммунопатологии в педиатрии. 2022; 21 (1): 174–177. <https://doi.org/10.24287/1726-1708-2022-21-1-174-177>
2. Завалева Е.В., Костин Ф.Н., Слинин А.С., Алейникова О.В., Новичкова Г.А. Бенчмаркинг как важный метод для развития системы здравоохранения на модели профиля «детская онкология и гематология» // Педиатрия им. Г.Н. Сперанского. 2022; 101 (3): 142–148. <https://doi.org/10.24110/0031-403X-2022-101-3-142-148>
3. Костин Ф.Н., Слинин А.С., Стариков М.О., Новичкова Г.А. Электронная система оценки качества оказания медицинской помощи по профилю «детская онкология и гематология»: что было и что сделано? // Медицинские технологии. Оценка и выбор. 2023;45(1):74-80. <https://doi.org/10.17116/medtech20234501174>

Структурные изменения в системе организации медицинской помощи пациентам с заболеваниями системы крови в период пандемии COVID-19

Авторы:

(1) Лазарева Ольга Вениаминовна, stakhino@gmail.com, ФГБУ «НМИЦ гематологии» Минздрава России, Москва

(2) Малолеткина Елизавета Сергеевна, maloletkinaes@list.ru, ФГБУ «НМИЦ гематологии» Минздрава России, Москва

(3) Паровичникова Елена Николаевна, parovichnikova.e@blood.ru, ФГБУ «НМИЦ гематологии» Минздрава России, Москва

Ключевые слова

гематологическая служба, пандемия, COVID-19

Актуальность

Пандемия COVID-19 вызвала беспрецедентную нагрузку на систему здравоохранения во всем мире. Общая смертность населения РФ выросла к 2020 г. на 19,2% (с 12,3 до 14,6 на 1 тыс. населения); от COVID-19 в 2020 г. составила 109,4 городского населения и 67,5 на 100 тыс. сельского [2]. За время пандемии были усовершенствованы подходы терапии пациентов с заболеваниями системы крови (ЗСК) в сочетании с COVID-19 [1]. Гематологическая служба, имеющая в своем составе маломестные палаты, оснащенные кислородной подводкой, с терапевтическими принципами интенсивной терапии пациентов с ЗСК, значимо была подвержена изменениям, направленным на перераспределение ресурсных мощностей в сторону эффективного оказания медицинской помощи (МП) пациентам с COVID-19.

Цель

Изучить особенности организации гематологической службы России в пандемию COVID-19.

Материалы и методы

Анализ данных проводился на основании выездных мероприятий НМИЦ гематологии, разработанного чек-листа (13 вопросов по организации службы, кадровым вопросам, вакцинации медицинских работников) для главных внештатных специалистов-гематологов субъектов РФ.

Результаты

Получена информация из 76 субъектов РФ. Отделения гематологии, которые располагались на базе многопрофильных медицинских организаций (МО) были перепрофилированы и переведены на новые площади в 19 субъектах РФ (25%), из них в 12 новое расположение не соответствовало требованиям порядка по гематологии (приказ Минздрава России от 15.11.2012 № 930н). Закрытие профильного отделения отмечено в 38 субъектах РФ (50%) в 2020 г. и в 16 — в 2021 г. (21%). МП пациентам с ЗСК в это время оказывалась в терапевтических отделениях МО либо в онкологических диспансерах. Сокращение коечного фонда было отмечено в 20 субъектах РФ (26%). Среди субъектов, участвовавших в анкетировании, в 60 развернуты стационарзамещающие технологии. Во время пандемии в 2020 г. в 38 субъектах РФ (63%) ДС для лечения пациентов ЗСК был закрыт; в 2021 г. — в 14 субъектах РФ (23%). Амбулаторный прием приостановлен в 2020 г. в 13 субъектах РФ (17%) и в 2021 г. — в 4 субъектах (5%). Врачи-гематологи перенесли COVID-19 в 66 регионах в 2020 г. и в 33 регионах в 2021 г. Вакцинирование сотрудников профильных отделений в 2020 г. прошло в 20 из опрошенных субъектов, а в 2021 г. — во всех 76 анкетированных субъектах.

Выводы

Система здравоохранения РФ продемонстрировала готовность к борьбе с пандемией, в том числе за счет перераспределения ресурсов, мобилизации кадров. Гематологическая служба показала свою привлекательность и эффективность для решения задач по обеспечению оказания интенсивной терапии пациентам не только с ЗСК, но и с COVID-19. Сохранение модели организации гематологической службы при многопрофильных МО будет способствовать развитию не только гематологической службы, но и всей системы здравоохранения субъекта РФ, основываясь на междисциплинарных, интенсивных и высокотехнологичных принципах терапии пациентов.

Список литературы

1. Данные промежуточного анализа регистра CHRONOS19: COVID-19 у пациентов с заболеваниями системы крови в России / О.А. Гаврилина, В.И. Воробьев, А.Н. Васильева [и др.] // Гематология и трансфузиология. 2022. Т. 67, № S2. С. 31-32. EDN UAQPGW.
2. Положихина, М.А. Смертность в период пандемии COVID-19 и направления снижения риска: предварительные итоги 2020 г. / М. А. Положихина // Экономические и социальные проблемы России. 2021. № 2(46). С. 50-73. DOI 10.31249/espr/2021.02.03. EDN ZWKKMI.

Исследование участия населения в диспансеризации и выполнения ее онкологического компонента

Авторы:

(1) Левшин В. Ф., levshin_vladimir@mail.ru, ФГБУ «НМИЦ онкологии им. Н.Н. Блохина» Минздрава России, Москва

(2) Слепченко Н.И., ФГБУ «НМИЦ онкологии им. Н.Н. Блохина» Минздрава России, Москва

Ключевые слова

злокачественные опухоли, профилактика, скрининг, диспансеризация, медико-санитарная грамотность населения

Актуальность

В отечественной системе здравоохранения основной технологией профилактической медицины являются регулярные профосмотры и диспансеризация, позволяющие внедрять в клиническую практику научно-обоснованные меры профилактики ряда хронических заболеваний, включая злокачественные опухоли (ЗО).

Цель

Исследование знаний, отношения и участия населения в профосмотрах и диспансеризации, анализ реальной практики и результатов выполнения онкологического компонента диспансеризации.

Материалы и методы

Проведено наблюдательное исследование с опросом случайной выборки взрослого населения Москвы, численностью 461 человек в возрасте 18–78 лет. Основным методом исследования — персональное формализованное интервьюирование с применением унифицированного опросника в отношении комплекса персональных характеристик: возраст, образование, занятость, медицинский анамнез, знания о возможности и мерах профилактики, в частности ЗО. Статистическая обработка данных проводилась методами дескриптивной статистики и однофакторного дисперсионного анализа. Категориальные переменные описаны в виде относительных частот (%) с 95% доверительным интервалом (ДИ).

Результаты

О целях диспансеризации и профосмотров в исследуемой выборке ничего не знали или имели неверные представления 33,2% (95% ДИ 28,8–37,6%) респондентов. Большинство — 65,5% имели ограниченные или недостаточные знания. О научно-доказанных мерах профилактики ЗО ничего не знали или имели неверные знания 40,6% (95% ДИ 36,03–45,07%) опрошенных лиц и только 19,1% имели относительно достаточные знания. Из четырех скрининговых тестов на раннюю диагностику определенных наиболее распространенных форм ЗО только два теста были проведены у большинства лиц: осмотр акушеркой или гинекологом с цитологическим исследованием мазков с шейки матки были проведены у 83,2% (95% ДИ 77,41–88,99%) женщин, которым показано данное исследование; маммография была проведена у 77,7% женщин в возрасте

40–70 лет. В то же время анализ кала на скрытую кровь был проведен только у 31% лиц в возрасте 40–70 лет. Полноценный осмотр на выявление визуальных и иных локализаций онкологических заболеваний был проведен только у 7,8% лиц. Большинство респондентов, проходивших диспансеризацию (68,8%), не получали профилактического консультирования (беседа с врачом, рекомендации или направления по результатам прохождения диспансеризации).

Выводы

Результаты настоящего исследования показывают, что диспансеризацией охвачено меньшинство населения и у лиц, проходящих диспансеризацию, она редко выполняется в полном объеме. Существует две основные причины неполноценной и неэффективной работы программы диспансеризации: плохая ее организация и низкий уровень знаний у населения о возможностях и мерах профилактики ЗО.

Список литературы

1. Приказ Министерства здравоохранения РФ «Об утверждении порядка проведения профилактического медицинского осмотра и диспансеризации определенных групп взрослого населения» от 13 марта 2019 г. № 124н.
2. Калинина АМ, Кушунина ДВ, Горный БЭ. Повышение качества диспансеризации взрослого населения как важный инструмент профилактики сердечно-сосудистых заболеваний в первичном звене здравоохранения // Профилактическая медицина. 2018; 21 (5): 22-27. DOI 10.17116/profmed20182105122.
3. Покатилов АБ, Кривко МА. Это нам под силу! (Отношение взрослого населения населения Волгоградской области к мерам по профилактики онкологических заболеваний // Главный врач Юга России. 2016; 2 (49): 58-62.
4. Семенова ЕВ, Лебедкина ПВ, Медвинская ДИ. Формирующий опрос как способ повышения санитарной грамотности населения // Устойчивое развитие науки и образования. 2021; 5 (56):59-62.

Автоматизация оценки качества данных популяционного ракового регистра

Авторы:

- (1) *Игнашин Тарас Владимирович*, novel@novelspb.com, ООО «Новел СПб», Санкт-Петербург
- (2) *Ледовская Вероника Александровна*, novel@novelspb.com, ООО «Новел СПб», Санкт-Петербург
- (3) *Назарова Екатерина Александровна*, nazarovaea@niioncologii.ru, ФГБУ «НМИЦ онкологии им. Н.Н. Петрова» Минздрава России, Санкт-Петербург
- (4) *Цветкова Татьяна Лазаревна*, novel@novelspb.com, ООО «Новел СПб», Санкт-Петербург

Ключевые слова

популяционный раковый регистр, качество данных, информатизация онкологической службы, аналитические системы

Актуальность

Популяционные раковые регистры (ПРР) собирают данные в течение нескольких десятилетий путем ручного ввода и импорта данных. С течением времени количество проверок, осуществляемых на этапе ввода сведений, увеличивается, а их качество улучшается. Однако актуальность повышения качества данных остается одной из первостепенных задач.

Цель

Разработать программные модули проверки базы данных (БД) с возможностью просмотра карт и исправления ошибок в БД, отфильтрованной по определенным критериям, а также проверки данных отдельной карты.

Материалы и методы

Для анализа была использована БД ПРР СЗФО. Проверка осуществлялась по следующим основным блокам: отсутствие данных в ключевых полях; нарушение хронологии дат или неправильно введенные даты; несоответствие диагноза, морфологии, характера новообразования, стадии, пола и возраста; недостоверные сведения о причине смерти и др. Помимо явных ошибок также выявлялись пациенты, ошибочно снятые по базалиоме, и пациенты, которые должны быть сняты по базалиоме; умершие, не снятые с учета.

Результаты

Среди незаполненных ключевых данных выделяются «Взяты на учет с клинической группой» (4,6%), что приводит к недоучету больных с ЗНО, подлежащих радикальному лечению, и «Обстоятельства выявления

опухоли» (4,7%), что приводит к недоучету активно выявленных опухолей. Некорректно введенные даты носят эпизодический характер и в основном встречаются в старых записях (менее 0,04%). Нарушение хронологии дат проявляется в проведении лечения (в основном хирургического) раньше установления диагноза (3,5%). Наиболее частые ошибки — несоответствие диагноза и морфологии (2,5%) и отсутствие морфологического кода при указании на морфологическое подтверждение диагноза (2,2%). Противоречие в указании локализации отдаленных метастазов и отсутствии в TNM и наоборот составляет 26,7 и 25,3% соответственно. Анализируя недостоверные сведения о причине смерти, следует отметить большое количество умерших от ЗНО без морфологического подтверждения диагноза (36,3%), выбор в качестве причины смерти диагноза, входящего в перечень неточно обозначенных состояний (9,1%). Среди пациентов, ошибочно снятых по базалиоме (33,7%), превалируют пациенты, у которых отсутствует информация о проведении радикального лечения (15,7%), после проведения радикального лечения прошло менее 5 лет (12,4%), есть другие онкологические диагнозы (3%) и морфологический код отличается от базально-клеточного рака или отсутствует (2,2%). В то же время пациенты, которые должны быть сняты по базалиоме, но не сняты, составляют 31,6%.

Выводы

Автоматизированная оценка качества данных позволяет исправить допущенные ошибки и повысить достоверность представляемых данных, что подтверждается принятием 7 ПРР субъектов Северо-Западного федерального округа в монографию «Рак на 5 континентах».

Список литературы: -

Рак почки в Санкт-Петербурге и регионах Российской Федерации. Эпидемиологические показатели

Авторы:

- (1) Попов Сергей Валерьевич, doc.popov@gmail.com, СПб ГБУЗ КБ Святителя Луки, Санкт-Петербург
- (2) Гусейнов Руслан Гусейнович, rusfa@yandex.ru, ФГБОУ ВО «Санкт-Петербургский государственный университет», Санкт-Петербург
- (3) Хижа Валентин Васильевич, arpink1@yandex.ru, СПб ГБУЗ «Медицинский информационно-аналитический центр», Санкт-Петербург
- (4) Язенко Аркадий Витальевич, AYazenok@spbmiac.ru, СПб ГБУЗ «Медицинский информационно-аналитический центр», Санкт-Петербург
- (5) Сивак Константин Владимирович, kvsivak@gmail.com, СПб ГБУЗ КБ Святителя Луки, Санкт-Петербург
- (6) Перепелица Виталий Владимирович, perepelitsa_vit@mail.ru, СПб ГБУЗ КБ Святителя Луки, Санкт-Петербург
- (7) Буненков Николай Сергеевич, bunenkov2006@gmail.com, СПб ГБУЗ КБ Святителя Луки, Санкт-Петербург
- (8) Лелявина Татьяна Александровна, tatianalelyavina@mail.ru, СПб ГБУЗ КБ Святителя Луки, Санкт-Петербург

Ключевые слова

злокачественные новообразования почек, заболеваемость, смертность, лечение, статистика здравоохранения

Актуальность

В Российской Федерации (РФ) за последние 10 лет удельный вес морфологически верифицированного рака почки от числа больных с впервые в жизни установленным диагнозом злокачественного новообразования (ЗНО) почки увеличился с 75,5% в 2011 г. до 90,2% в 2021 г. Устойчивое повышение заболеваемости раком почки в последние годы констатируется и в Санкт-Петербурге.

Цель

Цель исследования — изучить основные эпидемиологические показатели ЗНО почки в Санкт-Петербурге и различных регионах РФ.

Материалы и методы

Проанализированы основные эпидемиологические показатели ЗНО почки за период 2016–2020 гг. в Санкт-Петербурге, РФ и отдельных федеративных округах (ФО). В работе были изучены данные форм ежегодной

государственной отчетности № 35 «Сведения о больных злокачественным новообразованием» и № 7 «Сведения о случаях злокачественных заболеваний» за 2016–2020 гг.

Результаты

В 2016–2019 гг. в РФ отмечается увеличение заболеваемости ЗНО почки с 16,30 до 16,95 случая на 100 тыс. жителей. В 2020 г. данный показатель снизился и составил 14,59 случая на 100 тыс. населения, что обусловлено эпидемиологической обстановкой, обусловленной новой коронавирусной инфекцией COVID-19. Распространенность ЗНО по стране выросла на 21,4% (в 2016 г. — 108,1; в 2020 г. — 131,2 случая на 100 тыс. населения). По ФО распределение было: в 2016 г. — 2017 г. лидировал Приволжский ФО (119,9 и 126,5 случая на 100 тыс. жителей), в 2018 г. на 1-е место вышел Сибирский ФО с показателем распространенности ЗНО почки 138,5 случая на 100 тыс. населения, который в 2019–2020 гг. сохранял свою доминирующую позицию (145,5 и 148,6 случая на 100 тыс. жителей). Общероссийская тенденция к росту данного показателя при ЗНО почки за период 2016–2020 гг. прослеживается и в Санкт-Петербурге. За анализируемый период наблюдения наиболее часто ЗНО почки были выявлены на I стадии: 2016 г. — 44,3%; 2017 г. — 47,9%; 2018 г. — 49,4%; 2019 г. — 51,4%; 2020 г. — 51,1%; 2021 г. — 53,0%. Наибольший удельный вес среди методов радикального лечения ЗНО почки имеют хирургические методы лечения (от 92,6 до 94,3%). При этом в период с 2016 по 2020 г. отмечается снижение доли комбинированных или комплексных (кроме химиолучевых) методов лечения ЗНО почки (на 1,6%) и незначительное увеличение доли химиолучевых технологий (с 0,1 до 0,7%). Удельный вес законченных случаев радикального лечения ЗНО почки в Санкт-Петербурге за все годы наблюдения превышал среднероссийские показатели: в 2016 г. — на 4,9%, в 2017 г. — на 5,8%, в 2018 г. — на 6,7%, в 2019 г. — на 3,6%, в 2020 г. — на 7,2%.

Выводы

Оценка медико-статистических показателей деятельности онкоурологической службы города свидетельствует о том, что в целом онкологическая помощь больным ЗНО почки в Санкт-Петербурге оказывается на надлежащем уровне, сопоставимом с общероссийским.

Список литературы

1. Носов А.К., Лушина П.А. Анализ заболеваемости и смертности от рака почки в России и Санкт-Петербурге. Сибирский онкологический журнал. 2017; 16 (5): 95-103.
2. Мерабишвили В.М. Злокачественные новообразования в Санкт-Петербурге. СПб., 2015. 295.
3. Состояние онкологической помощи населению России в 2016 году. Под ред. А.Д. Каприна, В.В. Старинского, Г.В. Петровой. М.: МНИОИ им. П.А. Герцена — филиал ФГБУ «НМИЦ радиологии» Минздрава России, 2017. 236 с.
4. Состояние онкологической помощи населению России в 2017 году. Под ред. А.Д. Каприна, В.В. Старинского, Г.В. Петровой. М.: МНИОИ им. П.А. Герцена — филиал ФГБУ «НМИЦ радиологии» Минздрава России, 2018. 236 с.
5. Состояние онкологической помощи населению России в 2018 году. Под ред. А.Д. Каприна, В.В. Старинского, Г.В. Петровой. М.: МНИОИ им. П.А. Герцена — филиал ФГБУ «НМИЦ радиологии» Минздрава России, 2019. 236 с.
6. Состояние онкологической помощи населению России в 2019 году. Под ред. А.Д. Каприна, В.В. Старинского, А.О. Шахзадовой. М.: МНИОИ им. П.А. Герцена — филиал ФГБУ «НМИЦ радиологии» Минздрава России, 2020. 239 с.
7. Состояние онкологической помощи населению России в 2020 году. Под ред. А.Д. Каприна, В.В. Старинского, А.О. Шахзадовой. М.: МНИОИ им. П.А. Герцена — филиал ФГБУ «НМИЦ радиологии» Минздрава России, 2021. 239 с.
8. Состояние онкологической помощи населению России в 2021 году. Под ред. А.Д. Каприна, В.В. Старинского, А.О. Шахзадовой. М.: МНИОИ им. П.А. Герцена — филиал ФГБУ «НМИЦ радиологии» Минздрава России, 2022. 239 с.

Эталонная модель организации медицинской помощи пациентам с заболеваниями системы крови

Авторы:

(1) Малолеткина Елизавета Сергеевна, maloletkinaes@list.ru, ФГБУ «НМИЦ гематологии» Минздрава России, Москва

(2) Лазарева Ольга Вениаминовна, stakhino@gmail.com, ФГБУ «НМИЦ гематологии» Минздрава России, Москва

(3) Паровичникова Елена Николаевна, parovichnikova.e@blood.ru, ФГБУ «НМИЦ гематологии» Минздрава России, Москва

Ключевые слова

гематологическая служба, заболевания системы крови

Актуальность

Гематология — один из наиболее сложных и динамично развивающихся разделов медицины, который изучает заболевания системы крови опухолевого генеза (опухолевые ЗСК), депрессии кроветворения и нарушения гемостаза (неопухолевые ЗСК). В исторически сложившейся организационной структуре оказания медицинской помощи (МП) взрослому населению с заболеваниями системы крови (ЗСК) в субъектах РФ гематологическая служба базируется как в многопрофильных медицинских организациях (МО), так и в онкологических диспансерах (ОД). Но в связи с неоднозначной трактовкой приказа Минздрава России от 19.02.2021 № 116н отмечаются попытки перевода гематологической службы на базу ОД, не взирая на отсутствие целесообразности таких организационных решений, а руководствуясь только формальным отнесением ЗСК с кодом «С» МКБ-10 к онкологической службе.

Цель

Представить эталонную модель организации МП пациентам с ЗСК для сохранения преемственности и качества оказания МП, оптимизации временных и финансовых затрат.

Материалы и методы

По результатам выездных мероприятий НМИЦ гематологии в 85 субъектах РФ проанализированы модели организации гематологической службы, маршрутизация пациентов с ЗСК и биологического материала, нормативные акты, сроки и качество оказания МП.

Результаты

Гематологическая служба централизована на базе ОД в 8 субъектах РФ (9,5%), а в 77 (90,5%) располагается при многопрофильных МО, из них в 32 (41,5%) МП пациентам с лимфомами (коды С81-С85 МКБ-10) оказывают в ОД. Однако анализ данных показал, что большинство ОД, несмотря на новые, построенные по современным проектам здания, не предусматривают всю необходимую инфраструктуру для соблюдения принципов диагностики и лечения пациентов с ЗСК. При этом модель организации гематологической службы на базе многопрофильных больниц 3-го уровня показала свою эффективность, например, гематологические центры Москвы, Екатеринбурга, Иркутска, где реализованы основополагающие принципы терапевтических подходов ведения и выхаживания больных с ЗСК: выполнения пункции и трепанобиопсии костного мозга, эксцизионной биопсии лимфатического узла и других биоматериалов; диагностической и лечебной люмбальной пункции; применения высокодозных курсов терапии с возможностью изоляции пациентов на периоды агранулоцитоза, перевода в реанимационные отделения, имеющих опыт работы с мультисистемным поражением; с проведением адекватной заместительной терапии тромбоконцентратом и сопроводительного лечения с экстренной микробиологической диагностикой инфекционных осложнений; использованием эфферентных методов терапии, гемодиализа; мониторинга за пациентами после трансплантации костного мозга [1, 2].

Выводы

Организация оказания МП пациентам с ЗСК предпочтительна на базе многопрофильных МО ввиду наличия всей необходимой инфраструктуры для мультидисциплинарного подхода к терапии профильных больных.

Список литературы

1. Григорян, И.Э. Особенности концентрации медицинской помощи в медицинских организациях / И.Э. Григорян, А.М. Баймуканов // Кардиоваскулярная терапия и профилактика. 2022. Т. 21, № S2. С. 65. EDN ZWCRFV.
2. Усс, А.Л. Оптимизация оказания гематологической помощи взрослому населению Республики Беларусь / А.Л. Усс // Гематология. Трансфузиология. Восточная Европа. 2017. Т. 3, № 4. С. 639-648. EDN WYVRYZ.

Апробация и оценка эффективности метода целевой профилактики (с использованием цифровых технологий) для индивидуальной ранней диагностики и профилактики рака молочной и предстательной железы

Авторы:

(1) Петрова Валентина Дмитриевна, valyusha_petrova_2024@mail.ru, ФГБОУ ВО «Алтайский государственный медицинский университет» Минздрава России, Барнаул

(2) Лазарев Александр Федорович, lazarev@akzs.ru, ФГБОУ ВО «Алтайский государственный медицинский университет» Минздрава России, Барнаул

(3) Ганов Дмитрий Иванович, ganovdmit@yandex.ru, ФГБОУ ВО «Алтайский государственный медицинский университет» Минздрава России, Барнаул

(4) Лазарев Сергей Александрович, serglazarev@bk.ru, ФГБОУ ВО «Алтайский государственный медицинский университет» Минздрава России, Барнаул

Ключевые слова

целевая профилактика рака

Актуальность

Проблема ранней диагностики и профилактики злокачественных новообразований (ЗНО) — молочной и предстательной железы остается актуальной вследствие высокой запущенности и смертности. Скрининги данных ЗНО имеют высокий удельный вес ошибок: маммографический — до 40% у женщин европеоидной расы, исследование PSA у мужчин — от 10 до 70%. Выявляемость рака при существующих методах профилактики и ранней диагностики составляет не более 0,01–0,001%. Эффективные методы инструментальной диагностики являются дорогостоящими и трудно выполнимыми.

Цель

Провести апробацию и оценить эффективность метода целевой профилактики (с использованием цифровых технологий) для индивидуальной ранней диагностики и профилактики рака молочной и предстательной железы.

Материалы и методы

Были использованы запатентованные методы целевой профилактики (автоматизированные программы) для ранней диагностики и профилактики рака молочной и предстательной железы, позволяющие при введении значимых факторов риска ЗНО получить автоматически рассчитанный (цифровые технологии) индивидуальный онкологический риск (онкориск) развития для исследуемого. Значения онкориска охватывают интервал от нулевого (0 степень — риск отсутствует) до абсолютного риска развития ЗНО (VI степень). По результатам исследования все пациенты получают персонализированные рекомендации, направленные на снижение онкориска: уменьшению либо полному устранению влияния факторов развития ЗНО. Пациенты группы высокого онкориска (IV — с повышенным, V — с высоким и VI — где онкориск абсолютен) получают рекомендации по углубленной инструментальной диагностике (МРТ, КТ, ПЭТ).

Результаты

В январе–марте 2023 г. был проведен I этап апробации: протестированы с использованием цифровых автоматизированных методик на риск возникновения ЗНО молочной и предстательной железы 527 пациентов: 226 мужчин и 301 женщина в возрасте от 30 до 75 лет. Из 105 (19,9%) человек с IV–VI степенью; была сформирована группа высокого онкориска. У 36: у 17 мужчин и 19 женщин, пациентов этой группы были выявлены ЗНО. Все ЗНО были выявлены в I стадии. Кроме того, 3 случая при углубленном исследовании были выявлены в стадии рака *in situ* (VI степень риска, BI-RADS II–III).

Выводы

Использование метода целевой профилактики и ранней диагностики (с использованием цифровых технологий) рака молочной и предстательной железы показало высокую эффективность выявления доклинических форм и ранних стадий рака, значительно превышающие показатели выявляемости при существующих методиках профилактики и ранней диагностики.

В рамках проекта (I этапа) в сфере медицинской профилактики, реабилитации и здоровьесбережения населения — гранта губернатора Алтайского края.

Список литературы

1. Под ред. А.Д. Каприна, В.В. Старинского, А.О. Шахзадовой Злокачественные новообразования в России в 2021 году (заболеваемость и смертность). М.: МНИОИ им. П.А. Герцена – филиал ФГБУ «НМИЦ радиологии» Минздрава России, 2022. илл. 252 с.
2. Лазарев А.Ф. Способ определения риска рака молочной железы. Патент на изобретение № 2651131, зарегистрирован в Государственном реестре изобретений Российской Федерации 18 апреля 2017 г. М. Приоритет с 4 мая 2017 г.
3. Лазарев А.Ф., Покорняк В.П., Марчков В.А., Лазарев С.А., Петрова В.Д. Автоматизированная программа ранней диагностики рака молочной железы (РМЖ). Свидетельство о государственной регистрации Программы для ЭВМ № 2019662415. Зарегистрировано в Реестре Программ для ЭВМ 24 сентября 2019 г. М., Приоритет 11 сентября 2019 г.

4. Лазарев А.Ф. Способ определения риска рака предстательной железы. Патент на изобретение № 2692987, зарегистрирован в Государственном реестре изобретений Российской Федерации 28 июня 2019 г. М., Приоритет с 8 февраля 2018 г.
5. Лазарев А.Ф., Покорняк В.П., Марчков В.А., Лазарев С.А., Петрова В.Д. Автоматизированная программа ранней диагностики рака предстательной железы (РПЖ). Свидетельство о государственной регистрации Программы для ЭВМ № 2019663514. Зарегистрировано в Реестре Программ для ЭВМ 17 октября 2019 г. М., Приоритет 8 октября 2019г.
6. Черновицкая Ю. В. Цифровые технологии в медицине: специфика ответственности при их использовании // Научный результат. Социальные и гуманитарные исследования. 2020. Т. 6. № 4. С. 89-101

Организации референс-центра маммографических исследований в Красноярском крае

Авторы:

- (1) *Зуков Руслан Александрович*, zukov_rus@mail.ru, КГБУЗ «Красноярский краевой клинический онкологический диспансер им. А.И. Крыжановского», Красноярск
- (2) *Сафонцев Иван Петрович*, safoncev@gmail.com, КГБУЗ «Красноярский краевой клинический онкологический диспансер им. А.И. Крыжановского», Красноярск
- (3) *Пермякова Кристина Дмитриевна*, kristinapermyakova1997@mail.ru, КГБУЗ «Красноярский краевой клинический онкологический диспансер им. А.И. Крыжановского», Красноярск
- (4) *Меркулова Наталья Алексеевна*, MerkylovaNA@onkolog24.ru, КГБУЗ «Красноярский краевой клинический онкологический диспансер им. А.И. Крыжановского», Красноярск
- (5) *Суворова Марина Анатольевна*, priem@onkolog24.ru, КГБУЗ «Красноярский краевой клинический онкологический диспансер им. А.И. Крыжановского», Красноярск

Ключевые слова

референс-центр, рак молочной железы, заболеваемость, телемедицина, диагностика

Актуальность

По данным ВОЗ и международного агентства GLOBOCAN, в мире в 2020 г. общее число новых случаев рака молочной железы (РМЖ) составляет 2,2 млн — 11,7% всех выявленных злокачественных новообразований. В РФ заболеваемость РМЖ среди женского населения в 2021 г. составила 50,2, а в Красноярском крае — 56,7 на 100 тыс. населения [1, 2]. Основной инструмент в своевременном выявлении и профилактике РМЖ — скрининг, включающий в себя маммографическое исследование, которое при регулярном проведении выявляет потенциальное или скрыто протекающее заболевание. При этом в связи с возобновлением профилактических мероприятий (после ограничений, связанных с COVID-19) и сохраняющейся низкой укомплектованностью врачами-рентгенологами (особенно в первичном звене) актуальна организация референс-центров лучевой диагностики [3].

Цель

Централизация описания результатов маммографических исследований для повышения уровня диагностики и контроля качества проводимых исследований.

Материалы и методы

Проведено двойное прочтение специалистами референс-центра КГБУЗ «КККОД им. А.И. Крыжановского» 1789 цифровых маммограмм категории BI-RADS 3-4, направленных из 50 медицинских организаций Красноярского края.

Результаты

Наибольшее количество направленных снимков имели категорию BI-RADS 3 — 949, из которых только в 33,7% (320) случаев данная категория подтвердилась при втором прочтении. Количество снимков BI-RADS 4 составило 600, из которых данная категория подтвердилась в 61,5% (369) случаев. В целом в 903 случаях из 1789 (50,4%) имелись расхождения в установленной категории при повторном прочтении снимков либо отмечались дефекты. Так, в 145 случаях была установлена категория I — маммограммы неудовлетворительного качества по критериям PGMI — международного стандарта качества. Установить категорию BI-RADS оказалось невозможным в 8,1% случаев. В 110 (6,14%) случаях отмечались нарушения правил направления снимков на повторное прочтение в референс-центр: отсутствие установленной категории BI-RADS или

отсутствие протокола описания маммограмм. Маммографические снимки были проанализированы относительно клинически значимых изменений категории BI-RADS у пациентов. В 27,8% случаев при их прочтении специалистами референс-центра устанавливалась категория BI-RADS, которая вела к смене тактики ведения пациента.

Выводы

Референс-центр по двойному прочтению маммографических снимков позволяет снизить количество случаев гипер- и гиподиагностики при маммографическом скрининге. При этом для более качественной работы и корректного взаимодействия врачей-специалистов необходимо проводить периодическое обучение рентгенлаборантов правильной работе с маммографом и укладке пациентов, повышать квалификацию врачей-рентгенологов.

Список литературы

1. GLOBOCAN 2020: Estimates Cancer Incidence, Mortality and Prevalence Worldwide in 2020. Available at: <http://globocan.iarc.fr>
2. Каприн А.Д., Старинский В.В., Петрова Г.В. Злокачественные новообразования в России в 2021 году (заболеваемость и смертность). М.: МНИОИ им. П.А. Герцена — филиал ФГБУ «НМИРЦ» Минздрава России, 2022.
3. Морозов С.П., Владимировский А.В., Ветшева Н.Н. и др. Референс-центр лучевой диагностики: обоснование и концепция. Менеджмент в здравоохранении. 2019. №8. 25-34.

Электронный паспорт службы детской онкологии и гематологии — инструмент для главных внештатных детских специалистов онкологов-гематологов

Авторы:

(1) *Слинин Алексей Сергеевич*, Aleksei.Slinin@fccho-moscow.ru, ФГБУ «НМИЦ ДГОИ им. Дмитрия Рогачева» Минздрава России, Москва

(2) *Костин Филипп Николаевич*, filipp.kostin@fccho-moscow.ru, ФГБУ «НМИЦ ДГОИ им. Дмитрия Рогачева» Минздрава России, Москва

Ключевые слова

электронный паспорт службы, детская онкология, гематология, общественное здравоохранение

Актуальность

Перед главными внештатными специалистами в федеральных округах стоит спектр разнообразных задач, таких как участие в разработке стратегических направлений развития соответствующей специальности и определение тактических решений по их реализации. Для выполнения данных задач необходим анализ большого объема постоянно обновляющейся информации. Стремительное развитие цифровых технологий позволяет оптимизировать человеческие ресурсы путем использования методов расширенной аналитики. Данный подход лег в основу разработки электронного паспорта службы.

Цель

Электронный паспорт службы детской онкологии и гематологии был разработан с целью оптимизации выполнения задач главными внештатными специалистами в федеральных округах РФ.

Материалы и методы

В электронный паспорт службы входит аналитическая информация профильной службы каждого субъекта РФ. Данные представляют собой электронную форму, содержащую информацию из более чем 2500 полей (данные поля обновляются каждые полгода и представлены в виде удобной графической формы), данные электронной системы оценки качества оказания профильной медицинской помощи. Электронный паспорт службы детской онкологии-гематологии имеет три уровня представления информации: государственный, федеральный, субъектовый. На всех трех уровнях отображается информация о 21 ключевом параметре, характеризующем службу. На уровне Федерального округа дополнительно представлена информация популяционного канцер-регистра ФГБУ «НМИЦ ДГОИ им. Дмитрия Рогачева» МЗ РФ. На субъектовом уровне также представлена базовая статистическая информация, контактные данные и динамика изменений 30 критериев согласно системе оценки качества оказания профильной медицинской помощи.

Результаты

Применение инструментов визуальной аналитики, данных популяционного канцер-регистра позволяет значительно упростить анализ, восприятие большого объема данных, лежащего в основе электронного паспорта службы детской онкологии и гематологии и способствует принятию организационных решений.

Выводы

Повышение сложности и повсеместное распространение электронных информационных систем как в медицинских организациях, так и в сообществе обеспечивают постоянно увеличивающийся объем данных для клиницистов, администраторов и исследователей. В медицинских информационных системах крайне важно обеспечить доступность предоставления большого объема разнородной, динамически меняющейся информации. Дальнейшее распространение информационных систем только увеличит спрос на специалистов системы здравоохранения, которые могут преодолеть разрыв между медицинскими и информационными науками.

Список литературы

1. Завалева Е.В., Костин Ф.Н., Слинин А.С., Алейникова О.В., Новичкова Г.А. Бенчмаркинг как важный метод для развития системы здравоохранения на модели профиля «детская онкология и гематология» // Педиатрия. Журнал им. Г.Н. Сперанского. 2022. Т. 101. № 3. С. 142-148.
2. Слинин А.С., Костин Ф.Н. Бенчмаркинг в системе здравоохранения // Вопросы гематологии/онкологии и иммунопатологии в педиатрии. 2022;21(1):174-177.
3. Костин Ф.Н., Слинин А.С., Стариков М.О., Новичкова Г.А. Электронная система оценки качества оказания медицинской помощи по профилю «Детская онкология и гематология»: что было и что сделано? // Медицинские технологии. Оценка и выбор. 2023;45(1):74-80.

Опыт работы регионального ракового регистра Краснодарского края с использованием возможностей ВИМИС «Онкология»

Авторы:

(1) *Ефремов Сергей Александрович*, s.efremov@oncog.pro, ООО «БизнесКомпьютер», Екатеринбург

(2) *Ледовская Вероника Александровна*, novel@novelspb.com, ООО «Новел СПб», Санкт-Петербург

(3) *Тесленко Лада Геннадиевна*, teslenko@kkod.ru, ГБУЗ «Клинический онкологический диспансер № 1» Минздрава Краснодарского края, Краснодар

(4) *Цветкова Татьяна Лазаревна*, novel@novelspb.com, ООО «Новел СПб», Санкт-Петербург

(5) *Ялуплин Михаил Дмитриевич*, yaluplin@miackuban.ru, ГБУЗ «Медицинский информационно-аналитический центр» Минздрава Краснодарского края, Краснодар

Ключевые слова

популяционный раковый регистр, качество данных, ВИМИС «Онкология», информатизация онкологической службы

Актуальность

Внедрение вертикально-интегрированной медицинской информационной системы (ВИМИС) «Онкология» поставила новые задачи перед коллективом врачей-онкологов и разработчиков программных систем, обеспечивающих функционирование ракового регистра: автоматизация ввода данных и повышение их качества.

Цель

Обеспечить обмен данными между информационной аналитической системой «Популяционный раковый регистр» (ИАС «ПРР») и централизованной онкологической подсистемой «ОНКОР» (ЦОП «ОНКОР») государственной информационной системы Краснодарского края (ГИС КК), а также оценить качество данных по критериям международного агентства по изучению рака (МАИР) как в самой базе данных ЦОП «ОНКОР», так и данных, переданных медицинскими организациями в виде структурированного электронного медицинского документа (СЭМД) в ВИМИС «Онкология».

Материалы и методы

Для анализа использована база данных Популяционного ракового регистра Краснодарского края, функционирующая с 2001 г. Автоматизация ввода данных осуществлена за счет обмена данными между ИАС «ПРР» и ЦОП «ОНКОР» методами API. Оценка качества данных реализована посредством специально разработанной программы, встроеной в ИАС «ПРР».

Результаты

Автоматизация ввода данных достигнута за счет того, что сведения о пациентах с выявленным диагнозом злокачественного новообразования (ЗНО) передаются из ЦОП «ОНКОР» в ИАС «ПРР». Далее встроенные в ИАС «ПРР» инструменты проверки качества данных позволяют найти ошибочные сведения, исправить их и передать уточненную информацию обратно в ЦОП «ОНКОР». В свою очередь, ЦОП «ОНКОР» имеет модуль мониторинга отправляемых медицинскими организациями в ВИМИС «Онкология» СЭМД, который сравнивает проверенные данные ЦОП «ОНКОР» и данные СЭМД. Такое сравнение позволяет найти расхождения и с применением организационных мер устранять недочеты и неточности при работе врачей-онкологов или самих медицинских информационных систем.

Выводы

Интеграция ИАС «ПРР» и ЦОП «ОНКОР» ГИС КК позволила исключить или свести до минимума ручной ввод сведений о пациенте и диагнозе (в объеме данных извещения, ф. № 090/у) и соответственно уменьшить количество ошибок, связанных с человеческим фактором. Оценка качества данных с возможностью исправления ошибок обеспечила высокий уровень достоверности вводимой информации.

Список литературы: -

ПАЛЛИАТИВНАЯ ПОМОЩЬ ОНКОЛОГИЧЕСКИМ БОЛЬНЫМ

Длительная интратекальная опиоидная терапия с применением имплантируемых программируемых помп у пациентов с хроническим болевым синдромом онкологического генеза

Авторы:

(1) *Зайцев Антон Михайлович*, azaitsev_nsi@mail.ru, МНИОИ им П.А. Герцена — филиал ФГБУ «НМИЦ радиологии» Минздрава России, Москва

(2) *Абузарова Гузель Рафаиловна*, abuzarova_mnioi@bk.ru, МНИОИ им П.А. Герцена — филиал ФГБУ «НМИЦ радиологии» Минздрава России, Москва

(3) *Кирсанова Ольга Николаевна*, o.n.kirsanova@gmail.com, МНИОИ им П.А. Герцена — филиал ФГБУ «НМИЦ радиологии» Минздрава России, Москва

(4) *Кобылецкая Татьяна Михайловна*, tatakob@rambler.ru, МНИОИ им П.А. Герцена — филиал ФГБУ «НМИЦ радиологии» Минздрава России, Москва

(5) *Кисарьев Сергей Александрович*, kisaryev@gmail.com, МНИОИ им П.А. Герцена — филиал ФГБУ «НМИЦ радиологии» Минздрава России, Москва

(6) *Михайлов Никита Игоревич*, michailov_md@mail.ru, МНИОИ им П.А. Герцена — филиал ФГБУ «НМИЦ радиологии» Минздрава России, Москва

Ключевые слова

хронический болевой синдром, помпа, интратекальная опиоидная терапия

Актуальность

Больные с исчерпанными возможностями стандартного консервативного лечения препаратами 1–2-й линии обезболивания относятся к группе пациентов с резистентным хроническим болевым синдромом (ХБС), стандартных подходов к лечению которых нет. Следующим этапом, IV степенью терапии боли, при неэффективности консервативной терапии боли, предложены инвазивные методики, такие, как нейромодуляция, нейростимуляция, деструктивные операции. При распространенном диффузном характере преимущественно ноцицептивных болей методом выбора является интратекальная опиоидная терапия. В отношении онкологической боли развитие методов противоопухолевого лечения зачастую позволяет контролировать основное заболевание, в то время как пролонгированный безопасный метод контроля ХБС отсутствует.

Цель

Целью работы стала разработка методов лечения тяжелого ХБС путем интратекального пролонгированного введения лекарственных препаратов.

Материалы и методы

В институте в период с 2013 по 2023 г. применялись различные методы интратекальной терапии ХБС. Для пациентов с хорошим прогнозом жизни и перспективой активизации выполнялась интратекальная имплантация программируемой морфиновой помпы, которая выполнена 220 больному в возрасте от 21 года до 83 лет. К показаниям для имплантации программируемой помпы мы относили наличие ХБС, требующего терапии опиоидными анальгетиками в суточной дозе, эквивалентной 30 мг морфина в/м, при статусе по шкале Карновского 40–100%, с интенсивностью боли от 60 до 100% по ВАШ (визуально-аналоговая шкала), с ожидаемой продолжительностью жизни по шкале TEACH более 3 мес. После имплантации помпы у всех пациентов интенсивность боли значительно уменьшилась (средние значения ВАШ до начала лечения на фоне терапии 73,6%, после имплантации 7%, p -value= 0,000 301). Доза базовой терапии варьировала от 200 до 9000 мкг/сут. При неблагоприятном прогнозе жизни (менее 3 мес) интратекальная терапия морфином осуществлялась при помощи внешней помпы или подкожного порта. Внешние помпы были установлены 13 больным в возрасте от 41 года до 70 лет. Порты были установлены 10 больным.

Результаты

Осложнений, связанных с введением морфина в ликвор, не наблюдалось. Медиана продолжительности жизни с внешними помпами и портами составила $3,4 \pm 2,1$ мес. Отмечено расширение физической активности пациентов, улучшение психологического состояния. В группе больных с имплантированными помпами медиана наблюдения составила $12,6 \pm 7,4$ мес. 2 пациентки с имплантированными помпами забеременели и родили здоровых детей.

Выводы

Метод пролонгированной интратекальной опиоидной терапии высокоэффективен в отношении тяжелого ХБС и позволяет существенно улучшить качество жизни больных.

Список литературы: нет

Злокачественные новообразования и нутритивный статус

Авторы:

(1) Курченкова Ольга Валерьевна, 89080812061@mail.ru, ГАУЗ «Челябинский областной клинический центр онкологии и ядерной медицины», Челябинск

(2) Харламова Ульяна Владимировна, top120@yandex.ru, ГАУЗ «Челябинский областной клинический центр онкологии и ядерной медицины», Челябинск

Ключевые слова

нутритивный статус, злокачественные новообразования, терапевтическая коморбидность

Актуальность

В настоящее время злокачественные новообразования (ЗНО) остаются важнейшей медицинской и социальной проблемой, занимая лидирующие позиции в структуре заболеваемости, инвалидизации и смертности населения. Несмотря на очевидные достижения последних десятилетий в области изучения этиологии и основных патогенетических механизмов развития ЗНО, уточнение факторов риска их развития, разработку и внедрения программ профилактики и скрининга, до настоящего времени для большинства онкологических заболеваний сохраняются крайне высокими показатели заболеваемости и распространенности.

Цель

Изучить особенности терапевтической коморбидности и нутритивного статуса у больных ЗНО паллиативного профиля во взаимосвязи с показателями качества жизни.

Материалы и методы

Обследовано 98 паллиативных пациентов, средний возраст 64 года (54–73), со злокачественными новообразованиями. Дизайн исследования: наблюдательное, аналитическое, одномоментное (поперечное). Всем пациентам проведено лабораторно-инструментальное обследование согласно утвержденным стандартам оказания специализированной медицинской помощи.

Результаты

Оценка калиперометрических показателей и компонентного состава тела выявила достоверное снижение показателя прогностического нутритивного индекса (PNI), индекса массы тела (ИМТ), окружности плеча, толщины кожно-жировой складки (ТКЖС) лопатки, ТКЖС плеча, тенденцию к снижению тощей массы тела у пациентов со ЗНО паллиативного профиля. Достоверных различий показателей ТКЖС живота, ТКЖС бедра в обследуемых группах не выявлено. Проведение логистического регрессионного анализа выявило взаимосвязь между наличием ЗНО у пациентов паллиативного профиля и наличием нарушений трофологического статуса: PNI ($\beta=-0,37$, $p=0,021$), масса тела ($\beta=-0,41$, $p=0,001$), ИМТ ($\beta=-0,36$, $p=0,001$), окружность плеча ($\beta=-0,65$, $p=0,001$), ТКЖС лопатки ($\beta=-0,66$, $p=0,001$).

Выводы

В ходе исследования выявлена ассоциация между наличием онкологического заболевания и нарушениями питательного статуса. Ключевую роль в истощении играют интоксикационный синдром, дисфагические (снижение аппетита, извращение вкусовых свойств пищи) и диспептические расстройства, развитие депрессии, хронический болевой синдром. Тенденция к уменьшению тощей массы тела в указанной когорте может свидетельствовать о развитии синдрома гиперметаболизма (белково-энергетической недостаточности).

Список литературы

1. Курченкова О.В., Харламова У.В., Абдалов А.О., Самодуров С.И. Оценка состояния нутритивного статуса у онкологических больных паллиативного профиля // Уральский медицинский журнал. 2021. Т.20., №2. С. 80-83.
2. Курченкова О.В., Харламова У.В., Важенин А.В., Абдалов А.О., Бастриков О.Ю., Самодуров С.И. Ассоциация злокачественных новообразований и нарушения трофологического статуса у пациентов паллиативного профиля // Злокачественный опухоли. 2020. Т.10, №4. С. 16-19.
3. Курченкова О.В., Харламова У.В., Важенин А.В., Абдалов А.О. Системное воспаление и трофологическая недостаточность у паллиативных онкологических больных // Казанский медицинский журнал. 2021. Т. 102., №4. С. 446-452.

Симптомы хронической сердечной недостаточности у паллиативных онкологических больных

Авторы:

(1) *Валиев Данила Ильдарович*, top120@yandex.ru, ГАУЗ ордена Знак Почета «Городская клиническая больница № 8 г. Челябинск», Челябинск

(2) *Харламова Ульяна Владимировна*, top120@yandex.ru, ФГБОУ ВО «Южно-Уральский государственный медицинский университет» Минздрава России, Челябинск

(3) *Курченкова Ольга Валерьевна*, 89080812061@mail.ru, ГАУЗ «Челябинский областной клинический центр онкологии и ядерной медицины», Челябинск

Ключевые слова

злокачественные новообразования, паллиативная помощь, хроническая сердечная недостаточность

Актуальность

Не поддающиеся лечению симптомы на терминальной стадии злокачественных онкологических заболеваний, распространенность трофологических нарушений, потребность в общении и поддержке близкого окружения объединяют паллиативных онкологических больных и пациентов с хронической сердечной недостаточностью (ХСН). Одышка, мышечная слабость, повышенная утомляемость выявляются у паллиативных онкологических больных с высокой частотой. Вместе с тем данные симптомы могут усугубляться сердечной и внесердечной коморбидностью, в частности наличием ХСН. При этом сопутствующие заболевания могут взаимно провоцировать прогрессирование друг друга, приводя к ухудшению качества жизни и прогноза.

Цель

Изучить распространенность клинических симптомов ХСН у онкологических паллиативных больных и их ассоциацию с показателями качества жизни.

Материалы и методы

Проведено обсервационное, аналитическое, одномоментное (поперечное) исследование, включившее 97 онкологических пациентов паллиативного профиля [60,5 года (54,0; 69,0), 71% — мужчины]. Всем больным

проводилось клинико-лабораторное обследование, определение уровня NT-proBNP, трансторакальная эхокардиография по стандартной методике, изучение показателей качества жизни с помощью опросника SF-36. Статистическая обработка материала проводилась при помощи лицензионного пакета программ IBM SPSS Statistics 17.0.

Результаты

Симптомы мышечной слабости отмечены у 91 (93,8%), одышка — у 72 (74,2 %) паллиативных онкологических пациентов. ХСН выявлена у 61 (62,9%) обследованного больного, в том числе у 3 пациентов ХСН со сниженной фракцией выброса (ФВ), у 8 — с промежуточной ФВ, у 50 — с сохраненной ФВ. Сочетание злокачественного новообразования и ХСН у паллиативных больных статистически значимо ассоциировались со снижением уровня физического функционирования ($r=-0,5, p=0,001$), жизненной активности ($r=-0,35, p=0,012$), общего физического благополучия ($r=-0,45, p=0,015$), социального функционирования ($r=-0,42, p=0,012$).

Выводы

У онкологических паллиативных пациентов симптомы ХСН выявляются с высокой частотой. Сочетание ХСН и злокачественного образования у паллиативных больных ассоциировано со снижением уровня физического функционирования, жизненной активности, общего физического благополучия и социального функционирования.

Список литературы

1. Бастриков О.Ю., Харламова У.В., Оценка нутритивного статуса у пациентов с симптомами сердечной недостаточности // Acta Biomedica Scientifica (East Siberian Biomedical Journal). 2020. Т.5, № 4. С. 14-20.
2. Ларина В. Н., Чукаева И. И., Ларин В. Г. Современные тенденции и возможности оказания паллиативной медицинской помощи при хронической сердечной недостаточности // Кардиология. 2019. Т. 59, № 1. С. 84–92.
3. Курченкова О.В., Важенин А.В., Харламова У.В. и др. Ассоциация злокачественных новообразований и нарушений трофологического статуса у пациентов паллиативного профиля // Злокачественные опухоли. Т.10, №4. — С. 16-20.

ПЕРВИЧНЫЕ И ВТОРИЧНЫЕ ОПУХОЛИ НЕРВНОЙ СИСТЕМЫ

Использование резервуара Оммаи в комплексном лечении пациентов с метастатическим поражением головного мозга

Авторы:

(1) *Алешин Владимир Александрович*, aloshin@mail.ru, ФГБУ «НМИЦ онкологии им. Н.Н. Блохина» Минздрава РФ, Москва

(2) *Белов Дмитрий Михайлович*, dmbelov@mail.ru, ФГБУ «НМИЦ онкологии им. Н.Н. Блохина» Минздрава РФ, Москва

(3) *Насхлеташвили Давид Романович*, nas-david@yandex.ru, ФГБУ «НМИЦ онкологии им. Н.Н. Блохина» Минздрава РФ, Москва

(4) *Митрофанов Алексей Андреевич*, mitrofanov-aa@list.ru, ФГБУ «НМИЦ онкологии им. Н.Н. Блохина» Минздрава РФ, Москва

(5) *Прозоренко Евгений Владимирович*, prozorenko1984@mail.ru, ФГАОУ ВО Первый МГМУ им. И.М. Сеченова Минздрава России (Сеченовский Университет), Москва

(6) *Семян Надежда Вагаришаквна*, Nore-sev@yandex.ru, ФГАОУ ВО Первый МГМУ им. И.М. Сеченова Минздрава России (Сеченовский Университет), Москва

(7) *Бекяшев Али Хасьянович*, abekyashev@gmail.com, ФГБУ «НМИЦ онкологии им. Н.Н. Блохина» Минздрава РФ, Москва

Ключевые слова

метастаз, головной мозг, кистозный компонент опухоли, резервуар Оммаи

Актуальность

Стенки кистозного компонента церебрального метастаза (при различных вариантах солидных опухолей) продуцируют жидкость, тем самым нивелируя целесообразность однократного выведения содержимого.

Тотальное удаление всех стенок кистозного компонента опухоли технически не всегда выполнимо, вследствие чего в послеоперационном периоде может наблюдаться быстрое нарастание объема жидкостного компонента и продолжающаяся неврологическая симптоматика. Проведение необходимого химиолучевого лечения в таких случаях откладывается. Имплантация хронической субкутанной дренирующей системы дает возможность контроля количества жидкостного компонента в церебральном метастазе, тем самым устраняя неврологическую симптоматику, улучшая состояние пациента.

Цель

Планирование лечения пациента с церебральным метастазом с выраженным кистозным компонентом с соблюдением онкологических принципов требует комплексного подхода с разумным сочетанием хирургического, лучевого и лекарственного противоопухолевого этапов. Использование резервуара Оммаи для уменьшения объема кистозного компонента опухоли позволяет осуществлять лучевое и лекарственное лечение комфортных условиях.

Материалы и методы

За период 2007–2022 гг. на базе нейрохирургического отделения НМИЦ онкологии им. Н.Н. Блохина лечение по описываемой методике получил 91 пациент с церебральными метастазами солидных опухолей (9 пациентов с глиомами). 42 пациентки — РМЖ, 28 пациентов — НМРЛ, 3 пациента — МРЛ, 18 пациентов с другими гистологическими формами первичной опухоли (меланома, РЯ, РШМ). Возраст пациентов от 32 до 75 лет. В двух случаях проводилась отсроченная коррекция катетера. В двух случаях проводилось удаление всей системы после проведенного комплексного лечения метастаза РМЖ — при гистологическом исследовании удаленной патологической ткани — постлучевые изменения без признаков опухоли. Осложнений во всей серии наблюдений не отмечено.

Результаты

Имплантация резервуара Оммаи в кистозный компонент опухоли на I этапе комплексного лечения пациента с церебральным метастазом солидной опухоли позволяет добиваться хорошего результата локального контроля заболевания. Учитывая конструкцию хронической субкутанной дренирующей системы, нами неоднократно обсуждалась возможность и целесообразность использования ее для проведения интратекальной химиотерапии при церебральных метастазах солидных опухолей, однако до настоящего времени ответа на этот вопрос не получено. Проведение интратекальной химиотерапии в таких случаях позволяло бы добиваться большего локального эффекта при меньшей токсичности, но пока это только предположение.

Выводы

Имплантация резервуара Оммаи является несложным вмешательством с выраженным положительным эффектом в виде улучшения неврологического статуса и улучшения возможности локального контроля.

Использованная литература

1. Yuji Yamanaka et al. Ommaya reservoir placement followed by Gamma Knife surgery for large cystic metastatic brain tumors / Yuji Yamanaka, Takashi Shuto, Yoriko Kato, Tomu Okada, Shigeo Inomori, Hideyo Fujino, Hisato Nagano // J Neurosurg . 2006 Dec; 105 Suppl:79-81.

Метастазы в задней черепной ямке: особенности хирургического лечения, риски лептоменингеального метастазирования

Авторы:

- (1) Белов Д.М., dmbelov@mail.ru, ФГБУ «НМИЦ онкологии им. Н.Н. Блохина» Минздрава России, Москва
- (2) Карахан В.Б., vkarachan@mail.ru, ФГБУ «НМИЦ онкологии им. Н. Н. Блохина» Минздрава, Москва
- (3) Бекашев А.Х., abekyashev@gmail.com, ФГБУ «НМИЦ онкологии им. Н. Н. Блохина» Минздрава России, Москва
- (4) Алешин В.А., aloshin@mail.ru, ФГБУ «НМИЦ онкологии им. Н. Н. Блохина» Минздрава России, Москва
- (5) Севян Н.В., sev@yandex.ru, ФГБУ «НМИЦ онкологии им. Н. Н. Блохина» Минздрава России, Москва
- (6) Митрофанов А.А., mitrofanov-aa@list.ru, ФГБУ «НМИЦ онкологии им. Н. Н. Блохина» Минздрава России, Москва
- (7) Прозоренко Е.В., prozorenko1984@mail.ru, ФГБУ «НМИЦ онкологии им. Н. Н. Блохина» Минздрава России, Москва

Ключевые слова

церебральные метастазы, лептоменингеальное поражение, блоковое удаление метастазов

Актуальность

В общей структуре церебрального метастазирования метастазы в задней черепной ямке составляют 10–20%. Склонность к быстрому прогрессированию заболевания требует особого подхода к лечению пациентов с данной патологией. Риск развития лептоменингеального метастазирования после удаления метастазов из задней черепной ямки, по данным литературы, составляет 33–38%.

Цель

Оценить частоту и возможные пути метастазирования в область задней черепной ямки, определить показания к удалению субтенториальных метастазов и технику хирургического вмешательства, выявить риск развития лептоменингеального метастатического поражения после операции.

Материалы и методы

Были проанализированы данные 88 пациентов после удаления метастазов из задней черепной ямки, которым в период с 2010 по 2021 г. была проведена операция в нейрохирургическом отделении Национального медицинского исследовательского центра онкологии им. Н.Н. Блохина.

Результаты

Наиболее часто субтенториальное метастазирование отмечалось при колоректальном раке (17,2% случаев), немелкоклеточном раке легкого (14,6% случаев), раке молочной железы (13,7% случаев). Реже всего метастазы в задней черепной ямке возникали при меланоме (в 6,8% случаев). В нашем исследовании метастатическое поражение легких не было отмечено у 48 (54,5%) из 88 пациентов. Блоковое удаление метастазов в нашей работе выполнено 82 (93%) пациентам. В 6 (6,8%) случаях они удалялись фрагментарно, что было связано с их большим размером (>50 мм) и неоформленной структурной организацией. При блоковом удалении лептоменингеальное метастазирование развилось у 5 (6%) пациентов. По данным различных авторов, при проведении стереотаксической лучевой терапии такое метастатическое поражение отмечалось в 5–6,5% случаях. Глубина опухолевой инфильтрации перифокальной мозговой ткани может составлять от 0 до 7 мм, поэтому соблюдение онкологических принципов при хирургическом лечении метастазов (удаление единым блоком с захватом перифокальной ткани) играет решающую роль в снижении количества рецидивов и лептоменингеальной диссеминации.

Выводы

Субтенториальное метастазирование чаще отмечается при первичных опухолях торакальной и тазовой локализаций. Метастатическое поражение субтенториальной области в основном происходит, минуя легкие. На субтенториальном уровне в головном мозге чаще встречаются единичные метастазы, редко они бывают солитарными. Клиническая картина может развиваться стремительно, что приводит к быстрому нарушению витальных функций, поэтому операция имеет жизнеспасаяющий характер. При блоковом удалении метастазов из задней черепной ямки риск развития лептоменингеального поражения составляет 6% и сопоставим с рисками при использовании лучевых методов лечения.

Список литературы

1. Bender E.T., Tome W.A. Distribution of brain metastases: implications for non-uniform dose prescriptions // *Br J Radiol* 2011;84(1003):649–58. DOI: 10.1259/bjr/30173406.
2. Delattre J.Y., Krol G., Thaler H.T., Posner J.B. Distribution of brain metastases // *Arch Neurol* 1988;45(7):741–4. DOI: 10.1001/archneur.1988.00520310047016.
3. Ewend M.G., Morris D.E., Carey L.A. et al. Guidelines for the initial management of metastatic brain tumors: role of surgery, radiosurgery, and radiation therapy // *J Natl Compr Canc Netw* 2008;6(5):505–13; quiz 514. DOI: 10.6004/jnccn.2008.0038.
4. Yawn B.P., Wollan P.C., Schroeder C. et al. Temporal and gender-related trends in brain metastases from lung and breast cancer // *Minn Med* 2003;86(12):32–7.
5. Norris L.K., Grossman S.A., Olivi A. Neoplastic meningitis following surgical resection of isolated cerebellar metastasis: a potentially preventable complication // *J Neurooncol* 1997;32(3):215–23. DOI: 10.1023/a:100572380147.
6. Chaichana K.L., Rao K., Gadkaree S. Factors associated with survival and recurrence for patients undergoing surgery of cerebellar metastases // *Neurol Res* 2014;36(1):13–25. DOI: 10.1179/17431328.13Y.0000000260.
7. Siomin V.E., Vogelbaum M.A., Kanner A.A. Posterior fossa metastases: risk of leptomeningeal disease when treated with stereotactic radiosurgery compared to surgery // *J Neurooncol* 2004;67(1–2):115–21. DOI: 10.1023/b:neon.0000021785.00660.2b.
8. Suki D., Abouassi H., Patel A.J. et al. Comparative risk of leptomeningeal disease after resection or stereotactic radiosurgery for solid tumor metastasis to the posterior fossa // *J Neurosurg* 2008;108(2):248–57. DOI: 10.3171/JNS/2008/108/2/0248.

9. Batson O.V. The function of the vertebral veins and their role in the spread of metastases // Ann Surg. 1940;112:138–46. DOI: 10.1097/00000658-194007000-00016.
10. Сепп Е.К. Топическая диагностика заболеваний нервной системы. М., 1962. Sepp E.K. Topical diagnostics of diseases of the nervous system. Moscow, 1962. (In Russ.).
11. DeAngelis L.M., Mandell L.R., Thaler H.T. et al. The role of postoperative radiotherapy after resection of single brain metastases. Neurosurgery 1989;24(6):798–805. DOI: 10.1227/00006123-198906000-00002.
12. Dosoretz D.E., Blitzer P.H., Rusell A.H. et al. Management of solitary metastasis to the brain: the role of elective brain irradiation following complete surgical resection // Int J Radiation Oncology Biol Phys 1980;6(12):1727–30. DOI: 10.1016/0360-3016(80)90260-6.

Сравнение клинико-лабораторных данных пациентов, проживших менее 3 месяцев и более 3 месяцев после операции по поводу метастатического поражения позвоночника: исследование «случай–контроль»

Авторы:

(1) Дурсунов Эльдар Биал оглы, dursunov.eldar97@mail.ru, ФГБУ «НМИЦ травматологии и ортопедии им. Р.Р. Вредена» Минздрава России, Санкт-Петербург

(2) Заборовский Никита Сергеевич, dr@zaborovskii.ru, ФГБУ «НМИЦ травматологии и ортопедии им. Р.Р. Вредена» Минздрава России, Санкт-Петербург

(3) Смекалёнков Олег Анатольевич, drsmekalenkov@mail.ru, ФГБУ «НМИЦ травматологии и ортопедии им. Р.Р. Вредена» Минздрава России, Санкт-Петербург

(4) Масевнин Сергей Владимирович, drmasevnin@gmail.com, ФГБУ «НМИЦ травматологии и ортопедии им. Р.Р. Вредена» Минздрава России, Санкт-Петербург

(5) Мураховский Владислав Сергеевич, drmurakhovsky@gmail.com, ФГБУ «НМИЦ травматологии и ортопедии им. Р.Р. Вредена» Минздрава России, Санкт-Петербург

(6) Пташников Дмитрий Александрович, drptashnikov@yandex.ru, ФГБУ «НМИЦ травматологии и ортопедии им. Р.Р. Вредена» Минздрава России, Санкт-Петербург

Ключевые слова

метастатические опухоли позвоночника, исследование «случай–контроль»

Актуальность

Выживаемость после метастатического рака улучшилась за счет увеличения выявления случаев метастатического поражения позвоночника. Для пациентов с патологическими переломами позвоночника и/или компрессией спинного мозга хирургическое вмешательство может облегчить боль и улучшить качество жизни. Обычно считается, что хирургическое вмешательство нецелесообразно, если ожидаемая выживаемость составляет менее 3 мес.

Цель

Целью этого ретроспективного исследования было проанализировать клинико-лабораторные данные пациентов, проживших 3 мес и менее или более 3 мес после операции, выявить предоперационные факторы, влияющие на исходы.

Материалы и методы

Был проведен ретроспективный анализ клинических исходов 335 пациентов, подвергшихся хирургическому лечению метастатических опухолей позвоночника за 2005–2022 гг. Стратификация этой когорты в соответствии с характеристиками общей выживаемости (группа 1: больной прожил 3 мес или менее, группа 2: больной прожил более 3 мес). В группах сравнивали демографические показатели, предоперационный статус, характеристику опухолевого поражения, лабораторные данные.

Результаты

В группе с выживаемостью 3 мес и менее индекс коморбидности Чарлсона 8 (IQR 8, 10) против 7 (IQR 6; 8,75) в группе с благоприятным исходом ($p < 0,001$). В группе с неблагоприятным исходом преобладали более агрессивные нозологические формы первичных ЗНО. Наличие висцеральных метастазов 32 (60%) против 91 (32%) ($p < 0,001$) являлось характерным для пациентов из группы неблагоприятного исхода.

Данные предоперационных лабораторных исследований (группа менее 3 мес и более 3 мес соответственно): HGB — 103 (94, 118) против 124 (116, 137), $p=0,007$, WBC — 9,20 (8,05; 11,30) против 6,50 (4,97, 8,05), $p<0,001$; нейтрофилы абс. — 6,2 (5,4; 7,2) против 4,0 (3,1; 5,8), $p=0,014$; МНО — 1,26 (1,09; 1,42) против 1,02 (0,93; 1,05), $p=0,012$.

Выводы

В ходе исследования были выявлены предоперационные факторы, влияющие на общую выживаемость после оперативного лечения метастатических опухолей позвоночника. Высокий индекс коморбидности, локализация первичного очага новообразования, наличие висцеральных метастазов, низкий уровень гемоглобина, высокий уровень лейкоцитов и нейтрофилов, а также МНО были связаны с низкой послеоперационной общей выживаемостью.

Использованная литература

1. Tokuhashi Y, Uei H, Oshima M (2017) Classification and scoring systems for metastatic spine tumors: a literature review. Spine Surg Relat Res 1:44–55. <https://doi.org/10.22603/ssr.1.2016-0021>

Условная выживаемость после операции по поводу метастатических опухолей позвоночника: ретроспективное когортное исследование

Авторы:

(1) Заборовский Никита Сергеевич, dr@zaborovskii.ru, ФГБУ «НМИЦ травматологии и ортопедии им. Р.Р. Вредена» Минздрава России, Санкт-Петербург

(2) Дурсунов Эльдар Биалал оглы, dursunov.eldar97@mail.ru, ФГБУ «НМИЦ травматологии и ортопедии им. Р.Р. Вредена» Минздрава России, Санкт-Петербург

(3) Сmealёнков Олег Анатольевич, drsmekalenkov@mail.ru, ФГБУ «НМИЦ травматологии и ортопедии им. Р.Р. Вредена» Минздрава России, Санкт-Петербург

(4) Масевнин Сергей Владимирович, drmasevnin@gmail.com, ФГБУ «НМИЦ травматологии и ортопедии им. Р.Р. Вредена» Минздрава России, Санкт-Петербург

(5) Мураховский Владислав Сергеевич, drmurakhovsky@gmail.com, ФГБУ «НМИЦ травматологии и ортопедии им. Р.Р. Вредена» Минздрава России, Санкт-Петербург

(6) Пташников Дмитрий Александрович, drptashnikov@yandex.ru, ФГБУ «НМИЦ травматологии и ортопедии им. Р.Р. Вредена» Минздрава России, Санкт-Петербург

Ключевые слова

метастатические опухоли позвоночника, условная выживаемость, ретроспективное когортное исследование

Актуальность

Условная выживаемость обеспечивает динамическое прогнозирование выживаемости пациентов путем учета времени, которое пациент уже прожил с учетом особенностей его заболевания.

Цель

Целью настоящего исследования была оценка условной выживаемости среди пациентов после операции по поводу компрессии спинного мозга или нестабильности позвоночника метастатическими опухолями, а также стратификация условной выживаемости в зависимости от соответствующих характеристик пациента и заболевания.

Материалы и методы

Был проведен ретроспективный анализ клинических исходов 361 пациента, подвергшегося хирургическому лечению метастатических опухолей позвоночника. Стратификация этой когорты в соответствии с характеристиками заболевания и хирургического вмешательства позволила провести одномерный и многомерный статистический анализ исследуемой популяции. Оценки наблюдаемой общей и условной выживаемости рассчитывались по методу Каплана–Мейера.

Результаты

12-месячная условная выживаемость у пациентов, подвергшихся хирургическому лечению метастатических опухолей позвоночника, увеличилась с 57% в исходном состоянии, до 70% через 24 мес после операции на

позвоночнике. На общую выживаемость влияли индекс коморбидности Чарлсона, тип опухоли по Катагири, наличие метастазов в легких, тип операции на позвоночнике, наличие послеоперационной системной терапии и амбулаторный статус на момент наблюдения. Анализ общей выживаемости и условной выживаемости по прогностическим группам был аналогичным, за исключением стратификации по типу операции. Различия в выживаемости между стратами имеют тенденцию к сближению с течением времени. Неблагоприятные факторы для общей выживаемости становятся менее значимыми через 24 мес после операции на позвоночнике.

Выводы

Пациенты после операции по поводу метастатических опухолей позвоночника могут рассчитывать на положительную тенденцию в условной выживаемости по мере увеличения продолжительности жизни. Даже пациенты с более тяжелым заболеванием могут быть обнадежены увеличением условной выживаемости с течением времени.

Использованная литература

1. Zaborovskii N, Schlauch A, Shapton J, et al (2023) Conditional survival after surgery for metastatic tumors of the spine: does prognosis change over time? Eur Spine J. <https://doi.org/10.1007/s00586-023-07548-0>

Тактика ведения пациентов с лептоменингеальным канцероматозом

Авторы:

(1) *Зайцев Антон Михайлович*, azaitsev_nsi@mail.ru, МНИОИ им. П.А. Герцена — филиал ФГБУ «НМИЦ радиологии» Минздрава России, Москва

(2) *Кисарьев Сергей Александрович*, kisaryev@gmail.com, МНИОИ им. П.А. Герцена — филиал ФГБУ «НМИЦ радиологии» Минздрава России, Москва

(3) *Кобылецкая Татьяна Михайловна*, tatakob@ Rambler.ru, МНИОИ им. П.А. Герцена — филиал ФГБУ «НМИЦ радиологии» Минздрава России, Москва

(4) *Кирсанова Ольга Николаевна*, o.n.kirsanova@gmail.com, МНИОИ им. П.А. Герцена — филиал ФГБУ «НМИЦ радиологии» Минздрава России, Москва

(5) *Михайлов Никита Игоревич*, michailov_md@mail.ru, МНИОИ им. П.А. Герцена — филиал ФГБУ «НМИЦ радиологии» Минздрава России, Москва

Ключевые слова

лептоменингеальный, канцероматоз, метастазы, интратекальная терапия

Актуальность

Лептоменингеальный канцероматоз клинически манифестирует у 5% пациентов с метастатическими опухолями. Частота встречаемости растет в связи с улучшением диагностики, «дожитием» пациентов и использованием противоопухолевых препаратов, ограниченно проникающих через гематоэнцефалический барьер (ГЭБ). Наиболее часто в оболочку метастазирует рак молочной железы (12–34%), рак легкого (10–26%), меланома (17–25%), опухоли ЖКТ (4–14%). Диагностика основывается на неврологическом осмотре, данных МРТ (чувствительность 65–71%) и цитологическом исследовании ликвора (чувствительность однократной люмбальной пункции — 50%, двукратной — 85%, трехкратной — 90%). Чувствительность ПЭТ-КТ с 18-ФДГ составляет 75%. Естественное течение заболевания — 4–6 нед (гибель от неврологических осложнений). Краниоспинальное облучение не увеличивает выживаемость, но быстро улучшает контроль симптомов. Рандомизированные контролируемые исследования интратекального введения ХТ показывают целесообразность применения метотрексата, циторабина и тиотепа при интратекальном введении [1].

Цель

Разработка методов интратекальной химиотерапии.

Материалы и методы

В институте в период с 2019 по 2023 г. 2 пациентам проведена имплантация программируемой помпы с метотрексатом, 6 пациентам имплантирован порт для интратекальной терапии, у 3 пациентов проводилось серийное интратекальное введение метотрексата путем люмбальных пункций. У всех пациентов диагностирован рак молочной железы. К показаниям относился факт верифицированного цитологически канцероматоза. Имплантация порта осуществлялась под местной анестезией в условиях стационара одного дня. Имплантация помпы проводилась под наркозом, госпитализация требовала 3–4 дня. Метотрексат вводился в дозе 15 мг

2 раза в неделю во время 1-го месяца, далее 1 раз в неделю во время 2-го месяца, далее 1 раз в месяц на фоне применения препаратов фолиевой кислоты.

Результаты

Медиана продолжительности жизни пациентов с портами составила 7 мес, с имплантированной помпой — 5 мес, у пациентов с классическим эндолумбальным введением пункции выполнялись нерегулярно из-за маломобильности пациентов и срывов сроков лечения. Смерть пациентов наступала от генерализации процесса в виде вторичного поражения легких, печени, в одном случае — от внутримозгового метастазирования. На фоне терапии верифицировано отсутствие опухолевых клеток в ликворе. В одном случае после имплантации помпы отмечены явления поперечного миелита, купированные на фоне терапии. Установлено уменьшение менингеальной симптоматики, неврологического дефицита за счет регресса корешковой симптоматики и поражения черепно-мозговых нервов.

Выводы

Для таргетной доставки химиопрепаратов интратекально при лептоменингеальном канцероматозе оправдана имплантация спинального порта для дробного введения препаратов.

Использованная литература

1. EANO-ESMO Leptomeningeal Metastasis Clinical Practice Guidelines. 2017 — Ann Oncol (2017) 28 (suppl 4): iv84–iv99. Authors: E. Le Rhun, M. Weller, D. Brandsma, M. Van den Bent, E. de Azambuja, R. Henriksson, T. Boulanger, S. Peters, C. Watts, W. Wick, P. Wesseling, R. Rudà and M. Preusser.

Интраоперационная плоскодетекторная компьютерная томография как метод выбора при стереотаксической биопсии опухолей головного мозга

Авторы:

(1) Курносков Иван Александрович, ivkurnosov@gmail.com, ФГБУ «НМИЦ онкологии им. Н.Н. Петрова» Минздрава России, Санкт-Петербург

(2) Балахнин Павел Васильевич, balahnin_p@mail.ru, ФГБУ «НМИЦ онкологии им. Н.Н. Петрова» Минздрава России, Санкт-Петербург

(3) Субботина Дарья Романовна, subbotina737@yandex.ru, ФГБУ «НМИЦ онкологии им. Н.Н. Петрова» Минздрава России, Санкт-Петербург

(4) Шмелёв Алексей Станиславович, shmel_1972@mail.ru, ФГБУ «НМИЦ онкологии им. Н.Н. Петрова» Минздрава России, Санкт-Петербург

(5) Гуляев Дмитрий Александрович, gulyaevd@mail.ru, ФГБУ «НМИЦ онкологии им. Н.Н. Петрова» Минздрава России, Санкт-Петербург

(6) Багненко Сергей Сергеевич, bagenko_ss@mail.ru, ФГБУ «НМИЦ онкологии им. Н.Н. Петрова», Минздрава России Санкт-Петербург

Ключевые слова

плоскодетекторная компьютерная томография, стереотаксическая биопсия опухолей головного мозга

Актуальность

Нейронавигация стала неотъемлемым инструментом для многих нейрохирургических вмешательств благодаря своей способности минимизировать хирургическую травму и точно локализовать цель. Однако есть ряд ограничений, которые снижают эффективность. К основным из них относятся невозможность контроля правильности места забора материала, феномен brain shift, недоступность интраоперационного контроля размеров новообразования, отсроченная диагностика осложнений вмешательства.

Цель

Оценить эффективность стереотаксической биопсии опухолей головного мозга под ПДКТ (плоскодетекторная компьютерная томография) навигацией, изучить частоту послеоперационных осложнений.

Материалы и методы

Стереотаксическая биопсия опухолей головного мозга осуществлялась с использованием иглы и направляющей системы для проведения краниальной биопсии (Medtronic, Ирландия) в рентгеноперационной на

ангиографической установке Artis Zee (Siemens, Германия). После предварительного ПДКТ-сканирования выстраивалась траектория проведения биопсийной иглы. В случае если целевая точка не визуализировалась, манипуляцию проводили на фоне внутривенного контрастирования. После хирургического доступа [наложения фрезевого отверстия и вскрытия твердой мозговой оболочки (ТМО)], проводилась повторная ПДКТ, данные совмещали с предоперационными снимками (КТ/МРТ), оценивали феномен brain shift. Далее под контролем ПДКТ-навигации в режиме реального времени биопсийная игла погружалась на заданную глубину по параметрам направляющей системы. Выполнялся забор гистологического материала. После извлечения иглы производили контрольное сканирование для исключения внутримозговых кровоизлияний и оценки правильности забора материала.

Результаты

Биопсия выполнена 35 пациентам с новообразованиями головного мозга в возрасте от 28 до 73 лет. Структура гистологических диагнозов следующая: глиальные опухоли — 22 пациента, лимфома ЦНС — 9, энцефалит — 1, болезнь Эрдгейма–Честера — 1, послеоперационные изменения — 1, неинформативный материал — 1. Эффективность метода 97,1%. Значительное смещение структур головного мозга после этапа вскрытия ТМО по данным ПДКТ-сканирования выявлено в 3 случаях, что позволило изменить положение направляющей площадки и траекторию к заданной точке; 1 интраоперационно выявленное осложнение в виде острой субдуральной гематомы.

Выводы

Применение ПДКТ позволяет полностью нивелировать феномен смещения мозга (brain shift) и практически исключить возможность нейронавигационных ошибок. Стереотаксическая биопсия новообразований под ПДКТ-навигацией позволяет высокоэффективно выполнять забор материала для гистологического исследования, а также максимально быстро выявлять интраоперационные осложнения.

Список литературы

1. Floridi C, Radaelli A, Abi-Jaoudeh N, et al. C-arm cone-beam computed tomography in interventional oncology: technical aspects and clinical applications [published correction appears in Radiol Med. 2015 Apr;120(4):406. Grass, Micheal [corrected to Grass, Michael]; De Lin, Ming [corrected to Lin, MingDe]; Kobeiter, Hishman [corrected to Kobeiter, Hicham]]. Radiol Med. 2014;119(7):521-532. DOI:10.1007/s11547-014-0429-5.
2. Kalender WA, Kyriakou Y. Flat-detector computed tomography (FD-CT). Eur Radiol. 2007 Nov;17(11):2767-79. doi: 10.1007/s00330-007-0651-9. Epub 2007 Jun 23. PMID: 17587058.

Канцероматоз оболочек центральной нервной системы, возможности интратекальной химиотерапии

Авторы:

- (1) Москвина Екатерина Анатольевна, k.moskvina@mail.ru, ФГБУ «НМИЦ онкологии им. Н.Н. Блохина» Минздрава России, Москва
- (2) Белов Дмитрий Михайлович, dmbelov@mail.ru, ФГБУ «НМИЦ онкологии им. Н.Н. Блохина» Минздрава России, Москва
- (3) Насхлеташвили Давид Романович, nas-david@yandex.ru, ФГБУ «НМИЦ онкологии им. Н.Н. Блохина» Минздрава России, Москва
- (4) Бекяшев Али Хасьянович, abekyashev@gmail.com, ФГБУ «НМИЦ онкологии им. Н.Н. Блохина» Минздрава России, Москва
- (5) Алешин Владимир Александрович, aloshin@mail.ru, ФГБУ «НМИЦ онкологии им. Н.Н. Блохина» Минздрава России, Москва
- (6) Гаспарян Тигран Грачинович, drkoko@yandex.ru, ФГБУ «НМИЦ онкологии им. Н.Н. Блохина» Минздрава России, Москва
- (7) Севян Надежда Вагаришаконна, hope.sev@yandex.ru, ФГБУ «НМИЦ онкологии им. Н.Н. Блохина» Минздрава России, Москва
- (8) Митрофанов Алексей Андреевич, mitrofanov-aa@list.ru, ФГБУ «НМИЦ онкологии им. Н.Н. Блохина» Минздрава России, Москва
- (9) Прозоренко Евгений Владимирович, prozorenko1984@mail.ru, ФГБУ «НМИЦ онкологии им. Н.Н. Блохина» Минздрава России, Москва
- (10) Тхазеплов Аслан Алимович, taslan200@mail.ru, ФГБУ «НМИЦ онкологии им. Н.Н. Блохина» Минздрава России, Москва

(11) *Рощина Кристина Евгеньевна*, roshhina93@list.ru, ФГБУ «НМИЦ онкологии им. Н.Н. Блохина» Минздрава России, Москва

Ключевые слова

канцероматоз оболочек, лептоменингеальные метастазы, рак молочной железы, интратекальная химиотерапия, метотрексат

Актуальность

Ранее канцероматоз оболочек головного и спинного мозга считался редким проявлением метастатической болезни. Однако в настоящее время лептоменингеальная болезнь становится все более очевидной, поскольку многие лекарственные препараты не достигают достаточной концентрации в спинномозговой жидкости, чтобы воздействовать на опухолевые клетки, а количество больных становится больше в связи с увеличением продолжительности жизни на фоне современного лечения [1–3]. Канцероматоз оболочек головного и/или спинного мозга является неблагоприятным фактором и сопряжен с плохим прогнозом [2, 3]. Нередко это тяжелая категория больных с выраженными неврологическими симптомами в состоянии по шкале Карновского не превышающим 60%. Таким пациентам зачастую проводится только облучение всего головного мозга. Продолжительность жизни больных крайне низкая [2]. При проведении интратекальной терапии, по данным мировой литературы, возможно значительно улучшить качество и увеличить продолжительность жизни таких больных [4].

Цель

Улучшить результаты лечения и качество жизни больных раком молочной железы с канцероматозом оболочек головного и спинного мозга.

Материалы и методы

С 2016 г. в НМИЦ онкологии им. Н.Н. Блохина проводится интратекальная химиотерапия (метотрексат) больным раком молочной железы с лептоменингеальными метастазами. В исследование включено 25 пациенток. Средний возраст составил 45 лет. Чуть менее половины больных (44%) на момент обращения имели ECOG статус 3. У 36% всех пациенток фенотип опухоли — трижды негативный рак молочной железы. Всем больным проводилась интратекальная химиотерапия по схеме: 15 мг метотрексата интратекально 2 раза в неделю (8 введений), далее 1 раз в неделю (4 введения), далее 1 раз в месяц до прогрессирования или неприемлемой токсичности. Для оценки эффективности выполнялась МРТ головного и спинного мозга с контрастом 1 раз в месяц и количественное цитологическое исследование ликвора.

Результаты

Улучшение неврологической симптоматики отмечалось у 60% больных, полный неврологический ответ у 12% больных. У 21 (88%) пациентки достигнут контроль над болезнью. Частичный эффект у 9 (36%), стабилизация у 13 (52%). Медиана выживаемости составила 6,7 мес.

Выводы

Предложенная схема лечения больных раком молочной железы с канцероматозом оболочек головного и спинного мозга при адекватной переносимости позволяет не только улучшить качество жизни пациенток, в связи с регрессом неврологической симптоматики, но и увеличить продолжительность жизни больных с крайне неблагоприятным прогнозом. Интратекальное введение метотрексата может быть рекомендовано к активному применению при поражениях оболочек головного и спинного мозга у больных раком молочной железы.

Список литературы

1. Barnholtz-Sloan JS, Sloan AE, Davis FG, Vignea FD, Lai P, Sawaya RE. Incidence proportions of brain metastases in patients diagnosed (1973 to 2001) in the Metropolitan Detroit Cancer Surveillance System // *J Clin Oncol*. 2004;22:2865-72. 2004 Jul 15;22(14):2865-72. DOI: 10.1200/JCO.2004.12.149.
2. Waki F, Ando M, Takashima A, et al. Prognostic factors and clinical outcomes in patients with leptomeningeal metastasis from solid tumors // *J Neurooncol* 2009;93:205-212. 2009 Jun;93(2):205-12. DOI: 10.1007/s11060-008-9758-3. Epub 2008 Nov 29.
3. Lamba N, Wen PY, Aizer AA. Epidemiology of brain metastases and leptomeningeal disease // *Neuro Oncol* 2021;23:1447-1456. 2021 Sep 1;23(9):1447-1456. DOI: 10.1093/neuonc/noab101.
4. Wang N, Bertalan MS, Brastianos PK. Leptomeningeal metastasis from systemic cancer: review and update on management // *Cancer* 2018;124:21-35. 2018 Jan 1;124(1):21-35. DOI: 10.1002/cncr.30911. Epub 2017 Nov 22.

Результаты комбинированного лечения пациентов с рецидивами злокачественных глиальных опухолей с использованием аппарата Кибер-нож

Авторы:

- (1) Антонов Алексей Витальевич, ГБУЗ Республиканская клиническая больница им. Г.Г. Куватова, Уфа
- (2) Мухаметханова Эмма Рашидовна, Республиканский клинический онкологический диспансер Минздрава РБ, Уфа
- (3) Чалов Виталий Сергеевич, ООО «ПЭТ-Технолоджи», Уфа
- (4) Гехтман Алексей Борисович, ГБУЗ Республиканская клиническая больница им. Г.Г. Куватова, Уфа
- (5) Зайнагов Азат Амирович, ГБУЗ Республиканская клиническая больница им. Г.Г. Куватова, Уфа

Ключевые слова

глиобластома, анапластическая астроцитома, Кибер-нож

Актуальность

Злокачественные глиальные опухоли — самая распространенная группа в нейроонкологии. Несмотря на значительные улучшения в нейровизуализации, хирургических методах, лучевой терапии и химиотерапии, прогноз для этих пациентов по-прежнему остается низким, с медианой выживаемости 14,6 мес и общей выживаемостью 27% в течение 2 лет, после чего снижается на уровне менее 10% в течение 5 лет.

Цель

Оценить эффективность использования стереотаксического лучевого лечения в комбинации со стандартным протоколом лечения.

Материалы и методы

Проведен ретроспективный анализ медицинской документации пациентов с глиомами высокой степени злокачественности отделения нейрохирургии ГБУЗ РКБ им. Куватова Г.Г. Критериями отбора служили верификация новообразования — анапластическая астроцитома и глиобластома (Grade 3-4), наличие рецидива опухолевого процесса — данные МРТ-исследования с в/в усилением (по критериям RANO) и ПЭТ/КТ с 18F-Фторэтилтирозинем (18F-FET), прошедшие стереотаксическое лучевое лечение на аппарате Кибер-нож. Группа анапластических астроцитом состояла из 9 пациентов. 3 пациента женского пола, 6 — мужского. Средний возраст составил 37 лет (31–41). У 7 пациентов новообразование было расположено в лобной доли, у 2 пациентов — в височной доли. Группа глиобластом была представлена 10 пациентами. Из них 7 пациентов женского пола, 3 — мужского. Средний возраст составил 48,1 года (20–64). Расположение рецидивного очага преимущественно было в теменной доли у 5 пациентов, у 2 пациентов — в лобной доли, 1 — в мозолистом теле и 2 пациента имели опухолевые очаги вне зоны первичного очага, где проводилось первичное хирургическое лечение.

Результаты

После стереотаксической лучевой терапии с последующей химиотерапией медиана выживаемости составила 53 мес при анапластической астроцитоме и 34 мес при глиобластоме. 12-месячная выживаемость после стереотаксического лечения методом Каплана–Мейера составила 77% при анапластической астроцитоме и 50% при глиобластоме. 2 пациента в группе глиобластом и 3 пациента в группе анапластических астроцитом получали повторное стереотаксическое лучевое лечение в режиме гипофракционирования спустя 1 год после первого лечения. Последующая прогрессия лечилась путем повторной операции с использованием метаболической навигации (флюоресценция с 5-аминолевуленовой кислотой) и смена схемы препаратов у 3 пациентов. 3 пациента в группе анапластических астроцитом до сих пор остаются под наблюдением, отмечается контроль опухоли.

Выводы

Стереотаксическое лучевое лечение в комбинации со стандартным протоколом лечения значительно повышает локальный контроль опухоли, повышает продолжительность и качество жизни пациента.

Список литературы

1. Коновалов А.Н., Потапов А.А., Лошаков В.А. и др. Стандарты, рекомендации и опции в лечении глиальных опухолей головного мозга у взрослых // Журнал Вопросы нейрохирургии им.Н.Н. Бурденко. 2006. №2, С.-3-11.
2. Stupp R, Wong ET, Kanner AA, et al. NovoTTF-100A versus physician's choice chemotherapy in recurrent glioblastoma: a randomised phase III trial of a novel treatment modality // Eur J Cancer 2012;48:2192–202.

Сравнительный анализ флуоресцентной навигации и ПЭТ в хирургии злокачественных глиальных опухолей

Авторы:

(1) Рында Артемий Юрьевич, artemii.rynda@mail.ru, РНХИ им. профессора А.Л. Поленова — филиал ФГБУ «НМИЦ им. В.А. Алмазова», Санкт-Петербург

(2) Олюшин Виктор Емельянович, Fed_56@mail.ru, РНХИ им. профессора А.Л. Поленова — филиал ФГБУ «НМИЦ им. В.А. Алмазова», Санкт-Петербург

(3) Ростовцев Дмитрий Михайлович, dok79@mail.ru, РНХИ им. профессора А.Л. Поленова — филиал ФГБУ «НМИЦ им. В.А. Алмазова», Санкт-Петербург

(4) Забродская Юлия Михайловна, zabrjulia@yandex.ru, РНХИ им. профессора А.Л. Поленова — филиал ФГБУ «НМИЦ им. В.А. Алмазова», Санкт-Петербург

(5) Папаян Гарри Вазгенович, pgarry@mail.ru, ФГБУ «НМИЦ им. В.А. Алмазова» Минздрава России, Санкт-Петербург

Ключевые слова

глиомы, навигация, ПЭТ, флуоресценция

Актуальность

Отдаленные результаты лечения пациентов с глиомами напрямую коррелируют с радикальностью проведенного оперативного вмешательства. Интраоперационная флуоресцентная навигация и данные предоперационного ПЭТ позволяют обеспечить максимальную радикальность резекции.

Цель

Оценить чувствительность и специфичность методик для хирургии глиом.

Материалы и методы

Всего 33 пациента с глиальными опухолями головного мозга супратенториальной локализации (Grade II — 8, Grade III — 11, Grade IV — 15). Всем пациентам проведена интраоперационная флуоресцентная диагностика с хлорином еб 2 поколения (1 мг/кг), а также проведена оценка контрастирования на предоперационных снимках МРТ в T1-режиме и ПЭТ с метионином. Оценка контрастирования на МРТ проводилась по 4-балльной шкале [0— отсутствие контрастирования (3 (9,1%) пациента), 1 — очаговое контрастирование (10 (30,3%) пациентов), 2 — равномерное контрастирование (8 (24,2%) пациентов), 3 — кольцевидное накопление контраста с гиподенсным содержимым в центре опухоли (12 (36,4%) пациента)].

Результаты

При сравнительном анализе ПЭТ с метионином и хлорин еб обусловленной флуоресценции была получена прямая корреляционная связь между индексом накопления, интенсивностью флуоресценции и степенью анаплазии опухоли ($p < 0,05$). Более высокий индекс накопления (1,7–3,9) и более яркая флуоресценция (+++) отмечены при глиобластоме (Grade IV). Низкий индекс накопления (0,9) и очень слабая флуоресценция (+) отмечались при Grade II опухолях. Таким образом, при низкодифференцированных глиомах чувствительность ПЭТ составила 88%, у хлорин-обусловленной навигации — 79%, специфичность — 60,5%, а для глиом Grade III–IV — 85,3% и 77,1% соответственно. Границы опухоли при использовании различных методик колебались до 7 мм.

Выводы

Более высокий индекс накопления радиофармпрепарата на ПЭТ и более яркая флуоресценция отмечены при Grade IV. Низкий индекс накопления и очень слабая флуоресценция отмечались при Grade II опухолях. Хлорин еб и контраст на МРТ практически не визуализированы в зоне некроза опухоли, как и снижение активности накопления радиофармпрепарата, по данным ПЭТ/КТ.

Список литературы

1. Рында А.Ю., Ростовцев Д.М., Олюшин В.Е. Флуоресцентно-контролируемая резекция астроцитарных опухолей головного мозга — обзор литературы // Российский нейрохирургический журнал имени профессора А.Л. Поленова. 2018; X(1): 97-110.
2. Рында А.Ю., Олюшин В.Е., Ростовцев Д.М., Забродская Ю.М., Тастанбеков М.М., Папаян Г.В. Результаты использования интраоперационного флуоресцентного контроля с хлорином Е6 при резекции глиальных опухолей головного мозга // Журнал Вопросы нейрохирургии имени Н.Н. Бурденко. 2021. Том 85, No.4. С.20–28.

3. Jaber M, Wölfer J, Ewelt C, et al. The value of 5-aminolevulinic acid in low-grade gliomas and high-grade gliomas lacking glioblastoma imaging features: an analysis based on fluorescence, magnetic resonance imaging, 18F-fluoroethyl tyrosine positron emission tomography, and tumor molecular factors. *Neurosurgery*. 2016; 78:3:401-411.

Опыт хирургического лечения метастазов в головном мозге опухолей женской репродуктивной системы

Авторы:

(1) *Севян Н.В.*, *hope-sev@yandex.ru*, ФГБУ «НМИЦ онкологии им. Н.Н. Блохина» Минздрава России, ФГАОУ ВО Первый МГМУ им. И.М. Сеченова Минздрава России (Сеченовский Университет), Москва

(2) *Карахан В.Б.*, *vkarakhan@yandex.ru*, ФГБУ «НМИЦ онкологии им. Н.Н. Блохина» Минздрава России, Москва

(3) *Насхлеташвили Д.Р.*, *nas-david@yandex.ru*, ФГБУ «НМИЦ онкологии им. Н.Н. Блохина» Минздрава России, Москва

(4) *Прозоренко Е.В.*, *prozorenko1984@mail.ru* ФГАОУ ВО Первый МГМУ им. И.М. Сеченова Минздрава России (Сеченовский Университет), Москва

(5) *Бекашев А.Х.*, *abekyashev@gmail.com*, ФГБУ «НМИЦ онкологии им. Н.Н. Блохина» Минздрава России, Москва

(6) *Алешин В.А.*, *aloshin@mail.ru*, ФГБУ «НМИЦ онкологии им. Н.Н. Блохина» Минздрава России, Москва

(7) *Белов Д.М.*, *dmbelov@mail.ru*, ФГБУ «НМИЦ онкологии им. Н.Н. Блохина» Минздрава России, Москва

(8) *Митрофанов А.А.*, *mitrofanov-aa@list.ru*, ФГБУ «НМИЦ онкологии им. Н.Н. Блохина» Минздрава России, Москва

Ключевые слова

церебральные метастазы, рак яичников, рак эндометрия, рак шейки матки

Актуальность

Показать целесообразность и роль нейрохирургического этапа в комплексном лечении пациенток с метастазами в головном мозге опухолей женской репродуктивной системы, лечение которых является сложным и спорным процессом.

Цель

Ранее лечение таких пациенток носило паллиативный характер и ограничивалось проведением лучевой терапии на весь объем головного мозга. В настоящее время подходы к лечению изменились, в связи с чем увеличилась продолжительность жизни пациенток, одним из этапов лечения является хирургический метод, который играет все большую роль.

Материалы и методы

Проведен обзор литературных данных и приводятся собственные результаты хирургического лечения в комбинации с другими методами противоопухолевой терапии церебральных метастазов опухолей женской половой сферы. Мы провели анализ литературных данных за последние 30 лет, чтобы оценить роль различных методов лечения пациенток с метастазами в головном мозге опухолей женской половой сферы, в том числе и с применением хирургических методик. Также в статье использованы материалы клинических наблюдений 88 пациенток с метастазами в головном мозге опухолей женской половой сферы, получивших лечение в ФГБУ «НМИЦ онкологии им. Н.Н. Блохина» Минздрава России в период с 2004 по 2022 г.

Результаты

Результаты лечения церебральных метастазов рака эндометрия, яичников и шейки матки показывают, что при резекции церебральных метастазов могут быть достигнуты хорошие долгосрочные результаты выживаемости. Так, при раке яичников в нашем исследовании средняя продолжительность жизни после лечения церебральных метастазов составила 20 мес, при раке тела матки — 18,5 мес, при раке шейки матки — 12,20 мес соответственно. Выбор тактики лечения пациента имеет решающее значение, и хирургия часто используется в сочетании с другими методами лечения для улучшения качества и продолжительности жизни пациентов.

Выводы

Очевидно, что хирургия должна играть все большую роль в лечении пациенток с церебральными метастазами гинекологических опухолей. Необходима мультидисциплинарная команда для достижения наилучшей стратегии лечения.

Список литературы

1. Mariani A, Webb MJ, Keeney GL, Calori G, Podratz KC. Hematogenous Dissemination in Corpus Cancer // Gynecologic Oncology, 2001; 80 (2): 233-238. <https://doi.org/10.1006/gyno.2000.6058>
2. Kottke-Marchant K, Estes ML, Nunez C. Early brain metastases in endometrial carcinoma. Gynecologic Oncology, 1991; 41 (1): 67-73. [https://doi.org/10.1016/0090-8258\(91\)90257-6](https://doi.org/10.1016/0090-8258(91)90257-6)
3. Cormio G, Colamaria A, Di Vagno G, Pierangeli E, Vailati G, Selvaggi. Central Nervous System Involvement Secondary to Metastatic Mixed Müllerian Tumor of the Uterus // Gynecol Obstet Invest, 1997; 44:214-216. <https://doi.org/10.1159/000291526>
4. Piura E, Piura B. Brain Metastases from Endometrial Carcinoma // Oncology, 2012; 13. <https://doi.org/10.5402/2012/581749>
5. Cohen ZR, Suki D, Weinberg JS, Frederick EM, David FL, Sawaya GR. Brain Metastases in Patients with Ovarian Carcinoma: Prognostic Factors and Outcome // Journal of Neuro-Oncology. 2008, 66 (3): 313-325.
6. Uccella S, Morris JM, Multinuc F, Clibyc WA, Podratz KC, Gostout BS, Dowdy SC, Ghezzi F, Makdisig PB, Keeney GL, Linkef MJ, Mariani A. Primary brain metastases of endometrial cancer: A report of 18 cases and review of the literature // Gynecologic Oncology. 2016; 142 (1): 70-75. <https://doi.org/10.1016/j.ygyno.2016.04.013>
7. Janice LT, Kwona S, D'Souza DP, Radwan JS, Hammond JA, Sugimoto AK, Careya MS. Brain metastases from endometrial carcinoma: a retrospective study // Gynecologic Oncology. 2004; 93 (2): 524-528. <https://doi.org/10.1016/j.ygyno.2004.02.006>

Оценка мутационного статуса промоторной области гена TERT у пациентов с глиобластомой

Авторы:

(1) Смирнов Сергей Юрьевич, Rustledeath24@gmail.com, ГУ «Республиканский научно-практический центр онкологии и медицинской радиологии им. Н.Н. Александрова», Минск

(2) Ковальчук Алиса Дмитриевна, Kovalchukad21@gmail.com, Белорусский государственный университет, Минск

(3) Пашкевич Анастасия Михайловна, Staska0989@mail.ru, ГУ «Республиканский научно-практический центр онкологии и медицинской радиологии им. Н.Н. Александрова», Минск

(4) Ходасевич Василина Михайловна, Vasilinakhodasevich@gmail.com, ГУ «Республиканский научно-практический центр онкологии и медицинской радиологии им. Н.Н. Александрова», Минск

(5) Гутковская Екатерина Александровна, Egutkovskaya87@mail.ru, ГУ «Республиканский научно-практический центр онкологии и медицинской радиологии им. Н.Н. Александрова», Минск

(6) Субоч Елена Ивановна, Helen_suboch@mail.ru, ГУ «Республиканский научно-практический центр онкологии и медицинской радиологии им. Н.Н. Александрова», Минск

(7) Портянко Анна Сергеевна, Aporyanko@yahoo.com, ГУ «Республиканский научно-практический центр онкологии и медицинской радиологии им. Н.Н. Александрова», Минск

Ключевые слова

глиобластома, ген TERT, прогноз заболевания

Актуальность

Мутации в промоторной области гена TERT являются одними из наиболее частых генетических нарушений при глиобластомах и ассоциированы с неблагоприятным прогнозом заболевания. Согласно литературным данным, вариант Rs2853669 в гене TERT также оказывает влияние на экспрессию его мРНК. Однако результаты исследований его прогностической значимости у пациентов с глиобластомой противоречивы [1, 2].

Цель

Оценка прогностической роли вариантов в промоторной области гена TERT у пациентов с глиобластомой.

Материалы и методы

Материалом для исследования послужили 48 образцов опухолевой ткани пациентов с диагнозом «глиобластома», установленным согласно классификации ВОЗ первичных опухолей центральной нервной системы от 2021 г. (18 мужчин, 30 женщин). Средний возраст пациентов на момент постановки диагноза

составил 60 лет, медиана наблюдения 90 дней. Отсутствие патогенных вариантов в генах *IDH1/2* подтверждено во всех случаях. Оценку мутационного статуса промоторной области гена *TERT* и варианта Rs2853669 проводили методом секвенирования по Сэнгеру.

Результаты

Мутации в промоторной области гена *TERT* выявлены в 81,2% случаев. Наиболее часто детектирован патогенный вариант C228T (69,2%). Распределение генотипов варианта Rs2853669 в группе А: AA 45,8%/AG 39,6%/GG 14,5%. Частота встречаемости аллеля G составила 38%, что соответствует данным о его распространенности в европейской популяции. За время наблюдения прогрессирование заболевания отмечено у 11 (22,9%) человек, из них в 1 случае у пациента без мутаций в гене *TERT* (1/9; 11%), в 2 случаях при наличии мутации C250T (2/12; 17%) и в 8 случаях у пациентов с выявленной мутацией C228T (8/27; 30%), при отсутствии статистически значимых различий. При этом у 7 из 8 пациентов в последней подгруппе выявлен аллель G варианта Rs2853669. Среди носителей данного аллельного варианта также отмечена более высокая смертность от основного заболевания за время наблюдения (30,4% против 12,5%; $p < 0,05$).

Выводы

В рамках нашего исследования отмечен более высокий риск прогрессирования заболевания у пациентов с мутацией C228T в промоторной области гена *TERT*, а также прогностически неблагоприятный синергичный эффект аллеля G варианта Rs2853669 с данной мутацией, требующий дальнейшего изучения. Отсутствие статистически значимых различий может быть следствием малой численности исследуемых групп.

Список литературы

1. Prognostic quality of activating *TERT* promoter mutations in glioblastoma: interaction with the rs2853669 polymorphism and patient age at diagnosis / S. Spiegl-Kreinecker et al. // *Neuro Oncology*. 2015. Vol.17. №9. P.1231-1240.
2. *TERT* promoter mutations: a novel independent prognostic factor in primary glioblastomas / M. Simon et al. // *Neuro Oncology*. 2015. Vol.17. №1. P.45-52.

Модифицированная стажированная радиохирurgia крупных метастатических очагов в головном мозге при раке молочной железы

Авторы:

(1) *Соболева Екатерина Андреевна*, Katyaparker1996@gmail.com, ФГБУ «НМИЦ онкологии» Минздрава России, Ростов-на-Дону

(2) *Лесной Максим Николаевич*, mx.lesnoy@gmail.com, ФГБУ «НМИЦ онкологии» Минздрава России, Ростов-на-Дону

(3) *Рогова Татьяна Сергеевна*, coffeecreeps@yahoo.com, ФГБУ «НМИЦ онкологии» Минздрава России, Ростов-на-Дону

(4) *Власов Станислав Григорьевич*, stasikvlasov1994rgmu@gmail.com, ФГБУ «НМИЦ онкологии» Минздрава России, Ростов-на-Дону

(5) *Сакун Павел Георгиевич*, sakunpg@gmail.com, ФГБУ «НМИЦ онкологии» Минздрава России, Ростов-на-Дону

Ключевые слова

метастатическое поражение головного мозга, стереотаксическая радиохирurgia, стажированная радиохирurgia

Актуальность

Рак молочной железы занимает лидирующую позицию в структуре заболеваемости злокачественными новообразованиями в России у женщин и является одним из самых распространенных источников метастатического поражения головного мозга. При наличии противопоказаний к нейрохирургическому лечению или при невозможности его проведения единственным вариантом лечения остается дистанционная лучевая терапия.

Цель

Оценить эффективность модифицированного стажированного радиохирургического лечения метастатического поражения головного мозга при раке молочной железы.

Материалы и методы

В проспективный анализ включено 17 пациенток с установленным диагнозом вторичного метастатического поражения головного мозга раком молочной железы, которым было проведено радиохирургическое лечение за 3 сеанса с интервалом в 2–3 нед. Суммарная очаговая доза (СОД) 1-го сеанса составила 10 Гр, затем через 14 дней и 28 дней проводились 2-й и 3-й сеансы с СОД 12 и 14 Гр соответственно. Средний объем метастатических очагов на момент проведения 1-го сеанса стереотаксической радиохирургии (СРХ) составил $9,8 \pm 0,6 \text{ см}^3$ (7,2–12,6).

Результаты

После проведения стажированной СРХ отмечалось уменьшение объема пролеченных метастатических очагов (до 80% первичного объема опухоли). Согласно критериям оценки эффекта лечения метастатических опухолей головного мозга на основании критерий RANO BM частичный ответ достигнут у 12 пациентов, стабилизация наблюдалась у 5 человек. Средний объем очагов через 2 нед после I этапа составил $6,4 \pm 0,9 \text{ см}^3$ (4,6–7,2), через 2 нед после II этапа — $3,9 \pm 0,5 \text{ см}^3$ (4,6–7,2). Спустя 1 мес при контрольном обследовании по данным МРТ головного мозга отмечалось дальнейшее уменьшение объема, размер очагов на момент исследования составлял от 1,1 от $3,3 \text{ см}^3$.

Выводы

Адаптивное стажированное радиохирургическое лечение с интервалом в 2–3 нед между сеансами обеспечивает удовлетворительные показатели локального контроля с приемлемой переносимостью. Данный метод лечения может применяться у пациентов с крупными метастазами в головном мозге при наличии противопоказаний к хирургическому лечению или невозможности его проведения.

Список литературы

1. Каприн А.Д., Старинский В.В., Шахзадова А.О. Состояние онкологической помощи населению России в 2021 году. М.: МНИОИ им. П.А. Герцена – филиал ФГБУ «НМИЦ радиологии» Минздрава России. 2022. 239 с.
2. Паньшин Г.А. Рак молочной железы: метастазы в головной мозг или вторая злокачественная опухоль? // Трудный пациент. 2022.
3. Barnholtz-Sloan J.S., Sloan A.E., Davis F.G., Vigneau F.D., Lai P., Sawaya R.E. Incidence proportions of brain metastases in patients diagnosed (1973 to 2001) nts diagnosed (1973 to 2001) in the Metropolitan Detroit Cancer Surveillance System // J. Clin. Oncol. 2004.
4. Осинев И.К., Голанов А.В., Банов С.М., Артеменкова А.Е., Костюченко В.В., Далечина А.В. Стажированная радиохирургия в лечении пациентов с метастатическим поражением головного мозга // Нейрохирургия. 2021.

Дексаметазон снижает содержание гепарансульфата в ткани головного мозга в экспериментальной модели рецидива глиобластомы *in vivo*

Авторы:

(1) Соколов Дмитрий Константинович, dmit_s95@mail.ru, НИИ молекулярной биологии и биофизики ФГБНУ «Федеральный исследовательский центр фундаментальной и трансляционной медицины», Новосибирск

(2) Шевелев Олег Борисович, shevelev@bionet.nsc.ru, ФГБНУ «Федеральный исследовательский центр Институт цитологии и генетики СО РАН», Новосибирск

(3) Строкотова Анастасия Владимировна, anastasia.strokotova@gmail.com, НИИ молекулярной биологии и биофизики ФГБНУ «Федеральный исследовательский центр фундаментальной и трансляционной медицины», Новосибирск

(4) Казанская Галина Михайловна, kazanskaya10101958@gmail.com, НИИ молекулярной биологии и биофизики ФГБНУ «Федеральный исследовательский центр фундаментальной и трансляционной медицины», Новосибирск

(5) Волков Александр Михайлович, a_volkov@meshalkin.ru, ФГБУ «НМИЦ им. академика Е.Н. Мешалкина» Минздрава России, Новосибирск

(6) Айдагулова Светлана Владимировна, s.aydagulova@gmail.com, ФГБОУ ВО «Новосибирский государственный медицинский университет» Минздрава России, Новосибирск

(7) Завьялов Евгений Леонидович, zavjalov@bionet.nsc.ru, ФГБНУ «Федеральный исследовательский центр Институт цитологии и генетики СО РАН», Новосибирск

(8) Григорьева Эльвира Витальевна, elv_grig@mail.ru, НИИ молекулярной биологии и биофизики ФГБНУ «Федеральный исследовательский центр фундаментальной и трансляционной медицины», Новосибирск

Ключевые слова

глиобластома, рецидив, темозоломид, дексаметазон, гепарансульфат

Актуальность

Глиобластома (ГБМ) относится к наиболее агрессивным опухолям головного мозга. Общепринятая терапия ГБМ включает в себя темозоломид (ТМЗ) и дексаметазон (ДЕКС), воздействующие на организм пациента системно, в том числе и на здоровую ткань головного мозга, ключевыми внеклеточными компонентами которой являются гликозилированные макромолекулы, в том числе гепарансульфат (ГС). Известно, что ГС играет важную роль в межклеточных взаимодействиях, передаче сигнальной информации, а также участвует в патологических процессах, в частности в канцерогенезе. Однако влияние ТМЗ и ДЕКС на содержание ГС в нормальной ткани головного мозга практически не изучено.

Цель

Изучение влияния ТМЗ и ДЕКС на содержание ГС в нормальной, околоопухолевой и опухолевой ткани головного мозга мышей SCID на модели рецидива ГБМ *in vivo*.

Материалы и методы

Модель рецидива ГБМ представляет из себя ортотопическую инокуляцию клеток U87 в головной мозг мышей SCID, предварительно получавших препараты ТМЗ и/или ДЕКС. Содержание ГС в нормальной, околоопухолевой и опухолевой ткани головного мозга оценивали методами дот-блот анализа и иммуногистохимического (ИГХ) окрашивания с использованием специфических антител на углеводный эпитоп ГС. Результаты были проанализированы с использованием ANOVA с критерием Фишера (LSD).

Результаты

Введение ТМЗ экспериментальным животным не оказывало воздействия на содержание ГС как в нормальной и околоопухолевой ткани головного мозга, так и в ткани самой опухоли. Однако применение ДЕКС значительно влияло на содержание ГС в ткани мозга: во внекорковых структурах нормальной ткани головного мозга мышей, по данным дот-блот анализа, наблюдалось снижение в 3,5 раза ($p < 0,05$), по данным ИГХ, содержание ГС в нормальной и околоопухолевой ткани снижалось в 6–10 раз ($p < 0,05$), а в ткани инокулированной опухоли U87 в 2 раза ($p < 0,05$). Изменения в содержании ГС в ткани головного мозга мышей, получавших ДЕКС, были ассоциированы с увеличенным объемом ксенографтных опухолей, развившихся в нем из инокулированных клеток U87, что указывает на возможное участие ГС в развитии рецидива ГБМ.

Выводы

ДЕКС значительно снижает содержание ГС в нормальной, околоопухолевой и опухолевой ткани головного мозга мышей, в то время как влияние ТМЗ на содержание ГС незначительно. Изменения в содержании ГС под воздействием ДЕКС могут вносить вклад в рост, развитие и пролиферативные свойства ГБМ при рецидиве заболевания.

Работа выполнена при финансовой поддержке РНФ (грант № 21-15-00285).

Список литературы

1. Hottinger AF, Stupp R, Homicsko K. Standards of care and novel approaches in the management of glioblastoma multiforme // Chin J Cancer. 2014 Jan;33(1):32-9. DOI: 10.5732/cjc.013.10207. PMID: 24384238; PMCID: PMC3905088.
2. Karachi A, Dastmalchi F, Mitchell DA, Rahman M. Temozolomide for immunomodulation in the treatment of glioblastoma // Neuro Oncol. 2018 Nov 12;20(12):1566-1572. doi: 10.1093/neuonc/noy072. PMID: 29733389; PMCID: PMC6231207.
3. Li JP, Kusche-Gullberg M. Heparan Sulfate: Biosynthesis, Structure, and Function. Int Rev Cell Mol Biol. 2016;325:215-73. DOI: 10.1016/bs.ircmb.2016.02.009. Epub 2016 Apr 13. PMID: 27241222.

Глюкокортикоидный рецептор как один из параметров гетерогенности глиом высокой степени злокачественности

Авторы:

(1) Строкотова Анастасия Владимировна, anastasia.strokotova@gmail.com, НИИ молекулярной биологии и биофизики ФГБНУ «Федеральный исследовательский центр фундаментальной и трансляционной медицины» Минобрнауки России, Новосибирск

(2) *Казанская Галина Михайловна*, kazanskaya10101958@gmail.com, НИИ молекулярной биологии и биофизики ФГБНУ «Федеральный исследовательский центр фундаментальной и трансляционной медицины», Новосибирск

(3) *Волков Александр Михайлович*, a_volkov@meshalkin.ru, ФГБУ «НМИЦ им. академика Е.Н. Мешалкина» Минздрава России, Новосибирск

(4) *Кливер Евгений Эдуардович*, ee_kliver@meshalkin.ru, ФГБУ «НМИЦ им. академика Е.Н. Мешалкина» Минздрава России, Новосибирск

(5) *Киселев Роман Сергеевич*, r_kiselev@meshalkin.ru, ФГБУ «НМИЦ им. академика Е.Н. Мешалкина» Минздрава России, Новосибирск

(6) *Айдагулова Светлана Владимировна*, s.aydagulova@gmail.com, ФГБОУ ВО «Новосибирский государственный медицинский университет» Минздрава России; НИИ молекулярной биологии и биофизики ФГБНУ «Федеральный исследовательский центр фундаментальной и трансляционной медицины», Новосибирск

(7) *Григорьева Эльвира Витальевна*, elv_grig@mail.ru, НИИ молекулярной биологии и биофизики ФГБНУ «Федеральный исследовательский центр фундаментальной и трансляционной медицины», Новосибирск

Ключевые слова

глюкокортикоидный рецептор, гетерогенность, глиома, дексаметазон

Актуальность

Природа межопухолевой и внутриопухолевой гетерогенности первичных опухолей ЦНС по различным параметрам активно изучается [1, 2]. Одним из факторов, вносящих вклад в гетерогенность опухолей ЦНС, может быть глюкокортикоидный рецептор (ГР), широко экспрессирующийся в головном мозге и вовлеченный во многие процессы, такие как гомеостаз, адаптация к стрессу, модуляция иммунной системы и функций головного мозга [3]. Дексаметазон (ДЕКС), используемый в качестве вспомогательного препарата в лечении глиом высокой степени злокачественности и являющийся агонистом ГР, рассматривается как один из факторов, который приводит к гетерогенности экспрессии этого рецептора.

Цель

Изучение гетерогенности экспрессии ГР в глиомах высокой степени злокачественности, в том числе в зависимости от приема ДЕКС.

Материалы и методы

В рамках когортного ретроспективного исследования был использован материал 36 пациентов с гистологическим диагнозом «глиома высокой степени злокачественности, глиобластома NOS, Grade 4 (согласно классификации ICD-O), получавших лечение на базе НМИЦ им. академика Е.Н. Мешалкина с 2019 по 2023 г. На основании данных иммуногистохимического анализа распространенности и интенсивности экспрессии ГР для каждого образца был определен интегральный показатель экспрессии ГР.

Результаты

Было показано, что согласно интегральному показателю в 54% глиобластом преобладает высокая экспрессия ГР, у 29% пациентов — умеренная, а у 17% наблюдалась слабая экспрессия ГР или отсутствовала. Эти первые пилотные данные подтверждают, что уровень экспрессии ГР индивидуален, и когорты пациентов в данном исследовании условно разделяется на подгруппы с различным базовым уровнем экспрессии ГР. Экспрессия ГР между всеми подгруппами имеет статистически значимые отличия при попарном сравнении ($p < 0,05$). Интегральный показатель экспрессии ГР был также изучен у пациентов, получавших и не получавших ДЕКС в ходе лечения. Показано, что разделение пациентов на три подгруппы с высокой, умеренной и низкой экспрессией ГР не зависит от приема ДЕКС.

Выводы

Экспрессия ГР является одним из факторов, вносящих вклад в межопухолевую гетерогенность глиом высокой степени злокачественности, при этом в исследуемой выборке пациенты разделяются на подгруппы с высоким, умеренным и низким уровнем экспрессии. ДЕКС не оказывает влияния на формирование подгрупп пациентов с различной экспрессией ГР.

Работа выполнена при финансовой поддержке Российского научного фонда (грант № 21-15-00285).

Список литературы

1. Perrin S.L., Samuel M.S., Koszyca B. et al. Glioblastoma heterogeneity and the tumour microenvironment: implications for preclinical research and development of new treatments // *Biochem Soc Trans.* 2019 Vol. 47(2). P. 625-638. DOI: 10.1042/BST20180444.

2. Мацко Д.Е., Мацко М.В., Бакшеева А.О., Имянитов Е.Н., Улитин А.Ю., Моисеенко В.М., Шелехова К.В., Волков Н.М., Иевлева А.Г. и др. Внутритропухолевая морфологическая и молекулярно-генетическая гетерогенность в астроцитомах разной степени злокачественности в материале от первой операции // Сибирский онкологический журнал. 2021. Т. 20. №6. С. 55-68. doi.org/10.21294/1814-4861-2021-20-6-55-68.
3. Kellendonk C., Eiden S., Kretz O., Sch tz G., Schmidt I., Tronche F., Simon E. Inactivation of the GR in the nervous system affects energy accumulation // Endocrinology. 2002. Vol. 143(6). P. 2333-40. DOI: 10.1210/endo.143.6.8853.

Исследование цитотоксического действия наночастиц LaF3 на культуре опухолевых клеток глиобластомы человека

Авторы:

- (1) *Ходакова Дарья Владиславовна*, KhodakovaDV@yandex.ru, ФГБУ «НМИЦ онкологии» Минздрава России, Ростов-на-Дону
- (2) *Положенцев Олег Евгеньевич*, olegpolozhentsev@mail.ru, Международный исследовательский институт интеллектуальных материалов Южного федерального университета, Ростов-на-Дону
- (3) *Кузнецова Наталья Сергеевна*, kyznet.nat@gmail.com, ФГБУ «НМИЦ онкологии» Минздрава России, Ростов-на-Дону
- (4) *Гончарова Анна Сергеевна*, fateyeva_a_s@list.ru, ФГБУ «НМИЦ онкологии» Минздрава России, Ростов-на-Дону
- (5) *Панкин Илья Андреевич*, ipankin92@gmail.com, Международный исследовательский институт интеллектуальных материалов Южного федерального университета, Ростов-на-Дону
- (6) *Галина Анастасия Владимировна*, volkovaav58@mail.ru, ФГБУ «НМИЦ онкологии» Минздрава России, Ростов-на-Дону
- (7) *Романова Мария Вадимовна*, m.v.mindar@gmail.com, ФГБУ «НМИЦ онкологии» Минздрава России, Ростов-на-Дону
- (8) *Гурова Софья Валерьевна*, gurova.sophie@gmail.com, ФГБУ «НМИЦ онкологии» Минздрава России, Ростов-на-Дону
- (9) *Максимов Алексей Юрьевич*, d.m.n.maksimov@yandex.ru, ФГБУ «НМИЦ онкологии» Минздрава России, Ростов-на-Дону
- (10) *Росторгуев Эдуард Евгеньевич*, ed.rost@mail.ru, ФГБУ «НМИЦ онкологии» Минздрава России, Ростов-на-Дону

Ключевые слова

глиобластома, опухолевая культура клеток, наночастицы, LaF3, цитотоксичность

Актуальность

Глиобластома является наиболее распространенным первичным злокачественным новообразованием головного мозга, которое характеризуется высокой заболеваемостью и смертностью из-за инвазивного роста и высокой резистентности к терапии [1]. Кроме стандартных способов лечения злокачественных опухолей, в том числе и глиального происхождения, в последние десятилетия все большее внимание привлекает фотодинамическая терапия как избирательный способ устранения опухолевых клеток [2]. Применение наночастиц в качестве переносчика противоопухолевого препарата и фотоактивной субстанции может помочь преодолеть ряд недостатков данного метода и повысить его эффективность.

Цель

Провести оценку цитотоксического действия наночастиц LaF3 на культуре опухолевых клеток глиобластомы человека U87 с помощью МТТ-теста.

Материалы и методы

Клеточную линию глиобластомы человека U87 культивировали в среде DMEM с добавлением 10% FBS при температуре 37 °C и атмосфере 5% CO₂, затем высевали в 96-луночный планшет (4·10⁴ клеток/лунку) и инкубировали в течение 24 ч. Далее в лунки вносили тестируемые наночастицы LaF3 в следующих концентрациях: 20, 50, 100, 150, 200, 400, 1000 и 2000 мкг/мл. Далее планшеты помещали в CO₂-инкубатор на 24 и 48 ч. Затем в каждую лунку добавляли по 50 мкл МТТ в фосфатно-солевом буфере с концентрацией 5 мг/мл. Через 4 ч добавляли по 100 мкл диметилсульфоксида в каждую лунку. Оптическую плотность определяли при 540 нм на ридере для микропланшетов.

Результаты

При времени экспозиции исследуемых образцов в течении 24 ч для всех концентраций LaF3 наблюдали высокие показатели выживаемости клеток (около 80%). В случае экспозиции в течении 48 ч выживаемость клеток колебалась от 60 до 30% при дозах от 20 до 150 мкг/мл, указывая на дозозависимый характер воздействия в пределах этих доз. При концентрациях в диапазоне от 150 до 2000 мкг/мл показатель выживаемости клеток составлял 30–35%, что говорит об отсутствии дозозависимого эффекта в пределах указанных концентраций.

Выводы

Результаты серии *in vitro* экспериментов по исследованию цитотоксичности наночастиц LaF3 показали, что данные наночастицы не проявляют выраженный цитотоксический эффект на клетки глиобластомы человека U-87 при времени воздействия 24 ч. При времени воздействия 48 ч наночастицы LaF3 при концентрациях в диапазоне от 150 до 2000 мкг/мл способны подавлять рост опухолевых клеток U87.

Список литературы

1. Glioma / M. Weller, W. Wick, K. Aldape, et al. // Nature reviews Disease primers. 2015. Vol. 1. №. 1. P. 1-18.
2. LaF3: Tb3+- Bengal Rose nanocomplexes for X-ray activated ROS generation / P.O. Maksimchuk, K.O. Hubenko, I.I. Bepalova, et al. // Journal of Molecular Liquids. 2021. Vol. 330. P. 115653.

ПЕТРОВСКИЕ ЧТЕНИЯ (ФУНДАМЕНТАЛЬНАЯ ОНКОЛОГИЯ): ШКОЛА МОЛОДЫХ УЧЕНЫХ

Новая мышинная модель для испытаний терапевтических вакцин против ВПЧ 16 и ВПЧ-ассоциированных форм рака

Авторы:

(1) *Авдошина Дарья Валерьевна*, avdoshina_dv@chumakovs.su, ФГАНУ «Федеральный научный центр исследований и разработки иммунобиологических препаратов им. М.П. Чумакова РАН» (Институт полиомиелита), Москва

(2) *Баюрова Екатерина Олеговна*, bayurova_eo@chumakovs.su, ФГАНУ «Федеральный научный центр исследований и разработки иммунобиологических препаратов им. М.П. Чумакова РАН» (Институт полиомиелита), ФГБУ «Национальный исследовательский центр эпидемиологии и микробиологии им. почетного академика Н.Ф. Гамалеи» Минздрава России, Москва

(3) *Житкевич Алла Сергеевна*, varyaw96@gmail.com, ФГАНУ «Федеральный научный центр исследований и разработки иммунобиологических препаратов им. М.П. Чумакова РАН» (Институт полиомиелита), Москва

(4) *Костюшева Анастасия Павловна*, kostyusheva_a_p@staff.sechenov.ru, Институт медицинской паразитологии, тропических и трансмиссивных заболеваний им. Е.И. Марциновского, Москва

(5) *Костюшев Дмитрий Сергеевич*, kostyushev_d_s@staff.sechenov.ru, Институт медицинской паразитологии, тропических и трансмиссивных заболеваний им. Е.И. Марциновского, Москва

(6) *Городничева Татьяна Валерьевна*, tatiana.gorod@evrogen.ru, ЗАО «Евроген», Москва

(7) *Глухов Александр Иванович*, glukhov_a_i@staff.sechenov.ru, ФГАОУ ВО Первый МГМУ им. И.М. Сеченова Минздрава России (Сеченовский Университет), ФГБОУ ВО «Московский государственный университет им. М.В. Ломоносова», Москва

(8) *Тухватулин Амир Ильдарович*, amir_tuhvatulin@yahoo.com, ФГБУ «Национальный исследовательский центр эпидемиологии и микробиологии им. почетного академика Н.Ф. Гамалеи» Минздрава России, Москва

(9) *Гордейчук Илья Владимирович*, gordeychuk_iv@chumakovs.su, ФГАНУ «Федеральный научный центр исследований и разработки иммунобиологических препаратов им. М.П. Чумакова РАН» (Институт полиомиелита), Первый Московский Государственный Медицинский Университет им. И.М. Сеченова, Москва

(10) *Беликова Мария Георгиевна*, isaguliants@hotmail.com, ФГБУ «Национальный исследовательский центр эпидемиологии и микробиологии им. почетного академика Н.Ф. Гамалеи» Минздрава России, ФГАНУ «Федеральный научный центр исследований и разработки иммунобиологических препаратов им. М.П. Чумакова РАН» (Институт полиомиелита), ФГАОУ ВО «Российский университет дружбы народов им. Патриса Лумумбы», Москва

Ключевые слова

вирус папилломы человека, ВПЧ-ассоциированный канцерогенез

Актуальность

Для разработки и доклинических испытаний терапевтических вакцин против вирусов папилломы человека (ВПЧ) высокого канцерогенного риска требуются надежные и легкодоступные модели мелких животных. Мышей нельзя заразить ВПЧ, но мышинные клетки, включая опухолевые, можно заставить экспрессировать онкобелки ВПЧ. Возникает вопрос, адекватны ли эти клетки в качестве модели ВПЧ-ассоциированных форм рака и в какой степени они воспроизводят ВПЧ-экспрессирующие опухолевые клетки при естественной инфекции.

Цель

Создать клетки аденокарциномы мыши, стабильно экспрессирующие онкобелки E6/E7 ВПЧ16, изучить влияние экспрессии E6/E7 на их свойства *in vitro* и *in vivo*, сравнив с родительскими клетками и с опухолевыми клетками человека, инфицированными ВПЧ16.

Материалы и методы

Субклоны клеток 4T1luc2, экспрессирующих E6 и E7 ВПЧ16 (4T1luc2_E6E7), получили путем лентивирусной трансдукции. Уровни экспрессии мРНК оценивали ПЦР-РВ. Активность теломеразы определяли с помощью метода TRAP. Геномную стабильность оценивали подсчетом очагов γ -H2AX. Анализ клеточного цикла проводили методом проточной цитометрии. Субклоны эктопически имплантировали мышам BALB/c; рост опухолей контролировали по сигналу биолюминесценции и морфометрически. Метастатическую активность оценивали по сигналу биолюминесценции от органов *ex vivo* и подтверждали гистологически.

Результаты

Субклоны 4T1luc2_E6E7 демонстрировали низкие уровни экспрессии мРНК E6 и E7. Экспрессия E6/E7 изменяла клеточный цикл, сдвигала клетки 4T1luc2 в сторону мезенхимального фенотипа, индуцировала повреждение ДНК. Клетки демонстрировали высокую активность теломеразы и повышенный уровень экспрессии мРНК mTert. Также изменялась экспрессия факторов транскрипции HIF-1 α , Twist, Nrf2. При имплантации сингенным мышам субклоны 4T1luc2_E6E7 образовывали низкодифференцированные аденокарциномы. Оценка органов *ex vivo* показала преобладающую миграцию опухолевых клеток в легкие. Онкогенная и метастатическая активность коррелировали с задержкой прохождения клетками G0/G1 чекпойнта. В целом отличия *in vitro* свойств субклонов 4T1luc2_E6E7 не повышали ни опухолевого, ни метастатического потенциалов клеток в сравнении с исходными 4T1luc2-клетками.

Выводы

В целом полученные субклоны аденокарциномы мыши, экспрессирующие E6/E7 ВПЧ16, воспроизводят ряд характерных особенностей ВПЧ-ассоциированного канцерогенеза и могут быть использованы для доклинических испытаний терапевтических вакцин против ВПЧ16 и ассоциированных форм рака. Экспрессия онкобелков E6/E7 не меняет опухолевого и метастатического потенциалы опухолевых клеток мыши. Это может быть связано с отсутствием в клетках 4T1luc2 белка p53 (клетки 4T1luc2 являются p53null), что подтверждает ведущую роль E6-p53 взаимодействия в механизме ВПЧ-ассоциированного канцерогенеза.

Список литературы: -

Спектр транслокаций генов тирозинкиназ в колоректальных карциномах с микросателлитной нестабильностью

Авторы:

(1) Мулкиджан Римма Сергеевна, mulkidzhan17@gmail.com, ФГБУ «НМИЦ онкологии им. Н.Н. Петрова» Минздрава России, Санкт-Петербург

(2) Саитова Евгения Станиславовна, zhenya.saitowa2017@yandex.ru, ФГБУ «НМИЦ онкологии им. Н.Н. Петрова» Минздрава России, Санкт-Петербург

(3) Тюрин Владислав Ильич, tyurinvladislav@gmail.com, ФГБУ «НМИЦ онкологии им. Н.Н. Петрова» Минздрава России, Санкт-Петербург

(4) *Алексахина Светлана Николаевна*, abyshevasv@gmail.com, ФГБУ «НМИЦ онкологии им. Н.Н. Петрова» Минздрава России, Санкт-Петербург

(5) *Венина Айгуль Рифовна*, garifullina.aigul@gmail.com, ФГБУ «НМИЦ онкологии им. Н.Н. Петрова» Минздрава России, Санкт-Петербург

(6) *Бубнов Михаил Григорьевич*, mihail.bubnov.11@mail.ru, ФГБУ «НМИЦ онкологии им. Н.Н. Петрова» Минздрава России, Санкт-Петербург

(7) *Имянитов Евгений Наумович*, evgeny@imyanyitov.spb.ru, ФГБУ «НМИЦ онкологии им. Н.Н. Петрова» Минздрава России, Санкт-Петербург

Ключевые слова

микросателлитная нестабильность, колоректальный рак, транслокации, таргетная терапия

Актуальность

Молекулярный патогенез опухолей с микросателлитной нестабильностью (MSI) предполагает нарушение репарации неспаренных оснований ДНК, следствием чего является накопление трансформированными клетками мутаций. Это явление свойственно, в частности, новообразованиям толстого кишечника (РТК) и встречается примерно в 5% случаев. Стандартным диагностическим тестом для РТК является исследование генов *KRAS*, *NRAS*, *BRAF*. Мутация хотя бы одного из драйверных генов обнаруживается в 60% случаев РТК [1]. Повышенный риск возникновения генетических дефектов в MSI-позитивных опухолях позволяет предположить наличие клинически значимых мутаций, к которым уже подобрана терапия.

Цель

Оценка спектра и частоты транслокаций с участием генов *NTRK1*, *NTRK2*, *NTRK3*, *ALK*, *RET*, *ROSI* в MSI-позитивных опухолях толстой кишки.

Материалы и методы

В данное исследование включено 351 MSI-позитивный (BAT26) образец пациентов с опухолями толстой кишки. Образцы тестировались на мутации в генах *KRAS/NRAS/BRAF* методом ПЦР. Слияния генов *NTRK1/2/3*, *ALK*, *ROSI* и *RET* были проанализированы с помощью ПЦР-теста на несбалансированную экспрессию 5'/3'-конца, выявляющего все варианты транслокаций. Тип перестройки определялся с помощью вариант-специфичной ПЦР для распространенных транслокаций или с помощью таргетного РНК-секвенирования нового поколения (NGS).

Результаты

В результате молекулярного анализа было выявлено 198 (53,7%) случаев с мутациями в генах *RAS/RAF*-семейства. При этом было обнаружено 2 случая сочетанного присутствия транслокации ETV6-NTRK3 (E5;N15), детектированной методом вариант-специфичной ПЦР и мутации *BRAF* (V600E) и обнаруженной методом NGS-перестройки ETV5-NTRK2 (E5;N15) и мутации *KRAS* (A146T). Частота транслокаций в группе *KRAS/NRAS/BRAF*-позитивных образцов составила 1,1%. В *KRAS/NRAS/BRAF*-негативных было обнаружено 22 случая с перестройками: 3 ALK-позитивных: EML4-ALK (E6;A20) ($n=1$), SPTBN1-ALK(S7;A20) ($n=2$); 5 RET-позитивных: CCDC6-RET (C1;RE12) ($n=3$), NCOA4-RET (N8;R12) ($n=1$), NCOA4-RET (N9del501;R12) ($n=1$); 14 NTRK-позитивных: TPM3-NTRK1 (T8;N10) ($n=9$), TPM3-NTRK1 (T8;N12) ($n=1$); ETV5-NTRK2 (E5;N15) ($n=1$), EML4-NTRK3(E2;N14) ($n=1$), ETV6-NTRK3 (E5;N15) ($n=2$). Частота транслокаций в группе *KRAS/NRAS/BRAF*-негативных образцов составила 14,8%: ALK-позитивные — 2,0%; RET-позитивные — 3,4%; NTRK-позитивные — 9,4%.

Выводы

Образцы колоректального рака с микросателлитной нестабильностью имеют высокую частоту перестроек. Значительно чаще транслокации обнаруживаются в RAS/RAF-негативных опухолях [2/198 (1%) vs. 22/153 (14,8%), $p<0,0001$]. Особого внимания заслуживают перестройки с участием киназ NTRK1/2/3, их абсолютное количество составляет больше половины от всех найденных перестроек.

Работа поддержана грантом РФФ № 20-75-10163.

Использованная литература

1. Martianov AS, Mitiushkina NV, Ershova AN, et al. KRAS, NRAS, BRAF, HER2 and MSI Status in a Large Consecutive Series of Colorectal Carcinomas // Int J Mol Sci. 2023;24(5):4868. DOI:10.3390/ijms24054868.

Оценка маркера кардиотоксичности при метрономном режиме введения гибридных оловоорганических соединений на доклиническом этапе исследования

Авторы:

(1) *Алхусейн-Кулягинова Маргарита Стефановна*, rita.kuljaginva@rambler.ru, ФГБОУ ВО «Ростовский государственный медицинский университет» Минздрава России, Ростов-на-Дону

(2) *Котиева Виолетта Михайловна*, kotieva.violetta@mail.ru, ФГБОУ ВО «Ростовский государственный медицинский университет» Минздрава России, Ростов-на-Дону

(3) *Шпаковский Дмитрий Борисович*, dmshpak@mail.ru, ФГБОУ ВО «Московский государственный университет им. М.В. Ломоносова», Москва

(4) *Милаева Елена Рудольфовна*, helenamilaeva@mail.ru, ФГБОУ ВО «Московский государственный университет им. М.В. Ломоносова», Москва

(5) *Котиева Елизавета Михайловна*, elizaveta.kotieva@mail.ru, ФГБОУ ВО «Ростовский государственный медицинский университет» Минздрава России, Ростов-на-Дону

(6) *Гулян Марина Владимировна*, gulyan_mv@rostgmu.ru, ФГБОУ ВО «Ростовский государственный медицинский университет» Минздрава России, Ростов-на-Дону

(7) *Додохова Маргарита Авдеевна*, dodohova@mail.ru, ФГБОУ ВО «Ростовский государственный медицинский университет» Минздрава России, Ростов-на-Дону

(8) *Котиева Инга Мовлиевна*, kukulik70@mail.ru, ФГБОУ ВО «Ростовский государственный медицинский университет» Минздрава России, Ростов-на-Дону

Ключевые слова

оловоорганические соединения, метрономный режим, противоопухолевые средства, доклинические исследования *in vivo*

Актуальность

Метрономная химиотерапия представляет собой регулярное введение цитотоксических агентов в дозах, значительно меньших максимально переносимых [1]. Особую значимость такой режим введения приобретает при лекарственной терапии онкологических заболеваний при наличии вторичных метастатических очагов [2]. Для оловоорганических соединений установлена высокая противоопухолевая и антиметастатическая активность на различных моделях опухолевого роста [3]. В доклинических исследованиях гибридных оловоорганических соединений в качестве противоопухолевых агентов при моделировании метрономного режима дозирования (субхроническое введение) особую роль играет установление признаков кардиотоксичности [4, 5].

Цель

Цель исследования — оценка изменения основного кардиотоксического маркера тропонина Т (ТТ) при введении бис-(3,5-ди-трет-бутил-4-гидроксифенилтиолат) диметилолова (Ме-3) при моделировании метрономного режима введения.

Материалы и методы

Исследование было выполнено на 30 крысах линии Wistar (самки). Введение Ме-3 осуществляли десятикратно внутрижелудочно крысам линии Wistar в разовой дозе 200 мг/кг (разовая доза 1/10 максимально переносимой). В качестве маркера токсического повреждения кардиомиоцитов определяли ТТ в плазме крови иммуноферментным методом (пкг/мл сыворотки). Забор крови был осуществлен на 14-е сутки от первого введения Ме-3. Животным контрольной группы 1% раствор желатина вводился в эквивалентных режимах и объемах, животным группы сравнения Ме-3 вводили однократно внутрижелудочно в максимально переносимой дозе 2000 мг/кг.

Результаты

Установлено, что через 14 сут после однократного введения прирост значения ТТ в крови составил 11,2%, что может говорить об умеренной кардиотоксичности в остром периоде интоксикации. При десятикратном введении изменения не имели достоверных отличий от результатов контрольной группы.

Выводы

Таким образом, химическая субстанция Ме-3 при моделировании метрономного режима введения обладает минимальной кардиотоксичностью, и ее дальнейшее изучение в качестве кандидата в противоопухолевые лекарственные средства является целесообразным.

Список литературы

1. Федянин М.Ю., Покатаев И.А. и др. Онкологическая колопроктология. 2016. Т. 6. №1. С. 27-35
2. Додохова М.А., Алхусейн-Кулягинова М.С. и др. Экспериментальная и клиническая фармакология, 2021, 84(8), 32-35.
3. Додохова М.А., Сафроненко А.В. и др. Биофармацевтический журнал., 2021,13(3), 30-34.
4. Додохова М.А., Сафроненко А.В. и др. Уральский медицинский журнал. 2021. Т. 20. № 3. С. 73-77.
5. Додохова М.А., Котиева И.М. и др. Крымский журнал экспериментальной и клинической медицины. 2021. Т. 11. № 2. С. 11-18.

Транскрипционный профиль опухоли и метастазов в печень у больных метастатическим колоректальным раком, получавших предоперационную химиотерапию FOLFOXIRI

Авторы:

(1) *Бабьшикина Наталия Николаевна*, nbabyshkina@mail.ru, НИИ онкологии ФГБНУ «Томский национальный исследовательский медицинский центр РАН», ФГБОУ ВО «Сибирский государственный медицинский университет» Минздрава России, Томск

(2) *Дронова Татьяна Анатольевна*, tanyadronova@mail.ru, НИИ онкологии ФГБНУ «Томский национальный исследовательский медицинский центр РАН», Томск

(3) *Добродеев Алексей Юрьевич*, dobrodeev@oncology.tomsk.ru, НИИ онкологии ФГБНУ «Томский национальный исследовательский медицинский центр РАН», Томск

(4) *Костромицкий Дмитрий Николаевич*, d.n.kostromitsky@tomonco.ru, НИИ онкологии ФГБНУ «Томский национальный исследовательский медицинский центр РАН», Томск

(5) *Еремин Дмитрий Алексеевич*, dmitriygl2002@mail.ru, НИИ онкологии ФГБНУ «Томский национальный исследовательский медицинский центр РАН», Томск

(6) *Чердынцева Надежда Викторовна*, nvch@tnimc.ru, НИИ онкологии ФГБНУ «Томский национальный исследовательский медицинский центр РАН», Томск

Ключевые слова

метастатический колоректальный рак, предоперационная химиотерапия, FOLFOXIRI, транскриптом

Актуальность

Использование комбинированных подходов в лечении метастатического колоректального рака (мКРР) позволяет добиться увеличения времени до прогрессирования и снижения риска осложнений, однако их эффективность неоднозначна и значительно варьирует у клинически однородной когорты пациентов [1, 2]. В связи с этим выявление информативных индивидуальных маркеров, которые могут предсказать ответ на лечение и информировать онкологов о прогнозе заболевания, является насущной необходимостью.

Цель

Изучить особенности транскриптомного профиля парных образцов опухоли толстой кишки и метастазов в печень пациентов с мКРР до и после предоперационной химиотерапии по схеме FOLFOXIRI.

Материалы и методы

Для исследования от 2 пациентов с мКРР отобрано 12 образцов, включающих образцы опухолевой ткани толстой кишки, прилежащей нормальной ткани толстой кишки и метастатического узла в печень до лечения; и образцы опухолевой ткани толстой кишки, прилежащей нормальной ткани толстой кишки и метастатического узла в печень после проведенного противоопухолевого лечения. Полнотранскриптомное секвенирование проведено на платформе NextSeq500 (Illumina, США). Данные о дифференциальной экспрессии генов между исследуемыми группами анализировали с использованием программного пакета DESeq2 в среде R.

Результаты

Выявлены специфические изменения профиля дифференциально экспрессирующихся генов в исследуемых образцах до предоперационной химиотерапии. В опухолях толстой кишки наблюдался высокий уровень транскрипции генов *WNT5A*, *FENDRR*, *DES*, *SELENOM*, *APLN*, *DMBT1*, *SNHG3*, *TSPAN11*, *MUC1*, *PCSK1*. Метастазы в печень характеризовались гиперэкспрессией генов *ALB*, *APOA1*, *FGG*, *ITIH3*, *CYP2A6*, *GC*, *SERPINC1*, *CRP*, *ADH1A*, *CYP4A11*. После проведения химиотерапии транскрипты опухолей толстой кишки

и метастазов в печень также кластеризовались на две отдельные группы. В опухолевой ткани была наиболее выражена транскрипционная активность генов *DES*, *ACTG2*, *OLFM4*, *MUC5B*, *SAPCD2*, *SFN*, *EPN3*, *MAB21L2*, *EFNA2*, *ZNF486*; кластер высокоэкспрессированных генов метастазов в печень включал *ALB*, *HP*, *FGA*, *FGG*, *APOB*, *FGB*, *TAT*, *TF*, *APOA1*, *CPS1*.

Выводы

Выявлены транскрипционно-ассоциированные особенности первичной опухоли толстой кишки и метастатических узлов в печени. Проведение предоперационной химиотерапии может модулировать спектр транскрипционной активности генов в большей степени в ткани опухоли, нежели в метастазах в печень.

Исследование выполнено при поддержке гранта Российского научного фонда № 22-15-00212, <https://rscf.ru/project/22-15-00212/>

Список литературы

1. Modest DP, Pant S, Sartore-Bianchi A. Treatment sequencing in metastatic colorectal cancer. *Eur J Cancer*. 2019; 109:70-83. DOI: 10.1016/j.ejca.2018.12.019.
2. Biller LH, Schrag D. Diagnosis and Treatment of Metastatic Colorectal Cancer: A Review. *JAMA*. 2021; 325(7):669-685. DOI: 10.1001/jama.2021.0106.

Спектр мутаций в генах *BRCA1/2* у отдельных народов России

Авторы:

(1) Бакаева Эльвина Хисматуловна, elle_bakaeva@mail.ru, ФГБУ «НМИЦ онкологии им. Н.Н. Петрова» Минздрава России, Санкт-Петербург

(2) Соколенко Анна Петровна, annasokolenko@mail.ru, ФГБУ «НМИЦ онкологии им. Н.Н. Петрова» Минздрава России, Санкт-Петербург

(3) Алексахина Светлана Николаевна, ramparam24@gmail.com, ФГБУ «НМИЦ онкологии им. Н.Н. Петрова» Минздрава России, Санкт-Петербург

(4) Яковлева Мария Георгиевна, mersend@mail.ru, ФГБУ «НМИЦ онкологии им. Н.Н. Петрова» Минздрава России, Санкт-Петербург

(5) Мусаева Хеди Салмановна, musaeva.onco@mail.ru, ГБУ «Республиканский онкологический диспансер», Грозный

(6) Цуцаев Аслан Казбекович, tsutsaev.patholog@yandex.ru, ГБУЗ «Республиканский онкологический диспансер» Минздрава РСО–Алания, Владикавказ

(7) Ондар Омак Олегович, serenuspun@mail.ru, ГБУЗ Республики Тыва «Республиканский онкологический диспансер», Кызыл

(8) Чахкиева Мадина Джабраиловна, nurulnabi77@mail.ru, ГБУ «Республиканский онкологический диспансер им. Г.М. Веджижева», Плиево

(9) Мурачуев Мирза Ажубович, mirza_myrachyev@mail.ru, ГБУ Республики Дагестан «Республиканский онкологический центр», Махачкала

(10) Имянитов Евгений Наумович, evgeny@imyanyitov.spb.ru, ФГБУ «НМИЦ онкологии им. Н.Н. Петрова» Минздрава России, Санкт-Петербург

Ключевые слова

рак яичника, рак молочной железы, национальность, мутации, гены *BRCA1/2*, NGS

Актуальность

Спектр мутаций генов *BRCA1/2* у неславянских этносов России систематически не изучен. Рекомендуемым анализом для больных раком яичника (РЯ) или молочной железы (РМЖ) неславянских национальностей служит анализ полной кодирующей последовательности генов *BRCA1/2*, требующий больших временных и финансовых затрат. Таким образом, определение спектра патогенных мутаций, характерных для отдельных этнических популяций, является важной задачей.

Цель

Анализ спектра патогенных мутаций в генах *BRCA1/2* у больных РЯ или РМЖ в различных этнических популяциях России.

Материалы и методы

В исследование включено 260 больных серозным РЯ высокой степени злокачественности и РМЖ: 68 чеченок, 55 осетинок, 12 тувинок, 20 ингушек, 25 лезгинок. Информация об этнической принадлежности предоставлялась пациентками. Образцы ДНК были выделены из крови или гистологических препаратов. Был выполнен анализ полной кодирующей последовательности генов *BRCA1* и *BRCA2* методом секвенирования нового поколения [next-generation sequencing (NGS)].

Результаты

Частота мутаций в генах *BRCA1/2* составила 22,2% (40/180). У чеченок частота мутаций составила 22% (15/68), 60% (9/15) пришлось на повторяющуюся в этой популяции мутацию *BRCA1* c.3629_3630delAG [rs80357589]. У 18% (10/55) осетинок обнаружили BRCA-мутации, 60% (6/10) мутаций пришлось на повторяющуюся в этой популяции мутацию *BRCA2* c.6339_6339delC (no rs). У тувинок обнаружена повторяющаяся в 33% (4/12) случаев мутация *BRCA2* c.8208_8209insAG [rs483353122]. У 30% (6/20) ингушек обнаружены BRCA-мутации, более 60% пришлось на две повторяющиеся мутации в гене *BRCA2*: L1686X c.5057T>A [rs886038115] ($n=2$) и c.5351dupA [rs80359507, c.5344_5345insA] ($n=2$). *BRCA1* c.5266dupC обнаружена у 1 ингушки. У лезгинок частота мутаций составила 20% (5/25), 60% (3/5) пришлось на мутацию *BRCA1* c.66dupA [rs80357783].

Выводы

Полученные результаты подчеркивают необходимость исследования полной кодирующей последовательности генов *BRCA1/2* и создания современных генетических тест-систем, учитывающих этноспецифические различия в спектре и частоте мутаций. Широко распространенная ДНК-диагностическая панель, включающая в себя 8 повторяющихся мутаций, не отражает истинного спектра патогенных изменений в высокопенетрантных генах *BRCA1* и *BRCA2* среди неславянского населения России. Так, среди пациенток из нашей выборки, *BRCA1* c.5266dupC обнаружена у 1 пациентки ингушской национальности. Таким образом, вероятность обнаружения повторяющейся «славянской» мутации у представителей неславянских популяций относится к случайному событию.

Работа поддержана грантом РНФ № 21-75-30015 «Наследственный рак молочной железы и яичника: 1) спектр вовлеченных генов и мутаций у различных народов России; 2) новые аспекты молекулярного патогенеза».

Использованная литература

1. Sokolenko AP, Sokolova TN, Ni VI, et al. Frequency and spectrum of founder and non-founder BRCA1 and BRCA2 mutations in a large series of Russian breast cancer and ovarian cancer patients. *Breast Cancer Res Treat.* 2020;184(1):229-235. <https://doi.org/10.1007/s10549-020-05827-8>

Роль унаследованных вариантов генов ферментов репарации ДНК, биотрансформации ксенобиотиков, системы антиоксидантной защиты, контроля клеточного цикла и апоптоза, трансмембранного рецептора семейства рецепторных тирозинкиназ ErbB в формировании риска рака легкого у рабочих угольных шахт Кузбасса

Авторы:

(1) Баканова Марина Леонидовна, mari-bakano@ya.ru, ФГБНУ «Федеральный исследовательский центр угля и углехимии СО РАН», ФГБОУ ВО «Кемеровский государственный университет», ФГБОУ ВО «Кемеровский государственный медицинский университет» Минздрава России, Кемерово

(2) Савченко Яна Александровна, mari-bakano@ya.ru, ФГБНУ «Федеральный исследовательский центр угля и углехимии СО РАН», ФГБОУ ВО «Кемеровский государственный университет», Кемерово

(3) Минина Варвара Ивановна, mari-bakano@ya.ru, ФГБНУ «Федеральный исследовательский центр угля и углехимии СО РАН», ФГБОУ ВО «Кемеровский государственный университет», Кемерово

Ключевые слова

шахтеры, генетический полиморфизм, рак легкого

Актуальность

Добыча угля остается крупной отраслью, в которой работают миллионы людей по всему миру. У подвергшихся воздействию пыли угольных шахт рабочих могут развиваться различные легочные заболевания, в том числе такие, как злокачественные новообразования легких (Taeger, 2015). Варианты генов, осуществляющих контроль биотрансформации ксенобиотиков, репарации ДНК, контроля клеточного цикла и апоптоза, системы антиоксидантной защиты, трансмембранного рецептора семейства рецепторных тирозинкиназ ErbB3 нередко ассоциируют не только с формированием рака легкого (РЛ), но и с эффектом воздействия производственной среды на организм человека (Ada, 2013; Liu, 2017).

Цель

Анализ вариантов генов репарации ДНК (*APEX1* rs1130409, *hOGG1* rs1052133, *NBS1* rs1805794, *XPB* rs13181), системы антиоксидантной защиты (*MnSOD* rs4880, *GPx1* rs1050450, *CAT* rs1001179), контроля клеточного цикла и апоптоза (*TP53* rs1042522), ферментов биотрансформации ксенобиотиков (*CYP1A2* rs762551, *GSTP1* rs1695, *EPHX1* rs1051740), трансмембранного рецептора семейства рецепторных тирозинкиназ ErbB3 (*EGFR* rs2227984) в связи с риском формирования рака легкого у рабочих угольных шахт Кузбасса.

Материалы и методы

Обследованы 214 больных РЛ рабочих угольных шахт Кузбасса и 300 здоровых рабочих угольных шахт Кузбасса, которые составили группу сравнения. Испытуемые были подобраны с учетом пола, возраста и статуса курения, и у каждого было взято согласие на исследование. Варианты генов *hOGG1* (rs1052133), *APEX1* (rs1130409), *XPB* (rs13181), *NBS1* (rs1805794), *CAT* (rs1001179), *EPHX1* (rs1051740), *EGFR* (rs2227984) изучали методом аллель-специфической ПЦР (НПФ «Литех», Москва), а варианты генов *CYP1A2*(rs762551), *TP53*(rs1042522), *GSTP1* (rs1695), *MnSOD*(rs4880), *GPx1*(rs1050450) — Real-time PCR (ООО «СибДНК», Новосибирск). Статистическая обработка материала проводилась с помощью SNPstats (<http://bioinfo.iconcologia.net/SNPstats>), «Statistica 10.0» (StatSoft, Inc., USA).

Результаты

Выявлены ассоциации риска развития РЛ с генотипом AA гена *EGFR* (OR= 1,85; 95% CI=1,28–2,68; $p=0,001$ для сверхдоминантной модели), с генотипом TC+CC гена *EPHX1* (OR=0,45; 95% CI=0,32–0,64; $p=0,0001$ для доминантной модели), с генотипом GG гена *XPB* (OR=2,60; 95% CI=1,57–4,31; $p=0,0004$ для кодоминантной модели), с генотипом GG гена *APEX1* (OR=1,64; 95% CI=1,07–2,52; $p=0,02$ для рецессивной модели). В обследованных группах частоты генотипов и аллелей исследованных генов соответствовали равновесию Харди–Вайнберга.

Выводы

Полученные данные указывают на возможную роль вариантов генов *EPHX1* rs1051740, *EGFR* rs2227984, *APEX1* rs1130409, *XPB* rs13181 в формировании риска РЛ у шахтеров Кузбасса.

Исследование выполнено при поддержке гранта в форме субсидий на создание научных лабораторий под руководством молодых ученых (постановление Правительства от 19.09.22 № 632).

Список литературы

1. Taeger, D. Lung cancer among coal miners, ore miners and quarrymen: smoking-adjusted risk estimates from the synergy pooled analysis of case-control studies / D.Taeger, B.Pesch, B. Kendzia, et al. // Scand J Work Environ Health. 2015;41(5):467-477. DOI:10.5271/sjweh.3513.
2. Ada, A.O. Cytogenetic damage in Turkish coke oven workers exposed to polycyclic aromatic hydrocarbons: Association with CYP1A1, CYP1B1, EPHX1, GSTM1, GSTT1, and GSTP1 gene polymorphisms / Ada, A.O. C. Demiroglu, M. Yilmazer, et al. // Arh Hig Rada Toksikol. 2013;64(3):359-369. DOI:10.2478/10004-1254-64-2013-2328.
3. Liu, C. Genetic polymorphisms and lung cancer risk: Evidence from metaanalyses and genome-wide association studies / C. Liu, H. Cui, D. Gu et al. // Lung Cancer. 2017. V. 113. P. 18-29.

Спектр генетических перестроек в расширенной выборке воспалительных миофибробластических опухолей у детей

Авторы:

(1) Венина Айгуль Рифовна, garifullina.aigul@gmail.com, ФГБУ «НМИЦ онкологии им. Н.Н. Петрова» Минздрава России, Санкт-Петербург

(2) Преображенская Елена Васильевна, chekmarevaev@mail.ru, ФГБУ «НМИЦ онкологии им. Н.Н. Петрова» Минздрава России, Санкт-Петербург

(3) Сулейманова Амина Магомедовна, aminasuleymanova313@gmail.com, ФГБУ «НМИЦ онкологии им. Н.Н. Блохина» Минздрава России, Москва

(4) Бизин Илья Валерьевич, bizin@yandex.ru, ФГБУ «НМИЦ онкологии им. Н.Н. Петрова» Минздрава России, Санкт-Петербург

(5) Загребин Федор Альбертович, zagrebinf@gmail.com, ФГБУ «НМИЦ онкологии им. Н.Н. Петрова» Минздрава России, Санкт-Петербург

(6) Саитова Евгения Станиславовна, zhenya.saitowa2017@yandex.ru, ФГБУ «НМИЦ онкологии им. Н.Н. Петрова» Минздрава России, Санкт-Петербург

(7) Мулкиджан Римма Сергеевна, mulkidzhan3@gmail.com, ФГБУ «НМИЦ онкологии им. Н.Н. Петрова» Минздрава России, Санкт-Петербург

(8) Имянитов Евгений Наумович, evgeny@imyanyitov.spb.ru, ФГБУ «НМИЦ онкологии им. Н.Н. Петрова» Минздрава России, Санкт-Петербург

Ключевые слова

Воспалительные миофибробластические опухоли, транслокации, несбалансированная экспрессия

Актуальность

Воспалительные миофибробластические опухоли (ВМО) — исключительно редкая категория новообразований у детей, однако часто они содержат генные перестройки с участием рецепторных тирозинкиназ, являющихся мишенями для таргетной терапии.

Цель

Описать спектр генетических перестроек при ВМО у детей, определить клинико-генетические тенденции.

Материалы и методы

82 последовательных случая ВМО были проанализированы на наличие транслокаций тирозинкиназ с помощью каскада последовательных молекулярных тестов: ПЦР-теста на несбалансированную экспрессию 5'/3'-концов генов *ALK*, *ROS1*, *RET*, *NTRK1*, *NTRK2* и *NTRK3*, вариант-специфичной ПЦР для 47 описанных транслокаций *ALK*, *ROS1* и *NTRK3* и таргетного секвенирования нового поколения (NGS).

Результаты

Тест на несбалансированную экспрессию 5'/3'-концов генов *ALK*, *ROS1*, *RET*, *NTRK1*, *NTRK2* и *NTRK3* предсказал присутствие транслокации в 62 опухолях. Идентифицировать перестройки с помощью вариант-специфичной ПЦР удалось в 54/62 (87%) случаях. Транслокации в оставшихся 8 опухолях, с несбалансированной экспрессией 5'/3'-концов гена *ALK*, были верифицированы методом NGS. В 8/20 случаях, негативных по тесту на несбалансированную экспрессию, методом ПЦР была обнаружена перестройка *TFG::ROS1*. 12 оставшихся ВМО были подвергнуты NGS-тестированию, которое выявило 1 случай с перестройкой *SRF::PDGFRb*. Таким образом, в 71/82 (87%) проанализированных ВМО, выявлены перестройки с участием рецепторных тирозинкиназ (*ALK*: $n=47$; *ROS1*: $n=20$; *NTRK3*: $n=3$; *PDGFRb*: $n=1$). 10 из 11 опухолей, встречающихся у детей в возрасте до 1 года, были *ALK*-позитивными, в то время как спектр перестроек генов был более равномерным, а частота транслокаций *ALK* была ниже в более старших возрастных группах (перестройки *ALK*: <1 год: 10/11 (91%); >1 год: 37/71 (52%); $p=0,039$). Характер перестроек варьировался в зависимости от анатомического расположения опухолей. Слияния *ALK* с участием генов *RANBP2* и *CLTC* чаще встречались при ВМО брюшной полости, чем при опухолях других органов ($p=0,037$ и $p=0,008$ соответственно). Перестройки *TFG::ROS1* были более характерны для новообразований легких, чем для других опухолей [14/35 (40%) vs 6/47 (13%), $p=0,007$]. Перестройки *NTRK3* и *PDGFRb* были обнаружены только в ВМО, локализованных в грудной полости. Среди 11 ВМО, у которых не были обнаружены перестройки с участием генов киназ, 1 опухоль продемонстрировала активацию *ALK* посредством амплификации и гиперэкспрессии гена, еще в одном случае была выявлена транслокация *COL1A1::USP6*.

Выводы

Каскад тестов на основе ПЦР обеспечивает высокоэффективную и недорогую молекулярную диагностику ВМО. В 87% ВМО определены маркеры чувствительности к таргетной терапии.

Работа выполнена при поддержке гранта РФФИ № 17-75-30027.

Список литературы

1. Lovly CM, Gupta A, Lipson D et al. Inflammatory myofibroblastic tumors harbor multiple potentially actionable kinase fusions // *Cancer Discov.* 2014;4:889-895. DOI: 10.1158/2159-8290.CD-14-0377.

- Lee CJ, Schöffski P, Modave E et al. Comprehensive Molecular Analysis of Inflammatory Myofibroblastic Tumors Reveals Diverse Genomic Landscape and Potential Predictive Markers for Response to Crizotinib. *Clin Cancer Res.* 2021;27:6737-6748. DOI: 10.1158/1078-0432.CCR-21-1165.
- Preobrazhenskaya EV, Iyevleva AG, Suleymanova AM et al. Gene rearrangements in consecutive series of pediatric inflammatory myofibroblastic tumors. *Pediatr Blood Cancer.* 2020;67:e28220. DOI: 10.1002/pbc.28220

Нарушение светового режима как фактор риска спонтанных опухолей кроветворной системы

Авторы:

(1) *Виноградова И.А.*, *irinav@petsu.ru*, ФГБОУ ВО «Петрозаводский государственный университет», Петрозаводск

(2) *Букалев А.В.*, *irinav@petsu.ru*, ГБУЗ РК «Республиканская больница им. В.А. Баранова», Петрозаводск

Ключевые слова

крысы, спонтанные опухоли, гемобластозы, световое загрязнение, десинхроноз

Актуальность

В многочисленных исследованиях показано влияние светового излучения, его продолжительности и интенсивности на различные биологические объекты. Известно, что избыточное освещение приводит к подавлению, а режим световой депривации, напротив, — к активации эпифиза. Нарушения в работе эпифиза сказываются на цикличности продукции мелатонина, способствуют преждевременному старению и развитию новообразований (Анисимов В.Н., 2008; Жукова О.В., Виноградова И.А., 2021; Vinogradova I.A. et al., 2022).

Цель

Сравнительное изучение длительного влияния нарушенного светового режима на развитие новообразований гематопозитической системы у самцов и самок крыс.

Материалы и методы

Эксперименты проведены на 280 самцах и самках крыс. Работа выполнена с соблюдением международных принципов Хельсинской декларации о гуманном отношении к животным. Исследование проводили до естественной гибели животных. В 25-дневном возрасте крыс рандомизированно разделили на группы. Первая группа (экспериментальная) находилась в условиях светового загрязнения («белые ночи» и постоянный свет). Вторая группа животных (контрольная) — в стандартном чередующемся режиме освещения. Павших по ходу опыта животных вскрывали. Использовали гистологическую классификацию опухолей, предложенную МАИР.

Результаты

Нарушение светового режима оказывало статистически значимое модифицирующее влияние на развитие спонтанных опухолей кроветворной системы как у самцов, так и у самок крыс. Так, в экспериментальной группе крыс достоверно увеличивалась частота развития гемобластозов по сравнению с особями в контрольной группе. При лейкозах и лимфомах наблюдали выраженные гепато- и спленомегалии. Микроскопически выявляли диффузную и очаговую инфильтрацию атипичными клетками с многочисленными митозами. Опухолевые инфильтраты были расположены по ходу сосудов, в строме паренхиматозных органов и под капсулой. Следует отметить, что в экспериментальной группе было выявлено по 8 случаев лейкоза и злокачественных лимфом, тогда как в контрольной группе только 2.

Выводы

Таким образом, новообразования гематопозитической системы в нарушенном световом режиме встречались гораздо чаще, чем в режиме нормального чередования света и темноты.

Список литературы

- Анисимов В.Н. Молекулярные и физиологические механизмы старения. В 2 т. Издательство: СПб: Наука, 2008. 915 с.
- Жукова О.В., Виноградова И.А. Мелатонинергическая система, репродуктивная функция и водно-солевой обмен. Петрозаводск: Издательство ПетрГУ, 2022. 68 с.
- Vinogradova I.A., Matveeva Yu.P., Zhukova O.V., Yunash V.D., Anisimov V.N. Melatonin prevents the development of age-related pathology in male rats during accelerated aging caused by impaired photoperiodism. *Advances in Gerontology.* 2021; 11 (1):77–82.

Динамическая оценка циркулирующей опухолевой ДНК в EGFR-позитивных неоплазиях на фоне противоопухолевой терапии

Авторы:

(1) Горгуль Ю.А., *gorgul.yuliy@gmail.com*, ФГБУ «НМИЦ онкологии им. Н.Н. Петрова» Минздрава России, Санкт-Петербург

(2) Кулигина Е.Ш., *kate.kuligina@gmail.com*, ФГБУ «НМИЦ онкологии им. Н.Н. Петрова» Минздрава России, Санкт-Петербург

(3) Мартьянов А.С., *aleksandr.s.martianov@gmail.com*, ФГБУ «НМИЦ онкологии им. Н.Н. Петрова» Минздрава России, Санкт-Петербург

(4) Янус Г.А., *octavedoctor@yandex.ru*, ФГБОУ ВО «Санкт-Петербургский государственный педиатрический медицинский университет» Минздрава России, Санкт-Петербург

(5) Моисеенко Ф.М., *moiseenkofv@gmail.com*, ГБУЗ Санкт-Петербургский клинический научно-практический центр специализированных видов медицинской помощи (онкологический) им. Н.П. Напалкова», Санкт-Петербург

(6) Жабина А.С., *albina.zhabina@inbox.ru*, ГБУЗ «Санкт-Петербургский клинический научно-практический центр специализированных видов медицинской помощи (онкологический) им. Н.П. Напалкова», Санкт-Петербург

(7) Имянитов Е.Н., *evgeny@imyanitov.spb.ru*, ФГБУ «НМИЦ онкологии им. Н.Н. Петрова» Минздрава России, Санкт-Петербург

Ключевые слова

рак легкого, жидкостная биопсия, цоДНК, мутации EGFR, ингибиторы тирозинкиназы

Актуальность

Анализ циркулирующей опухолевой ДНК (цоДНК) на основе детекции опухоль-специфических мутаций является многообещающим диагностическим инструментом для клинической онкологии. Известно, что концентрация цоДНК в плазме крови пропорциональна общей массе опухоли [4]. Исходя из этого вполне закономерным является тот факт, что цоДНК относительно легко обнаруживается у пациентов с распространенным опухолевым заболеванием, а уменьшение опухолевой массы в результате терапевтического воздействия, как правило, приводит к падению уровня цоДНК в периферической крови [1]. Действительно, терапевтический эффект, который часто достигается после нескольких недель или месяцев системной терапии, почти всегда сопровождается снижением концентрации циркулирующих маркеров, будь то опухолеспецифические белки или цоДНК [2, 3]. Что же касается событий, происходящих в неопластических очагах в первые часы после начала противоопухолевого воздействия, то они до сих пор остаются практически недоступными для изучения. В этой связи весьма заманчива идея использовать преимущества жидкостной биопсии (в частности, количественную оценку концентрации «опухолевых» мутаций в плазме), для немедленной визуализации динамики опухоли в течение 1-х суток после воздействия.

Цель

Оценить динамику уровня мутантных цоДНК в роли экспресс-маркеров для мониторинга ответа опухоли на терапию.

Материалы и методы

В исследование вошли 30 пациентов с диагнозом «немелкоклеточный рак легкого» (НМРЛ). От каждого больного получали 10 серийных образцов плазмы: перед приемом первой дозы препарата ТКИ («нулевая точка») и через 0,5, 1, 2, 3, 6, 12, 24, 36 и 48 ч после начала терапии. Из них внеклеточная (cell-free) ДНК была экстрагирована с помощью набора QIAamp Circulating Nucleic Acid kit. Количество мутантных аллелей EGFR (делеции 19 экзона, замены L858R, T790M) измеряли с помощью цифровой капельной ПЦР (ddPCR) с использованием системы QX100 Bio-Rad. Реакции ddPCR проводили в трех повторах для каждого образца.

Результаты

EGFR-мутантная (EGFR+) ДНК была обнаружена в плазме у 25/30 (83%) субъектов. Пациенты с изначально детектируемой в плазме мутацией EGFR имели более короткий показатель выживаемости без прогрессии (ВБП), чем «плазма-негативные» больные (11,4 мес vs. 21,0 мес, $p=0,238$, тест Бреслоу для сравнения кривых Каплана–Мейера). Снижение концентрации мутантных фрагментов в плазме к 48-му часу приема EGFR-ТКИ было ассоциировано со значительно более длительным ВБП (14,7 мес в группе со снижением цоДНК vs. 8,5 мес в группе без снижения цоДНК, $p=0,013$, метод Каплана–Мейера).

Выводы

Настоящее исследование демонстрирует, что клинический ответ на ТК1 можно с определенной долей уверенности предсказать с помощью анализа немедленных изменений концентрации мутантной цоДНК в плазме.

Список литературы

1. Ebert E.B.F., T. McCulloch, K.H. Hansen, et al. Clearing of circulating tumour DNA predicts clinical response to osimertinib in EGFR mutated lung cancer patients // *Lung Cancer*. 2020 May;143:67-72.
2. Fukuhara T, Saito H, Furuya N, et al. Evaluation of plasma EGFR mutation as an early predictor of response of erlotinib plus bevacizumab treatment in the NEJ026 study // *EBioMedicine*. 2020 Jul;57:102861.
3. Reece M, Saluja H, Hollington P, et al. The Use of Circulating Tumor DNA to Monitor and Predict Response to Treatment in Colorectal Cancer // *Front Genet*. 2019 Nov 21;10:1118.
4. Strijker M., E.C. Soer, M. de Pastena, et al. Circulating tumor DNA quantity is related to tumor volume and both predict survival in metastatic pancreatic ductal adenocarcinoma // *Int J Cancer*. 2020 Mar 1;146(5):1445-1456.

Оценка корреляции уровней экзосомальных опухоль-ассоциированных miR-24 и miR-101 в плазме крови и асцитической жидкости у пациенток с диссеминированным раком яичников

Авторы:

(1) Джугашвили Екатерина Игоревна, e.dzhugashvili@g.nsu.ru, Лаборатория молекулярной патологии Института медицины и психологии В. Зельмана НГУ, Новосибирск

(2) Юнусова Наталья Валерьевна, bochkarevanv@oncology.tomsk.ru, Лаборатория биохимии опухолей НИИ онкологии Томского НИМЦ, Томск

(3) Яловая Алена Игоревна, a.yalovaya@g.nsu.ru, Лаборатория молекулярной медицины ФГБУН Институт химической биологии и фундаментальной медицины СО РАН, Новосибирск

(4) Григорьева Алина Евгеньевна, feabelit@mail.ru, Группа микроскопических исследований ФГБУН Институт химической биологии и фундаментальной медицины СО РАН, Новосибирск

(5) Тупикин Алексей Евгеньевич, ЦКП «Геномика» СО РАН, Новосибирск

(6) Середа Елена Евгеньевна, shashova7ssmu@gmail.com, Лаборатория биохимии опухолей НИИ онкологии ФГБНУ «Томский национальный исследовательский медицинский центр РАН», Томск

(7) Коломиец Лариса Александровна, KolomietsLA@oncology.tomsk.ru, Отделение гинекологии НИИ онкологии ФГБНУ «Томский национальный исследовательский медицинский центр РАН», Томск

Ключевые слова

экзосомы, плазма, асцит, опухоли-ассоциированные микроРНК, miR-24-3p, miR-101, рак яичников

Актуальность

Рак яичников (РЯ) — злокачественное новообразование женской репродуктивной системы с высокой летальностью [1]. Применяющиеся для скрининга РЯ онкомаркеры не обладают высокой чувствительностью и специфичностью. В связи с этим перспективным направлением является исследование механизмов канцерогенеза РЯ и поиск новых биомаркеров жидкой биопсии для ранней диагностики новообразований. Известно, что все клетки в организме, в том числе опухолевые, секретируют во внеклеточное пространство экзосомы, отражающие их молекулярный портрет [2].

Цель

Исследование относительного уровня опухоль-ассоциированных микроРНК в экзосомах из плазмы крови и асцитической жидкости первичных больных с диссеминированным РЯ IIIВ–IIIС стадии и оценка диагностического потенциала микроРНК miR-24-3p и miR-101.

Материалы и методы

Для сравнения диагностической значимости экзосом из плазмы крови здоровых женщин ($n=39$) и из плазмы крови и асцитической жидкости первичных больных с диссеминированным РЯ IIIВ–IIIС стадии ($n=20$) была выделена микроРНК и оценен относительный уровень опухоль-ассоциированных miR-24 и miR-101. Экзосомы из плазмы крови и асцитической жидкости выделяли методом ультрафильтрации с последующим ультрацентрифугированием. Морфологию выделенных везикул подтверждали трансмиссионной электронной микроскопией, наличие экзосомальных тетраспанинов — цитофлуориметрией. Биоинформатический поиск

РНК-мишеней в составе экзосом был проведен с помощью баз данных DIANA и STRING. После выделения РНК и проведения обратной транскрипции уровень экзосомальных микроРНК оценивали методом ПЦР в режиме реального времени. Полученные уровни miR-101 и miR-24 нормировали на уровень miR-16.

Результаты

Впервые выявлена взаимосвязь между генами *ADCY3*, *ADCY6*, *ADCY7*, *IGF1R*, *MAP2K1*, *MAPK1*, *MAPK3*, *PRKACA*, регулируемые микроРНК miR-101 и -24-3р, причем они меняют экспрессию при РЯ, что может указывать на участие этих микроРНК в канцерогенезе и диссеминации РЯ. Выявлено достоверное изменение уровней miR-24 и miR-101 в составе экзосом плазмы крови при РЯ по сравнению с нормой, а также достоверная корреляция их уровней в плазме крови и асцитической жидкости больных РЯ ($R=0,7995$, $p=0,0001$ и $R=0,9983$, $p=0,0001$). Выявлена достоверная корреляция между уровнем miR-101 в экзосомах асцитической жидкости со стадией FIGO ($p=0,03$).

Выводы

Полученные результаты подтверждают перспективность miR-24 и miR-101 в качестве диагностических маркеров жидкой биопсии и предикторов агрессивного течения РЯ.

Список литературы

1. Ding H., Zhang J., Zhang F. et al. Nanotechnological approaches for diagnosis and treatment of ovarian cancer: a review of recent trends. *Drug Deliv* 2022;29(1):3218-3232. PMID: 36259505. DOI:10.1080/10717544.2022.2132032.
2. Tenchov R., Sasso JM., Wang X. et al. Exosomes–Nature’s Lipid Nanoparticles, a Rising Star in Drug Delivery and Diagnostics. *ACS Nano* 2022;16(11):17802-17846. PMID: 36354238. PMCID: PMC9706680. DOI:10.1021/acsnano.2c08774.

Разработка подхода к определению лекарственной чувствительности клеток колоректального рака *in vitro* с использованием опухолевых слайсов

Авторы:

- (1) Дружкова Ирина Николаевна, danirin@yandex.ru, ФГБОУ ВО «Приволжский исследовательский медицинский университет» Минздрава России, Нижний Новгород
- (2) Комарова Анастасия Денисовна, komarova.anastasii@gmail.com, ФГБОУ ВО «Приволжский исследовательский медицинский университет» Минздрава России, Нижний Новгород
- (3) Можеров Артем Михайлович, artemmozherov@gmail.com, ФГБОУ ВО «Приволжский исследовательский медицинский университет» Минздрава России, Нижний Новгород
- (4) Лукина Мария Максимовна, kuznetsova.m.m@yandex.ru, ФГБУ «Федеральный научно-клинический центр физико-химической медицины им. академика Ю.М. Лопухина ФМБА», Москва
- (5) Терехов Виталий Михайлович, tervitalij@yandex.ru, ГБУЗ НО «Нижегородский областной онкологический диспансер», Нижний Новгород
- (6) Загайнова Елена Вадимовна, ezagaynova@gmail.com, ФГБОУ ВО «Приволжский исследовательский медицинский университет» Минздрава России, Нижний Новгород
- (7) Ширманова Марина Вадимовна, shirmanovam@gmail.com, ФГБОУ ВО «Приволжский исследовательский медицинский университет» Минздрава России, Нижний Новгород

Ключевые слова

персонализированная медицина, лекарственная чувствительность, FLIM

Актуальность

Основными методами лечения рака по-прежнему остается хирургическое лечение и лекарственная терапия, а «золотым стандартом» для определения тактики ведения пациентов являются результаты гистологических исследований. Однако сохраняется высокая частота рецидивов и метастазирования, в то же время ежегодно от осложнений специальной противоопухолевой терапии в России погибает более 700 человек [1]. Поэтому выбор наиболее эффективной терапии до начала лечения является актуальной задачей.

Цель

Разработка методики прямой оценки лекарственной чувствительности колоректальных опухолей пациентов для прогнозирования эффективности терапии на основе пациент-специфической модели опухолевых слайсов.

Материалы и методы

- Клеточные линии колоректального рака человека (HT29, HCT116, CaCo-2). • Переживающие тканевые культуры, полученные из образцов опухолей пациентов.
- Препараты оксалиплатин, 5-фторурацил и цетуксимаб.
- Мыши линии nude.
- Лазерный сканирующий микроскоп LSM880 (Carl Zeiss, Германия) с FLIM-модулем на основе время-коррелированного счета одиночных фотонов TCSPC.
- МТТ-тест, окрашивание на живое и мертвое с помощью флуоресцентных красителей и анализ колони-образования для оценки выживаемости и активности клеток.
- Патоморфологический анализ и иммуноцитохимический анализ.

Результаты

В ходе исследования была проанализирована возможность использования тонких срезов опухолей пациента (слайсов) для определения чувствительности к основным лекарственным препаратам, применяемым для лечения колоректального рака. Слайсы являются перспективной моделью для исследования, поскольку при их использовании существенно повышается количество опухолей, пригодных для тестирования *in vitro*, при этом сохраняется специфическое окружение опухолевых клеток, способное вносить свой вклад в ответ опухоли на терапию. Предварительная валидация методики была проведена с использованием клеточных линий HCT116 и HT29, обладающих разной чувствительностью к препаратам, *in vivo*. Была показана корреляция изменения метаболизма опухолевых клеток в составе тканевых слайсов, результатов окрашивания на живые и мертвые клетки и маркер пролиферации ki-67 с ответом опухолей мышей *in vivo*. Анализ этих же показателей в 15 образцах колоректального рака пациентов также выявил соответствие метаболических изменений, зарегистрированных с помощью FLIM, и результатов оценки жизнеспособности. Все пациенты находятся под наблюдением для установления корреляции исхода лечения с полученными лабораторными данными.

Выводы

Показана возможность прямой оценки лекарственной чувствительности опухолевых клеток в составе переживающих срезов опухолей пациентов.

Работа поддерживается грантом РНФ № 23-15-00294.

Использованная литература

1. Состояние онкологической помощи населению. А.Д. Каприн, В.В. Старинский, А.О. Шахазадова. М.: МНИОИ им. П.А. Герцена – филиал ФГБУ «НМИЦ радиологии» Минздрава России, 2020. илл. 239 с. ISBN 978-5-85502-255-1.

Ингибирующее влияние йодированного молочного сывороточного белка на индуцированный канцерогенез предстательной железы у крыс

Авторы:

(1) Ермакова Елена Дмитриевна, helenermakova@mail.ru, ФГБУ «НМИЦ онкологии им. Н.Н. Петрова» Минздрава России, ФГАОУ ВО «Санкт-Петербургский политехнический университет Петра Великого», Санкт-Петербург

(2) Тындык Маргарита Леонидовна, margo_159@mail.ru, ФГБУ «НМИЦ онкологии им. Н.Н. Петрова» Минздрава России, Санкт-Петербург

(3) Радецкая Екатерина Андреевна, radison-kat@mail.ru, «НМИЦ онкологии им. Н.Н. Петрова» Минздрава России, Санкт-Петербург

(4) Туманян Ирина Акоповна, itumanyan@mail.ru, ФГБУ «НМИЦ онкологии им. Н.Н. Петрова» Минздрава России, Санкт-Петербург

(5) Соловьев Иван Викторович, kolonner@yandex.ru, ФГБУ «НМИЦ онкологии им. Н.Н. Петрова» Минздрава России, Санкт-Петербург

(6) Вон Юлия Дюсековна, takeo_yuki@mail.ru, ФГБУ «НМИЦ онкологии им. Н.Н. Петрова» Минздрава России, Санкт-Петербург

(7) Круглов Антон Сергеевич, toni.kruglov.97@mail.ru, ФГБУ «НМИЦ онкологии им. Н.Н. Петрова» Минздрава России, Санкт-Петербург

(8) *Зайцева Мария Анатольевна*, alpha-2@mail.ru, ФГБУ «НМИЦ онкологии им. Н.Н. Петрова» Минздрава России, Санкт-Петербург

(9) *Лянгинен Лидия Васильевна*, pikalova_lidiya@mail.ru, ФГБУ «НМИЦ онкологии им. Н.Н. Петрова» Минздрава России, Санкт-Петербург

(10) *Семенов Александр Леонидович*, genesem7@gmail.com, ФГБУ «НМИЦ онкологии им. Н.Н. Петрова» Минздрава России, Санкт-Петербург

Ключевые слова

йодированный молочный сывороточный белок, канцерогенез, предстательная железа, крыса

Актуальность

Предполагается, что одним из факторов риска развития рака предстательной железы (РП) является доброкачественная гиперплазия предстательной железы (ДГПЖ), однако взаимосвязь двух патологий не изучена [1]. Неясно, есть ли у профилактических препаратов, эффективных в отношении ДГПЖ, ингибирующее влияние на РП. Доказана эффективность йодированного сывороточного молочного белка — биойода на модели индуцированной ДГПЖ у крыс [2].

Цель

В данном исследовании проведена оценка ингибирующего влияния биойода на индуцированный рак предстательной железы у крыс.

Материалы и методы

Исследование проведено на 94 самцах крыс Wistar. 62 животных хирургически кастрировали, 32 составили группу интактного контроля (ИИК). Далее через 22 дня крысам последовательно вводили нагрузочную дозу тестостерона (833 мг/кг), а через 3 дня вводили 50 мг/кг канцерогена — N-нитрозо-N-метилмочевины. Далее еженедельно до конца опыта крысам вводили поддерживающую дозу тестостерона (16,7 мг/кг). Группа 2РП ($n=31$) ежедневно интрагастрально получала носитель (воду), а ЗБЙ — биойод (0,2 мг/кг). На 372-й день эксперимента животных эвтаназировали. На аутопсии изымали предстательную железу (ПЖ), определяли массу органа, фиксировали для гистологической оценки и расчета частоты опухолей. Ввели учет гибели животных для расчета выживаемости.

Результаты

Как и в опыте на модели ДГПЖ, массовый коэффициент ПЖ в группе интактного контроля был значимо ниже, чем у крыс с индуцированной патологией ($2,7\pm 0,1$ vs $11,3\pm 0,9$, $p < 0,0001$, ANOVA). Применение биойода в модели РП значимо снижало этот показатель до $9,3\pm 0,5$ (vs 2РП, $p < 0,01$, ANOVA). Выживаемость в 2РП значимо снижалась в сравнении с ИИК ($p < 0,05$, log rank), а использование биойода способствовало нормализации этого показателя ($p > 0,05$, log rank). В группе ИИК 90,3% животных дожили до 372-го дня опыта, в 2РП — 59,4% ($p < 0,01$, точный критерий Фишера). Значимых различий по данному показателю между интактным контролем и животными, получавшими биойод, не было (70,97%, $p=0,11$, точный критерий Фишера). У интактных животных не было обнаружено опухолей ПЖ. В опытных группах частота возникновения новообразований всех отделов ПЖ суммарно повышалась до 37% в 2РП и 17% в ЗБЙ. В дорсолатеральном отделе предстательной железы новообразования возникали в 30% у крыс группы 2РП, тогда как в группе ЗБЙ наблюдалось значимое подавление канцерогенеза этой локализации до 7% ($p=0,042$, точный критерий Фишера). Злокачественные опухоли ПЖ у животных с индукцией РП преимущественно были аденокарциномами умеренной или высокой степени дифференцировки.

Выводы

На основании полученных результатов установлено, что использование йодированного молочного сывороточного белка тормозило канцерогенез предстательной железы у крыс.

Исследование поддержано грантом РФФИ (№ 20-65-47025).

Список литературы

1. Dai X. et al. Benign prostatic hyperplasia and the risk of prostate cancer and bladder cancer: a meta-analysis of observational studies // *Medicine*. 2016. Т. 95. №. 18.
2. Alexandrov V. A. et al. Therapeutic effect of iodised serum milk protein, lycopene and their combination on benign prostatic hyperplasia induced in rats // *Andrologia*. 2021. Т. 53. № 9. С. e14173.

Анализ мутаций в гене *PIK3CA* при спектре синдромов избыточного роста

Авторы:

(1) *Жарнакова Юлия Сергеевна*, zyulya02@gmail.com, ФГБУ «НМИЦ онкологии им. Н.Н. Петрова» Минздрава России, Санкт-Петербург

(2) *Венина Айгуль Рифовна*, garifullina.aigul@gmail.com, ФГБУ «НМИЦ онкологии им. Н.Н. Петрова» Минздрава России, Санкт-Петербург

(3) *Соколова Татьяна Николаевна*, stretanya@yandex.ru, ФГБУ «НМИЦ онкологии им. Н.Н. Петрова» Минздрава России, Санкт-Петербург

(4) *Мартынов Александр Сергеевич*, aleksandr.s.martianov@gmail.com, ФГБУ «НМИЦ онкологии им. Н.Н. Петрова» Минздрава России, Санкт-Петербург

(5) *Соловьева Татьяна Ильинична*, tatab0x@yandex.ru, ФГБУ «НМИЦ онкологии им. Н.Н. Петрова» Минздрава России, Санкт-Петербург

(6) *Асадулаева Каримат Амирхановна*, k.s.ch.a@mail.ru, ФГБУ «НМИЦ онкологии им. Н.Н. Петрова» Минздрава России, Санкт-Петербург

(7) *Имянитов Евгений Наумович*, evgeny@imyanitov.spb.ru, ФГБУ «НМИЦ онкологии им. Н.Н. Петрова» Минздрава России, Санкт-Петербург

Ключевые слова

PIK3CA, синдром избыточного роста, PROS, ПЦР

Актуальность

Спектр синдромов избыточного роста, связанный с мутациями *PIK3CA* [*PIK3CA* — Related Overgrowth Spectrum (PROS)] — термин, объединяющий редкие заболевания, которые характеризуются пороками развития и чрезмерным разрастанием различных тканей. Причиной этих заболеваний становится соматическая мутация в гене *PIK3CA*, возникшая на этапе эмбриогенеза. Данное повреждение обычно имеет мозаичный характер, что усложняет молекулярную диагностику. Соматические дефекты *PIK3CA* активируют фосфоинозитид-3-киназный путь — один из самых универсальных сигнальных путей, который контролирует апоптоз, рост и пролиферацию клеток. Гиперактивация этого пути может приводить к развитию опухолей, сосудистых аномалий и чрезмерному росту тканей. Детекция мутаций *PIK3CA* приобрела особую значимость после внедрения в практику ингибитора PI3K — алпелисиба. Изначально его применение было одобрено у пациентов с раком молочной железы, имеющих повреждение в гене *PIK3CA*, а в дальнейшем эффективность алпелисиба была продемонстрирована также и для пациентов с PROS.

Цель

Целью настоящего исследования стал анализ частоты мутаций *PIK3CA* у пациентов с подозрением на PROS.

Материалы и методы

В исследование вошли 33 пациента (возрастной диапазон от 2,6 мес до 18 лет; 14 человек мужского и 19 женского пола). Поиск мутаций в 2, 3, 7, 9, 20-м экзонах гена *PIK3CA* выполнялся с использованием комплекса методов: аллель-дискриминантной ПЦР, плавления ПЦР-продукта с высоким разрешением с дальнейшим секвенированием по Сэнгеру, цифровой капельной ПЦР, таргетного секвенирования нового поколения (NGS, next-generation sequencing).

Результаты

Мутации были детектированы в 16/33 (48,5%) случаях. Большинство выявленных повреждений (12/16, 75%) было представлено тремя частыми разновидностями миссенс-замен: p.E542K, p.E545K и p.H1047R. ПЦР-методики позволили обнаружить 13 мутаций, из которых 9 были детектированы только при помощи высокочувствительного метода — цифровой капельной ПЦР. В 20 случаях, негативных по результатам ПЦР-тестирования, был выполнен таргетный NGS-анализ, который идентифицировал еще 3 миссенс-мутации (C378Y, G106V, E109K).

Выводы

Частота мутаций в нашем исследовании (48,5%) оказалась ниже, чем, например, в недавнем анализе когорты из 162 пациентов с PROS (66,7%) при помощи секвенирования нового поколения. На основании этого можно заключить, что обычные ПЦР-методы не являются оптимальными для идентификации мутаций

PIK3CA при PROS. Для этой задачи требуются более чувствительные методики (такие как цифровая капельная ПЦР) или NGS, который охватывает больший спектр повреждений.

Работа поддержана грантом РФФИ № 21-75-30015.

Список литературы

1. Kuentz P. et al. Molecular diagnosis of PIK3CA-related overgrowth spectrum (PROS) in 162 patients and recommendations for genetic testing // Genetics in medicine. 2017. V. 19. №. 9. P. 989-997.
2. Sagoyan G.B., Kletskaya I.S., Imyanitov E.N., Mareeva Yu.M., Zhukov N.V., Khagurov R.A., Suleymanova A.M. A spectrum of overgrowth syndromes associated with the PIK3CA mutation. Literature review // Russian Journal of Pediatric Hematology and Oncology. 2022;9(1):29-44. (In Russ.)

Экспрессия обратной транскриптазы ВИЧ-1 приводит к изменению метаболизма и фенотипических характеристик эпителиальных клеток, инфицированных вирусом папилломы человека типа 16

Авторы:

(1) Житкевич Алла Сергеевна, zhitkevich_as@chumakovs.su, ФГАНУ «Федеральный научный центр исследований и разработки иммунобиологических препаратов им. М.П. Чумакова РАН» (Институт полиомиелита), Москва

(2) Баюрова Екатерина Олеговна, bayurova_eo@chumakovs.su, ФГАНУ «Федеральный научный центр исследований и разработки иммунобиологических препаратов им. М.П. Чумакова РАН» (Институт полиомиелита), ФГБУ «Национальный исследовательский центр эпидемиологии и микробиологии им. почетного академика Н.Ф. Гамалеи» Минздрава России, Москва,

(3) Авдошина Дарья Валерьевна, avdoshina_dv@chumakovs.su, ФГАНУ «Федеральный научный центр исследований и разработки иммунобиологических препаратов им. М.П. Чумакова РАН» (Институт полиомиелита), Москва

(4) Городничева Татьяна Валерьевна, tatiana.gorod@evrogen.ru, ФГБУ «Национальный медико-хирургический центр им. Н.И. Пирогова» Минздрава России, Москва

(5) Иванов Александр Владимирович, aivanov@yandex.ru, ФГБУ «Национальный исследовательский центр эпидемиологии и микробиологии им. почетного академика Н.Ф. Гамалеи» Минздрава России, ФГБУН Институт молекулярной биологии им. В.А. Энгельгардта РАН, Москва

(6) Гордейчук Илья Владимирович, gordeychuk_iv@chumakovs.su, ФГАНУ «Федеральный научный центр исследований и разработки иммунобиологических препаратов им. М.П. Чумакова РАН» (Институт полиомиелита), ФГБУ «Национальный исследовательский центр эпидемиологии и микробиологии им. почетного академика Н.Ф. Гамалеи» Минздрава России, Институт трансляционной медицины и биотехнологии ФГАОУ ВО Первый МГМУ им. И.М. Сеченова Минздрава России (Сеченовский Университет), Москва

(7) Исагуляню Мария Георгиевна, issagouliantis@gmail.com, ФГАНУ «Федеральный научный центр исследований и разработки иммунобиологических препаратов им. М.П. Чумакова РАН» (Институт полиомиелита), ФГБУ «Национальный исследовательский центр эпидемиологии и микробиологии им. почетного академика Н.Ф. Гамалеи» Минздрава России, ФГАОУ ВО «Российский университет дружбы народов», Москва

Ключевые слова

ВИЧ-1, обратная транскриптаза, клетки рака шейки матки, ВПЧ16, аэробный гликолиз

Актуальность

Люди, живущие с вирусом иммунодефицита человека (ВИЧ-1), имеют повышенный риск развития злокачественных новообразований с поражением эпителиальных клеток даже при успешной антиретровирусной терапии. Это предполагает прямое канцерогенное действие белков ВИЧ-1. Показан прямой опухолевый эффект белков gp120, Tat, Rev, Nef и обратной транскриптазы (RT), отчасти связанный с индукцией ими окислительного стресса (ОС). ВИЧ-1 связывают также с коинфекциями онкогенными вирусами, в частности вирусом папилломы человека (ВПЧ). Можно предположить аддитивный эффект, приводящий к повышению агрессивности злокачественных заболеваний.

Цель

Оценить влияние стабильной экспрессии RT на свойства эпителиальных злокачественных клеток человека Ca Ski, инфицированных ВПЧ16.

Материалы и методы

Клетки Ca Ski трансдуцировали лентивирусными частицами, кодирующими RT ВИЧ-1 субтипа А под контролем промотора гена фосфоглицераткиназы (PGK). Продукцию RT оценивали иммуноблоттингом. Продукцию активных форм кислорода (АФК) регистрировали с помощью диацетата 2',7'-дихлордигидрофлуоресцеина и дигидроэтидия. Уровни мРНК генов *RT_A*, *E6/E6**, *E7*, *NRF2*, *NQO1*, *CGCL*, *A-TUBULIN*, *Y-TUBULIN*, *N-CADHERIN* и *VIMENTIN*, *E-CADHERIN*, *TWIST*, *SNAI1*, *SNAI2* и *PGK1* определяли с помощью ПЦР-РВ на приборе RotorGene6000 (Qiagen). Гликолиз и митохондриальное дыхание оценивали по технологии Seahorse. Анализ заживления ран проводили на приборе Cytation 5 (BioTek).

Результаты

В ходе культивирования Ca Ski-RT происходило увеличение уровня синтеза RT, вероятно, за счет усиления активности PGK-промотора. Во всех субклонах Ca Ski-RT была повышена экспрессия E7. На поздних пассажах наблюдали повышение экспрессии мРНК E6 с преобладанием изоформы E6*I, ассоциированной с ОС. Экспрессия RT в Ca Ski не вызывала усиления продукции АФК и снижала уровни экспрессии генов *Nrf2*, *GCLC* и *NQO1*, регулирующих окислительно-восстановительный баланс клетки. В целом лентивирусная трансдукция приводила к снижению показателей миграции и колонигенной активности клеток, восстанавливаемых в субклонах с высокими уровнями мРНК RT. Во всех Ca Ski-RT наблюдали повышенную экспрессию маркеров эпителиально-мезенхимального перехода, в частности N-CADHERIN и VIMENTIN, при этом не снижалась экспрессия E-CADHERIN, характеризующего эпителиальный фенотип. Это свидетельствовало о приобретении субклонами гибридного фенотипа, имеющего решающее значение для прогрессирования злокачественного новообразования. Продукция RT снижала митохондриальное дыхание и усиливала аэробный гликолиз. Это согласовывалось со снижением экспрессии Y-TUBULIN и повышением экспрессии A-TUBULIN.

Выводы

Экспрессия RT ВИЧ-1 изменяет метаболические и миграционные характеристики злокачественных клеток, что может объяснить вызываемое ВИЧ-1 усиление ВПЧ-ассоциированного онкогенеза.

Список литературы

1. Petkov, S., Podschwadt, P., Valuev-Elliston, V. et al. HIV-1 Reverse Transcriptase Promotes Tumor Growth and Metastasis Formation via ROS-Dependent Upregulation of Twist. *Oxidative Medicine and Cellular Longevity* 2019, 2019, 1–28. DOI: 10.1155/2019/6016278.
2. Isagulants, M., Bayurova, E., Avdoshina, D., Kondrashova, A., Chiodi, F., Palefsky, J. Oncogenic Effects of HIV-1 Proteins, Mechanisms Behind // *Cancers* 2021, 13, 305. DOI: 10.3390/cancers13020305.

Разработка эффективного скринингового метода обнаружения ROS1-RET-перестроек: анализ экспрессии «точек разрывов»

Авторы:

(1) Преображенская Елена Васильевна, chekmarevaev@mail.ru, ФГБУ «НМИЦ онкологии им. Н.Н. Петрова» Минздрава России, Санкт-Петербург

(2) Загребин Фёдор Альбертович, zagrebinf@gmail.com, ФГБУ «НМИЦ онкологии им. Н.Н. Петрова» Минздрава России, Санкт-Петербург

(3) Митюшкина Наталья Владимировна, nmmmail@inbox.ru, ФГБУ «НМИЦ онкологии им. Н.Н. Петрова» Минздрава России, Санкт-Петербург

(4) Романько Александр Андреевич, romanko.aleksandr.a@gmail.com, ФГБУ «НМИЦ онкологии им. Н.Н. Петрова» Минздрава России, Санкт-Петербург

(5) Анускина Александра Алексеевна, asokolova98@gmail.com, ФГБУ «НМИЦ онкологии им. Н.Н. Петрова» Минздрава России, Санкт-Петербург

(6) Мулкиджан Римма Сергеевна, mulkidzhan3@gmail.com, ФГБУ «НМИЦ онкологии им. Н.Н. Петрова» Минздрава России, Санкт-Петербург

(7) Сaitова Евгения Станиславовна, zhenya.saitowa2017@yandex.ru, ФГБУ «НМИЦ онкологии им. Н.Н. Петрова» Минздрава России, Санкт-Петербург

(8) Имянитов Евгений Наумович, evgeny@imyanyitov.spb.ru, ФГБУ «НМИЦ онкологии им. Н.Н. Петрова» Минздрава России, Санкт-Петербург

Ключевые слова

ROS1, RET, транслокации, рак легкого

Актуальность

Наиболее сложный аспект молекулярной диагностики рака легкого (РЛ) — анализ транслокаций, ассоциированных с ответом на ингибиторы тирозинкиназ. ПЦР-диагностику транслокаций затрудняет исключительное разнообразие 5'-партнеров изучаемых киназ. Иногда высокая экспрессия возникающих таким образом химерных генов обеспечивается влиянием активного промотора 5'-партнера перестройки. Тест на несбалансированную экспрессию ALK успешно применяется несколькими научными группами для генотипирования транслокаций ALK. Для генов *ROS1*, *RET*, кратность увеличения экспрессии несколько меньше, однако 5'-концевые фрагменты химерных белков позволяют им осуществить аутодимеризацию без участия лигандов, обеспечивая конститутивную онкогенную активность. Но анализ несбалансированной экспрессии 5'/3'-концов генов *RET* и *ROS1* неэффективен для поиска транслокаций в 30 и 80% случаев соответственно.

Цель

Совершенствование способа «универсальной» ПЦР-диагностики транслокаций *ROS1*, *RET*.

Материалы и методы

Разработан тест на основе альтернативного подхода, сфокусированного на выявлении снижения экспрессии так называемых точек разрывов — стыков экзонов гена, которые могут участвовать в образовании химерных транскриптов. В случае наличия транслокации уровень экспрессии стыка экзонов в месте разрыва кратно снижается по сравнению с экспрессией участков гена, расположенных до и после. Анализ проводится методом мультиплексной количественной ПЦР с TaqMan-зондами. Для исследования транслокаций в гене *RET* в тест были включены фрагменты кДНК стыков экзонов 7–8 и 15–16 — соответствующие 5'- и 3'-концам гена, и экзонов 10–11 и 11–12, соответствующих наиболее частым точкам разрывов при перестройках. Для анализа гена *ROS1* мы мультиплексировали реакции, представляющие экспрессию экзонов 17–18 и 38–39 в качестве референсных, и стыки экзонов 31–32, 33–34 и 34–35, участвующие в транслокациях.

Результаты

Для предложенного нами подхода чувствительности обычных ПЦР-амплификаторов с детекцией флюоресценции оказалось недостаточно для измерения изучаемых количественных изменений, поэтому тест адаптирован для мультиканальной цифровой ПЦР на приборе QIAcuity One 5plex (QiaGen). Разработанная методика была апробирована на коллекциях *RET*- и *ROS1*-позитивных РЛ. Применение данного подхода позволило выявить 83/90 *ROS1*-перестроек и 36/38 *RET*-транслокаций. Процент ложноположительных результатов в когорте образцов без транслокаций был довольно высок, но разница распределения сниженной экспрессии между когортами для каждой «точки разрыва» была достоверной. Чувствительность предложенного метода составила 92% для гена *ROS1*, 95% для гена *RET*.

Выводы

Использование анализа экспрессии «точек разрывов» может стать высокоэффективным и быстрым скрининговым тестом определения чувствительности опухолей к таргетной терапии.

Исследование проводилось при поддержке гранта РФФИ № 17-75-30027.

Список литературы

1. Mitiushkina NV, Romanko AA, Preobrazhenskaya EV et al. Comprehensive evaluation of the test for 5'-/3'-end mRNA unbalanced expression as a screening tool for ALK and ROS1 fusions in lung cancer // *Cancer Med.* 2022;11:3226-3237. DOI: 10.1002/cam4.4686.
2. Тюрин В.И., Алексахина С.Н., Анускина А.А., и др. Использование комбинированного ПЦР-подхода для выявления транслокаций генов ALK, ROS1, RET в опухолях лёгкого // *Вопросы онкологии*, 2022, Т. 68, № 5, С. 605-613.

Изменение генетического ландшафта опухоли молочной железы под действием антрациклин-содержащих схем неoadъювантной химиотерапии

Авторы:

(1) *Ибрагимова Марина Константиновна*, imk1805@yandex.ru, ФГБНУ «Томский национальный исследовательский медицинский центр РАН», Томск

(2) *Кравцова Екатерина Андреевна*, zdereva.e@gmail.com, НИИ онкологии — филиал ФГБНУ «Томский национальный исследовательский медицинский центр РАН», Томск

(3) *Цыганов Матвей Михайлович*, tsyganovmm@yandex.ru, НИИ онкологии — филиал ФГБНУ «Томский национальный исследовательский медицинский центр РАН», Томск

(4) *Литвяков Николай Васильевич*, nvlitv72@yandex.ru, НИИ онкологии — филиал ФГБНУ «Томский национальный исследовательский медицинский центр РАН», Томск

Ключевые слова

рак молочной железы, CNA-генетический ландшафт, неоадьювантная химиотерапия, прогноз

Актуальность

На сегодняшний день одними из наиболее эффективных и часто используемых цитостатиков для лечения рака молочной железы (РМЖ) в неоадьювантном режиме (неоадьювантная химиотерапия, НХТ) являются антрациклин-содержащие препараты. Для пациентов с HER2-отрицательным местно-рецидивирующим или метастатическим РМЖ схемы, содержащие антрациклин или таксан, считаются традиционным системным лечением в качестве химиотерапии первой линии [1, 2].

Цель

Изучение изменения CNA-генетического ландшафта опухоли молочной железы люминального В HER2-негативного подтипа при применении антрациклин-содержащих схем НХТ в зависимости от ответа на предоперационную химиотерапию и статуса гематогенного метастазирования.

Материалы и методы

В исследование включено 35 больных люминальным В HER2-негативным РМЖ IIА–IIIВ стадии. Все пациенты получали 4–8 курсов НХТ по схемам FAC/AC, CAX. Для анализа aberrаций числа копий (CNA) проводили микроматричный анализ на ДНК-чипах CytoScan™ HD Array (Affymetrix, USA). Статистическая обработка данных проводилась с использованием Statistica 8.0 (StatSoft Inc., USA).

Результаты

Проведен анализ распределения частот CNA в зависимости от ответа на НХТ. В исследуемой группе у 23 (65,7%) пациенток зарегистрирована частичная или полная регрессия опухоли, у 12 больных — стабилизация или прогрессирование опухолевого процесса. В результате сравнения частот встречаемости CNA в группах до лечения показано, что наличие объективного ответа на НХТ наблюдалось при большем количестве делеций в регионах 11q22.3 и 11q23.1 (частота делеций 78,3%/15,0%) ($p=0,00238$). Потенциально данные локусы могут выступать в качестве предиктивного маркера объективного ответа при применении в режиме предоперационной химиотерапии антрациклин-содержащих схем лечения. Далее был проведен анализ распределения частот CNA в группах пациенток до и после лечения в зависимости от наличия гематогенного метастазирования. В исследуемой группе у 13 (37,1%) пациенток зарегистрировано возникновение гематогенного метастазирования (среднее время $45,7 \pm 0,4$ мес (min-max: 4-130)). В результате сравнения частот встречаемости CNA после лечения показано, что возникновение гематогенного метастазирования наблюдалось при большем количестве амплификаций в 9p22.2 регионе (0% до лечения/38,5% после НХТ) ($p=0,00229$) и большем количестве делеций в регионе 9p21.3 (0% до лечения/23,1% после НХТ) ($p=0,053$). Потенциально данные локусы могут выступать в качестве прогностического маркера возникновения гематогенного метастазирования при назначении антрациклин-содержащих схем НХТ.

Выводы

Выявлены предиктивные маркеры объективного ответа и прогностические маркеры возникновения гематогенного метастазирования у больных люминальным В HER2-негативным РМЖ при применении антрациклин-содержащих схем в режиме НХТ.

Список литературы

1. Cardoso F, Senkus E, Costa A, et al. 4th ESO-ESMO International Consensus Guidelines for Advanced Breast Cancer (ABC 4) dagger // Ann Oncol. 2018;29:1634-57. <https://doi.org/10.1093/annonc/mdy192>
2. Teci Vuger A, Tiscoski K, Apolinario T, et al. Anthracyclines in the treatment of early breast cancer friend or foe?// The Breast 2022; 65, 67-76. <https://doi.org/10.1016/j.breast.2022.06.007>

Исследование перестроек генов *NTRK* в опухолях разных локализаций

Авторы:

(1) Романько Александр Андреевич, Romanko.aleksandr.a@gmail.com, ФГБУ «НМИЦ онкологии им. Н.Н. Петрова» Минздрава России, Санкт-Петербург

(2) Мулкиджан Римма Сергеевна, mulkidzhan17@gmail.com, ФГБУ «НМИЦ онкологии им. Н.Н. Петрова» Минздрава России, Санкт-Петербург

(3) Саитова Евгения Станиславовна, zhenya.saitowa2017@yandex.ru, ФГБУ «НМИЦ онкологии им. Н.Н. Петрова» Минздрава России, Санкт-Петербург

(4) Преображенская Елена Васильевна, chekmarevasv@mail.ru, ФГБУ «НМИЦ онкологии им. Н.Н. Петрова» Минздрава России, Санкт-Петербург

(5) Алексахина Светлана Николаевна, abyshevasv@gmail.com, ФГБУ «НМИЦ онкологии им. Н.Н. Петрова» Минздрава России, Санкт-Петербург

(6) Шестакова Анна Дмитриевна, anna.message19@gmail.com, ФГБУ «НМИЦ онкологии им. Н.Н. Петрова» Минздрава России, Санкт-Петербург

(7) Имянитов Евгений Наумович, evgeny@imyanyitov.spb.ru, ФГБУ «НМИЦ онкологии им. Н.Н. Петрова» Минздрава России, Санкт-Петербург

(8) Левченко Евгений Владимирович, onco.lev@gmail.com, ФГБУ «НМИЦ онкологии им. Н.Н. Петрова» Минздрава России, Санкт-Петербург

Ключевые слова

транслокация, *NTRK1*, *NTRK2*, *NTRK3*, несбалансированная экспрессия

Актуальность

Гены нейротрофических рецепторных тирозинкиназ (*NTRK1-3*) могут активироваться посредством перестроек и играют ведущую роль в патогенезе некоторых опухолей человека. Два препарата, энтрактиниб и ларотректиниб, недавно были одобрены для лечения *NTRK*-ассоциированных опухолей любых локализаций, поэтому обнаружение транслокаций с участием *NTRK* имеет большое клиническое значение. Диагностику транслокаций *NTRK* затрудняет наличие множества возможных генов-партнеров и точек разрывов.

Цель

Оценить эффективность оценки несбалансированной экспрессии 5'/3'-концов *NTRK* с последующей вариант-специфичной ПЦР для обнаружения *NTRK*-перестроек.

Материалы и методы

В исследование было включено 6436 образцов немелкоклеточного рака легкого (НМРЛ) и 988 новообразований других локализаций, в том числе 137 детских опухолей. РНК, выделенная из архивного опухолевого материала, анализировалась при помощи ПЦР-теста на несбалансированную экспрессию 5'/3'-концов генов *NTRK1-3* с последующими вариант-специфическими реакциями для поиска 42 описанных вариантов перестроек (TRM3ex7-10/*NTRK1*ex9,10,12; BCANex12/*NTRK1*ex10; LMNAex3,4,8,10,11/*NTRK1*ex10-12; IRF2B-P2ex1/*NTRK1*ex8,10; BCReX1/*NTRK2*ex17 SQSTM1ex5-6/*NTRK2*ex16; ETV6ex4-6/*NTRK3*ex13-15; EML4ex2/*NTRK3*ex13,14).

Результаты

Исследование НМРЛ выявило 11/6436 (0,2%) случаев несбалансированной экспрессии 5'/3'-концов *NTRK*. В 137 детских опухолях и 851 новообразованиях других локализаций несбалансированную экспрессию выявили у 12 (8,8%) и 18/851 (2,1%) пациента соответственно. Вариант-специфическая ПЦР позволила обнаружить транслокации в 20 из этого 41 (48,8%) случая. Из оставшегося 21 образца 13 были подвергнуты таргетному секвенированию нового поколения, которое подтвердило наличие перестройки *NTRK* в 9 случаях. Суммарно перестройки *NTRK* были обнаружены в 7/6436 (0,1%) НМРЛ, 11/137 (8,0%) детских опухолей и в 13/851 (0,2%) опухоли других локализаций у взрослых. Наиболее высокой частота перестроек *NTRK* оказалась при колоректальных карциномах с MSI (6/48, 12,5%), саркомах (97/143, 4,9%) и карциномах слюнных желез (5/93, 5,4%). Самая высокая частота транслокаций *NTRK* была зарегистрирована в когорте детских сарком (7/39, 17,8%). Случаи перестройки *NTRK* также наблюдались при глиомах, карциномах щитовидной железы, воспалительных миофибробластических опухолях и мезобластных нефромах.

Выводы

Тест на несбалансированную экспрессию 5'/3'-концов *NTRK* является многообещающим инструментом скрининга транслокаций с участием этих генов. Наибольшая частота перестроек *NTRK* характерна для некоторых опухолей детского возраста, сарком и рака толстой кишки с микросателлитной нестабильностью.

Исследование выполнено при поддержке гранта РФФ № 17-75-30027.

Список литературы: -

Вовлеченность белков межклеточной адгезии в эпителиально-мезенхимальный переход

Авторы:

(1) Ильницкая Алла Станиславовна, alla.ilnitskaya@inbox.ru, ФГБУ «НМИЦ онкологии им. Н.Н. Блохина» Минздрава России, Москва

(2) Рубцова Светлана Николаевна, gaart2@gmail.com, ФГБУ «НМИЦ онкологии им. Н.Н. Блохина» Минздрава России, Москва

(3) Литовка Никита Игоревич, foxcovert9@gmail.com, ФГБУ «НМИЦ онкологии им. Н.Н. Блохина» Минздрава России, Москва

(4) Житняк Ирина Юрьевна, irazhitnyak@gmail.com, ФГБУ «НМИЦ онкологии им. Н.Н. Блохина» Минздрава России, Москва

(5) Глушанкова Наталия Александровна, natglu@hotmail.com, ФГБУ «НМИЦ онкологии им. Н.Н. Блохина» Минздрава России, Москва

Ключевые слова

эпителиально-мезенхимальный переход, α -катенин, β -катенин, миграционная активность

Актуальность

Эпителиально-мезенхимальный переход (ЭМП) — программа, лежащая в основе инвазии и метастазирования раковых клеток. В ходе ЭМП разрушение структур стабильной межклеточной адгезии сопровождается появлением у клеток переднезадней поляризации и способности к миграции.

Цель

Целью работы была проверка гипотезы о возможном участии белков межклеточной адгезии, высвобождающихся из разрушающихся в ходе ЭМП межклеточных адгезионных контактов (АК), в появлении у опухолевых клеток миграционной активности.

Материалы и методы

Для изучения ЭМП были использованы линия эпителиоцитов печени крысы IAR-20, линия трансформированных клеток печени крысы IAR-6-1 с гибридным эпителиально-мезенхимальным фенотипом (сохранивших АК, образованные E-кадхерином), полученная нами линия клеток 6-1-dNE, стабильно экспрессирующих конструкцию E-кадгерина с доминантно-негативной мутацией W156A, блокирующей образование АК, и линия клеток рака молочной железы MCF-7 tet-off SNAI, вступающих в ЭМП при активации Snail.

Результаты

С использованием конфокальной микроскопии в клетках IAR-20 и MCF-7 tet-off SNAI, проходящих ЭМП, и в клетках 6-1-dNE, более активно мигрирующих по субстрату, нежели клетки IAR-6-1, выявлена аккумуляция белка межклеточной адгезии α -катенина и актин-связывающего белка α -актинина в узкой зоне полимеризации актина на ведущем крае. Также обнаружена аккумуляция β -катенина во вновь образованных фокальных адгезиях, с помощью которых клетки прикрепляют ламеллиподии ведущего края к подлежащему субстрату. С использованием РНК-интерференции было показано, что уменьшение содержания α -катенина в клетках снижает скорость миграции, пройденный путь и дистанцию клеток 6-1-dNE более чем в 2 раза и статистически значительно уменьшает эти показатели для клеток IAR-6-1 и клеток IAR-20, вступивших в ЭМП в присутствии EGF. Супрессия α -катенина вызывала радикальное изменение морфологии клеток: клетки со сниженным содержанием α -катенина имели дискоидную форму и были хорошо распластаны на субстрате, что характерно для малоподвижных клеток.

Выводы

Белки межклеточной адгезии α -катенин и β -катенин, помимо участия в формировании АК, могут также способствовать миграционной активности клеток, что особенно значимо на ранних этапах ЭМП.

Работа поддержана грантом РФФИ № 22-15-00347.

Список литературы

1. Dongre, A., Weinberg, R.A. New insights into the mechanisms of epithelial-mesenchymal transition and implications for cancer. *Nat Rev Mol Cell Biol.* 2019, 20, 69–84. DOI: 10.1038/s41580-018-0080-4.
2. S.N. Rubtsova, I.Y. Zhitnyak, N.A. Gloushankova. Dual role of E-cadherin in cancer cells. *Tissue Barriers.* 2022, 10:4, 2005420. DOI: 10.1080/21688370.2021.2005420.

Оценка количества содержащих актин-связывающие белки опухолевых клеток первичной опухоли и циркулирующих в системном кровотоке у больных плоскоклеточным раком головы и шеи

Авторы:

(1) *Какурина Гелена Валерьевна*, kakurinagv@oncology.tomsk.ru, НИИ онкологии «ФГБНУ «Томский национальный исследовательский медицинский центр РАН», ФГБОУ ВО «Сибирский государственный медицинский университет» Минздрава России, Томск

(2) *Серёда Елена Евгеньевна*, SchaschovaEE@oncology.tomsk.ru, НИИ онкологии ФГБНУ «Томский национальный исследовательский медицинский центр РАН», ФГБОУ ВО «Сибирский государственный медицинский университет» Минздрава России, Томск

(3) *Черемисина Ольга Владимировна*, CheremisinaOV@oncology.tomsk.ru, НИИ онкологии ФГБНУ «Томский национальный исследовательский медицинский центр РАН», Томск

(4) *Кондакова Ирина Викторовна*, kondakova@oncology.tomsk.ru, НИИ онкологии ФГБНУ «Томский национальный исследовательский медицинский центр РАН», Томск

(5) *Чойнзонов Евгений Лхамцыренович*, info@tnimc.ru, НИИ онкологии ФГБНУ «Томский национальный исследовательский медицинский центр РАН», Томск

(6) *Стахеева Марина Николаевна*, info@tnimc.ru, НИИ онкологии ФГБНУ «Томский национальный исследовательский медицинский центр РАН», Томск

Ключевые слова

циркулирующие опухолевые клетки, плоскоклеточный рак головы и шеи, актин-связывающие белки

Актуальность

Недостаточная эффективность существующих методов мониторинга плоскоклеточного рака головы и шеи (ПРГШ) негативно отражается на исходах заболевания [1]. Определение актин-связывающих белков (АСБ), участвующих в развитии более агрессивного типа опухоли, может стать дополнительным критерием прогноза ПРГШ [1, 2]. Детальное изучение АСБ — содержащих опухолевых клеток из первичной опухоли (ОК) и в циркуляции (ЦОК), позволит определить диагностическую ценность этих маркеров.

Цель

Анализ количества ЦОК и ОК, содержащих кофилин (CFL1), профилин (PFN1), эзрин (EZR), фасцин (FSCN1) и аденилил-циклаза ассоциированный протеин 1 (CAP1), с целью оценки возможности их использования в качестве маркеров метастазирования.

Материалы и методы

Анализ относительного количества АСБ-содержащих ЦОК (CD45-CD326+) проводился методом проточной цитофлуориметрии (цитофлуориметр BDFACS Canto II). Относительное количество ОК, содержащих АСБ, определяли методом TSA-модифицированного иммунофлуоресцентного окрашивания. Также определяли уровень мРНК АСБ в парной ткани у больных ПРГШ ($N=38$, T2-4N0-1M0).

Результаты

Выявлено, что относительное количество ОК и ЦОК, содержащих АСБ, у больных ПРГШ различно. Популяция ЦОК в основном представлена CAP1+, FSCN1+ и EZR+ субпопуляциями, 91,7% (88,6;100), 81,5%

(31,3;79,1) и 55,9% (42;82,4) соответственно. Популяция ОК в основном представлена субпопуляциями CFL1+, PFN1 и CAP1, 22,3% (13,2;48,7), 45,5% (15,5;67,3) и 35,9% (15,8; 78,4) соответственно. Уровень мРНК АСБ в опухолевой ткани в целом отражал показатели ОК, содержащих эти белки. Наличие лимфогенных метастазов отражалось на количестве ОК и ЦОК, содержащих АСБ, и экспрессии генов, кодирующих эти белки. Достоверная разница отмечена для PFN1+CD326+ ЦОК. В частности, у больных ПРГШ без лимфогенных метастазов эта популяции не определялась.

Выводы

Впервые получены данные о содержании функционально различных АСБ в опухолевых клетках из первичной опухоли и попавших в кровоток у больных ПРГШ. Выявленные характеристики этих клеток с помощью АСБ могут отражать специфичность развития плоскоклеточного рака данной локализации и, возможно, могут быть связаны с эволюцией опухолевой клетки в целом [3]. Возможность использования PFN1+CD326+ ЦОК для оценки риска развития метастазов у больных ПРГШ требует дальнейшего исследования.

Список литературы

1. Kakurina GV, Cheremisina OV, Sereda EE, et al. Serum levels of cytoskeleton remodeling proteins and their mRNA expression in tumor tissue of metastatic laryngeal and hypopharyngeal cancers // Mol Biol Rep, 2021, 48(6):5135-5142.
2. Rubtsova SN, Zhitnyak IY, Gloushankova NA. Phenotypic Plasticity of Cancer Cells Based on Remodeling of the Actin Cytoskeleton and Adhesive Structures[J] // Int J Mol Sci, 2021, 22(4):1821.
3. Horimoto Y, Tokuda E, Murakami F, et al. Analysis of circulating tumour cell and the epithelial mesenchymal transition (EMT) status during eribulin-based treatment in 22 patients with metastatic breast cancer: a pilot study // J Transl Med, 2018, 16:287.

Особенности микробиома рака слизистой оболочки полости рта у молодых пациентов

Авторы:

(1) Колегова Елена Сергеевна, elenakolegowa@mail.ru, НИИ онкологии ФГБНУ «Томский национальный исследовательский медицинский центр РАН», Томск

(2) Кононова Людмила Александровна, kononovaludmila2306@gmail.com, ФГБОУ ВО «Сибирский государственный медицинский университет» Минздрава России, Томск

(3) Федорова Ирина Казановна, irina_fedorova96@mail.ru, НИИ онкологии ФГБНУ «Томский национальный исследовательский медицинский центр РАН», Томск

(4) Кульбакин Денис Евгеньевич, kulbakin_d@mail.ru, НИИ онкологии ФГБНУ «Томский национальный исследовательский медицинский центр РАН», Томск

(5) Жалсанова Ирина Жаргаловна, ir.zhalsanova@gmail.com, НИИ медицинской генетики «Томский национальный исследовательский медицинский центр РАН», Томск

(6) Сивцев Алексей Алексеевич, sivtsev.alexey@medgenetics.ru, НИИ медицинской генетики «Томский национальный исследовательский медицинский центр РАН», Томск

(7) Скрыбин Николай Алексеевич, nikolay.skryabin@medgenetics.ru, НИИ медицинской генетики «Томский национальный исследовательский медицинский центр РАН», Томск

(8) Денисов Евгений Владимирович, d_evgeniy@oncology.tomsk.ru, НИИ онкологии ФГБНУ «Томский национальный исследовательский медицинский центр РАН», Томск

Ключевые слова

микробиом, рак полости рта, молодой возраст

Актуальность

К факторам риска рака слизистой оболочки полости рта (РПР) относятся употребление табака, алкоголя и пожилой возраст [1]. Однако около 15% всех случаев РПР не связаны ни с одним из известных факторов риска [2], при этом среди молодых пациентов с РПР выше доля некурящих и не употребляющих алкоголь [3]. Это привело к предположениям о других возможных сопутствующих факторах риска, включая изменения микробиома полости рта. Подтверждена связь плохой гигиены полости рта, потеря зубов и заболеваний пародонта с РПР [4, 5]. Как следствие, бактерии могут играть роль в развитии РПР в общем и в молодом возрасте в частности. При этом РПР у молодых пациентов является более агрессивным и чаще рецидивирующим вариантом по сравнению с РПР у возрастных больных.

Цель

Изучить особенности микробиомного сообщества РПП у пациентов молодого возраста (≤ 45 лет) в сравнении с больными старше 45 лет.

Материалы и методы

Сформированы две группы больных РПП (T2-3N0-2M0) в возрасте до ($n=24$) и старше ($n=12$) 45 лет, не получавших неoadъювантную химиотерапию. Материалом для исследования послужила опухолевая ткань. ДНК была выделена с помощью набора DNeasy Blood & Tissue Kit (Qiagen, США). Далее была проведена амплификация 16S рДНК с использованием пары праймеров 341F и 805R к гипервариабельной области V3–V4 и массовое параллельное секвенирование образцов. Секвенирование проводилось на приборе Miseq (Illumina, США) с использованием набора Miseq V3 Reagents (600 cycles). Контроль качества прочтений проводили с использованием FastQC и multiQC, оценка микробных сообществ проведена с использованием программы kraken2 и баз данных как по 16S субъединице, так и по полным последовательностям генома. Статистическая обработка результатов была выполнена с использованием программы Statistica 10.

Результаты

Был проанализирован профиль микробиомного сообщества РПП у пациентов моложе и старше 45 лет. Количество сиквенсов бактерий рода *Anoxybacillus* и *Granulicatella* в 2,7 и 4,2 раза соответственно выше у молодых пациентов в ткани РПП по сравнению с пациентами старше 45 лет. У возрастных пациентов статистически значимо выше представлены бактерии рода *Fusobacterium*, *Helcococcus*, *Klebsiella*, *Parvimonas*, *Planomicrobium* по сравнению с молодыми больными. Вид *Streptococcus infantis* встречался только у молодых пациентов с РПП в 46% случаев.

Выводы

Результаты работы демонстрируют специфический профиль микробиомного сообщества РПП у пациентов моложе 45 лет. Полученные данные могут послужить основой для понимания патогенеза РПП у молодых пациентов и разработки новых методов диагностики и лечения данного заболевания.

Работа выполнена при финансовой поддержке гранта Президента РФ № МК-1940.2022.3 и при использовании оборудования Центра коллективного пользования «Медицинская геномика» Томского НИМЦ.

Список литературы

1. Scully C., Bagan J. V. Oral squamous cell carcinoma: overview of current understanding of aetiopathogenesis and clinical implications //Oral diseases. 2009. Т. 15. №. 6. С. 388-399.
2. Chocolatewala N., Chaturvedi P., Desale R. The role of bacteria in oral cancer //Indian journal of medical and paediatric oncology. 2010. Т. 31. № 04. С. 126-131.
3. Toporcov T. N. et al. Risk factors for head and neck cancer in young adults: a pooled analysis in the INHANCE consortium //International journal of epidemiology. 2015. Т. 44. №. 1. С. 169-185.
4. Yao Q. W. et al. Association of periodontal disease with oral cancer: a meta-analysis //Tumor Biology. — 2014. Т. 35. С. 7073-7077.
5. Mathur R. et al. Role of poor oral hygiene in causation of oral cancer—a review of literature //Indian journal of surgical oncology. 2019. Т. 10. С. 184-195.

Распространенность герминативного варианта rs56391007 в гене MET среди пациентов с гепатоцеллюлярной карциномой и его функциональная значимость

Авторы:

(1) Кривцова Ольга Михайловна, o.krivtsova@ronc.ru, ФГБУ «НМИЦ онкологии им. Н.Н. Блохина» Минздрава России, Москва

(2) Озерова Дарья Дмитриевна, dishaumalin@yandex.ru, ФГБУ «НМИЦ онкологии им. Н.Н. Блохина» Минздрава России, Москва

(3) Кустова Инна Феликсовна, innaku74@gmail.com, ФГБУ «НМИЦ онкологии им. Н.Н. Блохина» Минздрава России, Москва

(4) Шавочкина Дарья Андреевна, darya.shavochkina@gmail.com, ФГБУ «НМИЦ онкологии им. Н.Н. Блохина» Минздрава России, ФГБОУ ВО «Московский государственный университет им. М.Ю. Ломоносова», Москва

(5) Кудашкин Николай Евгеньевич, dr.kudashkin@mail.ru, ФГБУ «НМИЦ онкологии им. Н.Н. Блохина» Минздрава России, Москва

(6) Патютко Юрий Иванович, patyutkoy@gmail.com, ФГБУ «НМИЦ онкологии им. Н.Н. Блохина» Минздрава России, Москва

(7) Лазаревич Наталия Леонидовна, lazarevich.nl@gmail.com, ФГБУ «НМИЦ онкологии им. Н.Н. Блохина» Минздрава России, ФГБОУ ВО «Московский государственный университет им. М.Ю. Ломоносова», Москва

Ключевые слова

Гепатоцеллюлярная карцинома, герминативные варианты, ген *MET*

Актуальность

Потенциально патогенный герминативный вариант rs56391007 в гене *MET* (p.T1010I) был выявлен нами при анализе транскриптомных данных 45 пар образцов тканей пациентов с гепатоцеллюлярной карциномой (ГЦК). Ранее описано повышение способности клеток MCF-10A, экспрессирующих MET-T1010I, к миграции, инвазии и колониеобразованию [1]. Данных о частоте встречаемости rs56391007 среди пациентов с ГЦК и о его биологической роли при ГЦК в настоящее время нет.

Цель

Определить частоту варианта rs56391007 среди пациентов с ГЦК, оценить его влияние на активацию опухоль-ассоциированных сигнальных путей и злокачественный потенциал культур гепатомы человека HepG2 и Huh7.

Материалы и методы

Генотипирование образцов ДНК, выделенных из крови или нормальной ткани печени пациентов с ГК ($N=307$), и крови здоровых доноров ($N=138$) проводили методом qPCR с зондами TaqMan. Клетки HepG2 и Huh7 трансдуцировали лентивирусными векторами, экспрессирующими MET-wt, MET-T1010I или контрольный вектор. Библиотеки кДНК для транскриптомного секвенирования готовили с набором TruSight RNA Pan-Cancer panel (Illumina). Для исследования злокачественного потенциала клеток оценивали кинетику пролиферации клеток с использованием набора CyQuant (Invitrogen), миграцию клеток в камерах Бойдена, их способность к образованию колоний, к инвазии при культивировании в Матригеле, а также проводили МТТ-тесты с ингибиторами MET, в том числе одобренным для лечения ГЦК мультикиназным ингибитором кабозантинибом.

Результаты

По данным базы ExAC частота аллеля rs56391007 в европейской популяции составляет 1,2%. В исследованной выборке ГЦК вариант выявлен в 18 (5,86%) случаях, в 1 случае — в гомозиготном состоянии. Среди здоровых доноров rs56391007 обнаружен не был [относительный риск 1,39 (95% ДИ: 1,30–1,47)]. Транскриптомный анализ линий HepG2-MET-wt и HepG2-MET-T1010I указывает на активацию миграции клеток и снижение уровня экспрессии генов, обеспечивающих работу чек-поинтов клеточного цикла и гомологичной рекомбинации ДНК по сравнению с контролем (FDR <5%). Экспрессия MET-T1010I статистически значимо повышает миграционную способность клеток HepG2 и Huh7 по сравнению с контролем (в 2,0 и 1,7 раза соответственно), с клетками, экспрессирующими MET-wt. Способность к инвазии в Huh7-MET-T1010I в 1,8 раза выше, чем в интактных Huh7 ($p < 0,05$). В клоногенном тесте клетки HepG2-MET-T1010I демонстрируют повышенную способность к образованию колоний по сравнению с контрольными культурами и HepG2-MET-wt, Huh7-MET-T1010I — только по сравнению с контролем ($p < 0,05$). По результатам МТТ-теста устойчивости клеток HepG2 и Huh7 с экспрессией MET-T1010I к кабозантинибу, а также капматинибу и тивантинибу не выявлено.

Выводы

Герминативный вариант rs56391007 ассоциирован с повышенным риском развития ГЦК в российской популяции и приводит к повышению злокачественного потенциала клеток HepG2 и Huh7 *in vitro*.

Использованная литература

1. Liu et al. Functional consequence of the MET-T1010I polymorphism in breast cancer. *Oncotarget*, 2015; 6(5), 2604.

Связь экспрессии галектинов-1,3 с продукцией ростовых факторов VEGF и EGF у больных колоректальным раком в зависимости от клинико-морфологических характеристик опухоли

Авторы:

(1) Курносенко Анна Васильевна, a.v.kurnosenko@tomonco.ru, ОГАУЗ «Томский областной онкологический диспансер», Томск

(2) Рейнгардт Глеб Вадимович, glebreynhardt@gmail.com, ОГАУЗ «Томский областной онкологический диспансер», Томск

(3) Васильева Ольга Александровна, vasiljeva-24@yandex.ru, ФГБОУ ВО «Сибирский государственный медицинский университет» Минздрава России, Томск

(4) Колобовникова Юлия Владимировна, kolobovnikova.julia@mail.ru, ФГБОУ ВО «Сибирский государственный медицинский университет» Минздрава России, Томск

(5) Уразова Ольга Ивановна, urazova.oi@ssmu.ru, ФГБОУ ВО «Сибирский государственный медицинский университет» Минздрава России, Томск

Ключевые слова

колоректальный рак, галектины, ростовые факторы

Актуальность

Несмотря на наличие современных методов исследования и лечения, колоректальный рак (КРР) занимает 3-е место в структуре онкозаболеваемости, имеет высокие показатели поздней диагностики и инвалидизации больных. Ключевое значение в патогенезе этого заболевания отводится ростовым факторам: эпидермальному (epidermal growth factor, EGF) и сосудистому эндотелиальному (vascular endothelial growth factor, VEGF), которые участвуют в активации пролиферации опухолевых клеток и способствуют инвазивному росту опухоли. По данным литературы, в патогенезе КРР с агрессивным течением и быстрым метастазированием изменение экспрессии ростовых факторов может быть обусловлено действием галектинов.

Цель

Установить взаимосвязь между продукцией галектинов-1 и -3 и содержанием факторов EGF и VEGF в периферической крови у больных КРР, стадией процесса и степенью дифференцировки опухоли.

Материалы и методы

В исследование включены пациенты ($N=20$) с КРР (МКБ С18–С20) — 8 мужчин и 12 женщин (средний возраст 66 ± 13 лет). У 2 пациентов диагностирована I стадия заболевания, у 11 — II, 5 — III, 2 — IV. Степень дифференцировки опухоли у больных КРР устанавливали гистологически. Группа сравнения — здоровые добровольцы ($N=20$), сопоставимые по полу и возрасту. Критериями исключения послужили первично-множественный рак, противоопухолевая терапия в анамнезе, обострение хронической патологии. Материал исследования — цельная периферическая кровь больных КРР и здоровых доноров. Выполнена количественная оценка содержания галектина-1, галектина-3, и ростовых факторов (EGF и VEGF) методом иммуноферментного анализа. Статистическая обработка результатов исследования выполнена в программном пакете Statistica 12.0.

Результаты

Установлено увеличение концентрации EGF и VEGF в плазме крови у больных КРР на 15% ($p<0,05$) и 30% ($p<0,05$) соответственно по сравнению с таковой у здоровых лиц. Одновременно с этим у пациентов с КРР в периферической крови было зарегистрировано повышение содержания галектина-1 (в 27 раз, $p<0,05$) и галектина-3 (в 6 раз, $p<0,05$) относительно аналогичных контрольных параметров. Изменение данных показателей не зависело от степени дифференцировки опухоли и стадии заболевания. Выявлена положительная сильная корреляционная связь между уровнями продукции галектинов-1 и -3 ($\rho=0,83$, $p<0,01$), высокий плазменный галектин-3 оказался взаимосвязан со стадией опухолевого процесса ($\rho=0,532$, $p<0,016$) и концентрацией фактора VEGF ($\rho=0,42$, $p<0,01$).

Выводы

У больных раком толстой кишки продукция галектинов (1 и 3) и ростовых факторов выше, чем в норме. Установленная взаимосвязь между галектином-3, клинической стадией заболевания и плазменным уровнем VEGF свидетельствует о негативной роли галектинов в патогенезе опухолевой прогрессии.

Использованная литература

Козич Ж.М., Смирнова Л.А., Мартинков В.Н. Опухолевая прогрессия и роль галектинов // Медицинские новости. 2020;11(314): 3-7.

Снижение разнообразия аллелей HLA класса I может способствовать раннему проявлению рака молочной железы у носительниц мутации BRCA1

Авторы:

(1) *Мартьянов Александр Сергеевич*, aleksandr.s.martianov@gmail.com, ФГБУ «НМИЦ онкологии им. Н.Н. Петрова» Минздрава России, Санкт-Петербург

(2) *Кулигина Екатерина Шотовна*, kate.kuligina@gmail.com, ФГБУ «НМИЦ онкологии им. Н.Н. Петрова» Минздрава России, Санкт-Петербург

(3) *Романько Александр Андреевич*, Romanko.aleksandr.a@gmail.com, ФГБУ «НМИЦ онкологии им. Н.Н. Петрова» Минздрава России, Санкт-Петербург

(4) *Янкевич Татьяна Эдуардовна*, ООО «НПФ ДНК-технология», Москва

(5) *Иванцов Александр Олегович*, shurikiv@mail.ru, ФГБУ «НМИЦ онкологии им. Н.Н. Петрова» Минздрава России, Санкт-Петербург

(6) *Соколова Татьяна Николаевна*, stretanya@yandex.ru, ФГБУ «НМИЦ онкологии им. Н.Н. Петрова» Минздрава России, Санкт-Петербург

(7) *Горгуль Юлий Андреевич*, gorgul.yuliy@gmail.com, ФГБУ «НМИЦ онкологии им. Н.Н. Петрова» Минздрава России, Санкт-Петербург

(8) *Kashyap Aniruddh*, International Hereditary Cancer Center, Department of Genetics and Pathology, Pomeranian Medical University in Szczecin, Szczecin, Poland

(9) *Lubiński Jan*, International Hereditary Cancer Center, Department of Genetics and Pathology, Pomeranian Medical University in Szczecin, Szczecin, Poland

(10) *Имянитов Евгений Наумович*, evgeny@imyanyitov.spb.ru, ФГБУ «НМИЦ онкологии им. Н.Н. Петрова» Минздрава России, Санкт-Петербург

Ключевые слова

рак молочной железы, BRCA1, HLA I и II, возрастзависимая пенетрантность

Актуальность

У носительниц наследственной мутации BRCA1 почти неизбежно развивается рак молочной железы (PMЖ) и/или яичников, однако пенетрантность патогенных вариантов BRCA1 не достигает 100%, а возраст дебюта заболевания варьирует в широких пределах [1]. Инактивация BRCA1 сопровождается дефицитом гомологичной репарации ДНК, высокой хромосомной нестабильностью и, следовательно, повышенной антигенной нагрузкой опухоли [2, 3]. В свою очередь, гетерозиготное носительство аллелей HLA может способствовать презентации более широкого спектра неантигенов [4] и увеличивать таким образом эффективность противоопухолевого иммунитета [5, 6]. Мы ожидаем, что возраст манифестации BRCA1-зависимого PMЖ может быть связан с особенностями генотипов системы HLA, в частности наследственной вариабельностью молекул HLA I и II класса и/или носительством определенных аллелей-модификаторов.

Цель

Оценить распределение генотипов HLA класса I и II у пациентов с ранним и поздним дебютом BRCA1-ассоциированных PMЖ.

Материалы и методы

С помощью NGS мы получили информацию о генотипах локусов HLA I (A, B, C) и II (DQB1, DPB1, DRB1, DRB3/4/5) у больных BRCA1-ассоциированным PMЖ с ранним (<39 лет, n=215) и необычно поздним (>57 лет, n=108) сроком постановки диагноза. Для подготовки библиотек использовался набор «HLA-эксперт» («ДНК-Технологии», Россия).

Результаты

Анализ распределения аллелей HLA класса I и II среди больных PMЖ с ранним началом («молодые») по сравнению с больными PMЖ с поздним началом заболевания («пожилые») выявил достоверное увеличение

частоты встречаемости аллеля HLA-C*3:04 в «молодой» группе [7,67% vs. 3,24% ($p=0,027$)], а HLA-DQB1*6:03 и HLA-DRB1*13:01 преобладали в «пожилой» группе [13,8% vs. 5,1% ($p=0,0001$) и 9,7% vs. 5,4% ($p=0,037$) соответственно]. После поправки на множественные сравнения только аллель HLA-DQB1*06:03 показал заметный «защитный» эффект и был связан с более поздней манифестацией заболевания [OR 2,91 (95% CI 1,62–5,22), $p=0,0003$]. Для всех локусов HLA-I выявлена тенденция к увеличению числа гомозиготных генотипов в группе пациенток с ранним дебютом РМЖ. Для локуса HLA-A эта ассоциация была значимой [14,4% vs. 6,5% ($p=0,037$)]. Наименьшее разнообразие HLA-I/II (гомозиготное состояние 6 из 7 локусов) было выявлено в 6 случаях, все пациентки имели молодой возраст [OR 6,97 (95% CI 0,39–125,01), $p=0,187$].

Выводы

Идентифицированы новые генетические модификаторы возрастзависимой пенетрантности мутаций BRCA1: носительство аллеля HLA-DQB1*06:03 имело защитный эффект и способствовало манифестации РМЖ в более позднем возрасте, а гомозиготный генотип HLA-A был ассоциирован с ранним дебютом. Полученные данные могут найти практическое применение при оценке риска раннего развития РМЖ у носительниц мутации BRCA1.

Работа выполнена при поддержке гранта РФФИ № 22-15-00278.

Список литературы

1. Kuchenbaecker K. B. et al. Risks of breast, ovarian, and contralateral breast cancer for BRCA1 and BRCA2 mutation carriers // *Jama*. 2017. Т. 317. № 23. С. 2402-2416.
2. Nolan E. et al. Combined immune checkpoint blockade as a therapeutic strategy for BRCA1-mutated breast cancer // *Science translational medicine*. 2017. Т. 9. № 393. С. eaal4922.
3. Ruangaprom L. et al. Identification of Shared Neoantigens in BRCA1-Related Breast Cancer // *Vaccines*. 2022. Т. 10. № 10. С. 1597.
4. Lenz T. L. Computational prediction of MHC II-antigen binding supports divergent allele advantage and explains trans species polymorphism // *Evolution*. 2011. Т. 65. № 8. С. 2380-2390.
5. Chowell D. et al. Evolutionary divergence of HLA class I genotype impacts efficacy of cancer immunotherapy // *Nature medicine*. 2019. Т. 25. № 11. С. 1715-1720.
6. Zapata L. et al. Immune selection determines tumor antigenicity and influences response to checkpoint inhibitors // *Nature Genetics*. 2023. С. 1-10.

Активаторы и ингибиторы ангиогенеза в сыворотке крови больных опухолями костей

Авторы:

(1) Меркурьева Ольга Николаевна, merkureva.o.n@gmail.com, ФГБУ «НМИЦ онкологии им. Н.Н. Блохина», Москва

(2) Кузьмин Юрий Борисович, ФГБУ «НМИЦ онкологии им. Н.Н. Блохина», Москва

(3) Алферов Александр Андреевич, ФГБУ «НМИЦ онкологии им. Н.Н. Блохина», Москва

(4) Бабкина Ирина Валентиновна, ФГБУ «НМИЦ онкологии им. Н.Н. Блохина», Москва

Ключевые слова

эндостатин, VEGF, FGF-2, интерферон альфа, опухоли костей

Актуальность

Образование новых сосудов — одно из важных звеньев патогенетической цепи при развитии онкологических заболеваний, в том числе опухолей костей. Интенсивность неоангиогенеза регулируется балансом про- и антиангиогенных факторов, которые являются потенциальными маркерами в диагностике и оценке прогноза заболевания.

Цель

Оценить сывороточные уровни активаторов (VEGF, FGF-2) и ингибиторов (эндостатин, интерферон альфа) ангиогенеза у пациентов с опухолями костей и корреляционные связи между этими маркерами.

Материалы и методы

В исследуемую группу вошло 54 пациента в возрасте от 15 до 69 лет, средний возраст составил $30,7 \pm 2,0$ года. У всех пациентов диагноз был верифицирован гистологически (остеосаркома — 29, хондросаркома — 22,

саркома Юинга — 21, гигантоклеточная опухоль — 14, плеоморфная недифференцированная саркома — 4, паростальная остеосаркома — 4). В группу контроля включили 29 здоровых доноров от 15 до 59 лет, средний возраст — $26,5 \pm 2,4$ года. Концентрацию VEGF, FGF-2, эндостатина и интерферона альфа определяли методом иммуноферментного анализа до начала противоопухолевой терапии. Статистическая обработка результатов проводилась с помощью критерия Манна–Уитни и коэффициента корреляции Спирмена в программе IBM SPSS Statistics 26.

Результаты

В группе пациентов с опухолями костей медиана концентрации VEGF составила 340,2 пг/мл. Для эндостатина этот показатель равнялся 186,6 нг/мл, для FGF-2 19,0 нг/мл. Данные маркеры были статистически значимо повышены у пациентов с опухолями костей по сравнению с пациентами контрольной группы, в которой медианы концентраций соответственно равнялись 159,4 пг/мл, 110,7 нг/мл, 11,0 нг/мл. Различия сывороточных уровней интерферона альфа в исследуемой и контрольной группах не были статистически значимы. Корреляционный анализ выявил статистически значимые прямые корреляционные связи сывороточного уровня эндостатина с концентрацией VEGF и уровнем FGF-2. По шкале Чеддока связь концентрации эндостатина с уровнем VEGF оценили как заметную ($\rho=0,573$; $p < 0,001$), с уровнем FGF-2 как слабую ($\rho=0,258$; $p=0,004$).

Выводы

В соответствии с результатами проведенного анализа отмечалось статистически значимое повышение уровней VEGF, эндостатина и FGF-2 в сыворотке крови пациентов с опухолями костей, что позволяет рассматривать эти регуляторы ангиогенеза как перспективные маркеры при новообразованиях костей. Различия сывороточных концентраций интерферона альфа не были статистически значимы.

Список литературы

1. Эндостатин, плацентарный фактор роста и факторы роста фибробластов первого и второго типа в сыворотке крови больных первичными опухолями костей / И.В. Бабкина, Д.А. Осипов, Ю.Н. Соловьев и др. // Бюллетень экспериментальной биологии и медицины. 2009. Т. 148. № 8. С. 218–222.
2. Expression of b-FGF and endostatin and their clinical significance in human osteosarcoma / C. J. Xu, J. F. Song, Y. X. Su, X. L. Liu // Orthopaedic surgery. 2010. Vol. 2. № 4. P. 291-298.

Трансгенерационное действие полифенолов на развитие и регрессию опухолей печени у трансгенных рыб *Danio rerio* при действии индуктора доксициклина

Авторы:

(1) Анисимов Владимир Николаевич, aging@mail.ru, ФГБУ «НМИЦ онкологии им. Н.Н. Петрова» Минздрава России, Санкт-Петербург

(2) Мизгурев Игорь Викторович ivm1530@gmail.com, ФГБУ «НМИЦ онкологии им. Н.Н. Петрова» Минздрава России, Санкт-Петербург

Ключевые слова

Danio rerio, полифенолы, индуцибельные опухоли, трансгенные модели

Актуальность

Поиск новых фармакологических препаратов, нацеленных на снижение побочных эффектов ионизирующего излучения, — это актуальное направление исследований в области радиотерапии злокачественных новообразований.

Цель

Оценка влияния полифенольного препарата BP-C2 на скорость реверсии опухолевого фенотипа (ОФ) в печени трансгенных Tg(fabp10:TA; TRE:xmrk; krt4:GFP) рыб *Danio rerio*, полученных при скрещивании самцов, подвергнутых рентгеновскому облучению, с трансгенной самкой.

Материалы и методы

Взрослые (6 мес) нетрансгенные самцы рыб были облучены рентгеновскими лучами в дозе 5 Gy на линейном ускорителе Novalis-TX. Через 1 ч после облучения рыбы были разделены на две группы. В группе 1

животные находились в растворе препарата ВР-С2 (50 мг/л) на протяжении 24 ч, тогда как в группе 2 рыбы не подвергались никакому воздействию. В контрольную группу 3 были включены интактные трансгенные рыбы того же возраста. Через 2,5 мес после облучения сперма от 3–4 самцов каждой группы была пулирована и использована для искусственного оплодотворения яйцеклеток, полученных от одной трансгенной самки для уменьшения генетической вариабельности потомства F1. На следующем этапе рыбы поколения F1 в возрасте 8 мес были помещены в раствор доксициклина (ДОХ, 60 мкг/мл) на 25 дней для индукции развития опухолей печени, а затем переведены на 10 дней в воду без индуктора и по окончании этого срока подвергнуты эвтаназии. После фиксации 4% формальдегидом печень рыб была подвергнута стандартной гистологической обработке. Количественная оценка степени реверсии ОФ осуществлялась методом компьютерной морфометрии с использованием программы QuPath v.032 посредством подсчета ядер гепатоцитов на окрашенных Н&Е срезах печени.

Результаты

Печень трансгенных рыб, подвергнутых воздействию ДОХ на протяжении 25 дней, имела характерные признаки умеренно дифференцированной гепатоцеллюлярной карциномы. С другой стороны, печень трансгенных рыб, полученная через 10 дней после перевода животных в чистую воду, характеризовалась только гиперпластической реакцией гепатоцитов различной степени выраженности. В результате было обнаружено, что среднее значение количества ядер гепатоцитов составляло $761,3 \pm 109,5$ в группе 1, $906,8 \pm 178,3$ в группе 2 и $691,6 \pm 136,5$ в группе 3. При этом статистически значимых различий в уровне нормализации печени между группой 1 (облучение + ВР-С2) и группой 3 (интактные трансгенные рыбы) выявлено не было ($p=0,1214$). В то же время этот показатель в группе 2 (облученные рыбы) статистически значимо отличался как от показателя группы 1 ($p=0,0069$), так и от показателя группы 3 ($p=0,0003$).

Выводы

Полифенольный препарат ВР-С2 в экспериментах на рыбах оказал выраженное радиопротективное и митигативное действие, увеличивая скорость реверсии ОФ в печени у трансгенного потомства облученных самцов.

Исследование поддержано грантом РНФ № 20-15-00330.

Список литературы: -

Анализ нарушений в генах *FGFR1-4* в холангиокарциномах при помощи NGS-секвенирования библиотек, подготовленных с использованием технологии 3'-RACE

Авторы:

(1) Митюшкина Наталья Владимировна, nmmail@inbox.ru, ФГБУ «НМИЦ онкологии им. Н.Н. Петрова» Минздрава России, Санкт-Петербург

(2) Тюрин Владислав Ильич, tyurinvladislav@gmail.com, ФГБУ «НМИЦ онкологии им. Н.Н. Петрова» Минздрава России, Санкт-Петербург

(3) Анускина Александра Алексеевна, asokolova98@gmail.com, ФГБУ «НМИЦ онкологии им. Н.Н. Петрова» Минздрава России, Санкт-Петербург

(4) Шестакова Анна Дмитриевна, anna.message19@gmail.com, ФГБУ «НМИЦ онкологии им. Н.Н. Петрова» Минздрава России, Санкт-Петербург

(5) Бизин Илья Валерьевич, bizin@yandex.ru, ФГБУ «НМИЦ онкологии им. Н.Н. Петрова» Минздрава России, Санкт-Петербург

(6) Бордовская Наталия Александровна, bordovskaya.n11@gmail.com, ФГБУ «НМИЦ онкологии им. Н.Н. Петрова» Минздрава России, Санкт-Петербург

(7) Шишкина Анна Сергеевна, pluto8ho@gmail.com, ФГБУ «НМИЦ онкологии им. Н.Н. Петрова» Минздрава России, Санкт-Петербург

(8) Имянитов Евгений Наумович, evgeny@imyanyitov.spb.ru, ФГБУ «НМИЦ онкологии им. Н.Н. Петрова» Минздрава России, Санкт-Петербург

Ключевые слова

FGFR1, *FGFR2*, *FGFR3*, *FGFR4*, мутация, транслокация, холангиокарцинома, таргетное секвенирование, 3'-RACE

Актуальность

Наличие перестроек с участием гена *FGFR2* служит основным критерием при назначении таргетных препаратов из класса FGFR-ингибиторов при холангиокарциноме [1]. В то же время некоторые точечные мутации и делеции в гене *FGFR2* [2, 3], а также транслокации с участием других генов семейства *FGFR*, также могут быть связаны с чувствительностью к данным препаратам. Используемые в настоящее время методы тестирования нарушений в генах семейства FGFR (FISH, NGS) отличаются высокой стоимостью анализа и/или невозможностью выявлять все изменения, связанные с чувствительностью к таргетной терапии FGFR-ингибиторами.

Цель

Целью исследования стала разработка эффективного диагностического подхода, позволяющего определять присутствие различных нарушений, затрагивающих гены *FGFR1-4*, в холангиокарциномах.

Материалы и методы

Для решения поставленной задачи был разработан метод таргетного секвенирования РНК на основе технологии 3'-RACE (быстрая амплификация 3'-концов кДНК). При помощи нового метода были изучены образцы различных опухолей билиарного тракта (срезы парафиновых блоков, $n=134$), включая 70 случаев внутриспеченочной холангиокарциномы, 36 случаев холангиокарциномы внепеченочной локализации, в том числе 7 случаев опухоли Клацкина, а также 29 случаев рака желчного пузыря. В качестве метода сравнения был выбран анализ с использованием набора для подготовки NGS-библиотек TruSight Tumor 170 (Illumina, США). Секвенирование производилось на приборах Illumina MiSeq и NextSeq 550.

Результаты

Применение нового подхода позволило выявить транслокации с участием гена *FGFR2* в 10 (14,3%) внутриспеченочных холангиокарциномах, но ни в одной из опухолей билиарного тракта, локализованных вне печени. Партнерами по перестройкам *FGFR2* выступали гены *AHCYL1* (в 2 случаях), *BICC1* (в 2 случаях), *CCDC6*, *CFAP57*, *LRRFIP2*, *SLMAP*, *SORBS1* и *VCL*. Точечные замены в гене *FGFR2* были обнаружены в 4 опухолях: активирующая мутация C382R была выявлена в одной внутриспеченочной и в одной внепеченочной холангиокарциноме, не описанная ранее мутация R203S — во внутриспеченочной карциноме, а мутация I548V, расположенная внутри киназного домена, — в опухоли с перестройкой FGFR2-BICC1. Нарушений, затрагивающих другие гены семейства FGFR, в исследованных образцах обнаружено не было. Результаты, полученные с использованием набора TruSight Tumor 170 для 24 холангиокарцином внутриспеченочной локализации, полностью соответствовали результатам, полученным при применении нового подхода.

Выводы

Методика таргетного секвенирования РНК, разработанная на основе технологии 3'-RACE, отличаясь от аналогов высокой скоростью подготовки NGS-библиотек и низкой себестоимостью, позволяет эффективно выявлять мутации в гене *FGFR2* и транслокации с участием этого гена в холангиокарциномах.

Работа выполнена при поддержке гранта РФФИ № 22-15-00487.

Список литературы

1. Vogel A, Segatto O, Stenzinger A, Saborowski A. FGFR2 Inhibition in Cholangiocarcinoma // Annu Rev Med. 2023;74:293-306. DOI: 10.1146/annurev-med-042921-024707.
2. Cleary JM, Raghavan S, Wu Q et al. FGFR2 Extracellular Domain In-Frame Deletions Are Therapeutically Targetable Genomic Alterations That Function as Oncogenic Drivers in Cholangiocarcinoma // Cancer Discov. 2021;11(10):2488-2505. DOI: 10.1158/2159-8290.CD-20-1669.
3. Hempel L, Lapa C, Dierks A, et al. A new promising oncogenic target (p.C382R) for treatment with pemigatinib in patients with cholangiocarcinoma // Ther Adv Med Oncol. 2022;14:17588359221125096. DOI: 10.1177/17588359221125096.

Определение клинически значимых транслокаций в KRAS-негативных опухолях поджелудочной железы

Авторы:

(1) Тюрин Владислав Ильич, tyurinvladislav@gmail.com, ФГБУ «НМИЦ онкологии им. Н.Н. Петрова» Минздрава России, Санкт-Петербург

(2) Преображенская Елена Васильевна, chekmarevaev@mail.ru, ФГБУ «НМИЦ онкологии им. Н.Н. Петрова» Минздрава России, Санкт-Петербург

- (3) Митюшкина Наталья Владимировна, nmmail@inbox.ru, ФГБУ «НМИЦ онкологии им. Н.Н. Петрова» Минздрава России, Санкт-Петербург
- (4) Романько Александр Андреевич, romanko.aleksandr.a@gmail.com, ФГБУ «НМИЦ онкологии им. Н.Н. Петрова» Минздрава России, Санкт-Петербург
- (5) Анускина Александра Алексеевна, asokolova98@gmail.com, ФГБУ «НМИЦ онкологии им. Н.Н. Петрова» Минздрава России, Санкт-Петербург
- (6) Мулкиджан Римма Сергеевна, mulkidzhan17@gmail.com, ФГБУ «НМИЦ онкологии им. Н.Н. Петрова» Минздрава России, Санкт-Петербург
- (7) Саитова Евгения Станиславовна, zhenya.saitowa2017@yandex.ru, ФГБУ «НМИЦ онкологии им. Н.Н. Петрова» Минздрава России, Санкт-Петербург
- (8) Шевяков Михаил Павлович, shevmihail@icloud.com, ФГБУ «НМИЦ онкологии им. Н.Н. Петрова» Минздрава России, Санкт-Петербург
- (9) Алексахина Светлана Николаевна, abyshevasv@gmail.com, ФГБУ «НМИЦ онкологии им. Н.Н. Петрова» Минздрава России, Санкт-Петербург
- (10) Иевлева Аглая Геннадьевна, aglayai@inbox.ru, ФГБУ «НМИЦ онкологии им. Н.Н. Петрова» Минздрава России, Санкт-Петербург
- (11) Мартыанов Александр Сергеевич, anna.message19@gmail.com, ФГБУ «НМИЦ онкологии им. Н.Н. Петрова» Минздрава России, Санкт-Петербург
- (12) Мартыненко Дарья Евгеньевна, martapring14@gmail.com, ФГБУ «НМИЦ онкологии им. Н.Н. Петрова» Минздрава России, Санкт-Петербург
- (13) Шестакова Анна Дмитриевна, anna.message19@gmail.com, ФГБУ «НМИЦ онкологии им. Н.Н. Петрова» Минздрава России, Санкт-Петербург
- (14) Янус Григорий Аркадьевич, octavedoctor@yandex.ru, ФГБУ «НМИЦ онкологии им. Н.Н. Петрова» Минздрава России, Санкт-Петербург
- (15) Имянитов Евгений Наумович, evgeny@imyanitov.spb.ru, ФГБУ «НМИЦ онкологии им. Н.Н. Петрова» Минздрава России, Санкт-Петербург

Ключевые слова

рак поджелудочной железы, ПЦР, NGS, ALK, KRAS, ROS1, RET, NTRK1-3

Актуальность

Рак поджелудочной железы (РПЖ) — одна из самых неблагоприятных форм злокачественных новообразований с ограниченным числом терапевтических подходов [1, 3]. Применение эффективной таргетной терапии ограничено низкой встречаемостью мутаций, опосредующих чувствительность к таргетной терапии в последовательных случаях РПЖ. В литературе описаны единичные случаи РПЖ с перестройками генов *ALK*, *ROS1* и *NTRK1-3* [2-6]. В то же время наиболее распространенная форма (~85–95% случаев), протоковая аденокарцинома, с крайне высокой вероятностью содержит *KRAS*-мутацию (до 90%), являющуюся взаимоисключающим событием для указанных транслокаций [2, 3, 5]. Мы предположили, что, исследовав группу *KRAS*-негативных РПЖ при помощи отработанных нами ранее методик, мы обнаружим в существенном числе случаев клинически значимые транслокации.

Цель

Исследовать встречаемость транслокаций с участием генов *ALK*, *ROS1*, *RET*, *NTRK1-3* в *KRAS*-негативных опухолях поджелудочной железы.

Материалы и методы

Коллекция из 108 образцов нуклеиновых кислот (ДНК и РНК), выделенных из *KRAS*-негативных опухолей поджелудочной железы, была протестирована на наличие указанных транслокаций методом обратнотранскрипционной ПЦР (ОТ-ПЦР). Была проведена оценка дисбаланса экспрессии 5'- и 3'-концевых регионов перестраиваемых генов, а также выполнялась мультиплексная вариант-специфическая ПЦР на распространенные варианты транслокаций.

Результаты

В результате тестирования удалось выявить 4 позитивных случая, демонстрирующих дисбаланс экспрессии перестраиваемых генов (2 случая *ALK*, 1 — *RET*, 1 — *NTRK1*). С помощью вариант-специфической ПЦР были определены перестройки *EML4-ALK* (E13;A20), *NCOA4-RET* (N7;R12), оставшиеся 2 случая содержали редкие химерные транскрипты, которые были идентифицированы с помощью таргетного NGS-секвенирования: *GCC2-ALK* (G7;A20), *GP2-NTRK1* (G3;N8). Важно заметить, что в протестированных образцах практически не экспрессировался ген *ROS1*, что дополнительно свидетельствует об отсутствии в нем активирующих мутаций, в том числе и перестроек.

Выводы

Встречаемость перестройки гена *ALK* составила 1,85%, *RET* и *NTRK1*-транслокаций по 0,93%. Таким образом, пациентам с *KRAS*-негативным раком поджелудочной железы рекомендуется выполнение молекулярно-генетического тестирования на клинически значимые транслокации. Обнаружение данных перестроек позволит назначить таргетную терапию, что может существенно улучшить прогноз заболевания.

Работа поддержана грантом РФФ № 17-75-30027.

Список литературы

1. World Health Organization International Agency for Research on Cancer (IARC). GLOBOCAN 2012: estimated cancer incidence, mortality and prevalence worldwide in 2020. [cited 2023 Apr 12]. Available from: <https://gco.iarc.fr/today/home>
1. Gupta M. et al. Targeting the *NTRK* fusion gene in pancreatic acinar cell carcinoma: A case report and review of the Literature // Journal of the National Comprehensive Cancer Network. 2021. V. 19. № 1. P. 10-15.
1. Luo J. *KRAS* mutation in pancreatic cancer // Seminars in oncology. WB Saunders, 2021. V. 48. № 1. P. 10-18.
1. Ou K. et al. *ALK* rearrangement-positive pancreatic cancer with brain metastasis has remarkable response to *ALK* inhibitors: A case report // Frontiers in Oncology. 2021. P. 3482.
1. Philip P. A. et al. Molecular characterization of *KRAS* wild-type tumors in patients with pancreatic adenocarcinoma // Clinical Cancer Research. 2022. V. 28. № 12. P. 2704-2714.
1. Singhi A. D. et al. Identification of targetable *ALK* rearrangements in pancreatic ductal adenocarcinoma // Journal of the National Comprehensive Cancer Network. 2017. V. 15. № 5. P. 555-562.

Изучение гигантских полиплоидных опухолевых клеток глиобластом человека

Авторы:

(1) Пиневиц Агния Александровна, agniapinevich@gmail.com, ФГБУ «Российский научный центр радиологии и хирургических технологий им. академика А.М. Гранова» Минздрава России, ФГБОУ ВО «Санкт-Петербургский государственный университет», Санкт-Петербург

(2) Вартанян Наталья Леоновна, nataly.vartanian@gmail.com, ФГБУ «Российский научный центр радиологии и хирургических технологий им. академика А.М. Гранова» Минздрава России, Санкт-Петербург

(3) Крутецкая Ирина Юрьевна, 3136086@mail.ru, ФГБУ «Российский научный центр радиологии и хирургических технологий им. академика А.М. Гранова» Минздрава России, Санкт-Петербург

(4) Киселева Любовь Николаевна, luba_kiseleva@mail.ru, ФГБУ «Российский научный центр радиологии и хирургических технологий им. академика А.М. Гранова» Минздрава России, Санкт-Петербург

(5) Карташев Артем Владимирович, arxiator@mail.ru, ФГБУ «Российский научный центр радиологии и хирургических технологий им. академика А.М. Гранова» Минздрава России, Санкт-Петербург

(6) Макаров Виктор Евгеньевич, makarovve-med@yandex.ru, ФГБУ «Российский научный центр радиологии и хирургических технологий им. академика А.М. Гранова» Минздрава России, Санкт-Петербург

(7) Понежа Тамара Евгеньевна, tamara_ponezha@inbox.ru, ФГБУ «Российский научный центр радиологии и хирургических технологий им. академика А.М. Гранова» Минздрава России, Санкт-Петербург

(8) Самойлович Марина Платоновна, mpsamoylovich@gmail.com, ФГБУ «Российский научный центр радиологии и хирургических технологий им. академика А.М. Гранова» Минздрава России, ФГБОУ ВО «Санкт-Петербургский государственный университет», Санкт-Петербург

Ключевые слова

глиобластома, гигантские опухолевые клетки, облучение, Гамма-нож

Актуальность

Для большинства глиобластом характерно присутствие гигантских полиплоидных опухолевых клеток, которые становятся одной из причин прогрессии опухолей и метастазирования. Действие химио- и радиотерапии стимулирует образование таких клеток.

Цель

Изучение гигантских полиплоидных опухолевых клеток разных линий глиобластом человека после облучения на аппарате Гамма-нож.

Материалы и методы

Линии глиобластом человека A172, R1, T2 и T98G были подвергнуты однократному облучению на аппарате Гамма-нож в диапазоне доз 6–16 Гр. В течение последующих 1,5 мес оценивали морфологические изменения клеток глиобластом, их ростовые характеристики и экспрессию генов, связанных с прогрессией опухолей, в клетках, сохранивших жизнеспособность после облучения.

Результаты

Во всех культурах глиобластом, подвергнутых облучению, в течение 7–14 сут после воздействия возрастало число гигантских полиплоидных опухолевых клеток. Линии глиобластом A172 и R1 обладали большей радиочувствительностью, ЛД₁₀₀ для клеток A172 составляла 10 Гр, а для клеток R1 — 12 Гр. При культивировании в течение 3–4 нед после облучения в дозах 9 Гр для клеток A172 и 11 Гр для клеток R1 основная часть клеточных популяций глиобластом, включая все гигантские полиплоидные опухолевые клетки, погибала. К 4–5-й неделе культивирования восстанавливалась пролиферация наиболее резистентных клеток. В ходе культивирования клеток линий T2 и T98G, облученных дозами 14 и 16 Гр соответственно, увеличивалось число гигантских полиплоидных опухолевых клеток и происходила гибель 50–99% популяции. К 4–5-й неделе культивирования возобновлялась пролиферация резистентных клеток. При этом полиплоидные клетки в линиях T2 и T98G сохраняли жизнеспособность при дозах воздействия, превышающих дозы, при которых возобновлялась пролиферация резистентных клеток. Такие переживающие или дремлющие клетки не давали потомства в течение 1,5 мес наблюдений. Экспрессия генов *IL-6*, *IL-8*, *PD-L1*, *PD-L2*, *TNC* и *HGF*, отвечающих за прогрессию опухолей, в полиплоидных клетках линий T2 и T98G увеличивалась по сравнению с интактными и пролиферирующими резистентными клетками. Наибольшим изменениям были подвержены гены интерлейкинов, активность которых возрастала в 50 раз и более по сравнению с интактными клетками и гена *PD-L1* в клетках T98G, активность которого возрастала в 30 раз.

Выводы

Гигантские полиплоидные опухолевые клетки присутствуют в большинстве клеточных линий глиобластом, и в результате облучения их количество увеличивается. В одних линиях глиобластом они погибают одновременно с гибелью основной клеточной популяции. В других линиях они остаются жизнеспособными и экспрессируют гены ростовых факторов, за счет которых воздействуют на окружающие опухолевые клетки и компоненты микроокружения опухолей.

Список литературы: Нет

Метилированные ДНК-маркеры для оценки эффективности терапии при раке прямой кишки

Авторы:

(1) Пономарева Анастасия Алексеевна, anastasia-ponomaryova@rambler.ru, НИИ онкологии — филиал ФГБНУ «Томский национальный исследовательский медицинский центр РАН», Томск

(2) Рыкова Елена Юрьевна, rykova.elena.2014@gmail.com, ФГБНУ «Федеральный исследовательский центр Институт цитологии и генетики СО РАН», ФГБОУ ВО «Новосибирский государственный технический университет», Новосибирск

(3) Тарасова Анна Сергеевна, tarasova.as.tomsk@gmail.com, НИИ онкологии — филиал ФГБНУ «Томский национальный исследовательский медицинский центр РАН», Томск

(4) Костромицкий Дмитрий Николаевич, d.n.kostromitsky@tomonco.ru, НИИ онкологии — филиал ФГБНУ «Томский национальный исследовательский медицинский центр РАН», Томск

(5) Добродеев Алексей Юрьевич, dobrodeev@oncology.tomsk.ru, НИИ онкологии — филиал ФГБНУ «Томский национальный исследовательский медицинский центр РАН», Томск

(6) Афанасьев Сергей Геннадьевич, afanasievsg@oncology.tomsk.ru, НИИ онкологии — филиал ФГБНУ «Томский национальный исследовательский медицинский центр РАН», Томск

(7) Чердынцова Надежда Викторовна, nvch@tnimc.ru, НИИ онкологии — филиал ФГБНУ «Томский национальный исследовательский медицинский центр РАН», Томский государственный университет, Томск

Ключевые слова

рак прямой кишки, мониторинг, метилирование, циркулирующие ДНК

Актуальность

Злокачественная трансформация клеток сопровождается общим снижением уровня метилирования, в частности, происходит гипометилирование LINE ретроэлементов, и увеличением уровня метилирования однокопийных генов. При онкопатологиях в составе внеклеточной циркулирующей ДНК (цирДНК) плазмы крови и цирДНК, связанной с поверхностью клеток крови (скп-цирДНК), накапливаются фрагменты опухоль-ассоциированных ДНК, которые являются потенциальными онкомаркерами (Rykova et al., 2018). Ранее показано, что уровень метилирования LINE-1 элементов и генов *SEPTIN9*, *IKZF1* изменяется в цирДНК плазмы крови больных раком кишечника по сравнению со здоровыми донорами (Young et al., 2021; Loomans-Kropp et al., 2022).

Цель

Анализ динамики уровня метилирования LINE-1 повторов и генов *SEPTIN9*, *IKZF1* в цирДНК крови больных раком прямой кишки (РПК) после проведения противоопухолевого лечения на отдаленных этапах наблюдения.

Материалы и методы

Получены образцы крови от больных РПК ($n=15$) до лечения и после предоперационной химиотерапии (3 курса по схеме XELOX), на 10–15-е сутки после операции, через каждые 3 мес в процессе динамического наблюдения. Концентрацию метилированных и неметилированных фрагментов LINE-1, *SEPTIN9*, *IKZF1* определяли методом количественной метил-специфичной ПЦР.

Результаты

Выявлено значимое увеличение уровня метилирования LINE-1 в скп-цирДНК у больных РПК после химиотерапии (в 1,5 раза) и после резекции опухоли (в 3 раза) ($p \leq ,05$) (в 85% случаев). У больных РПК уровень метилирования гена *IKZF1* в скп-цирДНК после резекции опухоли снижается в 2,5 раза по сравнению с показателями до лечения (в 50% случаев), после химиотерапии — в 1,5 раза по сравнению с показателями до лечения (в 43% случаев). Уровень метилирования гена *SEPT9* в скп-цирДНК снижается в 2,5 раза у 36% пациентов после химиотерапии и после операции. Кроме того, у больных с признаками прогрессирования ($n=3$) выявлено увеличение уровня метилирования генов (*SEPTIN9*, *IKZF1*) и снижение уровня метилирования LINE-1 в 2 раза и более в сравнении с уровнем на 10–15-е сутки после операции. У больных РПК без признаков прогрессирования такая динамика не выявлена.

Выводы

Полученные результаты говорят о перспективности определения значимости исследованных аберрантно метилированных ДНК-маркеров для оценки эффективности терапии и раннего выявления рецидивов на расширенной группе больных РПК.

Список литературы: нет

Разработка некоммерческого адаптивного протокола NGS-анализа для генетической диагностики рака легкого

Авторы:

(1) Преображенская Елена Васильевна, chekmarevaev@mail.ru, ФГБУ «НМИЦ онкологии им. Н.Н. Петрова» Минздрава России, Санкт-Петербург

(2) Митюшкина Наталья Владимировна, nmmmail@inbox.ru, ФГБУ «НМИЦ онкологии им. Н.Н. Петрова» Минздрава России, Санкт-Петербург

(3) Шестакова Анна Дмитриевна, annadmitrievnashestakova@gmail.com, ФГБУ «НМИЦ онкологии им. Н.Н. Петрова» Минздрава России, Санкт-Петербург

(4) Бордовская Наталия Александровна, bordovskaya.n11@gmail.com, ФГБОУ ВО «Санкт-Петербургский государственный университет», Санкт-Петербург

(5) Имянитов Евгений Наумович, evgeny@imyanitov.spb.ru, ФГБУ «НМИЦ онкологии им. Н.Н. Петрова» Минздрава России, Санкт-Петербург

(6) Левченко Евгений Владимирович, levch_evlg@mail.ru, ФГБУ «НМИЦ онкологии им. Н.Н. Петрова» Минздрава России, Санкт-Петербург

Ключевые слова

NGS, рак легкого, мутации, транслокации

Актуальность

Основные предиктивные маркеры для рака легкого (РЛ) — это активирующие мутации генов *EGFR*, *KRAS* и *BRAF*, *MET* и транслокации *ALK*, *ROS1*, *RET*, *NTRK1*, *NTRK2*, *NTRK3*. Определение мутационного статуса всех этих генов требует проведения большого количества отдельных тестов или применения коммерческих наборов для NGS.

Цель

Создание адаптивного NGS-теста для диагностики РЛ, для одновременного обнаружения точковых мутаций и крупных межгенных перестроек без использования коммерческих наборов.

Материалы и методы

Существующие диагностические подходы предполагают для анализа точковых мутаций использовать в качестве матрицы ДНК, а для обнаружения транслокаций исследовать РНК. Но клинически значимые микромутации в РЛ являются активирующими, соответственно, все они присутствуют в РНК. Мы создали протокол обнаружения мутаций и транслокаций на матрице РНК. Суть методики заключается в получении двухцепочечной кДНК таргетного обогащения с одним ген-специфичным праймером. В нашей методике введение адаптерной (для NGS-инструмента) последовательности на 5'-конце фрагмента происходит на этапе реакции обратной транскрипции методом *template switching*, который основан на способности обратной транскриптазы к смене матрицы, таким образом в кДНК включается последовательность, комплементарная добавленному в реакцию олигонуклеотиду. Данный праймер будет включать часть последовательности одного из NGS-адаптеров. Таргетное обогащение интересующими нас последовательностями происходит в процессе ПЦР с одним ген-специфичным праймером, содержащим на 5'-конце часть последовательности второго адаптера для NGS. Полные последовательности адаптеров, а также последовательности индексов, необходимые для мультиплексирования, вводятся на последнем этапе, при ПЦР амплификации обогащенной библиотеки.

Результаты

Разработанная нами панель включает 47 таргетных регионов (в генах *EGFR*, *BRAF*, *KRAS*, *NRAS*, *MET*, *HER2*, *ALK*, *ROS1*, *RET*, *NTRK1*, *NTRK2*, *NTRK3*). В апробационных запусках NGS отсекуено 28 образцов с известным генетическим статусом (5 из них не несли известных мутаций), в 23 обнаружены нарушения: транслокации: *EML4-ALK* в разных вариантах, *SFTBP-ALK*, *CD74-ROS1*, *SDC4-ROS1*, *KIF5B-RET*, *SQSTM1-NTRK1*, *ETV6-NTRK3*, *SQSTM1-NTRK3* и мутации *EGFR* L858R, L861Q, G719S, G719A, T790M, *EGFR* ex19del, *EGFR* ex20ins, *MET* ex14del, *BRAD* V600E, *KRAS* G12C, *KRAS* Q61H (примеры результатов NGS рис. 14, 15 приложения к отчету). Результаты NGS полностью совпали с предполагаемыми. В эксперимент также были включены 11 образцов с несбалансированной экспрессией *ALK*, как результат, верифицированы транслокации в 4 из них: *EML4-ALK* (E6;A18), *EML4-ALK* (E6ins33;A20), *CSTF1-ALK* (C2;A20), *HIP1-ALK* (H30; A20).

Выводы

Разработана собственная система пробоподготовки и обогащения для NGS-секвенирования для исследования диагностически значимых маркеров РЛ. Исследование поддержано грантом РФФИ № 17-75-30027.

Список литературы

1. Mitiushkina N.V., Romanko A.A., Preobrazhenskaya E.V. et al. Comprehensive evaluation of the test for 5-/3-end mRNA unbalanced expression as a screening tool for *ALK* and *ROS1* fusions in lung cancer // *Cancer Med*, 2022, Vol. 11, P. 3226–3237.
2. Imyanitov E.N., Preobrazhenskaya E., Romanko A., Martianov A., Mitiushkina N., Tiurin V. The analysis of *ALK* fusion variants in 4991 *EGFR*/*MET* mutation-negative non-squamous non-small cell lung carcinomas (NSCLCs) // *ESMO congress 2021*, 16-21 September 2021 (virtual event). Abstracts // *Annals of Oncology*, 2021, Vol. 32, Suppl. 5, P. S960 (1203P).

Разработка персонализированного подхода для оценки чувствительности глиом пациентов к иммунотерапии

Авторы:

(1) Сажина Маргарита Максимовна, margo.sazh@mail.ru, ФГБОУ ВО «Приволжский исследовательский медицинский университет» Минздрава России, Нижний Новгород

(2) Ванцева Олеся Александровна, olesyavanceva04@gmail.com, ФГАОУ ВО «Национальный исследовательский Нижегородский государственный университет им. Н.И. Лобачевского», Нижний Новгород

(3) *Кондратьева Анастасия Романовна*, arkondr001@bk.ru, ФГБОУ ВО «Приволжский исследовательский медицинский университет» Минздрава России, Нижний Новгород

(4) *Изосимова Анна Вячеславовна*, annizosimova@mail.ru, ФГБОУ ВО «Приволжский исследовательский медицинский университет» Минздрава России, ФГАОУ ВО «Национальный исследовательский Нижегородский государственный университет им. Н.И. Лобачевского», Нижний Новгород

(5) *Сачкова Дарья Александровна*, sachkova.collins@gmail.com, ФГБОУ ВО «Приволжский исследовательский медицинский университет» Минздрава России, ФГАОУ ВО «Национальный исследовательский Нижегородский государственный университет им. Н.И. Лобачевского», Нижний Новгород

(6) *Яшин Константин Сергеевич*, jashinmed@gmail.com, ФГБОУ ВО «Приволжский исследовательский медицинский университет» Минздрава России, Нижний Новгород

(7) *Южакова Диана Владимировна*, yuzhakova-diana@mail.ru, ФГБОУ ВО «Приволжский исследовательский медицинский университет» Минздрава России, Нижний Новгород

Ключевые слова

глиома, иммунотерапия, чекпоинт-ингибиторы

Актуальность

Центральной проблемой в области терапии глиом является низкая эффективность стандартных подходов к лечению. Новой стратегией может служить иммунотерапия чекпоинт-ингибиторами, которая уже показала беспрецедентный успех в клинике при лечении меланомы и некоторых других опухолей. Однако для эффективного внедрения иммунотерапии в практику лечения глиом требуется учитывать индивидуальные особенности опухолевого микроокружения и специфику иммунного ответа конкретного пациента [1, 2].

Цель

Разработка персонализированного подхода для оценки чувствительности глиом пациентов к анти-CTLA-4 и анти-PD-1 иммунотерапии на основе *in vitro* модели из первичного материала.

Материалы и методы

Исследование проводили с использованием материала от пациентов (фрагменты опухоли и образцы крови) с глиомой Grade II–IV, прооперированных в Университетской клинике ПИМУ. Мониторинг роста и контроль жизнеспособности и морфологии клеток осуществлялся с помощью микроскопа Leica DM IL LED. Для анализа экспрессии внутриклеточных маркеров активации (IFN-g) и пролиферации (Ki67) использовали клеточный сортер BD FACSAria III.

Результаты

Разработано два вида оригинальных моделей глиомы с иммунным микроокружением: 1) опухолевый сфероид с лимфоцитами, формирующими шарообразную структуру вокруг него, на круглодонном неадгезивном пластике; 2) культура эксплантата на плоском адгезивном пластике с лимфоцитами, расположенными непосредственно над опухолевыми клетками. Продемонстрирована возможность использования разработанных моделей для оценки чувствительности глиом пациентов к анти-CTLA-4 и анти-PD-1 иммунотерапии. В случае ответа на терапию мы наблюдали: 1) уменьшение объема сфероида, потерю правильной формы, размытие краев вплоть до разрушения сфероида на фоне значительного роста слоя лимфоцитов; 2) деградацию эксплантата и снижение плотности мигрировавших опухолевых клеток до единичных на фоне активной пролиферации лимфоцитов. В случае же отсутствия выраженного ответа мы показали: 1) постепенный рост и развитие сфероида, гибель лимфоцитов; 2) сохранение эксплантата и плотный монослой мигрировавших опухолевых клеток на фоне снижения числа лимфоцитов. Результаты были подтверждены данными проточной цитометрии по экспрессии активационных и пролиферативных маркеров.

Выводы

Таким образом, разработанные оригинальные модели глиомы с иммунным окружением могут служить как для исследования фундаментальных механизмов иммунотерапии глиом, так и базой для разработки персонализированного подхода в клинике.

Работа поддержана грантом Президента № МК-2092.2022.3.

Список литературы

1. Yu, M. W., & Quail, D. F. (2021). Immunotherapy for Glioblastoma: Current Progress and Challenges. *Frontiers in immunology*, 12, 676301. <https://doi.org/10.3389/fimmu.2021.676301>
2. Sener, U., Ruff, M. W., & Campian, J. L. (2022). Immunotherapy in Glioblastoma: Current Approaches and Future Perspectives. *International journal of molecular sciences*, 23(13), 7046. <https://doi.org/10.3390/ijms23137046>

Новые мишени для таргетной терапии рака легкого: поиск перестроек с участием генов киназ

Авторы:

(1) Преображенская Елена Васильевна, chekmarevaev@mail.ru, ФГБУ «НМИЦ онкологии им. Н.Н. Петрова» Минздрава России, Санкт-Петербург

(2) Загребин Федор Валерьевич, zagrebinf@gmail.com, ФГБУ «НМИЦ онкологии им. Н.Н. Петрова» Минздрава России, Санкт-Петербург

(3) Мулкиджан Римма Сергеевна, mulkidzhan3@gmail.com, ФГБУ «НМИЦ онкологии им. Н.Н. Петрова» Минздрава России, Санкт-Петербург

(4) Саитова Евгения Станиславовна, zhenya.saitowa2017@yandex.ru, ФГБУ «НМИЦ онкологии им. Н.Н. Петрова» Минздрава России, Санкт-Петербург

(5) Бизин Илья Валерьевич, bizin@yandex.ru, ФГБУ «НМИЦ онкологии им. Н.Н. Петрова» Минздрава России, Санкт-Петербург

(6) Левченко Евгений Владимирович, onco.lev@gmail.com, ФГБУ «НМИЦ онкологии им. Н.Н. Петрова» Минздрава России, Санкт-Петербург

(7) Имянитов Евгений Наумович, evgeny@imyanyitov.spb.ru, ФГБУ «НМИЦ онкологии им. Н.Н. Петрова» Минздрава России, Санкт-Петербург

Ключевые слова

таргетная терапия, рак легкого, транслокации

Актуальность

Перестройки генов с участием протеинкиназ являются мишенями для таргетной терапии, характерны для немелкоклеточного рака легкого (НМРЛ). Однако известные сегодня транслокации, затрагивающие гены киназ, выявляются менее чем в 10% случаев НМРЛ.

Цель

Поиск новых перестроек в генах, кодирующих белки с киназной активностью, определение их распространенности на обширной коллекции рака легкого (РЛ).

Материалы и методы

87 образцов РНК аденокарцином легких, полученных от 77 пациентов молодого возраста (возрастной диапазон — 33–50 лет; средний возраст — 44 года; 53 мужчины и 24 женщины) и 10 некурящих женщин старше 50 лет (возрастной диапазон — 58–79 лет; средний возраст — 68 лет), были исследованы методом NGS на наличие перестроек в 650 генах, кодирующих белки с киназной активностью. Все включенные в исследование опухоли не имели известных активирующих мутаций в генах *EGFR/ALK/ROS1/RET/NTRK/KRAS/NRAS/BRAF/MET/ERBB2*.

Результаты

NGS-анализ «кинома» выявил 84 уникальных химерных транскрипта, большая часть из них оказалась нетранслируемой, только 25 формировали химерную РНК без сдвига рамки считывания. Интересно, что обнаружилось 3 нетранслируемые перестройки, многократно повторяющиеся в исследуемой выборке, происходящие посредством протяженных делеций на 8, 10 и 14 хромосомах. Из всех обнаруженных перестроек 20 были межхромосомными, а 64 внутрехромосомальными, причем 57 из них образовывались путем делеции, 7, вероятно, дупликацией или инверсией. Из 25 inframe-транслокаций: в 6 киназных домен таргетного гена был полностью утрачен, а в 11 сохранилась лишь его часть. В 8 перестройках киназный домен в химерном транскрипте остался полностью сохранным: MAPK10::*RASGEF1B* 4q21.22-23del3.95Mb, STK38::*CDC73* t(4;1)(p21.31;q31.2), BCR::*PKHD1* t(22;6)(q11.23;p12.3), CLTC::*RPS6KB1* 17q23.1del0.2Mb, CDC42BPG::*ATG2A* 11q13.1del0.05Mb, ATXN2L::*SMG1* 16p11.2-12.3del9.9Mb, WASF::*FGR* 1p36.11del0.12Mb и ZNHIT3::*PRKCA* 17q12-24.3del29.8Mb. На сегодняшний день к целому ряду этих киназ уже найдены или проводятся исследования по обнаружению ингибиторов: BCR, FGR, SMG1, RPS6KB1. Все 8 перестроек были верифицированы методом ПЦР и исследованы на расширенной выборке из 1059 РЛ (негативных в отношении частых РЛ-ассоциированных мутаций). Повторные случаи присутствия новых транслокаций обнаружить не удалось.

Выводы

Это исследование выявило 8 новых транслокаций генов киназ, которые являются потенциальными лекарственными мишенями и заслуживают дальнейшего изучения.

Исследование проводилось при поддержке гранта РНФ № 17-75-30027.

Список литературы

1. Falchi L, Baron JM, Orlikowski CA, Ferrajoli A. BCR Signaling Inhibitors: an Overview of Toxicities Associated with Ibrutinib and Idelalisib in Patients with Chronic Lymphocytic Leukemia // *Mediterr J Hematol Infect Dis*. 2016;8(1):e2016011. Published 2016 Feb 10. DOI: 10.4084/MJHID.2016.011.
2. Couty S, Westwood IM, Kalusa A, et al. The discovery of potent ribosomal S6 kinase inhibitors by high-throughput screening and structure-guided drug design // *Oncotarget*. 2013;4(10):1647-1661. DOI: 10.18632/oncotarget.1255.
3. Langer LM, Bonneau F, Gat Y, Conti E. Cryo-EM reconstructions of inhibitor-bound SMG1 kinase reveal an autoinhibitory state dependent on SMG8 // *Elife*. 2021;10:e72353. Published 2021 Oct 26. DOI: 10.7554/eLife.72353.
4. Weir MC, Shu ST, Patel RK, Hellwig S, Chen L, Tan L, Gray NS, Smithgall TE. Selective Inhibition of the Myeloid Src-Family Kinase Fgr Potently Suppresses AML Cell Growth in Vitro and in Vivo // *ACS Chem Biol*. 2018 Jun 15;13(6):1551-1559. doi: 10.1021/acscchembio.8b00154. Epub 2018 May 30. PMID: 29763550; PMCID: PMC6130198.

Выбор оптимальной модели глиом человека для оценки влияния гипоксии на метаболический статус *in vitro* с использованием флуоресцентного время-разрешенного имиджинга

Авторы:

(1) Сачкова Дарья Александровна, sachkova.collins@gmail.com, ФГБОУ ВО «Приволжский исследовательский медицинский университет» Минздрава России, ФГАОУ ВО «Национальный исследовательский Нижегородский государственный университет им. Н.И. Лобачевского», Нижний Новгород

(2) Ширманова Марина Вадимовна, shirmanovam@mail.ru, ФГБОУ ВО «Приволжский исследовательский медицинский университет» Минздрава России, Нижний Новгород

(3) Юсубалиева Гаухар Маратовна, gaukhar@gaukhar.org, ФГБУ «ФНКЦ специализированных видов медицинской помощи и медицинских технологий ФМБА России», ФГБУН Институт молекулярной биологии им. В.А. Энгельгардта РАН, Москва

(4) Можеров Артем Михайлович, artemmozherov@gmail.com, ФГБОУ ВО «Приволжский исследовательский медицинский университет» Минздрава России, Нижний Новгород

(5) Изосимова Анна Вячеславовна, annizosimova@gmail.com, ФГБОУ ВО «Приволжский исследовательский медицинский университет» Минздрава России, ФГАОУ ВО «Национальный исследовательский Нижегородский государственный университет им. Н.И. Лобачевского», Нижний Новгород

(6) Баклаушев Владимир Павлович, baklaushev.vp@fnkc-fmba.ru, ФГБУ «ФНКЦ специализированных видов медицинской помощи и медицинских технологий ФМБА России», Москва

(7) Южакова Диана Владимировна, yuzhakova-diana@mail.ru, ФГБОУ ВО «Приволжский исследовательский медицинский университет» Минздрава России, Нижний Новгород

Ключевые слова

гипоксия, глиомы, метаболический имиджинг FLIM

Актуальность

Характерным признаком глиом является хроническая гипоксия, которая приводит к увеличению интенсивности гликолиза в клетках, что коррелирует с устойчивостью к химио- и радиотерапии [1, 2]. Для изучения влияния гипоксии на резистентность опухолей требуется создание пациент-специфической модели глиом, которая позволяла бы проводить адекватную оценку метаболических перестроек в клетках *in vitro* при естественном росте и воздействии терапии. Надежным методом для исследования метаболизма клеток может выступать флуоресцентная время-разрешенная микроскопия (FLIM) коферментов НАД(Ф)Н, основанная на визуализации времени жизни флуоресценции молекул.

Цель

Подобрать оптимальную модель глиом человека для исследования влияния условий гипоксии на метаболизм клеток *in vitro* с использованием FLIM-имиджинга.

Материалы и методы

Объектами исследования выступали 2D- и 3D-клеточные модели глиом. Создание 2D-моделей включало выделение культур клеток путем измельчения опухолевого образца пациента (астроцитомы Grade II–IV) и культивирование фрагментов. Культуры содержались в питательных средах DMEM (Dulbecco's

Modified Eagle Medium) и HPLM (Human Plasma-like Medium), которая имитировала метаболический профиль плазмы крови, с добавлением 20% телячьей сыворотки. 3D-моделями выступали сфероиды из первичных культур глиом. Гипоксия была создана понижением концентрации кислорода в атмосфере до 3,5% и стандартным 5% содержанием CO₂. Визуализацию времени жизни автофлуоресценции кофермента НАД(Ф) Н осуществляли на конфокальном микроскопе LSM 880 (Carl Zeiss, Германия) с FLIM-модулем на основе время-коррелированного счета одиночных фотонов TCSPC (Becker & Hickl, Германия) (возбуждение 375 нм, прием 435–485 нм).

Результаты

FLIM-имиджинг позволяет проводить оценку влияния условий гипоксии на разных моделях глиом.

Показано, что 2D-клеточные культуры не демонстрируют переключения метаболизма в сторону гликолиза. В зависимости от условий культивирования у культур либо увеличивалось среднее время жизни τ за счет увеличения вклада связанной компоненты $\alpha 2$, либо не было изменений в этих параметрах. Возрастание $\alpha 2$ может быть ассоциировано со сдвигом метаболизма в сторону окислительного фосфорилирования, что противоречит ожидаемому усилению гликолиза при гипоксии.

В случае 3D-моделей было обнаружено статистически значимое снижение τ и $\alpha 2$ в «зрелых» (7-й день культивирования) сфероидов в условиях гипоксии, которое ассоциировано с усилением гликолитического метаболизма. Таким образом, сфероиды, в отличие от клеточного монослоя, отражают ожидаемые изменения метаболизма при гипоксии.

Выводы

Модель сфероидов из глиом человека в комбинации с FLIM-имиджингом может служить платформой для изучения опухолевого метаболизма и прогнозирования эффективности химио- и радиотерапии для пациентов. Работа выполнена при финансовой поддержке гранта РНФ (проект № 22-64-00057).

Список литературы

1. Park J.H. et al., 2022.
2. Domènech M. et al., 2021.

Влияние экстракта изофлавонов цветков кудзу на развитие HER2-позитивного рака молочной железы у мышей

Авторы:

(1) Семенов Александр Леонидович, genesem7@gmail.com, ФГБУ «НМИЦ онкологии им. Н.Н. Петрова» Минздрава России, Санкт-Петербург

(2) Тындык Маргарита Леонидовна, margo_159@mail.ru, ФГБУ «НМИЦ онкологии им. Н.Н. Петрова» Минздрава России, Санкт-Петербург

(3) Соловьев Иван Викторович, kolonner@yandex.ru, ФГБУ «НМИЦ онкологии им. Н.Н. Петрова» Минздрава России, Санкт-Петербург

(4) Алтухов Кирилл Вадимович, wvblower@gmail.com, ФГБУ «НМИЦ онкологии им. Н.Н. Петрова» Минздрава России, Санкт-Петербург

(5) Туманян Ирина Акоповна, itumanyan@mail.ru, ФГБУ «НМИЦ онкологии им. Н.Н. Петрова» Минздрава России, Санкт-Петербург

Ключевые слова

изофлавоны, цветки кудзу, мышцы, HER2/neu, рак молочной железы

Актуальность

Существуют противоречивые данные о влиянии потребления изофлавонов на риски развития опухолей молочной железы (ОМЖ) за счет наличия у изофлавонов как эстрогенного, так и антиэстрогенного действия [1–4]. В связи с этим актуальным представляется изучение действия богатых изофлавонами композиций на развитие HER2/neu позитивного ОМЖ в эксперименте.

Цель

Изучение влияния экстракта изофлавонов цветков кудзу на развитие новообразований у самок мышей линии FVB/N HER2/neu.

Материалы и методы

Использовались гомозиготные самки мышей с инкорпорированным геном эпидермального фактора роста человека HER2/neu. Для данной линии мышей характерно ускоренное старение и высокая частота развития ОМЖ [5]. С 2-месячного возраста животные экспериментальной группы (ИЗФ, $n=10$) получали водный раствор изофлавонов цветков кудзу *per os* в дозе 350 мг/кг ежедневно, а контрольной группы (ИК, $n=10$) — носитель в том же режиме. Фиксировалось время появления опухолей молочных желез и динамика их роста. Для оценки различий между группами использовался t-критерий Стьюдента.

Результаты

На 250-е сутки наблюдения за животными не выявлено значимых различий в значениях среднего латентного периода развития ОМЖ. Наблюдалась тенденция к снижению среднего числа опухолей на мышь с $5,4 \pm 0,8$ в группе ИК до $4,3 \pm 0,9$ в группе ИЗФ. При этом наблюдалось значимое снижение среднего линейного размера опухолей с $1,17 \pm 0,09$ см в группе ИК до $0,94 \pm 0,07$ см в группе ИЗФ ($p < 0,05$), сопровождаемое снижением средней площади под кривой роста объема опухоли на 37%. Продолжается наблюдение за животными и набор во вторую экспериментальную когорту для повышения статистической мощности эксперимента.

Выводы

Выявлено ингибирующее действие изофлавонов цветков кудзу на рост опухолей молочной железы у мышей, трансгенных по HER2/neu. Исследование поддержано грантом РФФИ № 20-65-47025.

Список литературы

1. Boutas I., Kontogeorgi A., Dimitrakakis C., Kalantaridou S.N. Soy Isoflavones and Breast Cancer Risk: A Meta-analysis // *In Vivo*. 2022. Vol. 36. P. 556-562.
2. Ziaei S., Halaby R. Dietary Isoflavones and Breast Cancer Risk // *Medicines (Basel)*. 2017. Vol. 4. P. 18.
3. Woo H.D., Park K.S., Ro J., Kim J. Differential influence of dietary soy intake on the risk of breast cancer recurrence related to HER2 status // *Nutr Cancer*. 2012. Vol. 64. P. 198-205.
4. Sakla M.S., Shenouda N.S., Ansell P.J. et al. Genistein affects HER2 protein concentration, activation, and promoter regulation in BT-474 human breast cancer cells // *Endocrine*. 2007. Vol. 32. P. 69-78.
5. Anisimov V.N., Khavinson V.K., Provinciali M., et al. Inhibitory effect of the peptide epitalon on the development of spontaneous mammary tumors in HER-2/neu transgenic mice // *Int J Cancer*. 2002. Vol. 101. P. 7-10.

Прогнозирование риска развития рака гортани у пациентов с предопухолевыми заболеваниями гортани на основе изучения протеасом и кальпаинов

Автор:

Сиденко Евгения Александровна, sidenkoevgeniyaaleksandrovna@gmail.com, НИИ онкологии — филиал ФГБНУ «Томский национальный исследовательский медицинский центр РАН», Томск

Ключевые слова

дисплазия гортани, рак гортани, протеасомы, кальпаины

Актуальность

Рак гортани характеризуется агрессивным клиническим течением и высокой смертностью [1]. Выявление молекулярных механизмов развития рака гортани позволит применить полученные знания для формирования групп повышенного онкологического риска. В этой связи наиболее перспективно исследование протеолитических систем, регулирующих многочисленные клеточные процессы, к которым относятся протеасомы и кальпаины. Протеасомы отвечают за деградацию 80% внутриклеточных белков и осуществляют специфический протеолиз поврежденных или выполнивших свою функцию белков. Кальпаины осуществляют частичный протеолиз белков, что приводит к изменению функции протеинов. Они активируются во многих опухолях и участвуют в их развитии [2–4].

Цель

Целью исследования было изучение активности протеасом и кальпаинов в эпителии гортани при хронических гиперпластических заболеваниях и при раке гортани.

Материалы и методы

В исследование было включено 29 пациентов с плоскоклеточным раком гортани (T1-3N0M0) и 10 пациентов с хроническими заболеваниями гортани, ассоциированными с диспластическими изменениями эпителия различной степени (DI, II–III). Материалом для исследования послужила ткань, полученная путем биопсии. Химотрипсинподобную (ХТП), калпазаподобную (КП) активности протеасом и общую активность кальпаинов определяли с использованием коммерческих флуорогенных субстратов.

Результаты

ХТП- и КП-активности протеасом в злокачественном эпителии гортани были выше по сравнению с дисплазиями различной степени в 2 и 1,7 раза соответственно. Общая активность кальпаинов была в 1,5 раза больше в опухолевой ткани в сравнении с хроническими заболеваниями гортани (DI, II–III). На основе полученных данных об изменении протеолитической активности протеасом и кальпаинов в злокачественном эпителии гортани стало возможным разработать математическую модель для оценки степени онкологического риска у пациентов с предопухолевыми заболеваниями гортани. В качестве предикторов для прогноза онкологического риска в модель вошли: ХТП-активность протеасом и активность кальпаинов. Чувствительность и специфичность разработанной модели составили 90,1 и 87% соответственно.

Выводы

Полученные данные позволяют предположить, что протеасомы и кальпаины играют важную роль на этапе возникновения рака гортани. Участие протеасом показано в прогрессировании злокачественных опухолей различных локализаций, в том числе при плоскоклеточном раке головы и шеи [5, 6]. Кальпаины, в свою очередь, служат важным фактором клеточной миграции и инвазии клеток плоскоклеточного рака головы и шеи [7, 8]. Использование разработанного способа прогнозирования риска развития рака гортани позволит выявлять онкологический процесс на ранних стадиях и, вероятно, улучшит результаты лечения больных.

Список литературы

1. Какурина Г.В., Кондакова И.В., Чойнзонов Е.Л. Прогнозирование метастазирования плоскоклеточных карцином головы и шеи // Вопросы онкологии. 2012. Т. 58. № 1. С. 26-32.
2. Спирина Л. В., Кондакова И. В., Чойнзонов Е. Л. и др. Активность и субъединичный состав протеасом в плоскоклеточных карциномах головы и шеи // Бюллетень экспериментальной биологии и медицины. 2010. Т. 149, № 1. С. 89-92. EDN МТУНДТ.
3. Иванова Э.В., Кондакова И.В., Спирина Л.В. и др. Химотрипсинподобная активность протеасом и общая активность кальпаинов при раке желудка и толстой кишки // Бюллетень экспериментальной биологии и медицины. 2014. Т. 157. № 6. С. 753-756.
4. Сиденко Е.А., Какурина Г.В., Черемисина О.В. и др. Функционирование протеасом при предопухолевых и неопластических изменениях эпителия человека // Молекулярная медицина. 2020. Т. 18. № 2. С. 11-16.
5. Chen Y, Zhang Y, Guo X. Proteasome dysregulation in human cancer: implications for clinical therapies // Cancer Metastasis Rev. 2017 Dec;36(4):703-716. doi: 10.1007/s10555-017-9704-y.
6. Cao Y, Zhu H, He R, Kong L, Shao J, Zhuang R, Xi J, Zhang J. Proteasome, a Promising Therapeutic Target for Multiple Diseases Beyond Cancer // Drug Des Devel Ther. 2020. 14, 4327-4342. DOI: 10.2147/DDDT.S265793.
7. Ma D, Fang J, Liu Y, et al. High level of calpain1 promotes cancer cell invasion and migration in oral squamous cell carcinoma // Oncology Letters. 2017;13(6):4017-4026. DOI:10.3892/ol.2017.5970.
8. Miyazaki T, Akasu R, Miyazaki A. Calpain-Associated Proteolytic Regulation of the Stromal Microenvironment in Cancer // Curr Pharm Des. 2021;27(28):3128-3138. DOI: 10.2174/1381612827666210311143053.

Пористые ватериты карбоната кальция как форма доставки и депонирования доксорубицина

Авторы:

(1) Сулов Дмитрий Николаевич, susloff.dmit@yandex.ru, ФГБУ «НМИЦ онкологии им. Н.Н. Петрова» Минздрава России, Санкт-Петербург

(2) Сударева Наталья Николаевна, nnsas@mail.ru, ФГБУН Институт высокомолекулярных соединений РАН, Санкт-Петербург

(3) Суворова Ольга Михайловна, ihs-9@yandex.ru, ФГБУН Институт высокомолекулярных соединений РАН, Санкт-Петербург

(4) Юкина Галина Юрьевна, ripson@inbox.ru, ФГБОУ ВО «Первый Санкт-Петербургский государственный медицинский университет им. академика И.П. Павлова» Минздрава России, Санкт-Петербург

(5) *Точильников Григорий Викторович*, gr75@mail.ru, ФГБУ «НМИЦ онкологии им. Н.Н. Петрова» Минздрава России, Санкт-Петербург

(6) *Жилинская Надежда Тарасовна*, jilinskie@mail.ru, ФГБУ «НМИЦ онкологии им. Н.Н. Петрова» Минздрава России, Санкт-Петербург

(7) *Змитриченко Юлия Геннадьевна*, zmitrichenko@gmail.com, ФГБУ «НМИЦ онкологии им. Н.Н. Петрова» Минздрава России, Санкт-Петербург

(8) *Дранишников Владислав Георгиевич*, dranishnikov2015@mail.ru, ФГБУ «НМИЦ онкологии им. Н.Н. Петрова» Минздрава России, Санкт-Петербург

(9) *Минченко Юлия Анатольевна*, yarmilochkina@mail.ru, ФГБУ «НМИЦ онкологии им. Н.Н. Петрова» Минздрава России, Санкт-Петербург

(10) *Башкатова Елизавета Владимировна*, bashkatova-liza@mail.ru, ФГБУ «НМИЦ онкологии им. Н.Н. Петрова» Минздрава России, Санкт-Петербург

(11) *Галибин Олег Всеволодович*, ogalibin@mail.ru, ФГБОУ ВО «Первый Санкт-Петербургский государственный медицинский университет им. академика И.П. Павлова» Минздрава России, Санкт-Петербург

Ключевые слова

доксорубин, пористые ватериты карбоната кальция, вакуольная дистрофия

Актуальность

Доксорубин (ДОХ) — антрациклиновый антибиотик широкого спектра действия. Обладает высокой эффективностью, характеризуется дозозависимой кардиотоксичностью, гепатотоксичностью и быстрым выведением из организма. В качестве системы доставки (СД) и депонирования предлагаем пористые ватериты карбоната кальция, допированные полианионом декстрансульфатом Na (CaCO₃+DexS), средние размеры которых 1–3 мкм. Использование подобных СД и депонирования ДОХ должно уменьшать его негативное воздействие на организм, пролонгируя высвобождение, снижая концентрацию в крови и, таким образом, уменьшая его кардиотоксичность и гепатотоксичность при сохранении общей дозы. Кроме того, использование пористых ватеритов позволяет предложить новые пути введения препарата и места его депонирования.

Цель

Изучение переносимости высокой дозы ДОХ в СД из пористых ватеритов карбоната кальция, допированных декстрансульфатом, в зависимости от пути введения и депонирования, а также контроль состояния печени лабораторных животных.

Материалы и методы

Беспородные мыши, 10 самок и 10 самцов, масса 17–26 и 18–26 г соответственно, были разделены на две группы по 5 самок и самцов в каждой. Группа 1 — 450 мг/кг ДОХ в СД введено внутривентриально; группа 2 — та же доза, СД введены подкожно, в холку. Максимально переносимая доза ДОХ для мышей составляет 10 мг/кг.

Результаты

Двухнедельная выживаемость (рекомендованный период наблюдения при изучении общей токсичности) составила в 1-й группе 50% (5 животных, 4 самца и 1 самка), в 2-й группе — 100%, выживаемость в период 28 сут составила в 1-й группе 20% (2 животных), в 2-й группе — 100%. До конца эксперимента (60 сут) в 1-й группе дожило 1 животное, в 2-й группе — 7 животных (выживаемость — 70%). Смерть животных в 1-й группе отмечена в период с 3-х по 39-е сутки после введения, в группе 2 — с 46-х по 56-е сутки после введения. При гистологическом исследовании выявлено, что признаки гепатотоксичности ДОХ — вакуольная дистрофия печени — выявляются начиная с 3-х суток после внутривентриального введения. При подкожном введении вакуольная дистрофия печени выявлялась до 46-х суток. Начиная с 49-х суток при подкожном введении вакуольная дистрофия печени не выявлялась, а при внутривентриальном введении у единственного выжившего животного изменений печени через 61 сут после введения выявлено не было. При аутопсии и гистологическом исследовании органов брюшной полости признаков перитонита, асцита и изменений висцеральной и париетальной брюшины выявлено не было. В месте подкожного введения эпидермис и подкожная жировая клетчатка без изменений. Макрофагов нет.

Выводы

Пористые ватериты карбоната кальция позволяют вводить высокие дозы ДОХ подкожно относительно безопасно, создать депо с контролируемым высвобождением в малотоксичных дозах. Необходимо продолжить изучение и подбор безопасной дозы и кратности введения ватеритов с препаратом.

Список литературы

1. С.Ф. Вершинина, А.Н. Стуков // Экспериментальные опухоли, Практическое руководство. СПб.: Галаника, 2018. 68 с.
2. Руководство по экспериментальному (доклиническому) изучению новых фармакологических веществ / под общей ред. члена-корреспондента РАМН, профессора Р. У. Хабриева. 2-изд., перераб. и доп. М.: ОАО «Издательство «Медицина», 2005. 832 с.

Распространенность RET-транслокаций при немелкоклеточном раке легкого

Авторы:

- (1) *Тюрин Владислав Ильич*, tyurinvladislav@gmail.com, ФГБУ «НМИЦ онкологии им. Н.Н. Петрова» Минздрава России, Санкт-Петербург
- (2) *Преображенская Елена Васильевна*, chekmarevaev@mail.ru, ФГБУ «НМИЦ онкологии им. Н.Н. Петрова» Минздрава России, Санкт-Петербург
- (3) *Митюшкина Наталья Владимировна*, nmmail@inbox.ru, ФГБУ «НМИЦ онкологии им. Н.Н. Петрова» Минздрава России, Санкт-Петербург
- (4) *Романько Александр Андреевич*, romanko.aleksandr.a@gmail.com, ФГБУ «НМИЦ онкологии им. Н.Н. Петрова» Минздрава России, Санкт-Петербург
- (5) *Анускина Александра Алексеевна*, asokolova98@gmail.com, ФГБУ «НМИЦ онкологии им. Н.Н. Петрова» Минздрава России, Санкт-Петербург
- (6) *Мулкиджан Римма Сергеевна*, mulkidzhan17@gmail.com, ФГБУ «НМИЦ онкологии им. Н.Н. Петрова» Минздрава России, Санкт-Петербург
- (7) *Саитова Евгения Станиславовна*, zhenya.saitowa2017@yandex.ru, ФГБУ «НМИЦ онкологии им. Н.Н. Петрова» Минздрава России, Санкт-Петербург
- (8) *Шевяков Михаил Павлович*, shevmihail@icloud.com, ФГБУ «НМИЦ онкологии им. Н.Н. Петрова» Минздрава России, Санкт-Петербург
- (9) *Алексахина Светлана Николаевна*, abyshevasv@gmail.com, ФГБУ «НМИЦ онкологии им. Н.Н. Петрова» Минздрава России, Санкт-Петербург
- (10) *Венина Айгуль Рифовна*, garifullina.aigul@gmail.com, ФГБУ «НМИЦ онкологии им. Н.Н. Петрова» Минздрава России, Санкт-Петербург
- (11) *Соколова Татьяна Николаевна*, stretanya@yandex.ru, ФГБУ «НМИЦ онкологии им. Н.Н. Петрова» Минздрава России, Санкт-Петербург
- (12) *Мартьянов Александр Сергеевич*, aleksandr.s.martianov@gmail.com, ФГБУ «НМИЦ онкологии им. Н.Н. Петрова» Минздрава России, Санкт-Петербург
- (13) *Шестакова Анна Дмитриевна*, anna.message19@gmail.com, ФГБУ «НМИЦ онкологии им. Н.Н. Петрова» Минздрава России, Санкт-Петербург
- (14) *Иевлева Аглая Геннадьевна*, aglayai@inbox.ru, ФГБУ «НМИЦ онкологии им. Н.Н. Петрова» Минздрава России, Санкт-Петербург
- (15) *Имянитов Евгений Наумович*, evgeny@imyanitov.spb.ru, ФГБУ «НМИЦ онкологии им. Н.Н. Петрова» Минздрава России, Санкт-Петербург

Ключевые слова

рак легкого, молекулярная диагностика, ПЦР, NGS, RET

Актуальность

Перестройки гена *RET*, активирующее тирозинкиназу, являются мишенью для таргетной терапии [1–3]. Для их надежного определения используют секвенирование нового поколения (NGS), в то время как традиционные методы, такие как иммуногистохимия (ИГХ), флуоресцентная гибридизация *in situ* (FISH) или вариант-специфическая ПЦР (BC-ПЦР), имеют существенные ограничения [4, 6].

Цель

Разработать и апробировать на большой выборке опухолей легкого тест для выявления RET-транслокаций. Оценить спектр и встречаемость обнаруженных перестроек.

Материалы и методы

Разработанный ПЦР-тест основан на комбинации двух подходов — оценки дисбаланса экспрессии 5'/3'-концов гена *RET* [5] как результата влияния промотора гена-партнера на экспрессию киназного домена

и мультиплексной ВС-ПЦР на распространенные и редкие варианты перестроек. В исследование вошло 16 106 последовательных случаев НМРЛ, из которых 14 449 (89,7%) прошли контроль качества кДНК.

Результаты

Дисбаланс экспрессии 5'/3'-концов *RET* наблюдался в 184 (1,3%) опухолях, из которых 169 имели достаточное количество материала для идентификации вариантов транслокации. ВС-ПЦР выявила перестройки *RET* в 155/169 (91,7%) опухолей. Для проведения NGS было доступно в 8 из 14 оставшихся случаев, из которых 5 несли редкие варианты (K1AA1217-*RET* (K13;R12) — 2; CCSER2-*RET* (C9;R12) — 1; RBPMS-*RET* (R6;R12) — 1; RUFY3-*RET* (R11;R12) — 1) и 1 случай нового слияния — ZC3H7A-*RET* (Z3;R12). Также мы исследовали 4680 опухолей, демонстрирующих сбалансированную экспрессию, на наличие 8 распространенных вариантов, в результате в 33 (0,7%) обнаружены *RET*-перестройки. Сочетание оценки дисбаланса 5'/3'-концов и ВС-ПЦР позволило выявить *RET*-транслокации примерно в 2% последовательных НМРЛ. Всего обнаружено 195 перестроек, финальный спектр вариантов: KIF5B-*RET* (K15;R12) — 136; CCDC6-*RET* (C1;R12) — 30; KIF5B-*RET* (K16;R12) — 8; KIF5-*RET* (K22;R12) — 4; NCOA4-*RET* (N8;R12) — 3; KIF5B-*RET* (K23;R12) — 3; RELCH-*RET* (R10;R12) — 2; K1AA1217-*RET* (K13;R12) — 2; KIF5B-*RET* (K24;R12) — 1; KIF13A-*RET* (K18;R12) — 1; K1AA1217-*RET* (K11;R12) — 1; CCSER2-*RET* (C9;R12) — 1; RBPMS-*RET* (R6;R12) — 1; RUFY3-*RET* (R11;R12) — 1; ZC3H7A-*RET* (Z3;R12) — 1. Важно отметить, что на два основных варианта KIF5B-*RET* (K15;R12) и CCDC6-*RET* (C1;R12) приходится 166/195 (85,1%) *RET*-позитивных случаев. Эпидемиологическая оценка когорты показала, что *RET*-транслокации значительно чаще встречаются среди некурящих и ассоциированы с женским полом. При этом у *RET*-позитивных мужчин отмечается значительно более раннее начало заболевания, чем в среднем по выборке.

Выводы

Наблюдаемая частота *RET*-транслокаций (2%) находится на верхней границе межисследовательских вариаций, поэтому есть достаточные основания полагать, что наш подход способен выявить практически все случаи слияний гена *RET* и представляет собой жизнеспособную альтернативу NGS для медицинских учреждений.

Работа поддержана грантом РФФИ № 17-75-30027.

Список литературы

1. Drilon A. et al. Efficacy of selpercatinib in *RET* fusion-positive non-small-cell lung cancer // *New England Journal of Medicine*. 2020. V. 383. № 9. P. 813-824.
2. Gainor J. F. et al. Pralsetinib for *RET* fusion-positive non-small-cell lung cancer (ARROW): a multi-cohort, open-label, phase 1/2 study // *The lancet oncology* 2021. P. 22. № 7. V. 959-969.
3. Novello S. et al. *RET* Fusion-Positive Non-small Cell Lung Cancer: The Evolving Treatment Landscape // *The Oncologist*. 2023. P. oyac264.
4. Radonic T. et al. *RET* fluorescence in situ hybridization analysis is a sensitive but highly unspecific screening method for *RET* fusions in lung cancer // *Journal of Thoracic Oncology*. 2021. V. 16. № 5. P. 798-806.
5. Wang R. et al. The Use of Quantitative Real-Time Reverse Transcriptase PCR for 5 and 3 Portions of *ALK* Transcripts to Detect *ALK* Rearrangements in Lung Cancers Detecting *ALK*-Arranged Lung Cancers by Real-Time RT-PCR // *Clinical Cancer Research*. 2012. V. 18. № 17. P. 4725-4732.
6. Yang S. R. et al. A Performance Comparison of Commonly Used Assays to Detect *RET* Fusions // *Clinical Cancer Research*. 2021. V. 27. № 5. P. 1316-1328.

Содержание нейротрофинов в мозге самок крыс в экспериментальной модели роста злокачественной опухоли в условиях гипотиреоза

Авторы:

(1) Франциязу Елена Михайловна, super.gormon@yandex.ru, ФГБУ «НМИЦ онкологии» Минздрава России, Ростов-на-Дону

(2) Сурикова Екатерина Игоревна, sunsur2000@mail.ru, ФГБУ «НМИЦ онкологии» Минздрава России, Ростов-на-Дону

(3) Бандовкина Валерия Ахтямовна, valerryana@yandex.ru, ФГБУ «НМИЦ онкологии» Минздрава России, Ростов-на-Дону

(4) Каплиева Ирина Викторовна, kaplirina@yandex.ru, ФГБУ «НМИЦ онкологии» Минздрава России, Ростов-на-Дону

(5) Аракелова Алина Юрьевна, Alina.Rybkina@mail.ru, ФГБУ «НМИЦ онкологии» Минздрава России, Ростов-на-Дону

(6) Нескубина Ирина Валерьевна, nes Kubina.irina@mail.ru, ФГБУ «НМИЦ онкологии» Минздрава России, Ростов-на-Дону

(7) Погорелова Юлия Александровна, flora-73@yandex.ru, ФГБУ «НМИЦ онкологии» Минздрава России, Ростов-на-Дону

(8) Треницаки Лидия Константиновна, legolab69@yandex.ru, ФГБУ «НМИЦ онкологии» Минздрава России, Ростов-на-Дону

(9) Черярина Наталья Дмитриевна, scalolas.92@yandex.ru, ФГБУ «НМИЦ онкологии» Минздрава России, Ростов-на-Дону

(10) Немашкалова Людмила Анатольевна, nemalit@mail.ru, ФГБУ «НМИЦ онкологии» Минздрава России, Ростов-на-Дону

Ключевые слова

нейротрофины в мозге, нейропластичность, злокачественные опухоли, гипотиреоз, коморбидность

Актуальность

Плейотропное действие тиреоидных гормонов может обусловить возможное влияние их дефицита на течение других заболеваний, в частности онкопатологии, однако механизм такого взаимодействия неясен. Тесная связь тиреоидных гормонов с нервной системой, а также признание приоритетности регуляторного влияния ЦНС на инициацию, поддержание, прогрессирование опухолевого процесса и значительный интерес исследователей к механизмам взаимодействия с ней злокачественных опухолей обуславливают актуальность нашего исследования [1].

Цель

Изучить содержание нейротрофического фактора мозга (BDNF), фактора роста нервов (NGF- β) и нейротрофина 3 (NT3) в сером и белом веществе мозга самок крыс в экспериментальной модели злокачественного опухолевого процесса в условиях индуцированного гипотиреоза.

Материалы и методы

Эксперимент выполнен на 40 самках белых нелинейных крыс: по 10 крыс в интактной группе, контроле 1 — индуцированный гипотиреоз, контроле 2 — подкожный рост карциномы Герена, основной группе — сочетание патологий (индукция гипотиреоза, затем подкожная перевивка опухоли). Гипотиреоз индуцировали введением *per os* мерказолила («Акрихин», Россия), суточная доза 2,5 мг/100 г массы тела, курс 30 дней, подтверждающая состоянием определением в сыворотке крови общего тироксина и тиреотропного гормона РИА-методом (Immunotech, Чехия). При достижении стойкого гипотиреоза стандартно перевивали под кожу карциному Герена — 0,5 мл суспензии клеток в разведении 1:10. После декапитации на 18-е сутки после перевивки в 10% гомогенатах серого и белого вещества мозга методом ИФА определяли содержание BDNF, NGF- β , NT3 (R&D System, RayBiotech, USA).

Результаты

Показано, что в сером веществе в контроле 1 и 2 уровень BDNF был ниже в 2,6 и 1,6 раза соответственно, NGF- β выше в среднем в 2,2 раза, чем в интактной группе. Уровень NT3 в контроле 1 был ниже в 3,0 и 1,6 раза в сером и белом веществе соответственно. В белом веществе в контроле 2 уровень NT3 и NGF- β был выше в 2,4 и 3,1 раза соответственно, чем в интактной группе. В основной группе уровень BDNF и NT3 в сером и белом веществе не отличался от показателей в интактной группе, а NGF- β был выше в среднем в 1,7 раза, при этом занимая промежуточное положение между его содержанием в контрольных группах 1 и 2.

Выводы

Таким образом, при гипотиреозе изменения уровней всех нейротрофинов были наиболее выражены в сером веществе, а при самостоятельном опухолевом росте — уровень NGF- β в сером и белом веществе, а NT3 только в сером. При сочетании патологий изменялся уровень только NGF- β в сером и белом веществе, при этом значительно менее выраженное изменение его уровня и отсутствие значимых изменений BDNF и NT-3, вероятно, так модулирует конфигурацию нейронных связей под влиянием эндогенных стимулов двух патологических процессов, что способствует торможению роста опухоли в условиях гипотиреоза, показанное нами ранее [2].

Список литературы

1. Anastasaki C., Gao Y., Gutmann D.H. Neurons as stromal drivers of nervous system cancer formation and progression. *Dev Cell*. 2023 Jan 23;58(2):81-93. DOI: 10.1016/j.devcel.2022.12.011.
2. Францианц Е.М., Бандовкина В.А., Каплиева И.В. и др. Изменение патофизиологии роста опухоли и функциональной активности гипоталамо-гипофизарно-тиреоидной оси у крыс обоего пола с карциномой Герена на фоне гипотиреоза // Южно-Российский онкологический журнал. 2022;3(4):26-39. <https://doi.org/10.37748/2686-9039-2022-3-4-3>

Влияние нокаута гена *IQGAP3* на выраженность злокачественного потенциала в культурах клеток гепатом человека

Авторы:

(1) Хесина Полина Андреевна, khesinapolina@gmail.com, ФГБУ «НМИЦ онкологии им. Н.Н. Блохина» Минздрава России, НИИ канцерогенеза ФГБУ «НМИЦ онкологии им. Н.Н. Блохина», Москва

(2) Кустова Инна Феликсовна, innaku74@gmail.com, ФГБУ «НМИЦ онкологии им. Н.Н. Блохина» Минздрава России, НИИ канцерогенеза ФГБУ «НМИЦ онкологии им. Н.Н. Блохина», Москва

(3) Кривцова Ольга Михайловна, o.m.krivtsova@gmail.com, ФГБУ «НМИЦ онкологии им. Н.Н. Блохина» Минздрава России, НИИ канцерогенеза ФГБУ «НМИЦ онкологии им. Н.Н. Блохина», Москва

(4) Лазаревич Наталия Леонидовна, countessnew@mail.ru, ФГБУ «НМИЦ онкологии им. Н.Н. Блохина» Минздрава России, НИИ канцерогенеза ФГБУ «НМИЦ онкологии им. Н.Н. Блохина», Москва

Ключевые слова

гепатоцеллюлярная карцинома, скаффолд-белки, *IQGAP3*, CRISPR-Cas9.

Актуальность

Сложность поиска диагностических маркеров и потенциальных мишеней для терапии гепатоцеллюлярной карциномы (ГЦК) определяется высокой межопухолевой гетерогенностью драйверных генетических нарушений. Рациональным решением этой проблемы представляется поиск универсальных регуляторов внутриклеточного сигналинга, в качестве которых могут рассматриваться скаффолд-белки, координирующие сборку многокомпонентных комплексов сигнальных белков. Многообещающими объектами для терапии опухолевых заболеваний, в том числе и ГЦК, являются скаффолд-белки семейства *IQGAP* (белки-активаторы ГТФаз, содержащие IQ-мотив). Ранее мы выявили значительную гиперэкспрессию *IQGAP3* в клинических образцах ГЦК по сравнению с нормальной тканью печени или доброкачественными новообразованиями [1].

Цель

Исследование влияния генетического нокаута *IQGAP3* в культурах клеток гепатом человека на основные биологические характеристики опухолевых клеток, определяющие выраженность признаков злокачественного фенотипа.

Материалы и методы

Проведены эксперименты по генетическому нокауту *IQGAP3* в культурах клеток Huh7 и HepG2 с использованием технологии CRISPR-Cas9. В полученных клонах исследовано влияние нокаута *IQGAP3* на скорость пролиферации клеток ГЦК, их способность к миграции и колониобразованию.

Результаты

При проведении генетического нокаута получены клоны клеток с уникальным редактированием по гену *IQGAP3*. В отобранных для дальнейшей работы клонах по результатам иммуноблоттинга полностью отсутствовала окраска на белок *IQGAP3*. Для каждого из клонов проведено секвенирование ДНК на платформе Illumina MiSeq, по результатам которого отобраны клоны с редактированием всех копий гена *IQGAP3* со сдвигом рамки считывания. Для клеточных культур Huh7 и HepG2 было получено по шесть вариантов клонов с уникальным редактированием гена *IQGAP3* в 1, 11 и 17-м экзонах. Культуры клеток с нокаутом *IQGAP3* в половине случаев демонстрируют снижение скорости пролиферации по сравнению с контрольными культурами. Снижение колониобразующих свойств выявлено в 11 из 12 случаев, снижение миграционного потенциала по сравнению с контрольными культурами наблюдалось во всех исследованных клонах.

Выводы

Генетический нокаут *IQGAP3* в культурах Huh7 и HepG2 вызывает значительное ослабление злокачественного потенциала опухолевых клеток, выраженное в снижении миграционной и колониобразующей активностей, а также в частичном снижении пролиферативного потенциала клеток.

Использованная литература

1. Хесина П.А., Кустова И.Ф., Чесноков М.С., Лазаревич Н.Л. Активация экспрессии скаффолд-белка *IQGAP3* и его возможная роль в гепатоканцерогенезе // Успехи молекулярной онкологии. 2017. Т. 4, № 4, с. 71.

Визуализация и анализ изменений микровязкости мембран опухолевых клеток при фотодинамической терапии с фотодитазином

Авторы:

(1) Шимолина Любовь Евгеньевна, shimolina.l@mail.ru, ФГБОУ ВО «Приволжский исследовательский медицинский университет» Минздрава России, Нижний Новгород

(2) Хлынова Александра Эмильевна, sashahlynova@list.ru, ФГБОУ ВО «Приволжский исследовательский медицинский университет» Минздрава России, Нижний Новгород

(3) Можеров Артем Михайлович, artemmozherov@gmail.com, ФГБОУ ВО «Приволжский исследовательский медицинский университет» Минздрава России, Нижний Новгород

(4) Куимова Марина Константиновна, m.kuimova@imperial.ac.uk, Имперский колледж Лондона, Лондон

(5) Ширманова Марина Вадимовна, shirmanovam@gmail.com, ФГБОУ ВО «Приволжский исследовательский медицинский университет» Минздрава России, Нижний Новгород

Ключевые слова

мембрана, рак шейки матки, микровязкость, FLIM-микроскопия, ротаторы BODIPY, фотодинамическая терапия

Актуальность

Актуальной проблемой является исследование изменения микровязкости опухолевых клеток в процессе терапевтического воздействия, в том числе при фотодинамической терапии (ФДТ). Недавние исследования указывают на взаимосвязь вязкости мембран клеток и их ответа на лечение [1], однако механизмы описаны не полностью. В свою очередь, изменения биофизических свойств, в частности микровязкости, мембраны могут свидетельствовать об эффективности лечения [2].

Цель

Изучить изменения микровязкости мембран опухолевых клеток при проведении ФДТ с использованием флуоресцентной микроскопии FLIM с молекулярным ротатором BODIPY2.

Материалы и методы

В работе использованы клеточная линия HeLa Kyoto (рак шейки матки человека), мыши линии Nude. ФДТ проводилась с использованием фотосенсибилизатора фотодитазина (ФЗ) в дозе 10 мкМ для клеток и сфероидов, для мышей — в дозе 5 мг/кг в/в. Длина волны облучения — 659 нм, плотность мощности — 50 мВт/см². Время облучения — 4 мин 10 с для клеток и сфероидов, 12 мин для опухолей животных, плотность энергии составила 10 Дж/см². Микровязкость анализировали через 10 мин, 1, 3, 6, 24 и 48 ч после ФДТ; для опухолей животных — через 24 ч и 7 дней после ФДТ. Флуоресцентные и FLIM-изображения были получены с помощью лазерного сканирующего микроскопа LSM 880 (Carl Zeiss, Germany) с модулем FLIM (Becker&Hickl, Germany), возб. 850 нм, рег. 500–550 нм.

Результаты

При инкубации клеток HeLa Kyoto с ФЗ в контрольных клетках регистрировались значения микровязкости мембран, равные 353±30 сП; у клеток с облучением без добавления ФЗ — 339±40 сП, что также сопоставимо со значениями чистого контроля без воздействия — 325±49 сП. Уже через 10 мин после ФДТ наблюдалось значительное уменьшение микровязкости до 187±21 сП с сохранением тенденции через 1–6 ч, микровязкость при этом составила ~150 сП.

Микровязкость мембран клеток опухолевых сфероидов всех трех групп контролей была примерно одинаковой и составила ~323 сП. Статистически значимое снижение микровязкости до 178±43 сП наблюдалось спустя 3 ч, а также спустя 24–48 ч (~180 сП) после ФДТ, что также согласуется с результатами для монослоя.

При проведении исследования на опухолях *in vivo* показано, что микровязкость опухолевых клеток в контрольных группах была сопоставима и примерно составила ~260 сП. После ФДТ зарегистрировано повышение микровязкости до 401±26 сП. Спустя 7 дней после проведения ФДТ значения микровязкости снизились до 317±46 сП. Предположительно, зарегистрированное увеличение микровязкости связано с реализацией варианта ФДТ в сосудистом режиме.

Выводы

В ходе работы впервые оценены изменения микровязкости клеточной мембраны монослоя, опухолевых сфероидов и клеток опухолей *in vivo* при ФДТ с использованием фотодитазина. Полученные результаты могут быть полезны для оценки эффективности проводимой терапии.

Работа выполнена при финансовой поддержке РФФИ (проект № 20-14-00111 П).

Список литературы

1. Shimolina LE, Gulina AA, Paez-Perez M et al. Mapping cisplatin-induced viscosity alterations in cancer cells using molecular rotor and fluorescence lifetime imaging microscopy // Journal of biomedical optics. 2020. V. 25(12). P. 126004.
2. Shimolina L, Gulina A, Ignatova N. et al. The Role of Plasma Membrane Viscosity in the Response and Resistance of Cancer Cells to Oxaliplatin // Cancers. 2021. V. 13(24). P. 6165.

ПОДДЕРЖИВАЮЩАЯ ТЕРАПИЯ В ОНКОЛОГИИ

Исследование факторов, влияющих на риск развития лучевых реакций при лучевой терапии органов малого таза

Авторы:

(1) Корытов Олег Витальевич, olegkorytov@mail.ru, ФГБУ «Российский научный центр радиологии и хирургических технологий им. академика А.М. Гранова» Минздрава России, Санкт-Петербург

(2) Корытова Луиза Ибрагимовна, prof-korytova@mail.ru, ФГБУ «Российский научный центр радиологии и хирургических технологий им. академика А.М. Гранова» Минздрава России, Санкт-Петербург

Ключевые слова

лучевые реакции, опухоли органов малого таза, биополимерные материалы

Актуальность

Онкологическая заболеваемость в мире в целом и РФ в частности за последние 10–15 лет остается высокой. Поражение органов малого таза [рак прямой кишки (РПК), рак шейки матки (РШМ), рак предстательной железы (РПЖ)] составляет около 25%. От 50 до 75% больных нуждаются в лучевой терапии на разных этапах лечения. Стремление специалистов к повышению эффективности лечения рака и увеличению выживаемости приводит к значительному росту групп пациентов, переживших лечение, для которых на первый план выходит, наряду с продолжительностью жизни, ее качество. По данным разных авторов, частота лучевых реакций может достигать 80%, а поздних лучевых повреждений — 5–20%.

Цель

Оценка комплекса показателей, определяющих риск возникновения лучевых реакций и поздних осложнений.

Материалы и методы

В исследование включено 759 пациентов, из которых 324 мужчин и 435 женщин в возрасте от 27 до 88 лет с диагнозами РПК — 257, РШМ — 327, РПЖ — 175, получавших лучевую терапию, согласно КР МЗ РФ. Сопроводительную терапию получали 288 пациентов (37,9%), при этом в составе 5 лекарственных препаратов и более — 85 человек (11,2%). В качестве сопроводительной терапии 66 пациентам также были назначены биополимерные материалы (гидрогели на основе альгината натрия с включенными обезболивающими, гемостатическими, противовоспалительными и другими компонентами).

Результаты

Проведен дискриминантный анализ 30 факторов, характеризующих пациентов, опухоли и проведенное лечение. На основании этого создана и апробирована модель наиболее значимых признаков, каждый из которых сопровождается собственным коэффициентом. Поскольку одним из факторов, влияющих на риск возникновения лучевых реакций, оказалось применение гидрогелевых композиций, они были введены нами в курс лечения с использованием до, в процессе и после лучевой терапии, что снизило частоту лучевых реакций в 3 раза, при этом степень наблюдаемых реакций не превышала 1 ($p < 0.05$).

Выводы

1. Риск возникновения лучевых реакций зависит от физико-технических условий облучения, наличия сопутствующей терапии, применения многокомпонентной сопутствующей терапии и привлечения биополимерных материалов, характеристик опухоли, наличия перерывов в лечении, особенно повлекших промежуточные

выписки из стационара. 2. Использование отечественных биополимерных материалов для профилактики и лечения лучевых реакций при лучевой терапии органов малого таза позволило сократить частоту РИЦ р<0,05.

Список литературы

1. Состояние онкологической помощи населению России в 2021 году / под ред. А.Д. Каприна, В.В. Старинского, А.О. Шахзадовой. М.: МНИОИ им. П.А. Герцена – филиал ФГБУ «НМИЦ радиологии» Минздрава России, 2022. 239 с.
2. Massi MC, Gasperoni F, Ieva F, Paganoni AM, Zunino P, Manzoni A, et al. A deep learning approach validates genetic risk factors for late toxicity after prostate cancer radiotherapy in a REQUITE multi-national cohort // Front Oncol. 2020;10:541281.
3. Siegel RL, Miller KD, Wagle NS, Jemal A. Cancer statistics, 2023 // CA Cancer J Clin. 2023 Jan;73(1):17-48. DOI: 10.3322/caac.21763. PMID: 36633525.

Возможности специальной терапии первой линии у «сложных пациентов» с метастатическим раком желудка

Авторы:

(1) Мыслевцев Игорь Валерьевич, moi2003@mail.ru, АНО ЦКБ Святителя Алексия митрополита Московского Московской Патриархии РПЦ, Москва

(2) Харрисон Елена Юрьевна, elenahoff77@rambler.ru, АНО ЦКБ Святителя Алексия митрополита Московского Московской Патриархии РПЦ, Москва

(3) Бурмистров Дмитрий Сергеевич, burmistrovd@inbox.ru, АНО ЦКБ Святителя Алексия митрополита Московского Московской Патриархии РПЦ, Москва

(4) Ширукова Ирина Хаджимуратовна, spirit509@mail.ru, АНО ЦКБ Святителя Алексия митрополита Московского Московской Патриархии РПЦ, Москва

Ключевые слова

метастатический рак желудка, иммунотерапия, поддерживающая терапия

Актуальность

Рак желудка относится к локализациям с высоким уровнем летальности. Сложность его течения связана с диагностикой в большинстве случаев на поздних стадиях. Наличие дисфагии, анемии и коморбидного фона зачастую приводит к переводу таких «сложных пациентов» в статус паллиативных и отказе в специальной терапии.

Цель

Оценка влияния первой линии специальной терапии на фоне комплексной поддержки на выживаемость без прогрессирования (ВБП) и общую выживаемость (ОВ) у «сложных пациентов» с метастатическим раком желудка.

Материалы и методы

С января по сентябрь 2022 г. в паллиативное отделение госпитализировано 10 пациентов с ECOG≥ 2, впервые выявленным метастатическим раком желудка (мРЖ) для коррекции дисфагии разной степени, анемии умеренной степени. Медиана возраста составил 55,5 года. Всем пациентам ранее выполнена диагностика канцероматоза брюшины (у 7 больных лапароскопически; у 2 больных — лапаротомия; у 1 — лапароцентез). Метастатическое поражение брюшины — у 10; л/у брюшной полости и забрюшинного пространства — у 8; печени — у 2 больных. По данным гистологического и молекулярно-генетического исследования у всех больных подтверждены низкодифференцированные варианты (G3-4) аденокарциномы с перстневидными клетками; CPS >5 у 5 больных; и у 5 CPS <5; все имели Her2-негативный и MSS-статус. На фоне коррекции состояния в группе CPS >5 проводилась химиоиммунотерапия, а в группе CPS <5 — химиотерапия.

Результаты

В группе CPS >5: медиана ВБП составила 6,2 мес; медиана ОВ — 8,2 мес; 2 больных живы на данный момент; 1 продолжает первую линию терапии, 1 — получает вторую линию терапии; нежелательные явления (НЯ) I–II степени диагностированы у 2, III–IV степени — у 3 больных (отменена терапия); умерло 3 больных (1 — прогрессирование; 1 — COVID-19; 1 — гепатотоксичность). В группе CPS <5: медиана ВБП составила 3,6 мес; медиана ОВ — 4,2 мес; умерло 5 больных от прогрессирования заболевания; НЯ I–II степени диагностированы у 5 больных. Коррекция доз цитостатиков применялась у 4 больных.

Выводы

В большинстве случаев онкологическим пациентам, соматически осложненным с распространенным заболеванием, на фоне комплексной медикаментозной поддержки удается улучшить качество жизни. Решение о необходимости специальной терапии должно приниматься совместно с онкологом и паллиативным специалистом. Преимущество в ВБП и ОВ у больных с CPS>5% подтверждает необходимость применения химиоиммунотерапии среди таких «сложных пациентов» с мРЖ.

Список литературы:

РАК МОЛОЧНОЙ ЖЕЛЕЗЫ: КОМБИНИРОВАННОЕ/КОМПЛЕКСНОЕ ЛЕЧЕНИЕ

Оценка эффективности адоптивной иммунотерапии НК-клетками у больной трижды негативным раком молочной железы (клинический случай)

Авторы:

- (1) Абакушина Елена Вячеславовна, abakushina@mail.ru, ООО «Текон МП», Москва
- (2) Иванов Антон Александрович, abakushina@mail.ru, клиника «Мамма», Одинцово
- (3) Рыбачук Виктория Александровна, rybachuk2016@list.ru, ООО «Текон МП», Москва
- (4) Попова Любовь Ильинична, ljubovprokudina@gmail.com, ООО «Текон МП», Москва
- (5) Михайловский Николай Васильевич, nickmikh.mrrc@gmail.com, ООО «Текон МП», Москва

Ключевые слова

адоптивная иммунотерапия, НК-клетки, рак молочной железы

Актуальность

В современной онкологии иммунотерапия занимает одно из ведущих направлений терапии. Особую роль играют разработки в области адоптивной клеточной иммунотерапии (АИТ) онкологических больных на основе активированных лимфоцитов [1].

Цель

В данном исследовании описан клинический случай применения АИТ НК-клетками в комбинации с хирургическим лечением рака молочной железы.

Материалы и методы

Больная Ш., 62 года, в 2021 г. обнаружен инфильтративный протоковый рак левой молочной железы (ЛМЖ) NOS, G2, T3NxMo (мультицентричная форма роста), тройной негативный подтип СНЕК2-ассоциированный. Размер очага 43×21 мм (ПЭТ/КТ). От стандартных видов лечения отказалась. Для проведения АИТ из периферической крови больной выделяли лимфоциты и культивировали в среде с добавлением ИЛ-2, ИЛ-15 в течение 14 дней. После каждого курса АИТ оценивали состав лимфоцитов периферической крови и наблюдения за опухолевым очагом с помощью методов лучевой диагностики.

Результаты

В результате культивирования *in vitro* был получен клеточный продукт, в котором доля НК-клеток увеличилась с 4,2 до 70,4%, среди которых активированных по CD38+ — 99%, HLA-DR+ — 55%. Больной с ноября 2021 г. по январь 2023 г. проведено 4 курса АИТ по 10 инъекций. Суммарно введено 684 млн клеток. После 1-го курса АИТ по ПЭТ/КТ отмечена положительная динамика в виде снижения активности неопластического образования ЛМЖ 43×31мм SUVmax 16,76 (ранее 28,74), ранее выявленных признаков остеобластических изменений в позвоночнике на уровне Th12 не выявлено. После 2-го и 3-го курса АИТ наблюдалась стабилизация процесса. После 3-го курса АИТ отмечалось некоторое увеличение первичного очага до 49×35 мм с SUVmax 16,82. В декабре 2022 г. проведена радикальная мастэктомия. После оперативного вмешательства проведен 4-й курс АИТ. В настоящее время через 4 мес после комбинированного хирургического лечения в

ДЛЯ ПАЦИЕНТОВ
С ГР+ HER2- РМЖ

 **ежедневно**
Зенлистик™
абемациклиб
2 раза в сутки

**НЕ ТЕРЯЙТЕ
НАДЕЖДУ**

Рак молочной железы на ранних стадиях (рРМЖ)

Зенлистик™ в комбинации с эндокринной терапией показан для адъювантного лечения положительного по гормональным рецепторам (ГР+) и отрицательного по рецептору эпидермального фактора роста человека 2-го типа (HER2-) рака молочной железы на ранних стадиях с поражением региональных лимфатических узлов и высоким риском развития рецидива.¹



Полная информация представлена в инструкции по медицинскому применению лекарственного препарата Зенлистик™ №АП-005715. Отсканируйте QR-код с помощью камеры мобильного телефона, чтобы ознакомиться с инструкцией.

Литературные источники 1. Инструкция по медицинскому применению лекарственного препарата ЗЕНЛИСТИК™ №АП-005715.

Материал предназначен для специалистов здравоохранения.

Распространенный или метастатический рак молочной железы (мРМЖ)

Зенлистик™ показан для лечения положительного по гормональным рецепторам (ГР+) и отрицательного по рецептору эпидермального фактора роста человека 2-го типа (HER2-) распространенного или метастатического рака молочной железы¹:

- в комбинации с первой линией эндокринной терапии ингибитором ароматазы
- в комбинации с фулвестрантом, назначаемым в качестве первой или второй линии эндокринной терапии
- в качестве монотерапии у пациентов с прогрессированием заболевания после эндокринной терапии и одной или двух линий предшествующей химиотерапии по поводу метастатической стадии заболевания.¹

Swixx  **BioPharma**
Современные препараты. Доступны для всех

ООО «Свикс Хэлскеа»
104065, Москва, Земляной вал, 9, russia.info@swixxbiopharma.com

Lilly

PP-AL-RU-0782 июнь 2023

РЕКЛАМА
Дата одобрения: 06-2023

PP-RU-2023-6-2846

сочетании с АИТ наличия патологических очагов у больной не обнаружено. До АИТ количество Т-клеток составляло 79,3%, а NK-клеток — 4,2%. В процессе терапии иммунологические показатели в течении 13 мес наблюдения были стабильны. В динамике наблюдения на 4, 8, 11 и 13-й месяц АИТ доля Т-лимфоцитов крови составила 61,4; 69,9; 75,1 и 72,1% соответственно, а NK-клеток — 8; 5,4; 6,7 и 4% соответственно.

Выводы

Описан клинический случай эффективного сочетания клеточной иммунотерапии с хирургическим методом лечения больной с тройным негативным подтипом РМЖ, что позволило пациентке на протяжении 12 мес стабилизировать процесс опухолевого роста. Можно рекомендовать больным РМЖ АИТ в комбинации с основными методами терапии.

Использованная литература

Abakushina E.V., Popova L., Zamyatin A., et al. The advantages and challenges of anticancer dendritic cell vaccines and NK cells in adoptive cell immunotherapy // Vaccines. 2021. V. 9. № 11. P. 1363.

РАК МОЛОЧНОЙ ЖЕЛЕЗЫ: ЛЕКАРСТВЕННОЕ ЛЕЧЕНИЕ

Оценка результатов неoadъювантного лечения у больных базальноподобным позитивным подтипом рака молочной железы

Авторы:

(1) Каганов Олег Игоревич, okaganov@yandex.ru, ГБУЗ «Самарский областной клинический онкологический диспансер», Самара

(2) Бондаренко Мария Михайловна, 8fairy8tail8@gmail.com, ГБУЗ «Самарский областной клинический онкологический диспансер», Самара

(3) Ткачёв Максим Валерьевич, m9277477577@mail.ru, ГБУЗ «Самарский областной клинический онкологический диспансер», Самара

(4) Катюшин Андрей Анатольевич, KatyshinAA@samaraonko.ru, ГБУЗ «Самарский областной клинический онкологический диспансер», Самара

(5) Коновалова Татьяна Владимировна, KonovalovaTV@samaraonko.ru, ГБУЗ «Самарский областной клинический онкологический диспансер», Самара

Ключевые слова

рак молочной железы, базальноподобный позитивный подтип, неoadъювантное лечение

Актуальность

Основываясь на современных клинических рекомендациях при базальноподобном подтипе роста опухоли возможно проведение предоперационной химиотерапии для дальнейшего выполнения органосохранных операций. Однако в настоящий момент не разработана прогностическая шкала оценки неoadъювантного лечения.

Цель

Разработать математическую модель и программу для ЭВМ по расчету эффективности неoadъювантной химиотерапии с включением антрациклинов у больных с диагнозом «трижды негативный рак молочной железы (РМЖ)».

Материалы и методы

Проведено исследование результатов неoadъювантной химиотерапии по схеме с включением антрациклинов у 98 больных с диагнозом «трижды негативный РМЖ». Средний возраст больных — 51,43±5,14 года. У 80 (81,63%) пациентов диагностирована II стадия заболевания, у 18 (18,37%) — III стадия. У 51 (52,04%) больного уровень экспрессии Ki-67 в биопсийном материале опухолевой ткани превышал 20%, у 47 (47,96%) был менее 20%. Пациентам в неoadъювантном режиме проведено 4–8 циклов химиотерапии, после чего выполнена операция. В модель были включены 98 больных с диагнозом «трижды негативный РМЖ II–III стадии», которым проводилась неoadъювантная химиотерапия по схеме АС. Эффективность химиотерапии оценивалась по результатам гистологического заключения удаленного препарата (достижения полной морфологической регрессии).

Результаты

В данном исследовании математическая модель построена в модуле логистической регрессии с помощью алгоритма Вальда. В результате была получена модель, включающая три наиболее значимых предиктора (X_1 – X_3), влияющих на эффективность химиотерапии: X_1 — размер первичной опухоли; X_2 — поражение регионарных лимфоузлов; X_3 — уровень экспрессии Ki-67. Конечный вид математической модели для определения эффективности неoadъювантной химиотерапии у больных с диагнозом «трижды негативный РМЖ» выглядит следующим образом: $P=1/(1+2,71-F)$, где $F=4,56-4,1X_1-0,15X_2+1,78X_3$. Чувствительность модели — 90,91%, специфичность — 94,55%, точность — 93,88%. На основании полученной данной математической модели была создана и внедрена в клиническую практику компьютерная программа, позволяющая рассчитать эффективность неoadъювантной химиотерапии у больных с диагнозом РМЖ. «Расчет эффективности неoadъювантной химиотерапии у больных с диагнозом «трижды негативный рак молочной железы» запатентована в Федеральной службе по интеллектуальной собственности (Роспатент) (Свидетельство о государственной регистрации программ для ЭВМ № 2017660720 от 25.09.2017). Эффективность химиотерапии оценивалась по результатам гистологического заключения удаленного препарата (достижения полной морфологической регрессии), pCR=21,43%.

Выводы

Разработанная математическая модель и программа для ЭВМ позволяют правильно подобрать схему лечения для больных трижды негативным РМЖ.

Список литературы

1. Хакимова Ш.Г., Зикиряходжаев А.Д. Выбор метода реконструкции у больных раком молочной железы // Онкология. Журнал им. П.А. Герцена. 2021;10(4):53-58.
2. Шкурников М.Ю., Каприн А.Д. Роль интерактивных взаимодействий в формировании резистентности к тамоксифену рака молочной железы: новые подходы к поиску механизмов патогенеза // Онкология. Журнал им. П.А. Герцена. 2020;9(6):80-85.
3. Abramson V.G., Lehmann B.D., Ballinger T.J., Pietenpol J.A. Subtyping of triplenegative breast cancer: implications for therapy. Cancer. 2015;1 (121):8-16. DOI:10.1002/CNCR.28914.

Опыт успешного длительного применения рибоциклиба и гормонотерапии у пациентки с висцеральным кризом

Автор:

Гончарова Олеся Алексеевна, domosedka81@yandex.ru, ГБУЗ «Клинический онкологический диспансер № 1» Минздрава Краснодарского края, Краснодар

Ключевые слова

CDK4/6 ингибиторы, рибоциклиб, висцеральный криз, длительный ответ

Актуальность

В течение многих лет единственной опцией лечения пациенток с клинически выраженным поражением внутренних органов (висцеральным кризом) была химиотерапия. Современные режимы гормонотерапии (ГТ) могут стать альтернативой для такой группы пациенток.

Цель

Показать эффективность использования современной комбинации рибоциклиб+ГТ на примере успешного опыта лечения пациентки с висцеральным кризом.

Материалы и методы

Изучены и проанализированы амбулаторная карта и история болезни пациентки, получающей комбинацию рибоциклиб+ГТ ингибиторами ароматазы.

Результаты

Пациентка Я., 1973 г.р. Основной диагноз: C50.2 С-ч правой молочной железы (МКБ-О:8500/3. Инфильтрирующий протоковый рак) T2 N0 M0, G2 IIa стадия, после комбинированного лечения (pp) 6к пхт (2018 г.), ГТ (тамоксифен с 11.2018 по 10.2020), pr.pr. метастазы в плевру. Правосторонний гидроторакс

(10.2020), в процессе ГТ+ТТ(с 11.2020), II кл. гр. Частичный ответ. Считает себя больной с начала 2018 г., когда появились жалобы на образование в правой молочной железе. 22.03.2018 было выполнено оперативное вмешательство: резекция правой молочной железы с регионарной лимфаденэктомией. Патогистологическое исследование (ПГИ) от 28.03.2018: инфильтрирующая карцинома неспецифического типа, II степень злокачественности. Иммуногистохимическое (ИГХ) исследование: *her* 50%, *gr* 70% HER2neu-отрицательный *ki* 67–10%. Выполнена ДЛТ, 6 курсов ПХТ (АС) с адъювантной целью. С 11.2018 по 10.2020 получала ГТ тамоксифеном. В октябре 2020 г. выявлено прогрессирование заболевания с висцеральным кризом. КТ ОГК от 29.10.202 — метастазы в плевру справа. Правосторонний гидроторакс. Очаговые образования левого легкого до 1,5 см. Выполнена ВТС справа, биопсия париетальной плевры. ПГИ: метастазы рака молочной железы в плевре. Протокол ИГХ: ER 100%, PR-, HER2neu-, Ki67 60%. Мутации гена *PIK3CA* не выявлены. С ноября 2020 начато проведение терапии рибоциклибом и ингибиторами ароматазы. Через 1 мес терапии пациентка отметила значительное улучшение самочувствия. КТ ОГК, ОБП, ОМТ 12.03.2021 (через 4 мес начала терапии): положительная динамика метастазов в плевре — регрессия на 40%, частичный ответ по RECIST 1.1. Продолжена терапия рибоциклибом на фоне ГТ ингибиторами ароматазы. КТ от 17.11.2022 (24 мес терапии): плевральный мтс-процесс справа без отрицательной динамики. Стабилизация процесса по RECIST 1.1 — подтвержденный длительный частичный ответ. В настоящее время пациентка продолжает получать терапию — 29 мес с хорошим качеством жизни. Частичный ответ зафиксирован по данным КТ через 4 мес от начала терапии и сохраняется до настоящего времени.

Выводы

Современная комбинация рибоциклиб+ГТ может применяться не только у пациенток с удовлетворительным общим состоянием, но и у пациенток с висцеральным кризом.

Список литературы:

инструкция к применению препарата рибоциклиб

Длительная поддерживающая таргетная терапия HER2neu позитивного метастатического рака молочной железы: клинический случай

Авторы:

(1) *Нечаева Марина Николаевна*, sm_nechaev@mail.u, ГБУЗ АО «Северодвинская городская клиническая больница № 2 скорой медицинской помощи», Северодвинск

(2) *Молнар Сергей Михайлович*, molnarsegeyy@gambler.ru, ГБУЗ АО «Северодвинская городская клиническая больница № 2 скорой медицинской помощи», Северодвинск

(3) *Дубовиченко Дарья Михайловна*, dubovichenko27@yandex.ru, ГБУЗ АО «Архангельский клинический онкологический диспансер», Архангельск

Ключевые слова

HER2neu позитивный метастатический рак молочной железы, таргетная терапия

Актуальность

Согласно данным проекта GLOBOCAN раком молочной железы (РМЖ) в 2020 г. заболело более 2 млн человек, а погибло почти 700 тыс. [1]. Подходы в лекарственной терапии метастатического РМЖ зависят от биологического типа опухоли [2]. Применение таргетных препаратов в лечении метастатического HER2neu позитивного РМЖ значительно продлевает жизнь пациентов.

Цель

Представить клинический опыт длительного применения поддерживающей таргетной терапии (ТТ) в лечении метастатического HER2neu позитивного РМЖ.

Материалы и методы

Пациентка с РМЖ слева, 48 лет, T2 N0 M0, ПА стадия, получила комплексное лечение в 2004 г. Гистологически умеренно дифференцированный инфильтрирующий дольково-протоковый рак, ИГХА: ER 06, PR 06, HER2neu 3+, Ki 67 — 55%. Прогрессирование в марте 2014 г. — множественные метастазы в легкие.

Результаты

Пациентка с апреля по сентябрь 2014 г. получила 6 курсов химио- и таргетной терапии: паклитаксел 175 мг/м² + трастузумаб 8 мг/кг (нагрузочная доза) и далее 6 мг/кг 1 раз в 3 нед. С октября 2014 г. по настоящее время продолжает поддерживающую ТТ трастузумабом в дозе 6 мг/кг в/в капельно 1 раз в 3 нед. К 09.04.2023 проведено 143 введения. Значимых негативных явлений, в том числе со стороны сердечно-сосудистой системы, не зарегистрировано. При периодическом проведении контрольной ЭХО-КГ 1 раз в 3 мес фракция выброса на уровне не менее 70%. В отношении ответа опухоли достигнут полный регресс. Пациентка продолжает работать преподавателем высшего звена. Общая выживаемость достигла 108 мес (9 лет). Планируется продолжение ТТ до прогрессирования или непереносимой токсичности.

Выводы

Данный клинический случай показывает, что поддерживающая ТТ может обеспечить длительную выживаемость с сохранением высокого качества жизни.

Список литературы

1. GLOBOCAN 2020: estimated cancer incidence, mortality and prevalence worldwide in 2020 [Internet]. Режим доступа: <http://gco.iarc.fr/today/online-analysis-pie> (дата обращения 09.04.2023).
2. Тюляндин С.А., Жукова Л.Г., Королева И.А. и др. Практические рекомендации по лекарственному лечению рака молочной железы. Злокачественные опухоли: Практические рекомендации RUSSCO, 2021 (том 11). Режим доступа: <https://rosoncoweb.ru/standarts/RUSSCO/2021/2021-09.pdf> (дата обращения 09.04.2023).

Лекарственное лечение тройного негативного рака молочной железы на фоне беременности двойней

Авторы:

(1) Пароконная Анастасия Анатольевна, ANAPAR1@yandex.ru, ФБГУ «НМИЦ онкологии им. Н.Н. Блохина» Минздрава России, Москва

(2) Артамонова Елена Владимировна, artamonovae@mail.ru, ФБГУ «НМИЦ онкологии им. Н.Н. Блохина» Минздрава России, Москва

(3) Петровский Александр Валерьевич, alexpetrovsky@hotmail.com, ФБГУ «НМИЦ онкологии им. Н.Н. Блохина» Минздрава России, Москва

(4) Стенина Марина Борисовна, mstenina@mail.ru, ФБГУ «НМИЦ онкологии им. Н.Н. Блохина» Минздрава России, Москва

(5) Фролова Мона Александровна, drfrolova@yandex.ru, ФБГУ «НМИЦ онкологии им. Н.Н. Блохина» Минздрава России, Москва

(6) Шмаков Роман Георгиевич, mdshmakov@mail.ru, ФБГУ «НМИЦ АГП им. академика В.И. Кулакова» Минздрава России, Москва

(7) Полушкина Евгения Сергеевна, epolushkina@mail.ru, ФБГУ «НМИЦ АГП им. академика В.И. Кулакова» Минздрава России, Москва

Ключевые слова

рак молочной железы, беременность, тройной негативный фенотип, химиотерапия, дозоуплотненный режим

Актуальность

Современные подходы в лечении рака молочной железы на фоне беременности предполагают сохранение двух жизней — матери и плода [1, 2]. Без прерывания беременности возможно использование химиотерапии начиная с 13–14-й недели беременности. Хирургические варианты лечения возможно применять на любом сроке. Однако при опухолях с высоким пролиферативным потенциалом нередко требуется использование дозоуплотненного (dd — dose-dense) режима введения цитостатиков [3, 4].

Цель

Оценить возможность и безопасность использования дозо-уплотненного режима полихимиотерапии на фоне беременности с использованием дополнительной сопроводительной терапии.

Материалы и методы

Пациентка 38 лет обратилась в НМИЦ онкологии им. Н.Н. Блохина с диагнозом «рак правой молочной железы» T4bN0M0 (IIIb стадия). Беременность 11 нед. ТНФ, Ki67 — 90%. Беременность первая,

дихориальная, диамниотическая двойней. Пациентка отказалась от прерывания беременности. Всю ткань правой молочной железы занимает опухоль с участком глубокого изъязвления, полостью с гнойным содержимым вследствие распада опухоли. Пациентка консультирована акушером-гинекологом из НМИЦ АГП им. В.И.Кулакова: противопоказаний к проведению комбинированного лечения, включая химиотерапию, нет. Решением междисциплинарного онкологического консилиума пациентке с 14,5 нед беременности проведена неoadъювантная химиотерапия: ddAC [доксорубин 60 мг/м² (96 мг) в/в в 1-й день + циклофосфамид 600 мг/м² (960 мг) в/в в 1-й день 1 раз в 2 нед 4 цикла, далее паклитаксел 80 мг/м² в/в еженедельно 11 введений. Лечение проводилось с использованием гранулоцитарного колониестимулирующего фактора (Г-КСФ).

Результаты

Лечение пациентка перенесла удовлетворительно с выраженным клиническим эффектом. На сроке 36 нед произошли первые своевременные самопроизвольные роды дихориальной диамниотической двойней в головном предлежании: мальчик массой 2104 г, длиной 45 см, девочка массой 2043 г, длиной 45 см. После родов выполнена радикальная мастэктомия справа с реконструкцией экспандером с биопсией сторожевого лимфатического узла. Проведена дистанционная лучевая терапия на правую половину передней грудной стенки с включением реконструированной молочной железы и зону регионарного лимфооттока справа, РД 2,67 Гр, СД 40,05 Гр. Планируется второй этап реконструкции: замена экспандера на имплантат. Дети выписаны из акушерского стационара в удовлетворительном состоянии.

Выводы

Полученные результаты совместной работы двух Федеральных медицинских центров (онкологии и акушерства) демонстрируют возможность использования при необходимости дозо-уплотненного режима полихимиотерапии у беременных с минимальным риском для плода. Применение Г-КСФ не вызвало осложнений настоящей беременности при краткосрочном наблюдении.

Список литературы

1. Paris I, Di Giorgio D, Carbognin L, Corrado G, et al. Pregnancy Breast Cancer: A Multidisciplinary Approach. *G //Clin Breast Cancer*. 2021 Feb;21(1):e120-e127.
2. Boere I, Lok C, Poortmans P, Koppert L, et al. Breast cancer during pregnancy: epidemiology, phenotypes, presentation during pregnancy and therapeutic modalities // *Best Pract Res Clin Obstet Gynaecol*. 2022 Jun;82:46-59.
3. Cardonick E, Gilmandyar D, Somer RA. *Obstet Gynecol*. Maternal and neonatal outcomes of dose dense chemotherapy for breast cancer in pregnancy. 2012 Dec;120(6):1267-72.
4. Berends C, Maggen C, Lok CAR et al. Maternal and Neonatal Outcome after the Use of G-CSF for Cancer Treatment during Pregnancy // *Cancers (Basel)*. 2021 Mar 10;13(6):1214.

Мутационные особенности генов *BRCA1* и *BRCA2* в российской когорте больных раком молочной железы: опыт одного центра

Авторы:

(1) *Петрусенко Наталья Александровна*, petrusenko-natulya@mail.ru, ФГБУ «НМИЦ онкологии» Минздрава России, Ростов-на-Дону

(2) *Тимошкина Наталья Николаевна*, timoshkinann@rnioi.ru, ФГБУ «НМИЦ онкологии» Минздрава России, Ростов-на-Дону

(3) *Гвалдин Дмитрий Юрьевич*, 89dmitry@mail.ru, ФГБУ «НМИЦ онкологии» Минздрава России, Ростов-на-Дону

Ключевые слова

рак молочной железы, *BRCA1*, *BRCA2*, наследственный рак, юг России

Актуальность

Патогенные варианты в генах *BRCA1/2* — наиболее распространенная причина наследственного рака молочной железы (РМЖ) и рака яичников (РЯ), лежащая в основе 5–10% случаев РМЖ и 20% случаев РЯ [1, 2]. Мутации в этих генах коррелируют с повышенным пожизненным риском РМЖ, достигающим 60–85% у людей с отягощенным семейным анамнезом [3]. Идентификация спектра мутаций, специфичных для определенной популяции, важна для оценки рисков рака, применения генетического тестирования в клинической практике, разработки профилактических мер и планирования стратегий лечения рака.

Цель

Провести анализ спектра мутаций в генах *BRCA1* и *BRCA2*, ассоциированных с развитием наследственного рака молочной железы у пациенток юга России.

Материалы и методы

Методом real-time PCR определяли мутации в гене *BRCA1* — с.68_69del (185delAG), с.181T>G (300T>C), с.1961delA (2080delA), с.4035delA (4153delA), с.5266dupC (5382insC), с.3700_3704del (3819del-GTAAA), с.3756_3759del (3875delGTCT); и в гене *BRCA2* — 6174delT у 500 больных с диагнозом РМЖ, в возрасте 21–76 лет, проходившим плановое лечение в ФГБУ «НМИЦ онкологии» Минздрава России с 2016 по 2022 г. Материалом для исследования была венозная кровь с ЭДТА.

Результаты

В выборке из 500 больных РМЖ, соответствующих критериям отбора для постановки диагноза наследственного РМЖ и РЯ, были идентифицированы 60 (12%) носителей мутаций в гене *BRCA1*. Обнаружены 6 патогенных вариантов и 1 вариант с нейтральным клиническим значением в гене *BRCA1*. Частота детектируемых мутаций в гене *BRCA1* составила: с.5266dupC — 70%, с.4035delA — 6,6%, с.181T>G — 15%, с.1961delA — 5%, с.68_69del — 1,6%, с.3756_3759del — 1,6%. У 2 больных были обнаружены нейтральные варианты R1347G в гене *BRCA1*: 1 пациентка 36 лет с метакронным первично-множественным РМЖ и больная РМЖ 72 лет с отягощенным семейным анамнезом.

Выводы

Таким образом, у больных РМЖ, проживающих на юге России, частота мутаций в генах *BRCA1/2* составила 12 %. Наиболее распространенными патогенными вариантами были с.5266dupC и с.181T>G в гене *BRCA1*. Распространенность и распределение типов мутаций, с преобладанием с.5266dupC в гене *BRCA1*, соответствует соотношению встречаемости данной мутации в популяциях европейских стран.

Список литературы

1. Slavin TP, Maxwell KN, Lilyquist J, et al. The contribution of pathogenic variants in breast cancer susceptibility genes to familial breast cancer risk // NPJ Breast Cancer. 2017 Jun 9;3:22.
2. Pennington KP, Swisher EM. Hereditary ovarian cancer: beyond the usual suspects // Gynecol Oncol. 2012 Feb;124(2):347-53.
3. Al-Moundhri MS, Al-Ansari A, Al-Mawali K, Al-Bahrani B. BRCA1 gene Molecular Alterations in Omani Breast Cancer Patients // Gulf J Oncology. 2013 Jul;1(14):45-51.

Влияние состава систем доставки доксорубина на эффективность опухолевой терапии трансгенных мышей линии FVB/N

Авторы:

(1) Сударева Наталья Николаевна, nnsas@mail.ru, ФГБУН Институт высокомолекулярных соединений РАН ФГБОУ ВО «Первый Санкт-Петербургский государственный медицинский университет им. академика И.П. Павлова» Минздрава России, Санкт-Петербург

(2) Сулов Дмитрий Николаевич, susloff.dmit@yandex.ru, ФГБУ НМИЦ онкологии им. Н.Н. Петрова» Минздрава России, Санкт-Петербург

(3) Суворова Ольга Михайловна, ihs@yandex.ru, ФГБУН Институт высокомолекулярных соединений РАН, Санкт-Петербург

(4) Тандык Маргарита Леонидовна, margo159@mail.ru, ФГБУ «НМИЦ онкологии им. Н.Н. Петрова» Минздрава России, Санкт-Петербург

Ключевые слова

доксорубин, системы доставки, CaCO₃, декстран сульфат, внутрибрюшинное введение, морфология тканей

Актуальность

Использование систем доставки (СД) доксорубина (ДОХ) — эффективного антрациклинового антибиотика — позволяет продлить срок пребывания препарата в организме, уменьшив его дозу (и, следовательно, токсичность). Среди множества вариантов структур СД простотой изготовления, дешевизной, биодоступностью

и биоразлагаемостью выделяются пористые ватериты карбоната кальция (CaCO_3), успешно используемые в медицине [1].

Цель

Сравнение эффективности торможения роста аденокарцином молочных желез у трансгенных мышей FVB/N за счет внутрибрюшинного введения ДОХ в системах доставки CaCO_3 +DexS различного состава

Материалы и методы

В работе использовали пористые ватериты CaCO_3 , получаемые соосаждением солей при интенсивном перемешивании. С целью защиты от перекристаллизации в непористые кальциты в кислой среде ДОХ·HCl в ходе процедуры его инкапсулирования частицы покрывают полианионом декстрансульфата Na [2].

Результаты

Мыши FVB/N — это трансгенные мыши со сверхэкспрессией белков HER2/neu. Сверхэкспрессия активированного HER2/neu у трансгенной самки мышей FVB/N приводит к злокачественной трансформации эпителиальных клеток молочных желез с последующим развитием нескольких аденокарцином молочных желез [3]. В работе проведено сравнение противоопухолевой активности ДОХ, введенного в количестве 1 мг внутрибрюшинно в организм мыши при помощи СД разного состава. Два использованных образца носителей ДОХ отличались загрузкой ДОХ на единицу массы носителя — 250 и 380 $\mu\text{g}/\text{mg}$ в группах 1 и 2 соответственно. Эффективность противораковой активности разных образцов СД ДОХ сравнивали на основании количества, сроков проявления и объема возникающих опухолей. Характеристики приведены в таблице. Используемые СД ДОХ проявляют цитостатическое действие.

Образец:

	Число опухолей на мыш, $\mu\text{g}/\text{mg}$	Первое проявление опухоли, нед	Средний объем опухоли, мл
Контроль	3.2	27	159
Группа 1	0.4	42	23
Группа 2	1.0	41	52

Выводы

Показано, что системы доставки противоракового препарата ДОХ, представленные пористыми ватеритами карбоната кальция, допированные полианионом декстрансульфатом Na при внутрибрюшинном введении одинакового количества ДОХ более эффективно контролируют рост опухолей у самок трансгенных мышей FVB/N при большем соотношении ДОХ/((CaCO_3 +DexS)). Основываясь на этих результатах, следует в последующих экспериментах использовать СД ДОХ с более высокой загрузкой препарата.

Список литературы

1. Trushina D., Borodina T., Belyakov S., Antipina M. Materials Today Advances 14 (2022) 100214. <https://doi.org/10.1016/j.mtadv.2022.100214>.
2. Sudareva N., Suvorova O., Saprykina N., Vlasova H., Vilesov A. J. Microencaps., 2021; 38:164–176. 3. Muller W., Ho J., Siegel P. Biochem. Soc. Symp. 1998; 63:149–157.

Некоторые параметры энергетического метаболизма моноклеарных клеток крови пациентов как индикаторы состояния системного иммунитета при химиотерапии на примере рака молочной железы

Авторы:

(1) Филиппова Светлана Юрьевна, filsv@yandex.ru, ФГБУ «НМИЦ онкологии» Минздрава РФ, Ростов-на-Дону

(2) Гненная Надежда Владимировна, ngennaya@inbox.ru, ФГБУ «НМИЦ онкологии» Минздрава РФ, Ростов-на-Дону

(3) Межевова Ирина Валентиновна, mezhevova88@gmail.com, ФГБУ «НМИЦ онкологии» Минздрава РФ, Ростов-на-Дону

(4) Теплякова Мария Андреевна, mioi@list.ru, ФГБУ «НМИЦ онкологии» Минздрава РФ, Ростов-на-Дону

(5) *Владимирова Любовь Юрьевна*, onko-sekretar@mail.ru, ФГБУ «НМИЦ онкологии» Минздрава РФ, Ростов-на-Дону

(6) *Ващенко Лариса Николаевна*, nusha100000@mail.ru, ФГБУ «НМИЦ онкологии» Минздрава РФ, Ростов-на-Дону

(7) *Новикова Инна Арнольдовна*, novikovainna@yahoo.com, ФГБУ «НМИЦ онкологии» Минздрава РФ, Ростов-на-Дону

(8) *Кит Олег Иванович*, onko-sekretar@mail.ru, ФГБУ «НМИЦ онкологии» Минздрава РФ, Ростов-на-Дону

Ключевые слова

энергетический метаболизм, рак молочной железы, неoadъювантная химиотерапия, системный иммунитет

Актуальность

Известно, что работа митохондрий и ферментов гликолиза лимфоцитов задействована в иммунном ответе и, следовательно, оказывает прямое влияние на эффективность противоопухолевой лекарственной терапии, вызывающей иммуногенную гибель клеток опухоли. В связи с этим исследование энергетического метаболизма иммунных клеток может быть перспективным подходом для изучения и прогнозирования ответа на лекарственную терапию рака.

Цель

Оценка информативности некоторых показателей энергетического метаболизма мононуклеарных клеток (МНК) крови в контексте поиска маркеров ответа на неoadъювантную химиотерапию рака молочной железы (РМЖ).

Материалы и методы

Циркулирующие МНК были получены из периферической крови пациентки, проходившей лечение по поводу РМЖ на базе ФГБУ «НМИЦ онкологии» Минздрава России и давшей письменное согласие на участие в исследовании. МНК были получены до и после проведения 4 курсов НПХТ. Клетки выделяли на градиенте фикола по стандартной методике. Далее по стандартной методике проводили титрование FCCP на МНК без воздействия, определение энергетического фенотипа (Cell Energy Phenotype Test kit (103275-100, Agilent)) МНК без воздействия и после 3 ч активации с ФГА на анализаторе Seahorse XFp Analyzer (Agilent, США).

Результаты

Исследование показало, что запас дыхания, выраженного в процентах от фона, до начала терапии в МНК периферической крови пациентки составлял $118,3 \pm 21,3\%$, а после $71,7 \pm 11,2\%$, сократившись почти в 1,5 раза. Резерв гликолиза, выраженный в процентах от фона, до начала лечения составил $216,8 \pm 27,2\%$, а после $55,3 \pm 10,5\%$, сократившись почти в 4 раза. До начала лечения активация МНК приводила к небольшому росту фонового значения дыхания (на $10,23 \pm 3,7\%$ по сравнению с контролем без воздействия) при практически отсутствующем росте максимального значения и запаса дыхания (на $4,51 \pm 2,2\%$ и $-0,35 \pm 0,5\%$). После лечения, напротив, реакция фонового дыхания на активацию была невыраженной ($-2,35 \pm 0,8\%$), при росте максимального значения ($15,6 \pm 3,4\%$) и, особенно, запаса дыхания ($75,5 \pm 15,2\%$). Рост фонового значения гликолиза в ответ на активацию до лечения был меньше ($30,3 \pm 3,1\%$), чем после лечения ($81,6 \pm 9,2\%$). Также после лечения в ответ на активацию увеличились максимальное значение ($24,14 \pm 9,3\%$ до лечения и $80 \pm 19,2\%$ после) и запас гликолиза ($21,3 \pm 6,9\%$ до лечения и $77 \pm 13,2\%$ после).

Выводы

Исследуемые показатели энергетического метаболизма циркулирующих иммунных клеток продемонстрировали высокую информативность. Было показано, что НПХТ привела к сокращению энергетических резервов МНК крови. Также изменилась их реакция на активацию: клетки стали еще больше опираться на гликолиз, при этом выработка АТФ в митохондриях под действием активации, вероятно, снизилась, при росте резерва дыхания.

Список литературы: нет

РАК МОЛОЧНОЙ ЖЕЛЕЗЫ: ЛУЧЕВАЯ ТЕРАПИЯ

Влияние адьювантной лучевой терапии на частоту осложнений у больных раком молочной железы после одномоментной реконструкции с установкой импланта

Авторы:

(1) *Брянцева Жанна Викторовна*, zhanna-dr@mail.ru, ФБГУ «НМИЦ онкологии им. Н.Н. Петрова» Минздрава России, Санкт-Петербург

(2) *Ульрих Дарья Глебовна*, dashaulrikh@mail.ru, ФБГУ «НМИЦ онкологии им. Н.Н. Петрова» Минздрава России, Санкт-Петербург

(3) *Новиков Сергей Николаевич*, krokon@mail.ru, ФБГУ «НМИЦ онкологии им. Н.Н. Петрова» Минздрава России, Санкт-Петербург

(4) *Криворотко Петр Владимирович*, dr.krivorotko@mail.ru, ФБГУ «НМИЦ онкологии им. Н.Н. Петрова» Минздрава России, Санкт-Петербург

(5) *Акулова Ирина Александровна*, akulova_irina91@mail.ru, ФБГУ «НМИЦ онкологии им. Н.Н. Петрова» Минздрава России, Санкт-Петербург

(6) *Яганова Татьяна Сергеевна*, tanya55822@gmail.com, ФБГУ «НМИЦ онкологии им. Н.Н. Петрова» Минздрава России, Санкт-Петербург

Ключевые слова

рак молочной железы, лучевая терапия, реконструктивно-пластическая операция, осложнения, капсулярная контрактура

Актуальность

Ежегодно количество реконструктивно-пластических операций у больных раком молочной железы возрастает. Проведение адьювантной лучевой терапии пациенткам после одномоментной реконструкции молочной железы с установкой постоянного импланта зачастую сопряжено с увеличением частоты осложнений по сравнению с пациентками, которым не проводилось облучение.

Цель

Определить частоту осложнений у пациенток после мастэктомии с одномоментной реконструкцией имплантом после адьювантной дистанционной лучевой терапии (ДЛТ).

Материалы и методы

В НМИЦ онкологии им. Н.Н. Петрова с 2016 по 2022 г. проходили лечение 448 больных раком молочной железы cT1-4N0-3M0, pT0-4N0-3M0. В качестве хирургического этапа лечения им проведена мастэктомия с одномоментной установкой импланта. Облучение мягких тканей передней грудной стенки, включая имплант и зон регионарного лимфоттока (над-подключичная, подмышечная, по показаниям парастеральная область) выполнено у 164 женщин. Лечение проводилось в стандартном фракционировании (РОД 2 Гр, СОД 48–50 Гр, 24–25 фракций) или в режиме гипофракционирования (РОД 2,66–2,7 Гр, СОД 40,5–42,56 Гр, 15–16 фракций). У оставшихся 284 пациенток лучевое лечение не проводилось. Медиана наблюдения составила 33 мес. Проведена оценка частоты развития капсулярной контрактуры и реконструктивных неудач, т.е. любых осложнений, которые привели к повторным хирургическим вмешательствам.

Результаты

Использование ДЛТ после одномоментной реконструкции имплантом привело к развитию капсулярной контрактуры у 18 (11%) пациенток из 164. В группе пациенток, которым не проводилось облучение, капсулярная контрактура диагностирована у 1 (0,4%) пациентки из 284 женщин. Реконструктивные неудачи наблюдались у 23 (14%) и 13 (4,6%) пациенток соответственно.

Выводы

Применение ДЛТ приводит к увеличению риска развития капсулярной контрактуры и реконструктивных неудач у пациенток после мастэктомии с одномоментной реконструкцией имплантом.

Список литературы

1. Du F, Liu R, Zhang H, Xiao Y, Long X. Post-mastectomy adjuvant radiotherapy for direct-to-implant and two-stage implant-based breast reconstruction: A meta-analysis // J Plast Reconstr Aesthet Surg. 2022 Sep;75(9):3030-3040. DOI: 10.1016/j.bjps.2022.06.063. Epub 2022 Jun 22. PMID: 35961927.
2. Guo X, Wang Z, Wang Y, Jin X. Optimal timing of postmastectomy radiotherapy in two-stage prosthetic breast reconstruction: An updated meta-analysis // Int J Surg. 2022 Sep;105:106814. DOI: 10.1016/j.ijso.2022.106814. Epub 2022 Aug 14. PMID: 35977650.
3. Naoum GE, Ioakeim MI, Shui AM, Salama L, Colwell A, Ho AY, Taghian AG. Radiation Modality (Proton/Photon), Timing, and Complication Rates in Patients With Breast Cancer Receiving 2-Stages Expander/Implant Reconstruction // Pract Radiat Oncol. 2022 Nov-Dec;12(6):475-486. DOI: 10.1016/j.prr.2022.05.017. Epub 2022 Jun 27. PMID: 35989216; PMCID: PMC9637758.
4. Yara Bachour. Capsular Contracture in Breast Implant Surgery: Where Are We Now and Where Are We Going? // Aesthetic Plast Surg 2021 Jun;45(3):1328-1337. DOI: 10.1007/s00266-021-02141-6.

Сравнительный анализ частичного ускоренного облучения больных раком левой молочной железы с помощью высокодозной брахитерапии и дистанционной лучевой терапии

Авторы:

(1) Брянцева Жанна Викторовна, zhanna-dr@mail.ru, ФБГУ «НМИЦ онкологии им. Н.Н. Петрова» Минздрава России, Санкт-Петербург

(2) Акулова Ирина Александровна, akulova_irina91@mail.ru, ФБГУ «НМИЦ онкологии им. Н.Н. Петрова» Минздрава России, Санкт-Петербург

(3) Новиков Сергей Николаевич, krokon@mail.ru, ФБГУ «НМИЦ онкологии им. Н.Н. Петрова» Минздрава России, Санкт-Петербург

(4) Яганова Татьяна Сергеевна, tanya55822@gmail.com, ФБГУ «НМИЦ онкологии им. Н.Н. Петрова» Минздрава России, Санкт-Петербург

(5) Канаев Сергей Васильевич, kanaev37@mail.ru, ФБГУ «НМИЦ онкологии им. Н.Н. Петрова» Минздрава России, Санкт-Петербург

Ключевые слова

рак молочной железы, лучевая терапия, ложе опухоли

Актуальность

Частичное (парциальное) ускоренное облучение (ЧУО) ложи удаленной опухоли — альтернативный метод дистанционной лучевой терапии оставшейся ткани молочной железы у больных ранним раком молочной железы. Для ЧУО применяются различные техники подведения дозы, но наиболее часто используется конформная дистанционная лучевая терапия (ДЛТ) на линейных ускорителях или внутритканевая брахитерапия источником высокой мощности дозы (ВДБ).

Цель

Провести сравнительный анализ дозиметрических планов ЧУО ложа удаленной опухоли левой молочной железы с использованием дистанционной лучевой терапии и внутритканевой брахитерапии источником Ir192 высокой мощности дозы.

Материалы и методы

У 101 больной раком молочной железы I–II стадии (pT1N0M0–pT2N0M0) после органосохраняющего хирургического лечения проводилось ЧУО на область ложа удаленной опухоли левой молочной железы. Лечение проводилось с 2016 по 2022 г. С помощью ДЛТ лечение проведено 50 пациенткам. Оставшимся 51 больным выполнена ВДБ. Оценка дозиметрических планов относительно нагрузки на критические органы (рассчитывалась для миокарда, левой коронарной артерии и нисходящей ветви левой коронарной артерии) осуществлялась по следующим показателям: Dmax — максимальная доза в вокселе анализируемой области интереса, Dmed — медиана поглощенной дозы в анализируемой области интереса.

Результаты

Использование ДЛТ при левосторонней локализации процесса позволяет снизить лучевую нагрузку на органы риска: миокард Dmed на эти структуры снижается с 4,9% (0–16,4%) при использовании ВДБ

до 0,8% (0,2–4%) при проведении ДЛТ, Dmax с 20,2% (0–49,3%) до 14,4% (1,2–93%) соответственно; на левую коронарную артерию Dmax при использовании ДЛТ составляло 3,3% (0,2–29,7%), а при использовании ВДБ увеличилось до 6,5% (0–26,1%), Dmed снижалось с 3,9% (0–9%) до 1,3% (0–8,7%); на нисходящую ветвь левой коронарной артерии Dmax при проведении ВДБ составляло 12,6% (0–39%), а при использовании ДЛТ снижалось до 8,9% (0,1–60,7%), Dmed снижалось с 9,3% (0–26,3%) до 3,4% (0–19,3%).

Выводы

Применение ДЛТ, по сравнению с использованием ВДБ, приводит к снижению радиационной нагрузки на органы риска: миокард, левую коронарную артерию и нисходящую ветвь левой коронарной артерии при проведении частичного ускоренного облучения ложа удаленной опухоли левой молочной железы.

Список литературы

1. Strnad V, Ott OJ, Hildebrandt G, et al. 5-year results of accelerated partial breast irradiation using sole interstitial multi-catheter brachytherapy versus whole-breast irradiation with boost after breast-conserving surgery for low-risk invasive and in-situ carcinoma of the female breast: a randomised, phase 3, non-inferiority trial // Lancet. 2015.
2. Correa C, Harris EE, Leonardi MC, et al. Accelerated Partial Breast Irradiation: Executive summary for the update of an ASTRO Evidence-Based Consensus Statement // Pract Radiat Oncol. 2017 Mar-Apr; 7(2):73-79.
3. Polgar C, Ott OJ, Hildebrandt G, et al. Late side-effects and cosmetic results of accelerated partial breast irradiation with interstitial brachytherapy versus whole-breast irradiation after breast-conserving surgery for low-risk invasive and in-situ carcinoma of the female breast: 5-year results of a randomised, controlled, phase 3 trial // Lancet Oncol. 2017;18(2):259–268.
4. Schafer R, Strnad V, Polgar C, et al. Quality-of-life results for accelerated partial breast irradiation with interstitial brachytherapy versus whole-breast irradiation in early breast cancer after breast-conserving surgery (GEC-ESTRO): 5-year results of a randomised, phase 3 trial // Lancet Oncol. 2018;19(6):834–844.

Качество жизни больных местно-распространенным раком молочной железы после комплексного лечения с адъювантной нейтронной терапией

Авторы:

(1) Великая Виктория Валерьевна, viktoria.v.v@inbox.ru, НИИ онкологии ФГБНУ «Томский национальный исследовательский медицинский центр РАН», Томск

(2) Балацкая Лидия Николаевна, balatskaya@oncology.tomsk.ru, НИИ онкологии ФГБНУ «Томский национальный исследовательский медицинский центр РАН», Томск

(3) Старцева Жанна Александровна, zhanna.alex@rambler.ru НИИ онкологии ФГБНУ «Томский национальный исследовательский медицинский центр РАН», Томск

(4) Гольдберг Виктор Евгеньевич, goldbergVE@mail.ru, НИИ онкологии ФГБНУ «Томский национальный исследовательский медицинский центр РАН», Томск

(5) Попова Наталия Олеговна, popovan@oncology.tomsk.ru, НИИ онкологии ФГБНУ «Томский национальный исследовательский медицинский центр РАН», Томск

Ключевые слова

рак молочной железы, лучевая терапия, нейтронная терапия, качество жизни

Актуальность

Качество жизни (КЖ) больных — один из основных критериев оценки эффективности комплексного лечения [1, 2]. В исследовании [3] после комплексного лечения с предоперационной нейтронной терапией у больных местно-распространенным раком молочной железы (МР РМЖ) КЖ было удовлетворительным.

Цель

Оценить КЖ больных МР РМЖ после комплексного лечения с адъювантной нейтронной терапией.

Материалы и методы

В исследование включено 42 пациентки РМЖ T2-4N0-3M0. Основная группа (n=20) — адъювантная нейтронная терапия (НТ), разовая очаговая доза (РОД) 1,6–1,8 Гр, 3–4 сеанса, суммарная очаговая доза (СОД) 20–32 изоГр. Группа сравнения (n=22) — адъювантная ДЛТ (фотонная), РОД 2 Гр, СОД 40–44 Гр. Изучены функциональные (физическое/эмоциональное состояние, общий статус здоровья) и симптоматические

(утомление, тошнота/рвота, боль, дискомфорт в области передней грудной стенки, одышка и др.) параметры. Использован опросник EORTC QLQ-C30 (version 3.0) и QLQ-BR23.

Результаты

Показатели общего статуса здоровья до начала НТ составили $42,3 \pm 4,9$ балла, в группе с ДЛТ — $44,5 \pm 5,2$ балла; после лучевой терапии отмечено снижение до $38,6 \pm 4,7$ и $39,0 \pm 4,6$ балла соответственно; через 12 мес — восстановление показателей до $78,3 \pm 4,2$ и $70,5 \pm 4,8$ балла соответственно. Ограничение подвижности руки на стороне хирургического вмешательства отмечалось у всех больных МР РМЖ. До НТ данный параметр составил $24,7 \pm 3,4$ балла, до ДЛТ — $23,6 \pm 3,1$ балла. После НТ показатель стал $18 \pm 2,8$ балла, после ДЛТ — $20,1 \pm 2,6$ балла и через 1 год после комплексного лечения составил $4 \pm 1,69$ и $6,0 \pm 1,9$ балла соответственно. Умеренное увеличение уровня одышки и дискомфорта в области передней грудной стенки, снижение физического и эмоционального состояния, связанные с проведением адьювантной НТ и ДЛТ, восстановилось через 6 и 12 мес после завершения комплексного лечения.

Выводы

Проведение адьювантной нейтронной терапии по разработанной методике в комплексном лечении больных МР РМЖ не оказывает негативного влияния на КЖ. Функциональные и симптоматические показатели модулей EORTC QLQ-C30 и EORTC QLQ-BR23 у больных после НТ были сопоставимы с результатами у больных, которым проводилась фотонная ДЛТ.

Список литературы

1. Чойнзонов Е.Л., Балацкая Л.Н. Качество жизни онкологических больных. Томск: Изд-во «Печатная мануфактура». 2012. 152 с.
2. Velikova G., Williams L.J., Dixon J.M. et. al. Quality of life after postmastectomy radiotherapy in patients with intermediate-risk breast cancer (SUPREMO): 2-year follow-up results of a randomized, controlled trial // *Lancet oncol.* 2018. Vol. 19. P. 1516–1529.
3. Жогина Ж.А., Мусабаева Л.И., Балацкая Л.Н., Слонимская Е.М. Качество жизни больных местно-распространенными формами рака молочной железы как критерий оценки комплексного лечения с применением быстрых нейтронов 6,3 МэВ // *Сибирский онкологический журнал.* 2007. 4 (24). С. 36–43.

Оценка бессимптомных нарушений ритма сердца у пожилых пациенток с раком молочной железы на этапе проведения лучевой терапии

Автор:

Вологодина Ирина Владиславовна, vologdina.1956@mail.ru, ФГБУ «Российский научный центр радиологии и хирургических технологий им. академика А.М. Гранова» Минздрава России, Санкт-Петербург

Ключевые слова

рак молочной железы, аритмия, пожилой возраст

Актуальность

Пациентки пожилого возраста с раком молочной железы составляют одну из клинических подгрупп, в которой часто встречаются кардиоваскулярные осложнения [1, 2]. Значительное снижение уровня эстрогенов вследствие менопаузы приводит к развитию и прогрессированию многих патологических синдромов, в том числе аритмий. В литературе недостаточно данных о целесообразности обследования для выявления этой патологии у больных, не имевших нарушений сердечного ритма в анамнезе [3].

Цель

Выявление и оценка бессимптомных нарушений ритма сердца у пожилых женщин с раком молочной железы на этапе химиолучевой терапии.

Материалы и методы

В исследование включены 64 женщины с HER2neu негативным раком левой молочной железы. Средний возраст $69,3 \pm 3,6$ года. Пациентки после радикальной мастэктомии и курса химиотерапии с применением антрациклинов госпитализированы для проведения 3D конформной лучевой терапии (ЛТ) на левую молочную

железу. У всех обследованных пациенток в прошлом не было жалоб или признаков аритмии. Обследование включало проведение 24-часового холтеровского мониторирования (ХМ) до и после окончания проведения лучевой терапии.

Результаты

По результатам ХМ до начала лечения бессимптомные аритмии были выявлены у 21 (30,8%) больной. После окончания ЛТ бессимптомные нарушения ритма встречались достоверно чаще и были выявлены у 39 (57,4%) больных (хи-квадрат с поправкой Йетса 9,788, $p=0,003$). Эпизоды предсердной тахикардии и фибрилляция предсердий выявлены у 18 (26,5%) больных. Желудочковая экстрасистолия и короткие пароксизмы желудочковой тахикардии по окончании ЛТ встречались у 29 (42,6%) больных.

Выводы

Результаты исследования показали важность персонализированного подхода и динамического мониторинга с использованием 24-часового ХМ для своевременного выявления и лечения бессимптомных аритмий у пожилых больных с HER2neu-негативным раком левой молочной железы без предшествующих аритмий в анамнезе.

Список литературы

1. Ойноткинова О.Ш., Мацкеплишвили С.Т., Потиевская В.И. и др. Стратегии ранней диагностики и коррекции кардиотоксичности химиолучевой терапии у пациентов пожилого возраста // Профилактическая медицина. 2022. Т. 25. № 11. С. 7-14.
2. Lyon A.R., López-Fernández T., Couch L.S. 2022 ESC Guidelines on cardio-oncology developed in collaboration with the European Hematology Association (EHA), the European Society for Therapeutic Radiology and Oncology (ESTRO) and the International Cardio-Oncology Society (IC-OS) // Eur. Heart J. 2022. Vol. 43. № 41. P. 4229-4361.
3. Володина И.В., Минько Б.А., Федорец В.Н. Бессимптомные нарушения сердечного ритма у больных злокачественными новообразованиями различной локализации старших возрастных групп // Клиническая больница. 2013. Т.4. № 1. С. 41-42.

РАК МОЛОЧНОЙ ЖЕЛЕЗЫ: РЕКОНСТРУКТИВНО-ПЛАСТИЧЕСКАЯ ХИРУРГИЯ

Инфекции, связанные с использованием эндопротезов у больных раком молочной железы при реконструктивных операциях

Авторы:

(1) Гуляева Анна Эдуардовна, gulyaevaanna@lenta.ru, ФГАОУ ВО «Российский национальный исследовательский медицинский университет им. Н.И. Пирогова» Минздрава России, Москва

(2) Ким Елена Анатольевна, helene-kim@yandex.ru, ФГБУ «НМИЦ онкологии им. Н.Н. Блохина» Минздрава России, ФГАОУ ВО Первый МГМУ им. И.М. Сеченова Минздрава России (Сеченовский Университет), Москва

(3) Денчик Данила Александрович, dda.84@mail.ru, ФГБУ «НМИЦ онкологии им. Н.Н. Блохина» Минздрава России, Москва

(4) Хайленко Денис Викторович, denis.khaylenko@mail.ru, ФГБУ «НМИЦ онкологии им. Н.Н. Блохина» Минздрава России, ФГАОУ ВО «Российский национальный исследовательский медицинский университет им. Н.И. Пирогова» Минздрава России, Москва

(5) Макаров Евгений Сергеевич, evgenimakarov@yandex.ru, ФГБУ «НМИЦ онкологии им. Н.Н. Блохина» Минздрава России, Москва

(6) Гагулаева Кристина Владимировна, gagulaeva98@bk.ru, ФГБУ «НМИЦ онкологии им. Н.Н. Блохина» Минздрава России, Москва

(7) Петровский Александр Валерьевич, alexpetrovsky@hotmail.com, ФГБУ «НМИЦ онкологии им. Н.Н. Блохина» Минздрава России, ФГАОУ ВО Первый МГМУ им. И.М. Сеченова Минздрава России (Сеченовский Университет), Москва

Ключевые слова

рак молочной железы, реконструктивные операции, эндопротезы, инфекционные осложнения

Актуальность

В настоящий момент в клинической практике не существует стандартной общепринятой схемы антибиотикопрофилактики инфекционных осложнений при реконструктивных операциях на молочной железе, что подтверждает актуальность планируемого исследования и его высокую практическую значимость.

Цель

Выявить основных возбудителей инфекционных осложнений после реконструктивных операций на молочной железе с использованием эндопротезов с целью разработки оптимальной схемы антибиотикопрофилактики.

Материалы и методы

С 2020 по 2022 г. в отделении комбинированных методов лечения опухолей молочной железы НМИЦ онкологии им. Н.Н. Блохина проведено 526 реконструктивных операций на молочной железе с использованием алломатериалов. Из них 318 (60%) пациенткам была выполнена одномоментная реконструкция после мастэктомии. Количество отсроченных реконструкций составило 208 (40%), из них в 33 случаях использовали сочетание аутологичных лоскутов и эндопротезов. С профилактической целью всем больным за 30 мин до начала операции внутривенно вводился цефазолин 2,0 г. В послеоперационном периоде все пациентки получали цефазолин в дозе 1,0 г 3 раза в сутки внутривенно в течение 5–7 дней. В дальнейшем при выявлении признаков инфицирования области хирургического вмешательства проводилось культуральное исследование отделяемого послеоперационных ран. Проведен анализ данных об основных возбудителях, которые были выявлены в нашем отделении за указанный период.

Результаты

Всего в отделении было выделено 125 штаммов микроорганизмов. *S. aureus* высеивался в 27,2% (34) случаев, *C. striatum* — 35,2% (44), *E. faecalis* — 6,4% (8), *S. epidermidis* — 8% (10), *P. aeruginosa* — 5,6% (7), прочие — 17,6% (22). За время наблюдения 35 пациенткам потребовалось проведение повторной операции по замене или удалению эндопротеза в связи с его воспалением и протрузией, вызванными инфекционным агентом. Частота развития инфекционных осложнений, приведших к потере эндопротеза, составила 6,7%. 28 (80%) пациенток из 35 получали химиотерапию или лучевую терапию в рамках комплексного лечения до операции. Сроки манифестации инфекции составили от 2 до 12 мес.

Выводы

Анализ микробиологической структуры инфекций показал, что основными возбудителями являются золотистый стафилококк и коринебактерии. Полученные данные необходимо учитывать при планировании антибиотикопрофилактики у пациенток после реконструктивных операций на молочной железе с использованием алломатериалов. Предоперационная лекарственная и лучевая терапия могут стать значимыми факторами риска развития инфекции.

Список литературы

1. Gahm J, Ljung Konstantinidou A, Lagergren J, Sandelin K, Glimker M, Johansson H, Wickman M, de Boniface J, Frisell J. Effectiveness of Single vs Multiple Doses of Prophylactic Intravenous Antibiotics in Implant-Based Breast Reconstruction: A Randomized Clinical Trial. *JAMA Netw Open*. 2022 Sep 1;5(9):e2231583. doi: 10.1001/jamanetworkopen.2022.31583. PMID: 36112378; PMCID: PMC9482055.
2. Phillips BT, Fourman MS, Bishawi M. et al. Are Prophylactic Postoperative Antibiotics Necessary for Immediate Breast Reconstruction? Results of a Prospective Randomized Clinical Trial. *J Am Coll Surg*. 2016 Jun;222(6):1116-24. DOI: 10.1016/j.jamcollsurg.2016.02.018. Epub 2016 Mar 4. PMID: 27106640.
3. Monroig K, Ghosh K, Marquez JE. et al. Do Postoperative Prophylactic Antibiotics Reduce Highly Virulent Infections?: An Analysis of 660 Tissue Expander Breast Reconstructions. *Ann Plast Surg*. 2020 Jul;85(S1 Suppl 1):S50-S53. DOI: 10.1097/SAP.0000000000002325. PMID: 32205491.

Анализ результатов реконструкции сосково-ареолярного комплекса после этапного протезирования у больных с диагнозом «рак молочной железы»

Авторы:

(1) Петроченкова Екатерина Николаевна, petrochenkova.catia@yandex.ru, ФГБОУ ВО «Самарский государственный медицинский университет» Минздрава России, Самара

(2) Ламонов Максим Сергеевич, maks.lamonov@mail.ru, ГБУЗ «Самарский областной клинический онкологический диспансер», Самара

(3) Борисов Александр Павлович, BorisovAP@samaraonko.ru, ГБУЗ «Самарский областной клинический онкологический диспансер», Самара

(4) Бальк Иван Васильевич, MAGNAT-SAMGMU@yandex.ru, ГБУЗ «Самарский областной клинический онкологический диспансер», Самара

Ключевые слова

рак молочной железы, онкология, реконструктивно-пластическая хирургия, хирургия, сосково-ареолярный комплекс, злокачественное новообразование

Актуальность

Повышение качества жизни у больных с диагнозом «рак молочной железы» (РМЖ) путем восстановления сосково-ареолярного комплекса (САК) — актуальная задача реконструктивной онкологии.

Цель

Оценить результаты использования нового способа реконструкция САК после этапного протезирования у больных с диагнозом РМЖ.

Материалы и методы

Проведено спланированное проспективное исследование 30 больных с диагнозом РМЖ, которым на I этапе проведено хирургическое лечение в объеме радикальной мастэктомии с реконструкцией экспандером. Пациенткам контрольной группы ($n=17$) II этапом выполнена операция по замене экспандера на эндопротез, в основной группе ($n=13$) дополнительно был восстановлен САК. Все комплексное лечение проводилось в условиях Самарского областного клинического онкологического диспансера с 2019 по 2023 г. Реконструкция САК проводилась за счет собственных тканей ареолы контрлатеральной молочной железы по уникальной методике отделения. Химиотерапия и лучевая терапия пациенткам групп сравнения не проводилась. Качество жизни оценивалось по шкале психологического здоровья SF-36.

Результаты

Среднее время операции в контрольной группе составило $70,7 \pm 10,2$ мин, в основной — $91,32 \pm 8,61$ мин, разница статистически незначима ($p=0,742$). Кровопотеря во время операции у пациенток контрольной группы $50 \pm 10,8$ мм, основной — $60 \pm 15,3$ мм ($p=0,836$). Послеоперационный койко-день в контрольной группе составил $14,3 \pm 3,2$ дня, в основной — $13,8 \pm 2,7$ дня, разница статистически незначима ($p=0,942$). Однако качество жизни у больных после реконструкции САК по шкале психологического здоровья было значимо выше, чем при отсутствии САК ($p=0,004$).

Выводы

Выполнение реконструкции САК позволяет статистически значимо улучшить показатели качества жизни больных при реконструктивных операциях на молочной железе без ухудшения ближайших результатов лечения.

Список литературы

1. Багдасарова Д.В. Факторы прогноза у больных первично-операбельным раком молочной железы (cT1-2N0-1M0) после реконструктивно-пластических операций с одномоментной реконструкцией эндопротезом / Д.В. Багдасарова, А.Д. Зикиряходжаев, Ф.Н. Усов [и др.] //Онкология. Журнал им. П.А. Герцена. 2022. Т. 11, No 4. С. 34-38.
2. Реконструктивно-пластическая хирургия молочной железы / под ред. А.Д. Каприна, А.Д. Зикиряходжаева, Jaume Masià. М., 2022. С. 448-452.

РАК МОЛОЧНОЙ ЖЕЛЕЗЫ: ХИРУРГИЧЕСКОЕ ЛЕЧЕНИЕ

Оценка постлучевых осложнений у пациенток с препекторальной установкой импланта при одномоментных реконструктивных операциях по поводу рака молочной железы

Авторы:

(1) Мищенко Инна Михайловна, Inna-mishenko2013@yandex.ru, ФГБУ «НМИЦ хирургии им. А.В. Вишневского» Минздрава России, Москва

(2) Германович Наталья Юрьевна, Germanovichn@mail.ru, ФГБУ «НМИЦ хирургии им. А.В. Вишневского» Минздрава России, Москва

(3) Щеголькова Татьяна Александровна, Schcegolikova@mail.ru, ФГБУ «НМИЦ хирургии им. А.В. Вишневского» Минздрава России, Москва

Ключевые слова

рак молочной железы, одномоментная препекторальная установка импланта, лучевая терапия

Актуальность

Рак молочной железы (РМЖ) в течение многих лет сохраняет свою актуальность в онкологии среди женского населения в мире. Проведение лучевой терапии (ЛТ) на реконструированную молочную железу влияет на вероятность развития послеоперационных осложнений, а также неудовлетворительного эстетического результата, что делает неэффективной методику препекторальной установки импланта [1].

Цель

Оценить результаты одномоментных реконструктивных операций при РМЖ с препекторальной установкой имплантата у пациенток после проведения ЛТ.

Материалы и методы

Проведен ретроспективный анализ 74 историй болезни в период с 01.01.2019 по 01.03.2022, которым выполнена радикальная мастэктомия с одномоментной препекторальной установкой импланта. Косметический результат оценен через 12 мес с использованием русскоязычной версии опросника Breast-Q (версия 2.0), модуль реконструкция. Критерии отбора: морфологическая верификация РМЖ, отсутствие противопоказаний к операции, показатель Pinch-теста не менее 1 см [2].

Результаты

Средний возраст пациенток — 48,6 года. Клиническое соотношение по стадиям РМЖ: 0 стадия — 15 (20,3%) пациенток, I — 13 (17,6%), II — 39 (52,7%), III — 7 (9,4%). Распределение по ИГХ статусу: у 22 (29,7%) — люминальный А, 38 (51,4%) — люминальный В, у 12 (16,2%) — тройной негативный тип, у 2 (2,7%) — нелюминальный. Локализация опухоли: в верхне-наружном квадранте молочной железы — у 42 (56,8%) пациенток, в нижне-наружном квадранте — у 26 (35,1%), в ВВК — 3 (4,05%) и в НВК — у 3 (4,05%). У 45 (60,8%) пациенток I этапом проведена неoadъювантная полихимиотерапия, у 7 (9,5%) — адъювантная химиотерапия. В послеоперационном периоде у 24 (32,4%) пациенток выполнена дистанционная лучевая терапия (ДЛТ) (СОД 45 Гр). Всем пациенткам устанавливали микротекстурированные силиконовые анатомические импланты, объем от 140 до 610 мл. Послеоперационные осложнения: парапротезная серома — у 14 (18,9%) пациенток, которая нивелировалась до проведения ДЛТ путем эвакуации под УЗ-контролем. Капсулярная контрактура II степени по J.L. Baker у 7 (9,5%) пациенток. Red breast syndrome отмечался у 4 (5,4%) пациенток. Результат анкетирования через 12 мес после оперативного вмешательства с использованием опросника Breast-Q, показал: при толщине подкожной клетчатки $\geq 5-7$ мм (при интраоперационной оценке) общая удовлетворенность результатом выполненной реконструкции составила $75,56 \pm 10,45$ ($p \leq 0,05$).

Выводы

Препекторальная установка импланта при одномоментных операциях по поводу РМЖ можно рассматривать как приоритет у пациенток с достаточной толщиной покровных тканей. Проведение ДЛТ на послеоперационную область не является противопоказанием для установки имплантата препекторально, с достижением в ряде случаев хорошего эстетического результата.

Список литературы

1. Ходорович О.С., Солодкий В.А., Препекторальная установка имплантата при реконструктивных операциях у больных с диагнозом РМЖ. Пластическая хирургия и эстетическая медицина. 2022;1:32–40. <https://doi.org/10.17116/plast.hirurgia202201132>
2. BREAST-Q. Онкологический Центр «Memorial Sloan-Kettering» и Университет Британской Колумбии, 2006.

Определение клинических и топографических показаний к сохранению проекционного лоскута кожи при хирургическом лечении рака молочной железы**Авторы:**

(1) *Хамитов Айрат Рустэмович*, ФГБОУ ВО «Казанский государственный медицинский университет» Минздрава России, Казань

(2) *Исмаилов Артур Халитович*, Казанская государственная медицинская академия — филиал ФГБОУ ДПО РМАНПО Минздрава России, Казань

Ключевые слова

-

Актуальность

-

Цель

Определение показаний к сохранению проекционного лоскута кожи при реконструктивных операциях у пациенток с раком молочной железы (РМЖ) узловой формы.

Материалы и методы

Были проанализированы результаты обследований 203 пациенток с РМЖ (T1-2N0-3M0). Всем проводилось УЗИ молочных желез для измерения размеров опухоли и расстояния от ее верхнего края до кожи. На удаленном макропрепарате производились аналогичные исследования с дополнительным измерением расстояния от верхнего края опухоли до переднего листка поверхностной фасции (ПЛПФ) молочной железы, а также взятие резекционной линии на этом же уровне. Таким образом, наличие опухолевых клеток в ней будет предполагать распространение процесса за ее пределы, что будет свидетельствовать о необходимости иссечения вышележащих тканей.

Результаты

По результату исследования обнаружено, что поражение фасции не зависит ни от симптома «площадки», ни от размеров опухоли, ни от нодального статуса, ни от биологического подтипа. Ключевым фактором риска является глубина расположения опухоли.

Выводы

Симптом умбиликации — опосредованный признак поверхностно расположенных опухолей, имеющих вероятность интимного прилегания опухоли к фасции $31,8 \pm 0,401\%$, в свою очередь, интимное прилегание опухоли к ПЛПФ с вероятностью ее поражения $39,3 \pm 0,41\%$ является существенным фактором риска поражения проекционного лоскута кожи. Единственный ключевой топографический фактор риска поражения исследуемой фасции — глубина расположения злокачественного новообразования. Показанием к сохранению проекционного лоскута кожи служит расположение злокачественного новообразования на глубине более 1,05 см, при котором вероятность поражения фасции статистически малозначима и составляет $1,7 \pm 0,1\%$, что требует взятия резекционной линии ПЖК в проекции опухоли со стороны сохраненного кожного лоскута. Исходя из вышеизложенного составлен алгоритм действий практикующего врача-онколога для проведения одноментной реконструкции молочной железы с сохранением проекционного лоскута кожи. Результаты проведенного исследования предполагают объективизацию критериев безопасного сохранения проекционного лоскута кожи, минимизирующих вероятность местного рецидивирования. На фоне растущей потребности улучшения эстетических результатов хирургического лечения данный подход подтверждает свою актуальность.

Список литературы: -

РЕАБИЛИТАЦИЯ ОНКОЛОГИЧЕСКИХ БОЛЬНЫХ

Стационарный этап реабилитации пациенток с постмастэктомическим синдромом — оценка эффективности лечения с позиций Международной классификации функционирования

Авторы:

(1) Бурмистрова Светлана Андреевна, burmistrovasa@rambler.ru, ГБУЗ «Самарский областной клинический онкологический диспансер», Самара

(2) Сивохина Татьяна Александровна, sivohina@mail.ru, ГБУЗ «Самарский областной клинический онкологический диспансер», Самара

(3) Капн Наталья Геннадьевна, gibakovan@mail.ru, ГБУЗ «Самарский областной клинический онкологический диспансер», Самара

(4) Русских Юлия Сергеевна, cloud-ly@yandex.ru, ГБУЗ «Самарский областной клинический онкологический диспансер», Самара

Ключевые слова

рак молочной железы, международная классификация функционирования, качество жизни

Актуальность

Отдаленные последствия противоопухолевого лечения рака молочной железы (РМЖ) в виде постмастэктомического синдрома со всей многообразностью его проявлений приводят к утрате функциональных и качественных характеристик жизни (физических, психологических и социальных) с возможной инвалидизацией женщин. Применение Международной классификации функционирования (МКФ) позволяет оценить необходимость и эффективность реабилитационных мероприятий.

Цель

Оценить эффективность проведения стационарного этапа реабилитации пациенток с РМЖ с позиций МКФ.

Материалы и методы

Исследовано 293 пациентки, из них 151 женщина получала процедуры на I этапе ранней реабилитации в условиях хирургического отделения (контрольная группа), 142 пациентки основной группы после выписки из хирургического стационара были переведены в стационарное отделение медицинской реабилитации (II этап). Обе группы были сопоставимы по среднему возрасту, стадии злокачественного новообразования, сопутствующим заболеваниям. До и после проведения I и II этапов реабилитации в обеих группах специалистами мультидисциплинарной реабилитационной команды была проведена оценка реабилитационного статуса по шкале реабилитационной маршрутизации (ШРМ). Выявление функциональных нарушений проводилось с использованием шкалы функциональной независимости FIM, шкалы оценки функций плеча и кисти DASH, госпитальной шкалы тревоги и депрессии HADS, шкале ВАШ. Оценка выявленных нарушений проводилась с использованием 24 базовых доменов МКФ.

Результаты

В результате проводимых реабилитационных мероприятий было выявлено, что на момент выписки из стационарного отделения медицинской реабилитации у пациенток основной группы в основном уменьшилась базальная оценка доменов функций организма, активности и участия. У женщин в большей степени расширились функциональные бытовые возможности за счет более выраженного уменьшения лимфovenозного отека, активного восстановления функций плечевого пояса и связанного с этим расширения видов двигательной нагрузки и самообслуживания. Проводимая психологическая коррекция эмоционального состояния позволила снизить показатели тревоги и депрессии после хирургического вмешательства/лечения.

Выводы

Внедрение стационарного этапа реабилитации позволяет значимо улучшить показатели качества жизни больных с диагнозом РМЖ после проведения хирургического лечения, а применение Международной классификации функционирования позволяет объективно оценить эффективность проводимых реабилитационных мероприятий специалистами мультидисциплинарной реабилитационной команды.

Список литературы

1. Мельникова Е.В., Буйлова Т.В., Бодрова Р.А. и др. Использование международной классификации функционирования (МКФ) в амбулаторной и стационарной медицинской реабилитации: инструкция для специалистов // Вестник восстановительной медицины. 2017. № 6 (82).
2. Ключе В.А., Семиглазова Т.Ю., Криворотько П.В. и др. Опыт применения международной классификации функционирования (МКФ) у больных операбельным раком молочной железы для оценки потребности в реабилитации // Вестник восстановительной медицины. 2021. № 20(1).

Опыт работы мультидисциплинарной реабилитационной команды Самарского областного клинического онкологического диспансера на примере лечения больных раком молочной железы на I и II этапах медицинской реабилитации

Авторы:

(1) *Вдовина Инна Александровна*, brinal@mail.ru, ГБУЗ «Самарский областной клинический онкологический диспансер», Самара

(2) *Степанова Ирина Николаевна*, stepanova.irina60@mail.ru, ГБУЗ «Самарский областной клинический онкологический диспансер», Самара

(3) *Сивохина Татьяна Александровна*, sivohina@mail.ru, ГБУЗ «Самарский областной клинический онкологический диспансер», Самара

Ключевые слова

медицинская реабилитация, мультидисциплинарная реабилитационная команда

Актуальность

Согласно приказу МЗ РФ № 788н от 31.07.2020 медицинская реабилитация на всех этапах осуществляется мультидисциплинарной реабилитационной командой (МДРК). В 2022 г. отделение реабилитации ГБУЗ СОКОД преобразовано в три отделения: отделение ранней медицинской реабилитации, стационарное и амбулаторное отделения медицинской реабилитации, осуществляющих этапную реабилитацию онкобольных.

Цель

Оценить преимущества работы МДРК на I и II этапах медицинской реабилитации больных раком молочной железы (РМЖ) в условиях хирургического стационара.

Материалы и методы

В 2020–2022 гг. в ГБУЗ СОКОД пролечено 19 884 женщины с РМЖ I–IIIБ стадии. На базе отделений ранней и стационарной медицинской реабилитации (I и II этапы) прошли лечение 142 пациентки. К осложнениям оперативного лечения относились болевой синдром, тугоподвижность плечевого сустава на стороне операции, плексопатия, лимфорейя, психологическая дезадаптация. В состав МДРК входили специалисты: лечащий врач (хирург-онколог), врач физической и реабилитационной медицины, врач по лечебной физкультуре, врач-физиотерапевт, медицинский психолог, инструктор по лечебной физкультуре, медицинская сестра по массажу, медицинская сестра по физиотерапии. Медицинская реабилитация на всех этапах лечения происходила согласно оценке реабилитационного статуса пациента и его динамики; установлению реабилитационного диагноза на основе Международной классификации функционирования, ограничений жизнедеятельности и здоровья и его изменения в процессе реабилитации; оценке реабилитационного потенциала; формированию цели, задач, факторов риска проведения и ограничения реабилитационных мероприятий; индивидуальному плану медицинской реабилитации; оценке эффективности мероприятий; реабилитационному эпикризу, оценке по шкале реабилитационной маршрутизации; рекомендациям по дальнейшей тактике ведения пациента.

Результаты

В результате лечения число больных с высоким реабилитационным потенциалом составило 85–90% общего числа пациентов. Преобладающее число больных закончили лечение со значительным улучшением (54%) и улучшением (35%). Преимуществами работы МДРК стали единовременный доступ пациентов к специалистам разного профиля; координация назначений на основании единого плана лечения; выбор наиболее оптимальных методов лечения; сокращение срока выбора назначений; установка конкретных целей в определенные сроки; комплексность, непрерывность и этапность назначений; оптимизация сроков госпитализации;

преимущество назначений при составлении рекомендаций по дальнейшей тактике ведения пациента; медико-социальная адаптация.

Выводы

Работа МДРК на I и II этапах медицинской реабилитации больных РМЖ имеет ряд преимуществ перед традиционным лечением и обеспечивает более качественную и эффективную помощь пациентам в процессе восстановления.

Список литературы

1. Приказ Минздрава России от 31.07.2020 № 788н «Об утверждении порядка организации медицинской реабилитации взрослых».
2. Приказ Минздрава России от 15.07.2020 № 915н «Об утверждении порядка организации медицинской помощи взрослому населению по профилю «онкология».
3. Физическая и реабилитационная медицина: национальное руководство /под редакцией профессора Г.Н. Пономаренко, 2017.
4. Физioterapia в неврологии / А.М. Гурленя, Г. Е. Багель, В. Б. Смычек, 2008. С. 149–151.
5. Клинические рекомендации Минздрава России «Рак молочной железы», 2021. С. 79–81.

Влияние энтерального питания на восстановление пациентов с лимфомой Ходжкина во время проведения аутологичной трансплантации гемопоэтических стволовых клеток крови

Авторы:

(1) Волчѐнков С.А, stanislav.volchenkov@yahoo.com, ФГБУ «НМИЦ онкологии им. Н.Н. Петрова» Минздрава России, Санкт-Петербург

(2) Филатова Л.В, larisa_filatova@list.ru, ФГБУ «НМИЦ онкологии им. Н.Н. Петрова» Минздрава России, Санкт-Петербург

(3) Ишматова И.В, ФГБУ «НМИЦ онкологии им. Н.Н. Петрова» Минздрава России, Санкт-Петербург

(4) Зюзгин И.С, ФГБУ «НМИЦ онкологии им. Н.Н. Петрова» Минздрава России, Санкт-Петербург

(5) Зверькова А.А, ФГБУ «НМИЦ онкологии им. Н.Н. Петрова» Минздрава России, Санкт-Петербург

(6) Елхова С.С, ФГБУ «НМИЦ онкологии им. Н.Н. Петрова» Минздрава России, Санкт-Петербург

(7) Моталкина М.С, ФГБУ «НМИЦ онкологии им. Н.Н. Петрова» Минздрава России, Санкт-Петербург

(8) Чесноков О.Д, ФГБУ «НМИЦ онкологии им. Н.Н. Петрова» Минздрава России, Санкт-Петербург

(9) Никулина Ю.А, ФГБУ «НМИЦ онкологии им. Н.Н. Петрова» Минздрава России, Санкт-Петербург

(10) Ковязин А.К, ФГБУ «Российский научно-исследовательский институт гематологии и трансфузиологии ФМБА», Санкт-Петербург

(11) Семиглазова Т.Ю, ФГБУ «НМИЦ онкологии им. Н.Н. Петрова» Минздрава России, Санкт-Петербург

Ключевые слова

лимфома Ходжкина, трансплантация, питание

Актуальность

Коррекция метаболических нарушений — один из важных моментов поддерживающей терапии при проведении высокодозной химиотерапии с аутологичной трансплантацией стволовых клеток (аутоТГСК) у больных лимфомой Ходжкина (ЛХ). Роль нутритивной поддержки на восстановление во время аутоТГСК для этой группы пациентов не до конца ясна.

Цель

Оценить влияние комбинированной нутритивной поддержки на частоту мукозита, степень мукозита, количество назогастральных зондов в группе больных на фоне высокодозной химиотерапии с аутоТГСК у больных ЛХ.

Материалы и методы

В исследовании проанализировано лечение 68 пациентов с ЛХ, получавших высокодозную химиотерапию только с парентеральным питанием (НП) в период с 2013 по 2016 г., и 71 пациент, прошедший курс лечения в период с 2016 по 2020 г., которые получали комбинированное НП: сочетание парентерального и энтерального

питания (ЭП). Первичными конечными точками были частота мукозита, количество назогастральных зондов в группе пациентов. Было оценено отношение рисков HR и RR.

Результаты

Относительный риск (ОР) развития стоматита в группе комбинированной НГ был ниже, чем в группе без комбинированной НС: ОР=0,67 (95% ДИ 0,49–0,92), $p=0,015$. ЭП ассоциировалось со снижением риска развития стоматита с поправкой на возраст, пол и ИМТ: отношение шансов (ОШ) = 0,33 (95% ДИ 0,14–0,78), $p=0,012$. Риск развития колита в группе комбинированной НП был ниже: ОР=0,58 (95% ДИ 0,36–0,94), $p=0,026$. ЭП ассоциировалось со снижением риска развития колита после поправки на возраст, пол и исходный ИМТ: ОШ=0,38 (95% ДИ 0,17–0,86), $p=0,021$. Назогастральный зонд (НГЗ) устанавливали статистически реже в группе комбинированной НП: 3,0% ($n=2$) против 19,6% ($n=10$), $p=0,015$. ЭП ассоциировалось со снижением частоты введения НГЗ с поправкой на возраст, пол и исходный ИМТ: ОШ=0,16 (95% ДИ 0,03–0,83), $p=0,029$. У пациентов с установленным НГЗ продолжительность его установки статистически значимо не отличалась от продолжительности установки у пациентов групп с комбинированной НС и без нее: медиана 6 дней (МКИ: 4–8) против 5 дней (МКИ: 3–6) соответственно ($p=0,382$).

Выводы

Полученные данные свидетельствуют о том, что комбинированная нутритивная поддержка снижает риск развития мукозита, снижает частоту постановки НГЗ у больных лимфомой Ходжкина при проведении аутоТГСК. ЭП ассоциировано со снижением риска развития колита и стоматита.

Список литературы: -

Ранняя диагностика и целевая профилактика рака щитовидной железы

Авторы:

(1) *Захарова Ирина Михайловна*, zaharova270494@mail.ru, ФГБОУ ВО «Алтайский государственный медицинский университет» Минздрава России, Барнаул

(2) *Лазарев Александр Федорович*, Lazarev@akzs.ru, ФГБОУ ВО «Алтайский государственный медицинский университет» Минздрава России, Барнаул

Ключевые слова

рак щитовидной железы, профилактика, факторы риска

Актуальность

До настоящего времени во многих странах сохраняется рост заболеваемости раком щитовидной железы (РЩЖ), не снижается его запущенность и смертность. Последнее связано с высоким удельным весом III и IV стадий (до 30%) опухолевого процесса.

Цель

Увеличить удельный вес I и II стадии при диагностике РЩЖ; создать условия к снижению заболеваемости за счет персонализированной профилактики злокачественных новообразований щитовидной железы.

Материалы и методы

Нами проанализирован собственный материал, представленный регистром 450 РЩЖ и контрольной группы — здоровых лиц (253 человека). В обеих группах изучено влияние 45 факторов риска развития РЩЖ [пол, возраст, рост, масса тела, ИМТ, конституция, тип нервной системы, группа крови, резус-фактор, отягощенная онконаследственность, характер труда, работа за компьютером, профессиональные вредности, средовые вредные факторы, курение, длительность курения, количество авиаперелетов, количество рентгеновских исследований, сон, наличие длительных стрессов, число приемов пищи (в день), характер пищи, объем принимаемой пищи, количество выпиваемой воды (в день), прием алкоголя (в литрах, крепкие напитки), прием кофе, прием йодированной соли, травмы, наличие половой жизни, начало менструаций, окончание менструаций, число аборт, наличие поздней или ранней беременности, наличие искусственной менопаузы, операции на щитовидной железе (ЩЖ), хронические заболевания ЩЖ, другие хронические заболевания, медикаментозное лечение, нарушение гомеостаза, онкомаркеры, наличие раковых мутаций, хронические инфекции, локальные

жалобы], из которых отобраны 32 статистически значимых. Из них управляемых оказалось 15 (масса тела, ИМТ, характер труда, профессиональные вредности, средовые факторы, курение, число авиаперелетов и рентгеновских исследований, сон, стрессы, характер и прием пищи, количество выпиваемой воды и прием алкоголя, прием йодированной соли), по которым определили степень реального риска РЩЖ по оригинальной формуле $S = (P_1 + P_2 + P_3 + \dots + P_n) \cdot 100/n$, где S — величина суммарного влияния, %; P_i — степень влияния фактора, баллы, n — число анализируемых факторов; 100% — выравнивающий коэффициент для определения уровня риска РЩЖ, %.

Результаты

У всех онкологических больных величина S превышала 0%, в группе здоровых она не достигала этой величины.

Выводы

В проспективном исследовании на 130 пациентов контрольной группы у 3 из них величина S оказалась равной 10, 14, 25%. При дополнительном обследовании у них был установлен РЩЖ I стадии. Всем остальным рекомендовано убрать управляемые факторы риска. При наблюдении за этой группой в последующие 3 года злокачественных новообразований в щитовидной железе у них не было найдено.

Использованная литература

Toru Takano 2017, Endocr J. Естественная история рака щитовидной железы [Обзор].

Использование нутритивной поддержки при химиотерапии рака молочной железы для улучшения качества жизни

Авторы:

(1) *Кумисбекова Раушан Кабылбековна*, kumisbekova.raushan@mail.ru, ГКП на ПХВ «Многопрофильный медицинский центр» акимата, Астана

(2) *Шаназаров Насрулла Абдуллаевич*, nasrulla@inbox.ru, РГП на ПХВ «Больница медицинского центра Управления делами Президента Республики Казахстан», Астана

(3) *Бимбетов Бахытжан Рыскулович*, bimbetov2010@mail.ru, РГП на ПХВ «Больница медицинского центра Управления делами Президента Республики Казахстан», Астана

(4) *Жаппаров Ербол Исмаилович*, erbol_astana@mail.ru, Международный онкологический центр «УМИТ», Астана

Ключевые слова

рак молочной железы, качество жизни, нутритивное питание, кобылье молоко

Актуальность

Курсы химиотерапии осложняются гематологической, гастроинтестинальной токсичностью [1, 2]. Использование нутритивной поддержки во время химиотерапии обеспечит полноценное питание, улучшит переносимость лечения и повысит качество жизни [3]. Кобылье молоко (КМ) — натуральный продукт питания, обладает пробиотическими, антибактериальными, гепатопротекторными свойствами, содержит витамины и микроэлементы, полиненасыщенные жиры, лактоферрин и лизоцим [4, 5]. Вышеперечисленный состав КМ позволяет использовать его в качестве нутритивного питания.

Цель

Улучшить переносимость курсов химиотерапии, повысить качество жизни.

Материалы и методы

Участницы исследования — женщины с диагнозом «рак молочной железы» (РМЖ), получающие курсы неoadъювантной химиотерапии, схема 4АС: доксорубин в дозе 60 мг/м² + циклофосфан в дозе 600 мг/м² каждый 21-й день. Возраст 35–65 лет. Всего две группы: основная ($n=30$) и контрольная ($n=30$). Основная группа (ОГ) во время курсов химиотерапии получала нутритивное питание — сублимированный порошок кобыльего молока (СКМ), компания-производитель «Евразия Инвест LTD». Контрольная группа (КГ) проходила лечение без дополнительного питания. Оценку нутритивной поддержки проводили на сравнительном анализе клинических анализов крови, биохимических показателей и анкетирования по опросникам качества жизни EORTC QLQ-C30, EORTC QLQ-BR23. Период наблюдения составил 4 мес.

Результаты

После 4 курсов химиотерапии в ОГ — сохранение уровня гемоглобина в анализах крови [124,1±1,9 (95% ДИ=120–128)], в КГ развилась анемия I степени 116±2,5 [(95% ДИ=111–122), $p=0,045$]. Оценка опросника качества жизни показала достоверное улучшение по шкалам: физическое функционирование ОГ [97,5±3,4 (95% ДИ=94,1–100)], ролевое [98,3±3,3(95% ДИ=95,8–100)], социальное [100±0 (95% ДИ=100–100)], эмоциональное функционирование [93,0±7,0 (95% ДИ=86–100)]. В КГ снижение по шкалам: физическое [81,4±0,9 (95% ДИ=80,5–82,3)] и ролевое [82,0±2,5 (95% ДИ=79,5–84,5)] функционирование, усиление тошноты [27,4±3,3 (95% ДИ=24,1–30,7)], потеря аппетита [20,8±1,5 (95% ДИ=19,3–22,3)].

Выводы

Согласно результатам исследования нутритивное питание в виде СКМ приводит к улучшению переносимости терапии и повышению качества жизни.

Список литературы

1. Королева И.А., Копп М.В., Липаева Е.М. Схема химиотерапии АС (доксорубин и циклофосфамид) при раке молочной железы профилактика тошноты и рвоты // МС. 2017. №14. С112-114.
2. Солнцева Ю.В. Частота миелотоксических осложнений адьювантной полихимиотерапии при раке молочной железы // Тюменский медицинский журнал. 2014. №2. С47-48.
3. Сытов А.В., Зузов С.А., Кукош М.Ю., Лейдерман И.Н., Потапов А.Л., Хотеев А.Ж. Практические рекомендации по нутритивной поддержке онкологических больных. Злокачественные опухоли: Практические рекомендации RUSSCO #3s2, 2022 (том 12). С 123–133.
4. Бимбетов Б.Р., Жангабылов А.К., Айтбаева С.Е., Ба ытжан лы А., Малаева Н.С., Таттибаева А.Н. О качественном составе сублимированного кобыльего молока // Медицина (Алматы). 2019. №6 (204). С. 23–28.
5. Бимбетов Б.Р., Жангабылов А.К., Бенберин В.В., Айтбаева С.Е., Ба ытжан лы А., Оспанова Л.Ж. Кобылье молоко в гастроэнтерологии (обзорная статья) // Медицина (Алматы). 2019. №9 (207). С. 73–78. <https://doi.org : 10.31082/1728-452X-2019-207-9-73-78>

Распространенность и прогностическое значение коморбидных сердечно-сосудистых заболеваний в онкокардиореабилитации радикального хирургического лечения колоректального рака

Авторы:

(1) Фролова Юлия Валерьевна, 7654348@mail.ru, ФГБНУ «РНЦХ им. академика Б.В. Петровского», Москва

(2) Дымова Ольга Викторовна, dimovaolga@gmail.com, ФГБНУ «РНЦХ им. академика Б.В. Петровского», Москва

(3) Бутенко Алексей Владимирович, avbutenko@gmail.com, ФГБНУ «РНЦХ им. академика Б.В. Петровского», Москва

(4) Корчажкина Наталья Борисовна, nos@med.ru, ФГБНУ «РНЦХ им. академика Б.В. Петровского», Москва

(5) Михайлова Анна Андреевна, Mikhayliva003@gmail.com, ФГБНУ «РНЦХ им. академика Б.В. Петровского», Москва

(6) Петренко Константин Николаевич, kpretrenko@list.ru, ФГБНУ «РНЦХ им. академика Б.В. Петровского», Москва

(7) Котенко Константин Валентинович, director@med.ru, ФГБНУ «РНЦХ им. академика Б.В. Петровского», Москва

(8) Беджанян Аркадий Лаврентьевич, arkady.bedzhanyan@gmail.com, ФГБНУ «РНЦХ им. академика Б.В. Петровского», Москва

Ключевые слова

онкокардиология, реабилитация

Актуальность

В последнее десятилетие растет число как пациентов с колоректальным раком (КРР), осложненным сердечно-сосудистыми (СС) заболеваниями, так и пациентов с КРР, у которых развиваются СС во время его лечения. Учитывая сложное взаимодействие КРР и СС-заболеваний, увеличивающееся число выживших после КРР пациентов старше 60 лет, необходимы мультидисциплинарные кардиоонкологические подходы для оптимальной реабилитации.

Цель

Оценить риски и проанализировать особенности реабилитации онкокардиологического пациента с КРР и сопутствующей хронической СС-патологией на всех этапах радикального хирургического лечения КРР.

Материалы и методы

С января 2018 г. по февраль 2023 г. в РНЦХ им. академика Б.В. Петровского 103 пациентам (57 мужчин и 46 женщин) с коморбидными СС-заболеваниями было выполнено онкооперативное вмешательство по поводу КРР с использованием технологий fast track surgery (FTS), из них в 75% лапароскопически. Средний возраст пациентов — $75,7 \pm 6,5$ года. 102 (99%) пациента на всех этапах онколечения получали кардиальную терапию, из них 65 (63%) пациентам потребовалось «терапевтическое окно» с целью оптимизации исходного клинического состояния. Пациентам с верифицированной ишемической болезнью сердца (22%), хронической сердечной недостаточностью (ХСН) (85%), острым нарушением мозгового кровообращения в анамнезе (4%), с выраженным атеросклерозом аорты и периферических сосудов (98%) предварительная терапия аспирином на дооперационном периоде не отменялась: 82% пациентов получали кардиальную терапию. По данным ЭХОКГ, средняя ФВ ЛЖ составила $56,6 \pm 3,3\%$, среднее СДЛА $35,3 \pm 1,6$ мм рт.ст.; в анализах крови среднее значение NT-proBNP составило $605,91 \pm 68,9$ пг/мл, ЛПНП $3,3 \pm 0,8$ ммоль/л, СКФ $52,5 \pm 3,5$ мл/мин/1,73м²; индекс коморбидности Charlson в среднем составил $7,28 \pm 1,64$.

Результаты

Во время проведения онкохирургического этапа операций интраоперационно осложнений со стороны СС-заболеваний не отмечено; использовался стандартизированный протокол мультимодальной анестезии. Средняя продолжительность операций — $212,06 \pm 9,47$ мин, койко-день в реанимационном отделении — 1,5 дня, общий послеоперационный койко-день — 12,2. У 20 онкокардиопациентов возникли в раннем послеоперационном периоде осложнения, из них у 8 «кардиальные»: у 4 отмечены пароксизмы тахиформы фибрилляции предсердий, купированные в/в медикаментозной и электроимпульсной терапией, у 2 — декомпенсация исходной ХСН, 2 пациента (мужчина 74 лет и женщина 76 лет с дооперационным уровнем NT-proBNP 81,2 и 324 пг/мл соответственно) перенесли инфаркт миокарда 2-го типа. 30-дневная послеоперационная летальность составила 1,9%; причиной смерти послужило прогрессирование развившейся полиорганной недостаточности на фоне инфекционных осложнений.

Выводы

Персонализированный подход кардиоонкологической команды к лечению пациента старше 60 лет с КРР и коморбидной СС-патологией способствует улучшению качества послеоперационной реабилитации и позволяет дифференцированно оценить все возможные риски осложнений на всех этапах периоперационного периода.

Список литературы

1. Mandalà M., Roila F. Colorectal cancer and cardiovascular diseases: Are we closing the gap between knowledge and action? *European Journal of Internal Medicine*. Volume 87, May 2021, pp. 13-14; DOI.org/10.1016/j.ejim.2021.03.021.
2. Whelton S.P. et al. Multidisciplinary prevention and management strategies for colorectal cancer and cardiovascular disease // *European Journal of Internal Medicine*. Volume 87, May 2021, Pages 3-12. DOI.org/10.1016/j.ejim.2021.02.003.
3. Dekker E, Tanis PJ, Vleugels JLA, Kasi PM, Wallace MB. Colorectal cancer // *Lancet*. 2019;394(10207):1467–80. DOI.org/10.1016/S0140-6736(19)32319-0.
4. Frolova Yu.V., Sysoev S.A., Tyurina E.A., Nikoda V.V., Zaitsev A.Yu., Dymova O.V., Bedzhanyan A.L. Evaluation of the effect of comorbid heart failure with preserved left ventricular ejection fraction on the management of cancer patients before and after radical surgery // *Surgery. Journal named after N.I. Pirogova*. 2021; (6-2): 45-51. DOI: 10.17116 / hirurgia202106245.
5. 2022 ESC Guidelines on cardiovascular assessment and management of patients undergoing non-cardiac surgery. *European Heart Journal*. 2022. <https://doi.org/10.1093/eurheartj/ehac270>.
6. Tom van den Bosch M. Sc. Et al. Predictors of 30-Day Mortality Among Dutch Patients Undergoing Colorectal Cancer Surgery, 2011-2016. *JAMA Netw Open*. 2021; 4 (4): e217737. DOI: 10.1001 / jamanetworkopen.2021.
7. Kim H. et al. Cardiovascular morbidities in postoperative colorectal cancer patients. *Sci Rep*. 2021 Nov 1; 11 (1): 21359. DOI: 10.1038/s41598-021-00735-3.
8. Hisamatsu Y. et al. Indications for laparoscopic surgery for older rectal cancer patients with comorbidities. *Surg Today*. 2021 May; 51 (5): 721-726. DOI: 10.1007/s00595-020-02140-1.

РЕДКИЕ ОПУХОЛИ: ЛУЧЕВАЯ ТЕРАПИЯ

Тактика стажированной лучевой терапии при метастазах рака молочной железы в головной мозг, ФГБУ НМИЦ Онкологии Минздрава России

Авторы:

(1) *Бабасинов Артем Андреевич*, starshipavalon@yandex.ru, ФГБУ «НМИЦ онкологии» Минздрава России, Ростов-на-Дону

(2) *Родионова Ольга Геннадьевна*, ФГБУ «НМИЦ онкологии» Минздрава России, Ростов-на-Дону

(3) *Сакун Павел Георгиевич*, ФГБУ «НМИЦ онкологии» Минздрава России, Ростов-на-Дону

(4) *Шейко Е.А.*, ФГБУ «НМИЦ онкологии» Минздрава России, Ростов-на-Дону

(5) *Власов Станислав Григорьевич*, ФГБУ «НМИЦ онкологии» Минздрава России, Ростов-на-Дону

Ключевые слова

стажированная лучевая терапия, метастатические опухоли мозга, стереотаксическая маска, совмещение мультимодальных

Актуальность

МППМ является зачастую терминальным осложнением опухолевого процесса в том числе для наиболее распространенных злокачественных новообразований, и становится доминирующей причиной танатогенеза. Наличие гематоэнцефалического барьера ГЭБ и особенность морфологической специфики метастатических опухолей ограничивают возможность применения лекарственных препаратов с развитием новых технологий, как диагностических МРТ, ПЭТ КТ СКТ -3Диспользованием контрастных препаратов радиофармпрепаратов-так и технической оснащенности лучевой терапии внедрение методик IMRTSMLC-IMRT(обосновывающей новые режимы фракционирования)достигнуты новые рубежи оптимизации радиотерапии в концепции индивидуально адаптированной медицин

Цель

Оценить эффективность алгоритма стажированной лучевой терапии пациентов с МППМ.

Материалы и методы

10 пациенткам с МППМ рака молочной железы проведена лучевая терапия в стажированном режиме (методика, включающая облучение очага поражения с PTV 1 мм по данным МР-нейровизуализации) определяемых границ опухоли 1 мм для планируемого объема мишени. Проводится сеанс лучевой терапии РОД 10 Гр. Контрольная МРТ головного мозга с режимом T1 FLAIR выполнялась на 14-й день для оценки динамики процесса и при необходимости — коррекции объема облучаемых тканей (разработка нового плана лучевой терапии, определение объемов облучаемой ткани). Для купирования нежелательных реакций в процессе лучевой терапии вводился дексаметазон в дозе 4,0 мг/мл 2 раза в сутки внутримышечно до 8 мг/сут.

Результаты

Отмечено улучшение самочувствия на 14-е сутки терапии, улучшение по шкале Карновского (на 10 баллов у 9 больных) и по шкале ВОЗ. Уменьшение неврологического дефицита в зависимости от локализации патологического очага у 5 больных (регресс центрального гемипареза). Уменьшение клинической симптоматики в виде болей, тошноты, шаткости походки, головокружения достигнуто у 7 пациентов. Стабилизация процесса по данным МРТ достигнута у 4 пациентов.

Выводы

Применение стажированной лучевой терапии приводит к более раннему купированию клинической симптоматики, более выраженному противоопухолевому эффекту по сравнению со стандартными методами лечения. Увеличение продолжительности жизни больных с неоперабельными метастазами. Предложенная методика позволяет достичь высокого локального контроля, не вызывает усугубления соматической патологии. Имеет тенденцию к снижению нейротоксичности и воздействия на здоровые ткани головного мозга, что достигнуто благодаря ограничению уровня поглощенных доз в области смежных перифокальных тканей и жизненно важных структур. При этом предложена система раннего мониторинга состояния головного мозга до и в процессе проведения ЛТ на 14-е сутки. МРТ-исследование способствует предотвращению неконтролируемого течения отека мозга.

Список литературы

1. Голанов А.В. Стереотаксическое облучение патологии ЦНС на аппарате КиберНож. М.: Издательство ИП «Т.А. Алексеева», 2017, 576 с.
2. Клинические рекомендации. Вторичное злокачественное новообразование головного мозга и мозговых оболочек, ID: 534, 2020. [Электронный ресурс]. Режим доступа: https://cr.minzdrav.gov.ru/schema/534_2
3. Голанов А.В. Лечение пациентов с метастатическим поражением головного мозга // Голанов А.В., Банов С.М., Ильялов С.Р., Ветлова Е.Р., Смолин А.В., Бекашев А.Х., Долушин М.Б., Насхлеташвили Д.Р., Назаренко А.В., Медведев С.В. / Вопросы нейрохирургии. 2016, № 4. С. 90.
4. Смирнова А. В., Кузьмин А. В., Плахотина Н. А., Лукина О. В. Оценка динамических изменений крупных метастазов глубоких отделов головного мозга после стереотаксической лучевой терапии в режиме гипофракционирования // Лучевая диагностика и терапия. 2017. №1 (8). С. 40-46.
5. Банов С.М., Голанов А.В., Долгушин М.Б., Бекашев А.Х., Ветлова Е.Р., Дургарян А.А. Метастатическое поражение головного мозга: современные клинические рекомендации // Онкологический журнал. 2018. Том 1. №3.

Поверхностные дозы при ортовольтной рентгенотерапии

Авторы:

(1) *Коконцев Александр Александрович*, 484847@mail.ru, ФБГУ «Российский научный центр рентгенорадиологии» Минздрава России, Москва

(2) *Смыслов Алексей Юрьевич*, smyslov.ay@gmail.com, ФБГУ «Российский научный центр рентгенорадиологии» Минздрава России, Москва

(3) *Коконцев Дмитрий Александрович*, kokoncev_d@mail.ru, ФБГУ «НМИЦ ДГОИ им. Дмитрия Рогачева» Минздрава России, Москва

Ключевые слова

ортовольтная рентгенотерапия, поверхностная доза

Актуальность

Ортовольтная рентгенотерапия пучками излучения с генерирующим напряжением 100–250 кВ, как правило, применяется при лечении воспалительных заболеваний суставов и опорно-двигательного аппарата при остром воспалении, хроническом воспалении и доброкачественных наростах.

Цель

Применение лучевой терапии предполагает проведение предварительных дозиметрических измерений [1]. В международных рекомендациях [2] предложено для каждого клинического пучка ортовольтного излучения измерять проникающую способность, мощность поглощенной дозы в опорной точке, расположенной на глубине 2 г/см² в ткани, распределение дозы вдоль центральной оси по глубине в ткани и, кроме того, дать оценку поверхностной дозы, так как особый интерес для клинициста представляет поглощенная доза на коже больного. При этом проведение прямых измерений дозы на уровне облучаемой поверхности и на глубинах, меньших 0,5–1,0 см, с помощью рекомендованных для данного вида излучения ионизационных цилиндрических камер встречает определенные трудности [2], с целью преодоления которых мы использовали рекомендованные [2] два способа определения поверхностной дозы для аппликаторов разных типов.

Материалы и методы

Первый способ — это экстраполяция измеренных значений распределения дозы по глубине к уровню поверхности, моделируя его полиномом V степени. В этом случае свободный член уравнения определяет искомое значение дозы на уровне облучаемой поверхности. Второй способ заключается в измерении мощности поглощенной дозы по оси пучка в нескольких точках от глубины 2 см до уровня поверхности с помощью плоскопараллельной камеры. Затем результаты измерений сравниваются со значениями, измеренными на соответствующих глубинах камерой фермеровского типа. Полученные соотношения позволяют рассчитать искомое значение мощности поглощенной дозы на уровне поверхности по прямой пропорции.

Результаты

Второй способ удобен, когда торец аппликатора закрыт плоской акриловой пластиной. Для аппликаторов открытого типа пучок излучения оказывается засоренным вторичными фотоэлектронами, выбитыми со стенок аппликатора [3, 4], и при использовании плоскопараллельной ионизационной камеры регистрирует пик дозы, превышающий до 30% значение, полученное методом экстраполяции. Причем этот пик может попасть на

нечувствительные к рентгеновскому излучению поверхностные ороговевшие слои кожи, а чувствительные слои, по литературным данным, находятся на глубине около 0,1–0,5 мм [3] в зависимости от энергии излучения, типа аппликатора и места расположения участка кожи на теле пациента.

Выводы

Таким образом, можно сделать вывод, что для определения поверхностной дозы для пучков рентгеновского излучения средней жесткости для тубусов закрытого типа близкие значения рекомендуется определять с помощью как первого, так и второго способа, а при применении открытого тубуса рекомендуется способ экстраполяции.

Список литературы

1. Васильев В.Н., Коконцев А.А. // Мед. физика. 2008. № 4. С. 20-28.
2. IAEA. Technical Report Series No. 398. // IAEA, VIENNA, 2000.
3. Klevenhagen S.C., D'Souza D., Bonnefoux I. // Phys. Med. Biol., 1991, Vol. 36, No 8, 1111-1116.
4. Robin L. Stern and Hideo D. Kubo. Medical Physics, Vol. 22, No. 9, 1469, September 1995.

РЕНТГЕНОХИРУРГИЯ В ОНКОЛОГИИ

Возможности регионарной химиотерапии в лечении нерезектабельной внутрипеченочной холангиокарциномы

Авторы:

- (1) Турлак Анастасия Сергеевна, a_turlak18@mail.ru, ФГБУ «Российский научный центр радиологии и хирургических технологий им. академика А.М. Гранова» Минздрава России, Санкт-Петербург
- (2) Козлов Алексей Владимирович, av_kozlov@mail.ru, ФГБУ «Российский научный центр радиологии и хирургических технологий им. академика А.М. Гранова» Минздрава России, Санкт-Петербург
- (3) Таразов Павел Гадельгараевич, tarazovp@mail.ru, ФГБУ «Российский научный центр радиологии и хирургических технологий им. академика А.М. Гранова» Минздрава России, Санкт-Петербург
- (4) Поликарпов Алексей Александрович, pol1110@mail.ru, ФГБУ «Российский научный центр радиологии и хирургических технологий им. академика А.М. Гранова» Минздрава России, Санкт-Петербург
- (5) Гранов Дмитрий Анатольевич, dmitriigranov@gmail.com, ФГБУ «Российский научный центр радиологии и хирургических технологий им. академика А.М. Гранова» Минздрава России, Санкт-Петербург

Ключевые слова

внутрипеченочная холангиокарцинома, регионарная химиотерапия, артериальная химиоинфузия, внутри-артериальная химиоэмболизация

Актуальность

Холангиоцеллюлярный рак (ХЦР) составляет 15% всех первичных опухолей печени. Оперативное лечение остается единственным вариантом радикального лечения, однако курабельная R0-резекция достигается только в одной трети случаев, а риск рецидива превышает 60%. В связи с этим большинство пациентов подлежат паллиативному лечению. Методы регионарной химиотерапии (РХТ) успешно применяются при различных стадиях ХЦР.

Цель

Оценить безопасность и эффективность химиоинфузии (ХИ) и химиоэмболизации (ХЭ) печеночной артерии у больных нерезектабельной внутрипеченочной холангиокарциномой.

Материалы и методы

За период 2017–2022 гг. РХТ проведена у 43 больных (18 мужчин и 25 женщин) в возрасте от 38 лет до 81 года (средний 61,9 года) с нерезектабельной внутрипеченочной холангиокарциномой с множественным билобарным распространением [стадии T3 по классификации TNM у 23 (53%) и T4 — у 20 (47%)]. ХЭ выполнили у 7 (17%) пациентов, ХИ в общую печеночную артерию у 1 (2%), сочетание этих методик у 35 (81%) пациентов. Всего провели от 2 до 31 цикла (в среднем 6) по схемам GEMOX/GEMCYS.

Результаты

Летальных исходов и тяжелых осложнений, связанных с ангиографией и РХТ, не было. Осложнения I степени по классификации CIRSE 2017 развились у 6 (14%) пациентов: реакция гиперчувствительности (кожная сыпь) на введение контрастного вещества у 2 (5%), гематома в области пункции бедренной артерии у 4 (9%). Постэмболизационный синдром был купирован НПВС у 32 (76%) пациентов, наркотическими анальгетиками — у 3 (5%) больных. Гематологическая токсичность I–II степени по CTC NCIC у 22 (51%) пациентов не требовала дополнительной терапии. Проявления гастроинтестинальной токсичности I степени (тошнота, однократная рвота) у 33 (76%) пациентов были купированы назначением антиэметических препаратов. В результате РХТ частичный ответ отмечен у 13 (30%) пациентов, стабилизация у 22 (51%), прогрессирование у 8 (19%) пациентов. Трое больных живы и находятся под наблюдением в течение 3, 10, 71 мес. Средняя продолжительность жизни 40 умерших составила 16,3 мес (медиана 18); 1-, 2-, 3-летняя выживаемость 65, 43, 20% соответственно.

Выводы

РХТ является безопасным и эффективным методом лечения неоперабельного ХЦР. Требуется дальнейшее изучение эндоваскулярных методик, эффективных схем химиопрепаратов и возможностей сочетания их с системной и иммунной терапией, таргетными препаратами.

Список литературы

1. Mauro E., Ferrer-Fabrega J., Sauri T., Soler A., Cobo A., Burrel M., Iserte G., Forner A. New challenges in the management of cholangiocarcinoma: the role of liver transplantation, locoregional therapies and systemic therapy // *Cancers*. 2023; 15(4) 1244-1260. <https://doi.org/10.3390/cancers15041244>
2. Долгушин Б.И., Виршке Э.Р., Косырев В.Ю., Трофимов И.А., Кукушкин А.В., Черкасов В.А., Сергеева О.Н. Внутриаартериальная химиоэмболизация в лечении неоперабельных больных узловатой формой холангиокарциномы // *Анналы хирургической гепатологии*. 2015; 20 (3): 24-30. <https://doi.org/10.16931/1995-5464.2015324-30>

Внутриартериальная химиотерапия как метод выбора при лечении локорегионарных рецидивов плоскоклеточного рака головы и шеи после химиолучевой терапии

Авторы:

(1) Мошуров Иван Петрович, mail@vokod.zdrav36.ru, БУЗ ВО «Воронежский областной клинический онкологический диспансер», Воронеж

(2) Знаткова Наталья Анатольевна, mail@vokod.zdrav36.ru, БУЗ ВО «Воронежский областной клинический онкологический диспансер», Воронеж

(3) Ольшанский Михаил Сергеевич, mail@vokod.zdrav36.ru, БУЗ ВО «Воронежский областной клинический онкологический диспансер», Воронеж

(4) Петров Борис Викторович, mail@vokod.zdrav36.ru, БУЗ ВО «Воронежский областной клинический онкологический диспансер», Воронеж

(5) Лобова Олеся Александровна, mail@vokod.zdrav36.ru, БУЗ ВО «Воронежский областной клинический онкологический диспансер», Воронеж

(6) Шкляр Александр Юрьевич, Shklyarov2014@gmail.com, БУЗ ВО «Воронежский областной клинический онкологический диспансер», Воронеж

Ключевые слова

плоскоклеточный рак головы и шеи, локорегионарный рецидив, внутриартериальная химиотерапия

Актуальность

Химиолучевая терапия является основным методом лечения местно-распространенного рака головы и шеи [1]. Несмотря на эффективность химиолучевого лечения (ХЛЛ), в течение первых 2–3 лет после завершеного лечения у 40–50% пациентов возникают локорегионарные рецидивы заболевания [2]. В настоящее время изучаются возможности применения внутриартериальной химиотерапии (ВАХТ) у пациентов с рецидивами плоскоклеточного рака (SCC) головы и шеи [3, 4].

Цель

Анализ эффективности лечения пациентов с рецидивами SCC головы и шеи после завершеного ХЛЛ.

Материалы и методы

73 пациента, пролеченных за период 2013–2018 гг., с локорегионарными рецидивами SCC головы и шеи после завершеного ХЛЛ распределили на две сопоставимые группы. Группа 1 включала 39 пациентов, получивших ВАХТ по модифицированной схеме PF (цисплатин в дозе 75 мг/м² и 5-фторурацил в дозе 750 мг/м²), через каждые 3 нед. Инфузия в целевую артерию, имеющую доминантное значение в кровоснабжении опухоли, проводилась в транзиторно-гипоксическом режиме со скоростью, близкой к объемной скорости кровотока, продолжительностью 30–50 мин [5]. В группу 2 вошли 34 пациента, получивших стандартную внутривенную химиотерапию (ХТ) по схеме PF: цисплатин в дозе 100 мг/м² в 1 день и 5-фторурацил в дозе 1000 мг/м² с 1-го по 4-й день.

Результаты

В 1-й группе пациенты получили от 3 до 16 курсов ХТ. В 2-й группе — от 2 до 6 курсов ХТ. Прогрессирование в 1-й группе отмечалось у 10,3% ($n=4$) пациентов, в группе 2 у 35,3% ($n=12$) пациентов ($p=0,01$). Объективный ответ (сумма частичных и полных ответов) в 1-й группе наблюдался у 30,8% ($n=12$) пациентов, а в 2-й группе у 11,8% ($n=4$) пациентов ($p=0,04$). Стабилизация в 1-й группе отмечалась у 59% ($n=23$) пациентов, в 2-й группе у 52,9% ($n=18$) пациентов ($p=0,93$). Различий в частоте возникновения и выраженности токсичности не получено. Однолетняя выживаемость в 2-й группе составила 0, в 1-й группе 46,2% ($n=18$) пациентов. Трехлетняя выживаемость в 1-й группе 5,1% ($n=2$). У 1 пациента по данным ПЭТ/КТ не отмечено опухолевой активности в срок более 5 лет. У всех пациентов, получавших ВАХТ, отмечалось улучшение общего состояния: снижение болевого синдрома при глотании, разговоре и приеме пищи, уменьшение гнилостного запаха из полости рта. Снижение статуса ECOG на 1 балл наблюдали после 1-го курса ВАХТ. При использовании стандартной ХТ никаких изменений статуса ECOG не отмечено. Медиана выживаемости в 1-й группе составила 325 дней, в 2-й группе 173 дня ($p=0,0001$).

Выводы

Применение оригинальной методики внутриартериальной ХТ позволяет существенно повысить эффективность лечения пациентов с локорегионарными рецидивами SCC после завершеного ХЛЛ и увеличить продолжительность жизни по сравнению со стандартным подходом к ХТ.

Список литературы

1. Болотина Л.В., Владимиров Л.Ю., Деньгина Н.В., Новик А.В., Романов И.С. Практические рекомендации по лечению злокачественных опухолей головы и шеи. Злокачественные опухоли: Практические рекомендации RUSSCO #3s2, 2022 (том 12). 94–112.
2. Пачес А.И. Опухоли головы и шеи. М.: Практическая медицина, 2013. 478 с.
3. Aigner K.R., Stephens F.O. (eds.). Induction Chemotherapy. Berlin: Springer press, 2016. 506 с.
4. Kovacs A.F. Intraarterial induction high-dose chemotherapy with cisplatin for oral and oropharyngeal cancer: Longterm result // Br. J. Cancer. 2004. Vol. 90. P. 1323-1328.
5. Пат. 2612095 РФ. Способ индивидуальной внутриартериальной инфузии химиопрепарата при лечении плоскоклеточного рака головы и шеи / Ольшанский М.С., Стикина С.А., Знаткова Н.А., Петров Б.В. Опубл. 02.03.2017. Бюлл. изобр. № 7.

Рентгенэндоваскулярный подход в этапном лечении пациентов с опухолевым поражением позвоночного столба

Авторы:

(1) Ягунов Роберт Павлович, robertxxx@mail.ru, ФГБОУ ВО «Волгоградский государственный медицинский университет» Минздрава России, Волгоград

(2) Мозговой Павел Вячеславович, mozgovoypv@mail.ru, ФГБОУ ВО «Волгоградский государственный медицинский университет» Минздрава России, Волгоград

(3) Коваленко Надежда Витальевна, kovalenkost@yandex.ru, ФГБОУ ВО «Волгоградский государственный медицинский университет» Минздрава России, Волгоград

(4) Строганова Елена Петровна, dr.stroganova@mail.ru, ФГБОУ ВО «Волгоградский государственный медицинский университет» Минздрава России, Волгоград

(5) Воробьева Анастасия Александровна, nastislawwww@icloud.com, ФГБОУ ВО «Волгоградский государственный медицинский университет» Минздрава России, Волгоград

(6) Кандыбина Ирина Геннадьевна, kandybinai@bk.ru, ФГБОУ ВО «Волгоградский государственный медицинский университет» Минздрава России, Волгоград

(7) *Михин Игорь Викторович*, docsmikh@mail.ru, ФГБОУ ВО «Волгоградский государственный медицинский университет» Минздрава России, Волгоград

(8) *Ягунов Павел Робертович*, urr07@mail.ru, ФГБОУ ВО «Волгоградский государственный медицинский университет» Минздрава России, Волгоград

Ключевые слова

трансартериальная эмболизация, опухоли позвоночного столба, метастазы, рентгенэндоваскулярные методы лечения

Актуальность

Разнообразие возможного опухолевого поражения позвоночного столба с сопутствующим сдавлением спинного мозга, проводящих нервных путей и сосудистых структур, диктует правила этапного подхода в компетентной курации данного пула пациентов. Полная деваскуляризация целевой области оперативного вмешательства посредством трансартериальной эмболизации (ТАЭ) связана со снижением интраоперационной кровопотери перед нейрохирургическим удалением опухоли позвоночного столба [1]. Ангиографическая оценка васкулярности опухоли или метастатического депозита позвончика позволяет принять решение об объеме целевой ишемизации неоплазии. Меньшая интраоперационная кровопотеря достигается у пациентов после ТАЭ как при ангиографически гиперваскулярных, так и при негиперваскулярных новообразованиях [2]. Безопасность и эффективность мини-травматичной эндоваскулярной методики при компрессии спинного мозга позволяет ее применение в этапной курации пациентов с выраженными неврологическими нарушениями [3].

Цель

Оценка ТАЭ в контексте уменьшения интраоперационной кровопотери при последующем нейрохирургическом лечении пациентов с опухолевым поражением позвоночного столба.

Материалы и методы

Нами выполнено 15 ТАЭ пациентам с опухолевым поражением позвоночного столба, сопровождающимся сдавлением спинномозгового канала: шейный отдел ($n=7$), грудной отдел ($n=8$). После выполнения ТАЭ осуществлялось этапное нейрохирургическое удаление неоплазии.

Результаты

В рамках этапного комбинированного подхода в курации пациентов с опухолевым поражением позвоночного столба выявлено, что при выполнении ТАЭ перед нейрохирургическим удалением неоплазии отмечалось отсутствие интраоперационного кровотечения.

Выводы

Нами доказана безопасность и эффективность ТАЭ с позиции превенции интраоперационного кровотечения при последующем этапном нейрохирургическом вмешательстве у пациентов с опухолевым поражением позвоночного столба.

Список литературы

1. Jang J., Kumar N.S., Wei Loong Tan B., Shen L., Anil G. Pre-operative embolisation of spinal tumours: neither neglect the neighbour nor blindly follow the gold standard // *Neurosurgical Review*. 2019 Dec;42(4):951-959. DOI: 10.1007/s10143-018-1003-8.
2. Huang Y., Tsuang F., Lee C., Lin Y. Efficacy of preoperative embolization for metastatic spinal tumor surgery using angiographic vascularity assessment // *Euro-pean Radiology*. 2022 Nov 30. DOI: 10.1007/s00330-022-09276-3.
3. Gie Hong C., Hwan Cho J., Chul Suh D., Ju Hwang C., Lee D., Lee C. Preoperative embolization in patients with metastatic spinal cord compression: mandatory or optional // *World journal of surgical oncology*. 2017 Feb 14;15(1):45. DOI: 10.1186/s12957-017-1118-3.

Эмболизационная рентгенэндоваскулярная методика в этапном лечении опухолей мягких тканей нижних конечностей

Авторы:

(1) *Ягунов Роберт Павлович*, robertxxx@mail.ru, ФГБОУ ВО «Волгоградский государственный медицинский университет» Минздрава России, Волгоград

(2) *Мозговой Павел Вячеславович*, mozgovoypv@mail.ru, ФГБОУ ВО «Волгоградский государственный медицинский университет» Минздрава России, Волгоград

(3) *Коваленко Надежда Витальевна*, kovalenkost@yandex.ru, ФГБОУ ВО «Волгоградский государственный медицинский университет» Минздрава России, Волгоград

(4) *Кандыбина Ирина Геннадьевна*, kandybinai@bk.ru, ФГБОУ ВО «Волгоградский государственный медицинский университет» Минздрава России, Волгоград

(5) *Куприянов Денис Станиславович*, den.kupriyanov.79@mail.ru, ФГБОУ ВО «Волгоградский государственный медицинский университет» Минздрава России, Волгоград

(6) *Воробьева Анастасия Александровна*, nastislawww@icloud.com, ФГБОУ ВО «Волгоградский государственный медицинский университет» Минздрава России, Волгоград

(7) *Михин Игорь Викторович*, docmikh@mail.ru, ФГБОУ ВО «Волгоградский государственный медицинский университет» Минздрава России, Волгоград

(8) *Ягунов Павел Робертович*, uyr07@mail.ru, ФГБОУ ВО «Волгоградский государственный медицинский университет» Минздрава России, Волгоград, Волгоград

Ключевые слова

трансартериальная эмболизация, опухоли мягких тканей, кровотечение, рентгенэндоваскулярные методы лечения

Актуальность

Учитывая современные возможности компетентной курации пациентов со злокачественными новообразованиями, одну из основных позиций занимают опухоли мягких тканей различной локализации. Беря во внимание выраженную васкуляризацию, а также инвазию окружающих анатомических структур, на первое место выходит возможность эффективного и безопасного хирургического лечения. Такой эндоваскулярный метод, как трансартериальная эмболизация (ТАЭ), предшествующая хирургическому удалению неоплазии, позволяет исключить риск интраоперационного кровотечения [1]. Превенция такого осложнения в значительной степени обеспечивает безопасность этапного комплексного лечения онкологической группы пациентов с вышеуказанным типом неоплазии [2].

Цель

Проспективная оценка ТАЭ с позиции этапного комбинированного лечения больных со злокачественными новообразованиями мягких тканей нижних конечностей.

Материалы и методы

Нами произведено 37 ТАЭ пациентам с опухолями мягких тканей левого или правого бедра, которым планировалось хирургическое удаление неоплазии. В день операции первым этапом в условиях рентгеноперационной выполнялась ТАЭ опухоли. Затем пациенту осуществлялось удаление новообразования.

Результаты

Благодаря сочетанному подходу в курации вышеуказанной группы пациентов во всех случаях удалось выполнить хирургическое удаление новообразования без выявленных эпизодов интраоперационного кровотечения. Помимо этого, в 25 случаях не потребовалось выполнять ампутацию конечности, поскольку была достигнута лучшая мобильность неоплазии и ее дифференцировка от здоровых тканей из-за блокировки притока крови по опухолевым сосудам.

Выводы

Нами доказана возможность рассматривать этапный метод хирургического лечения данной группы пациентов с позиции безопасности и эффективности, а также повышения вероятности выполнения органосохраняющего вмешательства без необходимости ампутации конечности.

Список литературы

1. Grange R., Grange L., Chevalier C., Mayaud A., Villeneuve L., Boutet C., Grange S. Transarterial Embolization for Spontaneous Soft-Tissue Hematomas: Predictive Factors for Early Death // *Pers Med. Journal of personalized medicine* 2022 Dec 22;13(1):15. DOI: 10.3390/jpm13010015.
2. Touma L., Cohen S., Cassinotto C., Reinhold C., Barkun A., Tran V., Banon O., Valenti D., Gallix B., Dohan A. Transcatheter Arterial Embolization of Spontaneous Soft Tissue Hematomas: A Systematic Review // *Cardiovascular and interventional radiology*. 2019 Mar;42(3):335-343. DOI: 10.1007/s00270-018-2086-x.
3. Faiella E., Castiello G., Santucci D., Pacella G., Bernetti C., Villamu M., Incalzi R., Zobel B., Quattrocchi C., Grasso R. Analysis of Risk Factors of Soft Tissue Bleeding in COVID-19 Patients: A Point of View After Two Years of Pandemic // *Journal of clinical medicine research*. 2022 May;14(5):188-195. DOI: 10.14740/jocmr4708.

Рентгенэндоваскулярная технология как составляющая комплексного лечения пациентов с опухолевым поражением печени

Авторы:

- (1) Ягунов Роберт Павлович, robertxxx@mail.ru, ФГБОУ ВО «Волгоградский государственный медицинский университет» Минздрава России, Волгоград
- (2) Мозговой Павел Вячеславович, mozgovoypv@mail.ru, ФГБОУ ВО «Волгоградский государственный медицинский университет» Минздрава России, Волгоград
- (3) Коваленко Надежда Витальевна, kovalenkost@yandex.ru, ФГБОУ ВО «Волгоградский государственный медицинский университет» Минздрава России, Волгоград
- (4) Кандыбина Ирина Геннадьевна, kandybinai@bk.ru, ФГБОУ ВО «Волгоградский государственный медицинский университет» Минздрава России, Волгоград
- (5) Китаева Анастасия Владимировна, a-kitaeva-72-77@mail.ru, ФГБОУ ВО «Волгоградский государственный медицинский университет» Минздрава России, Волгоград
- (6) Воробьёва Анастасия Александровна, nastislawwww@icloud.com, ФГБОУ ВО «Волгоградский государственный медицинский университет» Минздрава России, Волгоград
- (7) Михин Игорь Викторович, dostikh@mail.ru, ФГБОУ ВО «Волгоградский государственный медицинский университет» Минздрава России, Волгоград
- (8) Ягунов Павел Робертович, uпр07@mail.ru, ФГБОУ ВО «Волгоградский государственный медицинский университет» Минздрава России, Волгоград

Ключевые слова

трансартериальная эмболизация, опухоли печени, метастазы, рентгенэндоваскулярные методы лечения

Актуальность

Мини-инвазивные эндоваскулярные методы лечения пациентов онкологического профиля занимают одну из ключевых позиций при выборе вариантов возможного специального лечения, в том числе при опухолевом поражении печени. Вышеуказанный подход в курации пациентов позволяет после целевой ангиографии печеночных сосудов выполнять трансартериальную химиоэмболизацию (ТАХЭ) опухолевого очага и дает возможность не только добиться стабилизации неопластического процесса, но и инициировать положительную динамику. Согласно Барселонской системе градации рака печени (Barcelona Clinic Liver Cancer, BCLC), ТАХЭ является методом выбора при курации пациентов с промежуточной стадией гепатоцеллюлярной карциномы (ГЦК), включая пациентов с большим или многоузловым ГЦК [1]. Помимо ГЦК, ТАХЭ выполняется при первичных и вторичных опухолях печени, включая холангиокарциному, метастазы колоректального рака, а также нейроэндокринных неоплазий [2].

Цель

Проспективная оценка ТАХЭ как метода сочетанного лечения онкологической группы пациентов с опухолевым поражением печени, нижних конечностей.

Материалы и методы

Нами выполнено и проспективно анализировано 78 ТАХЭ больным со злокачественными новообразованиями ($n=57$) и метастатическим поражением печени ($n=21$). У 49 пациентов при выполнении предэмболизационной ангиографии выявлена патологическая сосудистая сеть метастатического депозита ($n=28$) или самостоятельного новообразования ($n=21$), тогда как у 29 пациентов при ТАХЭ ориентировались на предоперационную КТ органов брюшной полости, поскольку патологическая сосудистая сеть визуализирована не была. После ТАХЭ пациенты направлялись для проведения химиотерапевтического лечения. В сроки от 1 до 6 мес проводили контрольное обследование, включающее КТ органов брюшной полости с контрастным усилением.

Результаты

У 51 пациента получен положительный эффект от ТАХЭ, определяющийся в уменьшении ($n=23$) либо стабилизации ($n=28$) опухолевого поражения печени, у 27 определено прогрессирование неоплазии. У 12 пациентов с зарегистрированной стабилизацией процесса определен ободок контрастного усиления в области метастатического депозита.

Выводы

Выявлена возможность рассматривать ТАХЭ в контексте комплексного лечения онкологической группы пациентов с позиции безопасности и эффективности мини-травматичной эндоваскулярной методики.

Список литературы

1. Raoul J., Forner A., Bolondi L., Cheung T., Kloeckner R., Baere T. Updated use of TACE for hepatocellular carcinoma treatment: How and when to use it based on clinical evidence // *Cancer Treat Rev.* 2019 Jan; 72:28-36. <https://doi.org/10.1016/j.ctrv.2018.11.002>
2. Lucatelli P., Burrel M., Guiu B., Rubeis G., Delden O.V., Helmberger T. CIRSE Standards of Practice on Hepatic Transarterial Chemoembolisation. CIRSE Standards of Practice Guidelines // *Cardiovascular and interventional Radiology* (2021) 44:1851–1867. <https://doi.org/10.1007/s00270-021-02968-1>.
3. Стукалова О.Ю., Генс Г.П., Шугушев З.Х. Химиоэмболизация печеночной артерии при метастазах колоректального рака у больных пожилого и старческого возраста // *Анналы хирургической гепатологии.* 2021;26(2):83-90. <https://doi.org/10.16931/10.16931/1995-5464.2021-2-83-90>.
4. Котив Б.Н., Дзидзава И.И., Алентьев С.А., Смородский А.В., Махмудов К.И., Аполлонов А.А., Солдатов С.А., Зубарев П.Н. Комплексное лечение при гепатоцеллюлярном раке на ранней (BCLC-A) и промежуточной (BCLC-B) стадии // *Анналы хирургической гепатологии.* 2020;25(2):55-66. <https://doi.org/10.16931/1995-5464.2020255-66>

САРКОМЫ (МЯГКИХ ТКАНЕЙ, КОСТЕЙ): КОМБИНИРОВАННОЕ/КОМПЛЕКСНОЕ ЛЕЧЕНИЕ

Показатели свободнорадикального окисления в крови мужчин и женщин с первичными и рецидивными саркомами мягких тканей

Авторы:

(1) *Горошинская Ирина Александровна*, iagor17@mail.ru, ФГБУ «Национальный медицинский исследовательский центр онкологии» Минздрава России, Ростов-на-Дону

(2) *Каплиева Ирина Викторовна*, kaplirina@yandex.ru, ФГБУ «Национальный медицинский исследовательский центр онкологии» Минздрава России, Ростов-на-Дону

(3) *Лаптева Татьяна Олеговна*, lto-96@yandex.ru, ФГБУ «Национальный медицинский исследовательский центр онкологии» Минздрава России, Ростов-на-Дону

(4) *Франциянц Елена Михайловна*, super.gormon@ya.ru, ФГБУ «Национальный медицинский исследовательский центр онкологии» Минздрава России, Ростов-на-Дону

(5) *Ващенко Лариса Николаевна*, dollid@yandex.ru, ФГБУ «Национальный медицинский исследовательский центр онкологии» Минздрава России, Ростов-на-Дону

(6) *Немашкалова Людмила Анатольевна*, tilde09@ Rambler.ru, ФГБУ «Национальный медицинский исследовательский центр онкологии» Минздрава России, Ростов-на-Дону

(7) *Аушева Татьяна Валерьевна*, tatanaauseva@gmail.com, ФГБУ «Национальный медицинский исследовательский центр онкологии» Минздрава России, Ростов-на-Дону

(8) *Третьяки Лидия Константиновна*, legolab69@yandex.ru, ФГБУ «Национальный медицинский исследовательский центр онкологии» Минздрава России, Ростов-на-Дону

Ключевые слова

саркомы мягких тканей, возраст больных, перекисное окисление, антиоксидантные ферменты

Актуальность

Общепризнана роль свободнорадикальных процессов (СРП) при злокачественном росте [1], однако при саркомах мягких тканей (СМТ) они изучены недостаточно.

Цель

Изучить показатели редокс-статуса лимфоцитов крови при СМТ в зависимости от пола и возраста больных.

Материалы и методы

У 51 больного первичными СМТ (T2bN0M0) и у 34 больных с рецидивами проанализированы уровень продуктов перекисного окисления липидов (ПОЛ) малонового диальдегида (МДА) и диеновых конъюгатов (ДК), активность супероксиддисмутазы (СОД) и глутатионпероксидазы (ГПО), суммарная пероксидазная

активность (СПА), уровень восстановленного глутатиона (ВГ), исследованных спектрофотометрическими методами. Больные были распределены по возрасту: мужчины с первичными СМТ ≤ 45 лет — 9 человек (>); 45 лет — 8 человек, рецидивы ≤ 45 лет — 4 человека (>); 45 лет — 10 человек; женщины с первичными СМТ ≤ 45 лет — 12 человек (>); 45 лет — 22 человека, рецидивы — 20 человек (все >45 лет). Группы сравнения составили 4 мужчины (25–29 лет), 8 мужчин (55–64 года), 5 женщин (24–25 лет) и 12 женщин (48–74 года) без онкологических заболеваний (доноры). Статистический анализ проведен с использованием программы Statistica 10.0.

Результаты

У мужчин старшей возрастной группы наблюдалось увеличение содержания ДК при первичных саркомах в 2,2 раза, при рецидивах — в 2,4 раза ($p \leq 0,005$), а у молодых мужчин — только при рецидивах в 2,6 раза ($p=0,006$). Уровень МДА у мужчин не изменялся при первичных саркомах, а при рецидивах был снижен в обеих возрастных группах в 2,4–2,6 раза ($p \leq 0,02$). У женщин с первичными СМТ имело место повышение большинства изученных показателей в обеих возрастных группах в среднем в 1,6–1,9 раза. Наиболее выраженным (>3 раза), было повышение ДК и СОД у пациенток старшей возрастной группы со значимым превышением уровня в группе мужчин с СМТ старшего возраста и в группе молодых женщин с СМТ (в 1,7–2,2 раза, $p \leq 0,02$ во всех случаях). Увеличение активности ГПО при первичных СМТ у молодых женщин составляло 2,3 раза, а в старшей возрастной группе у больных обоего пола было 5-кратным. При рецидивировании у половины женщин, у которых оно развивалось не ранее 3 лет после лечения, были обнаружены снижение обоих продуктов ПОЛ в 2,6–3,4 раза и у всех женщин почти 4-кратная активация СОД и 8-кратная ГПО с повышением уровня ВГ в 7 раз, что было значительно выше, чем у мужчин. Обращает внимание 3-кратное увеличение соотношения СОД/СПА у женщин старшей возрастной группы с первичными СМТ и почти 5-кратное при рецидивировании.

Выводы

Интенсификация ПОЛ при первичных СМТ, активация ферментов антиоксидантной защиты и особенно ее глутатион зависимого звена в лимфоцитах женщин выражены в большей степени, чем у мужчин. Изменения большинства показателей СРП более характерны для больных старшей возрастной группы, в которой рецидивирование сопровождалось снижением МДА у больных обоего пола и максимальной активацией СОД и ГПО у женщин.

Использованная литература

1. Kashyap D., Tuli H.S., Sak K., Garg V.K., Goel N., Punia S., Chaudhary A. Role of reactive oxygen species in cancer progression // Current Pharmacology Reports. 2019; 5: 79-86. DOI: 10.3390/biom9110735.

Некоторые особенности энергетического метаболизма первичных клеточных культур сарком мягких тканей

Авторы:

- (1) Межевова И. В., mezhevova88@gmail.com, ФГБУ «Национальный медицинский исследовательский центр онкологии» Минздрава России, Ростов-на-Дону
- (2) Филиппова С.Ю., filsv@yandex.ru, ФГБУ «Национальный медицинский исследовательский центр онкологии» Минздрава России, Ростов-на-Дону
- (3) Гненная Н.В., ngennaya@inbox.ru, ФГБУ «Национальный медицинский исследовательский центр онкологии» МЗ РФ, Ростов-на-Дону
- (4) Чембарова Т.В., tanyshamova@mail.ru, ФГБУ «Национальный медицинский исследовательский центр онкологии» Минздрава России, Ростов-на-Дону
- (5) Аушева Т.В., rniol@list.ru, ФГБУ «Национальный медицинский исследовательский центр онкологии» Минздрава России, Ростов-на-Дону
- (6) Новикова И.А., novikovainna@yahoo.com, ФГБУ «Национальный медицинский исследовательский центр онкологии» Минздрава России, Ростов-на-Дону
- (7) Кум О.И., onko-sekretar@mail.ru, ФГБУ «Национальный медицинский исследовательский центр онкологии» Минздрава России, Ростов-на-Дону

Ключевые слова

первичная клеточная культура, саркома мягких тканей, энергетический метаболизм

Актуальность

Известно, что различные культуры обладают разной потребностью в энергетических субстратах. Исследование особенностей энергетического метаболизма первичных культур позволяет на ранних этапах введения в культуру подобрать лучшие условия выращивания. В частности, большой интерес представляет оптимальное количество глюкозы в среде культивирования.

Цель

Изучение энергетического метаболизма первичных клеточных культур сарком мягких тканей.

Материалы и методы

Исследование провели на 5 первичных культурах сарком мягких тканей разного гистологического строения. Образцы диссоциировали в среде DMEM (Gibco, США) с 300 ед./мл коллагеназы I (Thermo Fisher Scientific, США). Центрифугировали 5 мин, 300 g. Пассировали в среду DMEM (Gibco, США) с глюкозой 5,5 мМ, 10% FBS (HyClone, США). Исследование проводили на Seahorse XFp Analyzer (Agilent, США) на 2–4-й день после адгезии клеток. На микропланшеты сажали по 10 тыс кл./лунку, через 24 ч проводили тесты: титрование FCCP, Seahorse XFp Cell Mito Stress (103010-100), Glycolysis stress test (103017-100) согласно инструкции. Анализ Mito Stress Test и титрование FCCP проводили с использованием среды, содержащей 5,5 мМ глюкозы, 1,0 мМ пирувата и 2 мМ глутамин. Анализ Glycolysis stress test проводили с использованием среды, содержащей в качестве источника энергии только 2 мМ глутамин.

Результаты

Клеточные культуры разделились на две группы по характеру реакции дыхания на добавление глюкозы в среду без глюкозы. Три культуры, обладающие относительно низким уровнем продукции АТФ в митохондриях (для продукции АТФ задействовано менее 5% общего объема дыхания) при относительно более высоком запасном объеме дыхания (более 150% фонового уровня) и гликолиза (более 1600% фонового уровня), ожидаемо продемонстрировали повышение уровня потребления кислорода при добавлении глюкозы, пропорциональное росту запасных объемов. В то время как две культуры, обладающие относительно высоким уровнем продукции АТФ в митохондриях (более 10%) при относительно более низком запасном объеме дыхания (менее 90%) и гликолиза (менее 700%), напротив, продемонстрировали снижение уровня потребления кислорода при добавлении глюкозы, пропорциональное снижению запасных объемов.

Выводы

Исследование выявило два энергетических фенотипа у первичных культур сарком мягких тканей, которые можно условно назвать высоко- и низкоэнергетическим. Для первого фенотипа отмечается участие окислительного фосфорилирования в выработке АТФ с высоким потенциалом дальнейшего роста продукции АТФ при увеличении (выше 5,5 мМ) концентрации глюкозы в среде. Второй фенотип, вероятно, практически не использует митохондрии для выработки АТФ и полагается на производство энергии посредством гликолиза с невысоким потенциалом дальнейшего усиления метаболизма при повышении содержания глюкозы в среде культивирования.

Использованная литература

The impact of berberine on the energy metabolism of cancer cells and CAFs in non-small lung cancer / I. V. Mezheva, O. I. Kit, S. Yu. Filippova [et al.] // Journal of Clinical Oncology. 2022. Vol. 40, No. S16. P. 15097

Результаты лечения сарком костей таза

Авторы:

(1) Нуржабов Аббос Икромович, abbos.nurjabov@mail.ru, Ташкентский государственный стоматологический институт, Ташкент

(2) Полатова Джамила Шагайратовна, polatova.dj@gmail.com, Ташкентский государственный стоматологический институт, Ташкент

(3) Мадаминов Ахмад Юлдашевич, akhmad.madaminov@inbox.ru, Ташкентский государственный стоматологический институт, Ташкент

(4) Ибрагимова Дилором Абдулазизовна, ibragimova.m.h@gmail.com, Ташкентский государственный стоматологический институт, Ташкент

(5) Насиров Саидрасул Камолович, nasirov.89@bk.ru, Ташкентская медицинская академия, Ташкент

(6) Савкин Александр Владимирович, sashaj@mail.ru, Ташкентский государственный стоматологический институт, Ташкент

(7) Абдусатторов Ойбек Кобилович, kabulovichoibek@gmail.com, Ташкентский государственный стоматологический институт, Ташкент

(8) Асамединов Нуриддин Камолович, Ташкентский государственный стоматологический институт, Ташкент

Ключевые слова

саркома кости, остеосаркома, хондросаркома, хордома, гигантоклеточная опухоль кости, комбинированное лечение

Актуальность

В связи с малой распространенностью, многообразием гистологических форм сарком костей и мягких тканей (0,2–0,6% всех онкологических заболеваний) их диагностика и лечение представляют значительные трудности, малоизучены и до сих пор остаются предметом исследований. Опухолевые образования костей таза характеризуются разнообразием гистологических форм, очагов поражения, клинического течения и прогноза. Костные опухоли таза представлены первичными (доброкачественными и злокачественными) опухолями, а также опухолями метастатического происхождения. Большинство исследований показали, что из злокачественных новообразований костей таза наиболее часто встречаются первичные костные саркомы, за которыми следуют саркомы мягких тканей и метастатические поражения. Анализ доступных источников выявил противоречивость данных о распространенности различных гистологических типов сарком костей таза.

Цель

Улучшение результатов лечения сарком костей таза посредством внедрения органосохраняющих операций.

Материалы и методы

РСНПМЦОиР Минздрава РУз и НМИЦ онкологии им. Н.Н. Блохина в период с 1994 по 2022 г. провели исследования, включающие 69 пациентов с саркомами костей таза. В зависимости от способа оперативного вмешательства больные были разделены на две группы: в 1-ю группу ($n=43$) вошли больные, которым выполнена органосохраняющая операция, в 2-ю группу ($n=26$) — больные, перенесшие травматические операции. Проводится анализ послеоперационных осложнений, функциональных результатов, а также безрецидивной и общей выживаемости.

Результаты

В нашем исследовании функционально неудовлетворительные результаты наблюдались после калечащих операций по сравнению с органосохраняющими. Также низкие показатели эмоциональной сферы отмечали среди пациентов после калечащих операций. Это было обусловлено утратой двигательной активности и фантомными болями. Анализ показателя кумулятивной общей выживаемости показал удлинение выживаемости в 1-й группе по сравнению с 2-й группой ($p=0,0035$). Показатели 3- и 5-летней кумулятивной безрецидивной выживаемости составили 73 и 58% соответственно.

Выводы

Мультидисциплинарный, персональный подход к пациенту с учетом его индивидуальных и анатомических особенностей, онкологический баланс и функциональность, стремление сэкономить могут дать хорошие результаты. На сегодняшний день многие исследования охватывают внутренние органы, кровеносные сосуды и нервные пучки, и из-за их размера применение травматичных оперативных вмешательств разрешено только при нерезектабельных опухолевых процессах. В последние годы визуализация предоперационных состояний, а современные мультидисциплинарные схемы лечения позволяют использовать органосохраняющие операции.

Список литературы

1. Blay JY, Soibinet P, Penel N et al. Improved survival using specialized multidisciplinary board in sarcoma patients // Ann Oncol. 2017; 28: 2852–2859.
2. Brewster DH, Clark D, Hopkins L et al. Subsequent hospitalization experience of 5-year survivors of www.wjpmr.com – Vol 9, Issue 3, 2023. – ISO 9001:2015 Certified Journal | Polatova et al. World Journal of Pharmaceutical and Medical Research childhood, adolescent, and young adult cancer in Scotland: a population based, retrospective cohort study // BrJCancer. 2014; 110: 1342–1350.
3. Frezza AM, Cesari M, Baumhoer D et al. Mesenchymal chondrosarcoma: prognostic factors and outcome in 113 patients. A European Musculoskeletal Oncology Society study // Eur J Cancer. 2015; 51: 374–381.
4. Namozova F.Sh. Evaluation of limb function after performing mutilation operations in patients with bone sarcomas//Clinical and experimental oncology. 2018. №3. P.183

5. Angelini A, Guerra G, Mavrogenis AF, Pala E, Picci P, Ruggieri P Clinical outcome of central conventional chondrosarcoma // J Surg Oncol. 2012; 106(8): 929–937.
6. Behjati S, Tarpey PS, Presneau N et al. Distinct H3F3A and H3F3B driver mutations define chondroblastoma and giant cell tumor of bone. Nat Genet, 2013; 45: 1479–1482.
7. Bickerstaffe AC, Darby SC. Cancer risk in 680,000 people exposed to computed tomography scans in childhood or adolescence: data linkage study of 11 million Australians // BMJ. 2013 May 21; 346: f 2360.
8. Bischoff M, Bischoff G, Buck A, von Baer A, Pauls S, Scheffold F, Schultheiss M, Gebhard F, Reske SN. Integrated FDG-PET-CT: its role in the assessment of bone and soft tissue tumors // Arch Orthop Trauma Surg. 2010 Jul; 130(7): 819e27.
9. Bramer JA, van Linge JH, Grimer RJ, Scholten RJ. Prognostic factors in localized extremity osteosarcoma: a systematic review // Eur J Surg Oncol. 2009; 35: 1030–1036.
10. Fiorenza F, Abudu A, Grimer RJ, Carter SR, Tillman RM, Ayoub K, et al. Risk factors for survival and local control in chondrosarcoma of bone // J Bone Joint Surg Br. 2002; 84(1): 93–9.
11. Fletcher CDM, Bridge JA, Hogendoorn PCW, Mertens F. Pathology and genetics of tumors of soft tissue and bone. World Health Organization. Lyon: IARC Press 2013.
12. Gaspar N, Hawkins DS, Dirksen U et al. Ewing sarcoma: current management and future approaches through collaboration // J Clin Oncol., 2015; 33: 3036–3046.
13. Gru'newald TG, Bernard V, Gilardi-Hebenstreit P et al. Chimeric EWSR1–FLI1 regulates the Ewing sarcoma susceptibility gene EGR2 via GGAA microsatellite // Nat Genet. 2015; 47: 1073–1078.
14. Li G, Wang L, Pan W, Yang F, Jiang W, Wu X, Kong X, Dai K, Hao Y In vitro and in vivo study of additive manufactured porous Ti6Al4V scaffolds for repairing bone defects // Sci Rep. 2016; 6: 34072.
15. Li H, Qu X, Mao Y, Dai K, Zhu Z. Custom acetabular cages offer stable fixation and improved hip scores for revision THA with severe bone defects // Clin Orthop Relat Res, 2016; 474(3): 731–740.
16. Pakos EE, Grimer RJ, Peake D et al. The 'other' bone sarcomas: prognostic factors and outcomes of spindle cell sarcomas of bone // J Bone Joint Surg Br. 2011; 93: 1271–1278.
17. Wong KC, Kumta SM, Geel NV, Demol J One-step reconstruction with a 3D-printed, biomechanically evaluated custom implant after complex pelvic tumor resection // Comput Aided Surg. 2015; 20: 14–23.
18. Jawad MU, Haleem AA, Scully SP. Malignant sarcoma of the pelvic bones: treatment outcomes and prognostic factors vary by histopathology // Cancer. 2011 Apr 1; 117 (7): 1529–41.
19. Garcia, Jairo Greco, Martinez, Adriano, Garcia Filho, Reynaldo Jesus, Petrilli, Marcelo Toledo, & Viola, Dan Carai. Epidemiological characteristics of patients with pelvic tumors submitted to surgical treatment // Revista Brasileira de Ortopedia. 2018; 53(1): 33–37.
20. Friedrich MJ, Schmolders J, Michel RD, Randau TM, Wimmer MD, Kohlhof H, Wirtz DC, Gravius S Management of severe periacetabular bone loss combined with pelvic discontinuity in revision hip arthroplasty // Int Orthop. 2014; 38(12): 2455–2461. one
21. Li H, Qu X, Mao Y, Dai K, Zhu Z Custom acetabular cages offer stable fixation and improved hip scores for revision THA with severe bone defects // Clin Orthop Relat Res. 2016; 474(3): 731–740.

Злокачественные опухоли кожи у реципиентов ренальных трансплантатов

Авторы:

(1) Перлин Дмитрий Владиславович, dvperlin@mail.ru, ГБУЗ «Волгоградский областной уронефрологический центр», Волгоград

(2) Дымков Иван Николаевич, dymkoff2303@mail.ru, ГБУЗ «Волгоградский областной уронефрологический центр», Волгоград

(3) Терентьев Алексей Вячеславович, terentyevalex1988@gmail.com, ГБУЗ «Волгоградский областной уронефрологический центр», Волгоград

(4) Перлина Анастасия Дмитриевна, jarp@mail.ru, ГБУЗ МО «МОНИКИ им. М.Ф. Владимирского», Москва

Ключевые слова

трансплантация почки, саркома Капоши, базальноклеточный рак кожи, плоскоклеточный рак кожи

Актуальность

Появление и широкое внедрение современных схем иммуносупрессивной терапии позволили увеличить продолжительность функционирования трансплантированного органа. Однако с увеличением продолжительности жизни пациентов с пересаженным органом стал отмечаться рост числа злокачественных новообразований кожи.

Цель

Представить собственный клинический опыт лечения пациентов со злокачественными новообразованиями кожи после трансплантации почки.

Материалы и методы

В период с 2010 по 2022 г. наблюдали 5 пациентов со злокачественными новообразованиями кожи. У 4 из них в период от 6 мес до 8 лет после трансплантации почки развилась саркома Капоши, у 1 спустя 10 лет после операции был диагностирован плоскоклеточный рак кожи.

Результаты

После гистологической верификации саркомы Капоши в 3 случаях были выполнены иссечения новообразований с последующим снижением дозировки иммуносупрессивных препаратов. В одном случае произведена конверсия иммуносупрессивной терапии с отменой ингибиторов кльциневрина и включением эверолимуса. На фоне терапии отмечена стабилизация онкологического процесса, однако в дальнейшем у всех пациентов регистрировали ухудшение функции трансплантата вплоть до ее утраты, что привело к удалению почки. Пациенту с плоскоклеточным раком кожи было проведено хирургическое лечение с курсом близкофокусного рентгеновского излучения, однако дальнейшая прогрессия привела к смерти пациента.

Выводы

Реципиенты трансплантата почки пожизненно получают иммуносупрессивную терапию и представляют собой группу высокого риска развития злокачественных образований кожи и повышенного риска смерти от онкологических заболеваний. Отмена иммуносупрессивных препаратов — ингибиторов кальциневрина — все еще остается главным условием полного излечения пациентов с саркомой Капоши, однако сопровождается крайне высокой вероятностью потери функции трансплантата.

Список литературы

1. Penn I. Occurrence of cancers in immunosuppressed organ transplant recipient // Clin Transpl. 1998;147-58. PMID: 10503093.
2. Gupta AK, Cardella CJ, Haberman HF. Cutaneous malignant neoplasms in patients with renal transplants // Arch Dermatol. 1986;122(11):1288-93. <https://doi.org/10.1001/archderm.1986.01660230080015>
3. Penn I. Cancers in cyclosporine-treated vs azathioprinetreated patients // Transplant Proc. 1996;28(2):876-8. PMID: 8623443.
4. London NJ, Farmery SM, Will EJ, Davison AM, Lodge JP. Risk of neoplasia in renal transplant patients // Lancet. 1995;346(8972):403-6. Erratum in: Lancet 1995;346(8976):714. [https://doi.org/10.1016/s0140-6736\(95\)92780-8](https://doi.org/10.1016/s0140-6736(95)92780-8)
5. Montaner S, Sodhi A, Molinolo A, Bugge TH, Sawai ET, He Y, Li Y, Ray PE, Gutkind JS. Endothelial infection with KSHV genes in vivo reveals that vGPCR initiates Kaposi's sarcomagenesis and can promote the tumorigenic potential of viral latent genes // Cancer Cell. 2003;3(1):23-36. [https://doi.org/10.1016/s1535-6108\(02\)00237-4](https://doi.org/10.1016/s1535-6108(02)00237-4)
6. Stallone G, Schena A, Infante B, Di Paolo S, Loverre A., Maggio G., Ranieri E, Gesualdo L, Schena FP, Grandaliano G. Sirolimus for Kaposi's sarcoma in renal-transplant recipients // N Engl J Med. 2005;352(13):1317-23. <https://doi.org/10.1056/NEJMoa042831>
7. Campistol JM, Gutierrez-Dalmau A, Torregrosa JV. Conversion to sirolimus: a successful treatment for posttransplantation Kaposi's sarcoma // Transplantation. 2004;77(5):760-762. <https://doi.org/10.1097/01.tp.0000115344.18025.0b>
8. Peters T, Traboulsi D, Tibbles LA, Mydlarski PR. Sirolimus: a therapeutic advance for dermatologic disease // Skin Therapy Lett. 2014;19(4):1-4. PMID: 25188522.
9. Descoeudres B, Giannini O, Graf T, Steiger J, Mayr M. No effect of sirolimus for kaposi sarcoma in a renal transplant recipient // Transplantation. 2006;81(10):1472-1474. <https://doi.org/10.1097/01.tp.0000203322.99037.d2>
10. Александров И.В., Молочков В.А., Перлина А.Д., Перлин Д.В. Применение эверолимуса при лечении саркомы Капоши после трансплантации почки // Вестник трансплантологии и искусственных органов. 2015;17(2):60-63. Alexandrov I, Molochkov V, Perlina A, Sapozhnikov A, Zhirkova O, Perlin D. Everolimus for Kaposi sarcoma treatment after kidney transplantation. Russian Journal of Transplantation and Artificial Organs. 2015;17(2):60-63. (In Russ.) <https://doi.org/10.15825/1995-1191-2015-2-60-63>

Саркома Юинга костная опухоль или мягкотканная. От хирургии к иммунотерапии

Авторы:

(1) Романцова Ольга Михайловна, dr.roma1986@gmail.com, «НМИЦ онкологии им. Н.Н. Блохина» НИИ ДОиГ, Москва

(2) Горбунова Татьяна Викторовна, wasicsol@mail.ru, ФГБУ «НМИЦ онкологии им. Н.Н. Блохина» НИИ ДОиГ, Москва

(3) Хестанов Денис Борисович, hestanov@mail.ru, ФГБУ «НМИЦ онкологии им. Н.Н. Блохина» НИИ ДОиГ, Москва

(4) Хайруллова Венера Вагизовна, vini999_999@mail.ru, ФГБУ «НМИЦ онкологии им. Н.Н. Блохина» НИИ ДОиГ, Москва

(5) Утешева Кристина Игоревна, ktistinautesheva0@gmail.com, ФГБУ «НМИЦ онкологии им. Н.Н. Блохина» НИИ ДОиГ, Москва

(6) Ефимова Мария Михайловна, kivi123987@gmail.com, ФГБУ «НМИЦ онкологии им. Н.Н. Блохина» НИИ ДОиГ, Москва

(7) Панарина Вероника Юрьевна, veronicapanarina@yandex.ru, ФГБУ «НМИЦ онкологии им. Н.Н. Блохина» НИИ ДОиГ, Москва

(8) Дзампаев Аслан Зелмханович, dzampaev@list.ru, ФГБУ «НМИЦ онкологии им. Н.Н. Блохина» НИИ ДОиГ, Москва

(9) Киргизов Кирилл Игоревич, k.kirgizov@ronc.ru, ФГБУ «НМИЦ онкологии им. Н.Н. Блохина» НИИ ДОиГ, Москва

Ключевые слова

саркома Юинга, саркомы мягких тканей, химиотерапия, комплексное лечение, иммунотерапия, динутуксимаб

Актуальность

саркома Юинга (СЮ) — высокозлокачественная опухоль, поражающая кости и мягкие ткани. Происхождение СЮ является предметом многочисленных дискуссий. Дифференциальная диагностика сложна. Прогностическое значение внескелетной (ВССЮ) и костной (КСЮ) СЮ в условиях современных протоколов неизвестно и требует дополнительного анализа. В основе терапии СЮ лежат результаты мультицентровых международных исследований. Несмотря на это, в 30–40% случаев возникает рецидив заболевания. В настоящее время стратегия лечения рецидивов не разработана, как и неясен путь преодоления рефрактерности к химиопрепаратам.

Цель

Сравнительный анализ клинических характеристик, подходов в терапии и исходов заболевания у пациентов с ВССЮ и КСЮ, поиск путей преодоления резистентности к химиопрепаратам и определение неблагоприятных факторов прогноза.

Материалы и методы

В исследование вошло 330 пациентов с диагнозом СЮ. 280 (84,85%) пациентов — группа КСЮ, 50 (15,15%) пациентов — группа ВССЮ. Среднее время наблюдения составило 48,6±38,4 мес. Все пациенты лечились по протоколам НИИ ДОиГ: ММСЮ-99, СЮ-2017. На пути преодоления резистентности у пациентов с рецидивами был оценен статус рецепторов к GD2, при позитивной экспрессии для потенцирования действия стандартной терапии проводилась иммунотерапия препаратом динутуксимаб бета.

Результаты

При ВССЮ опухоль чаще располагалась в области аксиального скелета и висцеральных органов (24,0% против 56%; $p < 0,001$). Пациенты с КСЮ были старше ($p = 0,0005$). Диссеминированная форма заболевания при КСЮ — 110 (39,3%) пациентов, при ВССЮ — 15 (30,0%) пациентов. Среднее время наблюдения при КСЮ 50,1±39,6 мес, при ВССЮ — 40,3±29,1 мес. Не получено достоверных различий в показателях 5-летней общей выживаемости (ОВ) локализованных форм КСЮ/ВССЮ — 79 и 78,5% соответственно, $p = 0,000001$, медиана ОВ не была достигнута. ОВ пациентов с диссеминированными стадиями статистически значимо ниже, чем при локализованных формах. При этом 5-летняя ОВ составила 41,2 и 40,6% соответственно ($p = 0,000001$), медиана ОВ 46,9 vs 28,4 мес. Различия 5-летней ВВП КСЮ/ВССЮ составили 71,6% vs 75,6% ($p = 0,00001$) для локализованных, и 32,4% vs 44,9% ($p = 0,036$) для диссеминированных форм. При диссеминированной стадии КСЮ в 50% случаев выявлено прогрессирование/рецидив через 21,1 мес, при ВССЮ — через 20,3 мес.

Выводы

Нами выделены факторы неблагоприятного прогноза: возраст, стадия, объем опухоли более 200 мл³ и длина более 8 см, проведение лучевой терапии в программе, осевая локализация. С целью определения стратификации группы риска и прогноза необходим дополнительный анализ ключевых геномных характеристик. Применение иммунотерапии анти-GD2 антителом динутуксимаб бета у пациентов с рецидивным и рефрактерным течением СЮ, возможно, поможет в преодолении резистентности к химиотерапии и требует дальнейших мультицентровых исследований.

Список литературы

1. Joon Hyuk, Jae Y. Ro The 2020 WHO Classification of Tumors of Soft Tissue: Selected Changes and New Entities September 2020 *Advances in Anatomic Pathology* 28(1) DOI:10.1097/PAP.0000000000000284.
2. Abboud, A., Masrouha, K., Saliba, M. et al. (2021). Extraskeletal Ewing sarcoma: Diagnosis, management and prognosis (Review) // *Oncology Letters*, 21, 354. <https://doi.org/10.3892/ol.2021.12615>
3. Gerth HU, Juergens KU, Dirksen U, Gerss J, Schober O and Franzius C: Significant benefit of multimodal imaging: PET/CT compared with PET alone in staging and follow-up of patients with Ewing tumors // *J Nucl Med*. 48:1932–1939. 2007.
4. de Alava E, Gerald WL. Molecular biology of the Ewing's sarcoma/primitive neuroectodermal tumor family. *J Clin Oncol*. 2000;18(1):204-213. DOI:10.1200/JCO.2000.18.1.204.
5. Самбурова Н.В., Пименов И.А., ЖевакТ.Н., ЛитвицкийП.Ф. Саркома Юинга: молекулярно- генетические механизмы патогенеза // *Вопросы современной педиатрии*. 2019; 18 (4): 257–263. DOI: 10.15690/vsp. v18i4.2042.
6. Нисиченко О.А. Определение стратегии лечения детей и подростков с саркомой Юинга при первичном поражении костей таза / О.А. Нисиченко, И.С. Долгополов, Д.В. Нисиченко, А.А. Малахова, О.М. Романцова, Д.Б. Хестанов, А.З. Дзампаев // *Саркомы костей, мягких тканей и опухоли кожи*, 2020. Том 12. №2-3. С.46-54.
7. Salah S, Abuhijla F, Ismail T, et al. Outcomes of extraskeletal vs. skeletal Ewing sarcoma patients treated with standard chemotherapy protocol // *Clin Transl Oncol*. 2020;22(6):878-883. DOI: 10.1007/s12094-019-02202-y.
8. Boyce-Fappiano D, Guadagnolo BA, Ratan R, et al. Evaluating the Soft Tissue Sarcoma Paradigm for the Local Management of Extraskeletal Ewing Sarcoma // *Oncologist*. 2021;26(3):250-260. DOI: 10.1002/onco.13616.
9. Granowetter L, Womer R, Devidas M, et al. Dose-intensified compared with standard chemotherapy for nonmetastatic Ewing sarcoma family of tumors: a Children's Oncology Group Study // *J Clin Oncol*. 2009;27(15):2536-2541. DOI: 10.1200/JCO.2008.19.1478.
10. Womer RB, West DC, Krailo MD, et al. Randomized controlled trial of interval-compressed chemotherapy for the treatment of localized Ewing sarcoma: a report from the Children's Oncology Group [published correction appears in *J Clin Oncol*. 2015 Mar 1;33(7):814. Dosage error in article text] // *J Clin Oncol*. 2012;30(33):4148-4154. DOI: 10.1200/JCO.2011.41.5703.

САРКОМЫ (МЯГКИХ ТКАНЕЙ, КОСТЕЙ): ЛУЧЕВАЯ ТЕРАПИЯ

Результаты комбинированного лучевого лечения сарком мягких тканей

Авторы:

(1) Эберт Мария Альбертовна, mary.ebert.spb@gmail.com, ФГБУ «НМИЦ онкологии им. Н.Н. Петрова» Минздрава России, Санкт-Петербург

(2) Федосова Елена Александровна, ФГБУ «НМИЦ онкологии им. Н.Н. Петрова» Минздрава России, Санкт-Петербург

(3) Новиков Сергей Николаевич, krokon@mail.ru, ФГБУ «НМИЦ онкологии им. Н.Н. Петрова» Минздрава России, Санкт-Петербург

(4) Гафтон Георгий Иванович, doc-tor@mail.ru, ФГБУ «НМИЦ онкологии им. Н.Н. Петрова» Минздрава России, Санкт-Петербург

(5) Зиновьев Григорий Владимирович, zinovevgrigory@gmail.com, ФГБУ «НМИЦ онкологии им. Н.Н. Петрова» Минздрава России, Санкт-Петербург

Ключевые слова

саркомы мягких тканей, стереотаксическая лучевая терапия

Актуальность

Саркомы мягких тканей (СМТ) — редкая группа опухолей. Отличительная особенность СМТ — многократное и упорное рецидивирование. Применение лучевой терапии снижает частоту рецидивов.

Цель

Улучшение безрецидивной выживаемости пациентов с СМТ I–III стадии.

Материалы и методы

Выделено две группы пациентов с СМТ. В проспективную группу включены пациенты с СМТ ($n=30$) I–III стадии, получившие три этапа: I — курс предоперационной стереотаксической лучевой терапии в объеме

облучения исключительно опухолевой ткани в режиме 5 фракций по РОД = 5 Гр до СОД = 25 Гр; II — хирургическое лечение в объеме: радикальное удаление СМТ с гистологическим исследованием операционного материала; III — курс послеоперационной 3D-конформной дистанционной лучевой терапии (ДЛТ) на ложе удаленного новообразования в режиме 25 фракций по РОД = 2 Гр до СОД = 50 Гр. В ретроспективную группу включены данные о пациентах с СМТ I–III стадии ($n=60$), получивших лечение: хирургическое лечение в объеме радикального удаления опухоли мягких тканей с последующим курсом послеоперационной 3D-конформной ДЛТ на ложе удаленного новообразования в режиме 25–30 фракций по РОД = 2 Гр до СОД = 50–60 Гр.

Результаты

При сравнительном анализе 1-летней ОБ (95% vs 86%) и БМВ (81% vs 73%) в ретроспективной и проспективной статистически значимых различий между группами обнаружено не было. Выявлено статистически достоверное повышение показателей БРВ в группе пациентов, получавших лечение в рамках предложенного протокола лечения СМТ (73% vs 93%). Зафиксирован более высокий процент радикальных операций (78% vs 93% в проспективной группе).

Выводы

Предложенный метод комбинированного лечения СМТ является безопасным и эффективным для пациентов с локально распространенными СМТ.

Использованная литература

O'Sullivan B., Davis A. M., Turcotte R., et al. Preoperative versus postoperative radiotherapy in soft-tissue sarcoma of the limbs: a randomized trial. // Lancet. 2002. Vol.359. P. 2235-2241.

САРКОМЫ (МЯГКИХ ТКАНЕЙ, КОСТЕЙ): ХИМИОТЕРАПИЯ

Роль цитомегаловируса в прогрессии саркомы Юинга

Авторы:

(1) *Файзуллина Дарья Рустемовна*, DFaizullina@yandex.ru, ФГАОУ ВО Первый МГМУ им. И.М. Сеченова Минздрава России (Сеченовский Университет), Москва

(2) *Беляева Елизавета Дмитриевна*, belyaevaliza2000@gmail.com, ФГАОУ ВО Первый МГМУ им. И.М. Сеченова Минздрава России (Сеченовский Университет), Москва

Ключевые слова

саркома Юинга, цитомегаловирус, иммунофлуоресценция, иммуногистохимия

Актуальность

Вирусные инфекции ответственны за развитие 15–20% опухолей у людей и большинства новообразований у сельскохозяйственных животных. Для некоторых вирусов доказана их онкогенность, другие остаются в неоднозначной позиции ассоциированности с опухолью. Примером во втором случае могут служить цитомегаловирус (CMV) и саркома Юинга. Саркома Юинга представляет собой агрессивную злокачественную опухоль, наиболее часто поражающую детей и подростков, характеризующуюся быстрым ростом опухоли и активным метастазированием [1]. CMV относится к семейству герпесвирусы, представители которого широко известны своим онкогенным потенциалом. Влияние CMV на клеточные процессы саркомы Юинга неоднозначно и может представлять интерес для повышения эффективности терапии саркомы.

Цель

Изучение роли персистенции CMV в прогрессии саркомы Юинга.

Материалы и методы

В исследовании использовались несколько культур клеток саркомы Юинга: перевиваемая линия (A673), незараженная вирусом, и несколько первичных короткоживущих клеточных культур (ES36, ES69, ES72), полученных в процессе резекции. Для определения природы первичных клеточных линий проводилось

генотипирование по методу Str и ПЦР. Оценка персистенции CMV в клетках саркомы Юинга проводилась методом иммунофлуоресценции. Кроме того, было проведено иммуногистохимическое исследование образцов ткани пациентов с саркомой Юинга. Для определения влияния персистенции CMV на чувствительность клеток к классическим методам химиотерапии был проведен тест на цитотоксичность с использованием индивидуальных и комбинированных противовирусного и противоракового препаратов.

Результаты

В ходе ПЦР была обнаружена характерная для данного семейства опухолей транслокация t(11; 22)(q24; q12) с образованием EWSR1/ FLI1. Был расширен список клинических случаев течения саркомы Юинга, которое сопровождается инфицированием CMV. Продемонстрировано наличие CMV в первичных линиях клеток и тканевых образцах при помощи флуоресцентной микроскопии. Влияние персистенции вируса сильнее в более нативной 3D-культуре, сфероидах, чем в 2D-клеточной культуре, что было показано и для аналогичной модели глиобластомы [2]. Комбинированное использование противовирусного препарата и доксорубицина эффективнее, чем использование доксорубицина индивидуально.

Выводы

Ассоциация CMV с саркомой Юинга получила новые подтверждения с расширением списка клинических случаев, в которых они идут бок о бок. Динамика влияния вируса на раковые клетки остается неоднозначной и нуждается в дополнительных исследованиях, посвященных возможности применения противовирусной терапии в онкологии.

Список литературы

1. Lin P. P., Wang Y., Lozano G. Mesenchymal stem cells and the origin of Ewing's sarcoma //Sarcoma. 2010. Т. 2011.
2. Fornara O. et al. Cytomegalovirus infection induces a stem cell phenotype in human primary glioblastoma cells: prognostic significance and biological impact //Cell Death & Differentiation. 2016. Т. 23. №. 2. С. 261-269.

САРКОМЫ (МЯГКИХ ТКАНЕЙ, КОСТЕЙ): ХИРУРГИЧЕСКОЕ ЛЕЧЕНИЕ

Эндопротезирование тазового кольца при опухолевом поражении: опыт ФГБУ «НМИЦ онкологии им. Н.Н. Петрова»

Авторы:

(1) Гафтон Георгий Иванович, doc-tor@mail.ru, ФГБУ «НМИЦ онкологии им. Н.Н. Петрова», Санкт-Петербург

(2) Гудзь Юрий Владимирович, ФГБУ «Всероссийский центр экстренной и радиационной медицины им. А.М. Никифорова» МЧС России, Санкт-Петербург

(3) Зиновьев Григорий Владимирович, ФГБУ «НМИЦ онкологии им. Н.Н. Петрова», Санкт-Петербург

(4) Эберт Мария Альбертовна, ФГБУ «НМИЦ онкологии им. Н.Н. Петрова», Санкт-Петербург

(5) Гафтон Иван Георгиевич, ФГБУ «НМИЦ онкологии им. Н.Н. Петрова», Санкт-Петербург

(6) Синячкин Михаил Сергеевич, ФГБУ «НМИЦ онкологии им. Н.Н. Петрова», Санкт-Петербург

Ключевые слова

саркомы костей, эндопротезирование

Актуальность

В общей структуре онкологического эндопротезирования опухолевое поражение костей таза возникает достаточно редко. Проведение эндопротезирования данной области сопряжено с характерными трудностями и в настоящий момент остается малоизученным.

Цель

Оценить результаты работы по хирургическому лечению пациентов, страдающих от опухолевого поражения костей тазового пояса за 10 лет в НМИЦ онкологии им. Н.Н. Петрова.

Материалы и методы

В исследование включено 29 пациентов с первичными и вторичными опухолями костей таза, которым в период с 2012 по 2023 г. выполнены конечность-сохраняющие операции с замещением пострезекционного дефекта эндопротезом. Средний период наблюдения составил 17 мес.

Результаты

Наиболее частым послеоперационным осложнением было инфицирование послеоперационной раны ($n=10$, 34,4%). Механические осложнения, связанные с установленной металлоконструкцией, возникли у 5 (17,2%) пациентов. Функциональный результат оценивался по шкале MSTSS через 6 мес. Средний показатель составил 53% и считается удовлетворительным.

Выводы

Пациентам со злокачественными новообразованиями костей таза необходимо лечиться только в специализированных учреждениях, в которых должен осуществляться тщательный отбор пациентов для органосохраняющего лечения.

Список литературы

1. Wang B, Hao Y, Pu F, Jiang W, Shao Z. Computer- aided designed, three dimensional-printed hemipel- vic prosthesis for peri- acetabular malignant bone tumour // Int Orthop. 2018;42(3):687–694.
2. Angelini A, Trovarelli G, Berizzi A et al. Three-dimension-printed custom- made prosthetic reconstructions: from revision surgery to oncologic reconstructions. Int Orthop. 2019;43(1):123–132. <https://doi.org/10.1007/s00264-018-4232-0>

Анализ лечения опухолей костей скелета в Казахстане

Авторы:

(1) *Пысанова Жанат Умирзаковна*, zhanna__88@mail.ru, Казахский НИИ онкологии и радиологии, Алматы

(2) *Серикбаев Гани Амангельдыевич*, ganiserikbaev@mail.ru, Казахский НИИ онкологии и радиологии,

Алматы

(3) *Тулеуова Дина Абдрасулловна*, tudiabd@mail.ru, Казахский НИИ онкологии и радиологии, Алматы

(4) *Курманалиев Аль-Фараби Канатович*, al-farabinii@mail.ru, Казахский НИИ онкологии и радиологии,

Алматы

(5) *Елекбаев Алматбек Мустафаулы*, e.almat@mail.ru, Казахский НИИ онкологии и радиологии, Алматы

Ключевые слова

саркома костей, метастазы костей, эндопротезирование костей, индивидуальное 3D-реконструкция

Актуальность

В Республике Казахстан зарегистрировано 1587 человек со злокачественными новообразованиями костей и суставных хрящей. Ежегодно выявляют около 204 (0,6%) новых случаев злокачественной костной патологии, она занимает 22-е место в структуре онкологических заболеваний из 25 локализации. С запущенными случаями зарегистрировано 12,7%, показатель смертности — 85 (0,6%) человек. Пятилетняя выживаемость — 67,3%. Больные с запущенными стадиями имеют метастазы опухоли в костную ткань в 70–90%.

Цель

Анализ хирургического лечения первичных и вторичных опухолей костей скелета в Казахстане.

Материалы и методы

в КазНИИОиР с 2010 по 2022 г. проведено лечение 2174 пациентам со злокачественными опухолями костей, 494 — с метастатическим поражением костей скелета и 609 — с гигантоклеточной опухолью. Из них хирургическое лечение проведено 1642 (50,1%) пациентам. Эндопротезирование суставов проведено 394 (24%) пациентам, 331 (20,2%) — экскохлеация кости, 269 (16,4%) — ампутации и экзартикуляции конечностей, 21 (13%) — межлопаточно-грудная ампутация, 54 (33%) — межподвздошно-брюшная ампутация, 100 (6,1%) — резекция ребер, 52 (3,2%) пациентам ввиду компрессионного синдрома проведена стабилизирующая операция с декомпрессией спинного мозга, 26 (1,6%) — резекция костей таза с транспедикулярной фиксацией (у 2 пациентов выполнена индивидуальная 3D-реконструкция костей таза) и 421 (25,6%) пациенту — различные виды резекции костей скелета.

Результаты

с 2010 г. увеличилась хирургическая активность до 74,4%. Увеличилось количество первичных больных на 13,0%, с II стадией заболевания на —38,9%. Увеличилось число пациентов с IV стадией заболевания с 10,6% в 2019 г. до 15,1% в 2020 г. (низкая выявляемость или необращение больных в 2019 г., возможно, связано с COVID-19).

Выводы

Хирургическое лечение при наличии костных метастазов рака все более активно применяется в нашей стране в частности и в мире в целом. Для улучшения качества жизни возможны проведения органосохранных операций с индивидуальным подходом к каждому пациенту с использованием 3D-реконструкции. Благодаря индивидуальному подходу к каждому пациенту при планировании операции, использование 3D-технологии позволяют провести радикальное хирургическое удаление сегмента костей таза с адекватной реконструкцией, что приведет к хорошему функциональному и онкологическому результату.

Список литературы

1. Қайдарова Д.Р., Душимова З.Д., Шатковская О.В. и др. Показатели онкологической службы Республики Казахстан за 2020 год (статистические и аналитические материалы). Алматы, 2020. 226 с.
2. Д.А. Тулеуова, Г.А. Серикбаев, Ж.У. Пысанова, А.М. Елекбаев. Клинико-эпидемиологическая характеристика сарком костей в республике Казахстан в 2010-2019 гг. //Онкология и радиология Казахстана. 202 №1(63). С. 17-24.
3. Агаев Д.К., Сушенцов Е.А., Софронов Д.И. и др. Применение индивидуального инструментария при хирургическом лечении злокачественных опухолей костей, созданного путем 3D-печати // Саркомы костей, мягких тканей и опухоли кожи. 2022 №2 (14). С. 11-21.
4. Павленко Н.Н., Коршунов Г.В., Попова Т.Н. и др. Метастатическое поражение костной системы // Сибирский онкологический журнал. 2011. №4 (46). С. 48-49.
5. Sobti A., Agrawal P., Agarwala S., Agarwal M. Giant Cell Tumor of Bone — An Overview // Arch Bone Jt Surg. 2016 Jan;4(1):2-9. PMC. PubMed.

СОПРОВОДИТЕЛЬНАЯ ТЕРАПИЯ В ОНКОЛОГИИ

Трансплантация аутологичных гемопоэтических стволовых клеток у пациентов с впервые выявленной множественной миеломой, осложненной диализ-зависимой почечной недостаточностью

Авторы:

(1) Ключагина Юлия Ивановна, klyuchagina92@mail.ru, ФГАОУ ВО Первый МГМУ им. И.М. Сеченова Минздрава России (Сеченовский Университет), Москва

(2) Зейналова Первин Айдыновна, zeynalova3@mail.ru, ФГАОУ ВО Первый МГМУ им. И.М. Сеченова Минздрава России (Сеченовский Университет), Москва

(3) Семенова Анастасия Александровна, semenova.ronc@gmail.com, ФГБУ «НМИЦ онкологии им. Н.Н. Блохина» Минздрава России, Москва

(4) Громова Елена Георгиевна, e_gromova05@mail.ru, ФГБУ «НМИЦ онкологии им. Н.Н. Блохина» Минздрава России, Москва

(5) Валиев Тимур Теймуразович, timurvaliev@mail.ru, ФГАОУ ВО Первый МГМУ им. И.М. Сеченова Минздрава России (Сеченовский Университет), Москва

(6) Кузнецова Людмила Сергеевна, info@ronc.ru, ФГБУ «НМИЦ онкологии им. Н.Н. Блохина» Минздрава России, Москва

(7) Тумян Гаяне Сергеевна, gaytum@mail.ru, ФГБУ «НМИЦ онкологии им. Н.Н. Блохина» Минздрава России, Москва

Ключевые слова

множественная миелома, гемодиализ

Актуальность

Почечная недостаточность (ПН) — одно из наиболее частых осложнений множественной миеломы (ММ). В момент диагностики заболевания ПН выявляют у 20–50% больных. У 2–4% пациентов с впервые

выявленной ММ развивается диализ-зависимая ПН, которая ассоциируется с ранней летальностью и высокой частотой осложнений.

Цель

Сравнить показатели выживаемости без прогрессирования (ВБП) и общей выживаемости (ОВ) у пациентов с впервые выявленной ММ и диализ-зависимой ПН в зависимости от достижения почечного ответа и выполнения аутологичной трансплантации гемопоэтических стволовых клеток (аутоТГСК).

Материалы и методы

В исследование включено 39 пациентов с впервые выявленной ММ с диализ-зависимой ПН за период с 2000 по 2020 г., из них 24 (61,5%) — мужчины. Средний возраст 58 лет (диапазон 36–76 лет). Диагноз устанавливали в соответствии с критериями IMWG-2014. В дебюте заболевания медиана уровня креатинина составляла 631 мкмоль/л (диапазон 448–2138 мкмоль/л), СКФ (СКД-ЕРІ) варьировала от 2 до 10 мл/мин/1,73 м² (медиана 7 мл/мин/1,73 м²). В качестве индукционной терапии использовались программы: Су-ВорD — 10 (25,6%), VCP — 6 (15,4%), CP — 14 (35,9%) VAD — 7 (17,9%), VMCP — 2 (5,1%). Бортезомиб-содержащие схемы получили 16 (41%) пациентов, для углубления противоопухолевого ответа в 1 (2,6%) случае потребовалась терапия второй линии с включением леналидомида. 17 (43,6%) пациентам выполнено цитогенетическое исследование. У 4 (10,2%) пациентов выявлена транслокация высокого риска t(4;14). Мобилизация стволовых клеток крови проводилась по схеме: G-CSF 10 мкг/кг — у 5 (12,8%) пациентов, циклофосфан 4 г/м² — у 4 (10,3%). Высокодозная консолидация мелфаланом (140–200 мг/м²) с трансплантацией аутоТГСК была выполнена 8 (20,5%) больным, в 3 (7,7%) случаях — тандемная аутоТГСК. После 3–4 курсов индукционной терапии и на 100-й день после аутоТГСК проводили оценку противоопухолевого и почечного ответа. Статистический анализ проводили с использованием программного обеспечения Statistica 10.

Результаты

На индукционной терапии достигли почечного ответа 25 (64,1%) пациентов: полный ответ у 1 (2,6%) пациента, частичный ответ у 10 (25,6%) пациентов, минимальный ответ у 14 (35,9%) пациентов, нет ответа у 14 (35,9%) пациентов. По выборке оцененных больных ($n=39$) достижение любого почечного ответа ассоциировалось с улучшением показателей 3-летней ВБП $51,1 \pm 11,5\%$ против $17,7 \pm 7,7\%$ ($p=0,04$), 3-летней ОВ $62,2 \pm 10,6\%$ против $38,1 \pm 10,4\%$ ($p=0,039$) соответственно. 3-летняя ВБП у пациентов, которым была выполнена аутоТГСК, составила $48,6 \pm 8,6\%$, 3-летняя ОВ — $57,2 \pm 11,6\%$ по сравнению с пациентами, которым не выполнялась аутоТГСК: 3-летняя ВБП — $7,9 \pm 3,6\%$, 3-летняя ОВ — $23,3 \pm 12,6\%$ ($p=0,038$). Летальность, связанная с трансплантацией, отсутствовала.

Выводы

Достижение минимального почечного ответа при проведении индукционной терапии, а также выполнение аутоТГСК улучшают показатели ВБП и ОВ у пациентов с впервые выявленной ММ с диализ-зависимой ПН.

Использованная литература

1. Dimopoulos M.A., Sonneveld P., Leung N. et al. International Myeloma Working Group Recommendations for the Diagnosis and Management of Myeloma-Related Renal Impairment // J Clin Oncol. 2016 May 1;34(13):1544-57. DOI: 10.1200/JCO.2015.65.0044. Epub 2016 Mar 14. PMID: 26976420.

Распространенность тревожных и депрессивных расстройств у пациентов с нейроэндокринными неоплазиями, получающими лекарственное лечение

Авторы:

(1) Иванова Анастасия Сергеевна, i.anastasia@hotmail.com, ФГБОУ ВО «Московский государственный университет им. М.В. Ломоносова», Москва

(2) Обухова Ольга Аркадьевна, obukhova0404@yandex.ru, ФГБУ «НМИЦ онкологии им. Н.Н. Блохина» Минздрава России, Москва

(3) Маркович Алла Анатольевна, chemotherapu@ronc.ru, ФГБУ «НМИЦ онкологии им. Н.Н. Блохина» Минздрава России, Москва

(4) Титова Татьяна Александровна, t.titova@ronc.ru, ФГБУ «НМИЦ онкологии им. Н.Н. Блохина» Минздрава России, Москва

Ключевые слова

тревога, депрессия, нейроэндокринные неоплазии

Актуальность

Аффективные и тревожные расстройства характерны для онкологических больных: клинически значимый уровень депрессии, по разным данным, варьирует от 18 до 37%, повышенный уровень тревоги — от 6,5 до 14% [1]. Особенно высок уровень тревоги и депрессии среди больных с нейроэндокринными неоплазиями (НЭН). Показано, что в этой когорте больных уровень тревоги остается стабильным в течение первых 9 мес лечения, и затем постепенно снижается к исходу 1-го года, а уровень депрессии, наоборот, постепенно нарастает и достигает своего пика на 9-й месяц лечения, также снижаясь к 12-му месяцу [2]. В этой связи своевременная диагностика психоэмоционального состояния приобретает особое значение, поскольку оказывает значительное влияние на комплаентность и качество жизни больного.

Цель

Оценить уровень депрессивно-тревожных расстройств у больных НЭН на фоне проведения противоопухолевого лечения.

Материалы и методы

В исследование было включено 32 пациента (8 мужчин) с морфологически верифицированным диагнозом НЭН желудочно-кишечного тракта, не получавших препараты с а-INF, не имевших карциноидного синдрома, находившихся на лечении в течение 6 мес и более. Для оценки уровня тревожно-депрессивных расстройств было проведено анкетирование по шкалам тревоги и депрессии Бека, а также по госпитальной шкале тревоги и депрессии HADS (The Hospital Anxiety and Depression Scale) [3].

Результаты

По шкале депрессии Бека, у 65,6% пациентов (21 из 32) была диагностирована депрессия, при этом 17 (53,1%) пациентов имели легкую форму депрессии, 2 (6,3%) больных — выраженную и еще 2 (6,3%) — тяжелую форму. По шкале тревоги Бека средний или опасный уровень тревожности был диагностирован у 3 (9,4%) пациентов. По госпитальной шкале тревоги и депрессии HADS тревожное расстройство было диагностировано у 10 (31,3%) больных, а депрессивное — у 11 (34,4%) больных.

Выводы

Пациентам с НЭН свойственны как тревожные, так и депрессивные расстройства. Несмотря на различную чувствительность, оба опросника показали высокий уровень тревоги и депрессии на фоне лекарственного лечения больных с НЭН. Однако анкетирование по шкалам Бека дополнительно выявило наличие тяжелых форм депрессивно-тревожных состояний. По-видимому, использование только стандартного опросника HADS может оказаться недостаточным. Однако с учетом малой выборки больных однозначные выводы делать преждевременно. Необходимы дальнейшие исследования возможностей диагностики психо-эмоционального состояния больных НЭН.

Список литературы

1. Vehling S, Koch U, Ladehoff N, et al: Prevalence of affective and anxiety disorders in cancer: Systematic literature review and meta-analysis // *Psychother Psychosom Med Psychol.* 2012; 62:249-258.
2. Larsson, Per-Olow Sjöden, Kjell öbe, G. Health-related Quality of Life, Anxiety and Depression in Patients with Midgut Carcinoid Tumours // *Acta Oncologica*, 2001;40(7), 825–831.
3. Martin C.R., Hunter L-A, Patel V.B., Preedy V.R., Rajendram R. The Neuroscience of Depression Features, Diagnosis, and Treatment // Academic Press. Elsevier Inc. 2021. DOI:10.1016/C2018-0-01715-6.

Динамика кардиомаркеров и системного иммунного противоопухолевого ответа при внутривенной фотодинамической терапии у онкологических больных

Авторы:

(1) *Поповкина Ольга Ефимовна*, popovkinaoe@mail.ru, МРНЦ им. А.Ф. Цыба — филиал ФГБУ «НМИЦ радиологии» Минздрава России, Обнинск

(2) *Капинус Виктория Николаевна*, kapinus70@mail.ru, МРНЦ им. А.Ф. Цыба — филиал ФГБУ «НМИЦ радиологии» Минздрава России, Обнинск

Ключевые слова

системная фотодинамическая терапия, иммунологический профиль, кардиомаркеры

Актуальность

Фотодинамическая терапия (ФДТ) — высокоэффективный метод лечения ранних стадий поверхностных типов рака, а также вариант паллиативного лечения при поздних стадиях рака. Внутривенное облучение крови, содержащей фотосенсибилизатор, уменьшает метастазирование в лимфатические узлы, улучшается качество жизни, отсутствует рост опухоли до 6 мес после лечения.

Цель

Оценить динамику кардиомаркеров и показателей иммунитета у онкологических пациентов с первично-множественными и местно-распространенными процессами после системной ФДТ.

Материалы и методы

Группа из 10 больных, возраст 40–78 лет. Опухолевый процесс первично-множественный или местно-распространенный. Внутривенно вводился раствор фотосенсибилизатора хлоринового ряда в дозе 1,0–1,2 мг/кг. Одновременно проводилось лазерное облучение крови на аппарате «Латус 0,4» (662 нм), мощность 20 мВт, время облучения 50 мин, количество сеансов 2, интервал между сеансами 3–5 сут. оценка цитокинового профиля кардиомаркеров (тропонин I, С-реактивный белок высокочувствительный, КФК-МВ, NT-proBNP, ST-2), количества и субпопуляций с иммунофенотипом опухолевых стволовых клеток (ОСК) периферической крови — до проведения ФДТ и на 3-и — 5-е сутки после.

Результаты

До лечения отмечаются изменения клеточного и гуморального иммунитета, не изменялись показатели суммарного количества Т-клеток (CD3+), Cd4+ Т-хелперов и НК-клеток. У части пациентов лейкоцито- и лимфоцитопения. У большинства снижение абсолютного количества зрелых Т-клеток (процент CD3-лимфоцитов) и CD4-хелперов. Абсолютное количество Т-цитотоксических CD8+ популяций лимфоцитов было ниже референсного интервала. Достоверно более низким в сравнении с нормой было относительное и абсолютное содержание Т/НК клеток, популяция НК-клеток повышена у части пациентов. Ниже нормы содержание В-лимфоцитов. Сравнение средних показателей с использованием сравнения средних показателей пар переменных показало, что на фоне проведения 2 сеансов ФДТ снижается количество Т-хелперов и В-клеток ($p < 0,04$) при достоверном ($p = 0,006$) повышении содержания субпопуляций эффекторных НК-клеток. После проведения 2 сеансов отмечено снижение кардиомаркеров сердечной недостаточности: NTproBNP у 58,3% пациентов, ST2 у 83,3% пациентов.

Выводы

Применение метода системной ФДТ у больных с распространенными стадиями злокачественных новообразований оказывает выраженное корректирующее действие на патологически измененные иммунологические показатели и обладает иммуномодулирующим эффектом в отношении иммунных клеток. При этом достигнутый уровень иммунокоррекции и иммуномодуляции сохраняется в течение 4–6 мес, что выражалось в улучшении клинического состояния и качества жизни, а также коррелировало с положительной динамикой кардиомаркеров.

Список литературы

1. Spencer C.W., Colm R.D., James P.A. Fundamental Mechanisms of Immune Checkpoint Blockade Therapy // *Cancer Discov.* 2018; 8(9): 1069–1086.
2. Шаповал А.И., Подлесных С.В., Колосова Е.А., Щербачев Д.Н. Новые точки контроля для иммунотерапии онкологических заболеваний // *Российский онкологический журнал.* 2017; 22 (4): 175–179.
3. Irati Beltrán Hernández, Yingxin Yu, Ferry Ossendorp, Mladen Korbek and Sabrina Oliveira. Preclinical and Clinical Evidence of Immune Responses Triggered in Oncologic Photodynamic Therapy: Clinical Recommendations // *J. Clin. Med.* 2020; 9(2): 333.
4. Ю. А. Васюк, Е. Ю. Шупенина, Е. О. Новосел и др. Возможности первичной медикаментозной профилактики кардиотоксичности противоопухолевой терапии у онкологических больных // *Российский кардиологический журнал.* 2022;27(12):5258. <https://doi.org/10.15829/1560-4071-2022-5258>

Инфекции кровотока у пациентов после первой аллогенной трансплантации костного мозга

Авторы:

(1) *Рогачева Ю.А.*, juli Rogacheva@mail.ru, ФГБОУ ВО «Первый Санкт-Петербургский государственный медицинский университет им. академика И.П. Павлова» Минздрава России, НИИ детской онкологии, гематологии и трансплантологии им. Р.М. Горбачевой, Санкт-Петербург

(2) *Попова М.О.*, marina.porova.spb@gmail.com, ФГБОУ ВО «Первый Санкт-Петербургский государственный медицинский университет им. академика И.П. Павлова» Минздрава России, НИИ детской онкологии, гематологии и трансплантологии им. Р.М. Горбачевой, Санкт-Петербург

(3) *Синяев А.А.*, drsiniaev@yandex.ru, ФГБОУ ВО «Первый Санкт-Петербургский государственный медицинский университет им. академика И.П. Павлова» Минздрава России, НИИ детской онкологии, гематологии и трансплантологии им. Р.М. Горбачевой, Санкт-Петербург

(4) *Спиридонова А.А.*, annaasbac@mail.ru, ФГБОУ ВО «Первый Санкт-Петербургский государственный медицинский университет им. академика И.П. Павлова» Минздрава России, НИИ детской онкологии, гематологии и трансплантологии им. Р.М. Горбачевой, Санкт-Петербург

(5) *Власова Ю.Ю.*, jj_vlasova@mail.ru, ФГБОУ ВО «Первый Санкт-Петербургский государственный медицинский университет им. академика И.П. Павлова» Минздрава России, НИИ детской онкологии, гематологии и трансплантологии им. Р.М. Горбачевой, Санкт-Петербург

(6) *Бондаренко С.Н.*, dr.sergeybondarenko@gmail.com, ФГБОУ ВО «Первый Санкт-Петербургский государственный медицинский университет им. академика И.П. Павлова» Минздрава России, НИИ детской онкологии, гематологии и трансплантологии им. Р.М. Горбачевой, Санкт-Петербург

(7) *Зубаровская Л.С.*, zubarovskaya_ls@mail.ru, ФГБОУ ВО «Первый Санкт-Петербургский государственный медицинский университет им. академика И.П. Павлова» Минздрава России, НИИ детской онкологии, гематологии и трансплантологии им. Р.М. Горбачевой, Санкт-Петербург

(8) *Кулагин А.Д.*, kulagingem@ Rambler.ru, ФГБОУ ВО «Первый Санкт-Петербургский государственный медицинский университет им. академика И.П. Павлова» Минздрава России, НИИ детской онкологии, гематологии и трансплантологии им. Р.М. Горбачевой, Санкт-Петербург

Ключевые слова

алло-ТГСК, сепсис, инфекция кровотока

Актуальность

Знание локальной эпидемиологии тяжелых инфекционных осложнений позволяет создавать эффективные стандартные операционные процедуры (СОП), направленные на борьбу с резистентными инфекциями у пациентов онкогематологического профиля, особенно у пациентов после трансплантации гемопоэтических стволовых клеток крови (ТГСК).

Цель

Оценить эпидемиологию инфекции кровотока, обусловленную Гр- бактериями, у пациентов после первой алло-ТГСК.

Материалы и методы

В исследовании проанализированы истории болезни 536 пациентов старше 18 лет, получивших первую алло-ТГСК в период с января 2018 г. по декабрь 2021 г. в центре НИИ ДОГиТ им. Р.М. Горбачевой. Медиана возраста на момент трансплантации составила 32 года (18–76), мужчины — 52,2% (280).

Результаты

Вероятность развития инфекции кровотока с 0-го по 30-й день после алло-ТГСК составила 33%, с 30-го по 60-й день — 2%, с 60-х по 90-е сутки — 1%. Инфекции кровотока (ИК), обусловленные Гр-микроорганизмами, составили 59%, вызванные Гр+ бактериями, — 41% ($p=0,009$). Медиана дня развития ИК — 18-й день (0–84) после алло-ТГСК. ИК, вызванные Гр-бактериями, развились у 104 человек, основные возбудители: *Klebsiella pneumoniae* — 52% ($n=54$), *Escherichia coli* — 29% ($n=30$), *Pseudomonas spp.* — 12% ($n=12$), *Acinetobacter spp.* — 6% ($n=6$), *Stenotrophomonas maltophilia* — 0,5% ($n=1$), *Rothia mucilaginosa* — 0,5% ($n=1$). ИК, обусловленные карбапенем-продуцирующими штаммами, составили 50%, резистентность к аминогликозидам составила 34%, к полимиксинам — 2%, к цефтазидиме/авибактаму — 11%. Общая выживаемость (ОВ) в течение 30 дней после развития ИК, вызванной Гр-штаммами, резистентными к карбапенемам, составила 58,5%, у пациентов с чувствительностью к карбапенемам — 88% ($p=0,001$). У пациентов с ИК, вызванной

карбапенем-продуцирующими штаммами, развитие сепсиса, инфекций мягких тканей, переводы в отделение реанимации и интенсивной терапии развивались чаще, чем у группы пациентов с ИК, чувствительными к карбапенемам: 52% vs 25% ($p=0,002$), 25% vs 9,6% ($p=0,039$), 60% vs 28,8% ($p=0,005$). Всем пациентам с ИК, вызванными штаммами с резистентностью к карбапенемам, назначалась комбинированная антибактериальная терапия: в комбинации с карбапенемом — 75% ($n=39$), с цефтазидимом/авибактамом — 25% ($n=13$). ОВ в течение 30 дней в зависимости от терапии: комбинация с карбапенемом vs комбинация с цефтазидимом/авибактамом составила 61,5% vs 66,7% ($p=0,954$).

Выводы

Вероятность развития инфекции кровотока с 0-го до 30-го дня после алло-ТГСК составляет 33%. Карбапенем-резистентные штаммы составляют 50% всех ИК. Знание локальной эпидемиологии — основа для формирования СОП, направленной на борьбу с преодолением тяжелых инфекционных осложнений в раннем периоде после ТГСК.

Список литературы

1. I. C. Gyssens, W. v. Kern, and D. M. Livermore. The role of antibiotic stewardship in limiting antibacterial resistance among hematology patients // *Haematologica*, 2013. Dec. 01. vol. 98, no. 12. pp. 1821–1825. DOI: 10.3324/haematol.2013.091769.
2. A. Micozzi et al. Reduced mortality from KPC-K. pneumoniae bloodstream infection in high-risk patients with hematological malignancies colonized by KPC-K. pneumoniae, *BMC Infect Dis*, 2021 vol. 21, no. 1, Dec. DOI: 10.1186/s12879-021-06747-8.

Коррекция периперационной анемии у больных колоректальным раком

Авторы:

(1) *Свечкова Анна Алексеевна*, svechkova-95@mail.ru, ФГБОУ ВО «Первый Санкт-Петербургский государственный медицинский университет им. академика И.П. Павлова» Минздрава России, Санкт-Петербург

(2) *Захаренко Александр Анатольевич*, 9516183@mail.ru, ФГБОУ ВО «Первый Санкт-Петербургский государственный медицинский университет им. академика И.П. Павлова» Минздрава России, Санкт-Петербург

Ключевые слова

анемия, колоректальный рак, преабилитация, менеджмент крови

Актуальность

Анемия встречается у 33% больных колоректальным раком (КРР) [1] и ассоциируется с большим количеством послеоперационных (п/о) осложнений, худшей общей и безрецидивной выживаемостью. Независимым фактором отрицательного прогноза также являются гемотрансфузии [2]. Перед оперативным лечением рекомендовано корректировать анемию путем применения препаратов железа, однако клинических исследований по сравнению эффективности пероральных и парентеральных препаратов железа на когорте пациентов с КРР немного.

Цель

Сравнить эффективность применения пероральных и парентеральных препаратов железа на этапе предоперационной подготовки больных КРР.

Материалы и методы

В одноцентровое клиническое исследование включено 250 пациентов с КРР и лабораторно подтвержденной анемией. Пациенты рандомизированы в соотношении 1:1 на две группы. За 3 нед до операции пациентам основной группы проведен курс терапии парентеральным железом (Феринжект), пациентам контрольной группы — в пероральной форме (Сорбифер Дурулес). Всем больным выполнено радикальное хирургическое лечение. Первичная конечная точка: уровень гемоглобина через 1 мес после операции. Вторичные конечные точки — уровень железа сыворотки крови, трансферрин, ферритин, общая железосвязывающая способность сыворотки (ОЖСС), ранние п/о осложнения, объем интраоперационной гемотрансфузии.

Результаты

У больных основной группы уровень гемоглобина, железа сыворотки крови и ферритина исходно и через 1 мес после операции был статистически значимо выше, чем в контрольной ($p=0,035$, $p=0,046$, $p=0,005$

соответственно). Не было выявлено статистически значимой разницы между группами по показателю ОЖСС ($p=0,421$) и трансферрина ($p=0,085$). У пациентов обеих групп выявлена слабая корреляционная связь между уровнем гемоглобина после коррекции и наличием п/о осложнений ($rs=0,242$; $p=0,015$; $n=250$). Выявлена статистически значимая разница по объему интраоперационной гемотрансфузии ($p=0,033$).

Выводы

В проведенном исследовании применение внутривенного железа на этапе предоперационной подготовки показало большую эффективность по показателям гемоглобина, ферритина и железа сыворотки крови и позволило статистически значимо снизить объем интраоперационной гемотрансфузии по сравнению с пероральной формой. Представляется целесообразным оценить отдаленные онкологические результаты и переносимость лекарственного лечения в адьювантном этапе у данной когорты пациентов.

Список литературы

1. Ludwig H, Van Belle S, Barrett-Lee P. et al. The European Cancer Anaemia Survey (ECAS): a large, multinational, prospective survey defining the prevalence, incidence, and treatment of anaemia in cancer patients // Eur J Cancer. 2004 Oct;40(15):2293-306.
2. Kwon, Yoon-Hye, et al. Impacts of anemia and transfusion on oncologic outcomes in patients undergoing surgery for colorectal cancer // International journal of colorectal disease 35.7 (2020): 1311-1320.

Ранняя диагностика артериальной гипертонии, индуцированной ингибиторами тирозинкиназ: акцент на суточное мониторирование артериального давления

Авторы:

(1) *Хачатурян Элина Артуровна*, dr.elinaonco@mail.ru, ГБУЗ г. Москвы «Городская клиническая онкологическая больница № 1 ДЗМ», Москва

(2) *Шаварова Елена Курбаналиевна*, alisheva@rambler.ru, ФГАОУ ВО «Российский университет дружбы народов им. Патриса Лумумбы», Москва

(3) *Покатаев Илья Анатольевич*, rokia@mail.ru, ГБУЗ г. Москвы «Городская клиническая онкологическая больница № 1 ДЗМ», Москва

(4) *Ежова Надежда Евгеньевна*, ezhova_n@mail.ru, г. Москвы «Городская клиническая онкологическая больница № 1 ДЗМ», Москва

(5) *Антонова Татьяна Галютудиновна*, tattg@mail.ru, ГБУЗ г. Москвы «Городская клиническая онкологическая больница № 1 ДЗМ», Москва

(6) *Шаваров Андрей Анатольевич*, shavarov@yahoo.ru, ФГАОУ ВО «Российский университет дружбы народов им. Патриса Лумумбы», Москва

(7) *Кобалава Жанна Давидовна*, zkobalava@mail.ru, ФГАОУ ВО «Российский университет дружбы народов им. Патриса Лумумбы», Москва

(8) *Галкин Всеволод Николаевич*, ГБУЗ г. Москвы «Городская клиническая онкологическая больница № 1 ДЗМ», Москва

Ключевые слова

артериальная гипертония, суточное мониторирование артериального давления, ингибиторы тирозинкиназ

Актуальность

Артериальная гипертония (АГ) является частым нежелательным класс-эффектом ингибиторов тирозинкиназ (ТКИ) и основной причиной снижения дозы/прекращения лечения ТКИ.

Цель

Целью нашего исследования стало изучение роли суточного мониторирования артериального давления (СМАД) в диагностике АГ у пациентов с метастатическими солидными опухолями на фоне лечения ТКИ.

Материалы и методы

Обследованы 33 пациента с метастатическими солидными опухолями (почечный, гепатоцеллюлярный рак и рак щитовидной железы), получавшие ленаватиниб [19 (58%) мужчин], возраст $61,7 \pm 8,9$ года. Клиническое АД измеряли до начала, на 2-й день и ежемесячно на фоне лечения ТКИ в течение 6 мес утром

в положении сидя. СМАД выполняли по общепринятой методике на 2-й день лечения ТКИ. Степень АГ классифицировали в соответствии с действующими рекомендациями ESC (2018), а также STCAE 5.0. Мы проанализировали распространенность следующих фенотипов АД: нон-диппинг фенотип АГ, АГ белого халата, маскированная и маскированная изолированная ночная АГ. Всем пациентам было рекомендовано принимать леватинол утром в 10:00. 12 (36%) пациентов имели АГ в анамнезе и целевое АД было достигнуто до начала лечения ТКИ.

Результаты

У 42,4% больных зарегистрирована АГ I–III степени по STCAE 5.0. По данным клинического измерения АД на 2-е сутки, у 30,3% больных отмечена АГ согласно классификации ESC (2018), при этом АГ была подтверждена по данным СМАД в 90,9% случаев. Основным профилем ночного снижения АД являлся нон-диппинг фенотип (наблюдался у 100% обследованных). При сравнении результатов клинического измерения АД и данных СМАД маскированная АГ диагностирована у 57,6% больных, истинная АГ — у 30,3%, истинная нормотония — у 12,1%, АГ белого халата не встречалась в данной когорте. Скрытая изолированная ночная гипертензия стала преобладающим фенотипом АД у исходно нормотензивных пациентов с солидными опухолями на 2-й день лечения ТКИ (коэффициент распространенности 1,49; 95% ДИ: 1,08–1,65).

Выводы

АГ относится к ранним нежелательным явлениям при назначении ТКИ. СМАД служит важным инструментом ранней диагностики данного типа вторичной АГ. Скрытая изолированная ночная гипертензия стала наиболее распространенным фенотипом среди исходно нормотензивных пациентов, получавших ТКИ.

Список литературы

1. Jayson G.C., Kerbel R., Ellis L.M. et al. Antiangiogenic therapy in oncology: current status and future directions // *Lancet* 2016; 388:518.
2. Ranpura V., Naranji S., Wu S. et al. Treatment-related mortality with bevacizumab in cancer patients: a meta-analysis // *JAMA* 2011;305(5):487.
3. Mulas O., Caocci G., Mola B. et al. Arterial hypertension and tyrosine kinase inhibitors in chronic myeloid leukemia: A systematic review and meta-analysis. *Front // Pharmacol.* 2021;12:674748. DOI: 10.3389/fphar.2021.674748.

СУБКЛЕТОЧНЫЕ ТЕХНОЛОГИИ В ОНКОЛОГИИ

МикроРНК плазмы крови как потенциальные диагностические маркеры глиальных опухолей высокой степени злокачественности

Авторы:

- (1) Гвалдин Дмитрий Юрьевич, dgvaldin@gmail.com, ФГБУ «НМИЦ онкологии» Минздрава России, Ростов-на-Дону
- (2) Петрусенко Наталья Александровна, ФГБУ «НМИЦ онкологии» Минздрава России, Ростов-на-Дону
- (3) Росторгуев Эдуард Евгеньевич, ФГБУ «НМИЦ онкологии» Минздрава России, Ростов-на-Дону
- (4) Кузнецова Наталья Сергеевна, ФГБУ «НМИЦ онкологии» Минздрава России, Ростов-на-Дону
- (5) Тимошкина Наталья Николаевна, ФГБУ «НМИЦ онкологии» Минздрава России, Ростов-на-Дону

Ключевые слова

глиобластомы, диагностические маркеры, микроРНК, машинное обучение

Актуальность

Глиомы относятся к наиболее инвазивным опухолям головного мозга, характеризующимся высокой смертностью и частотой рецидивов. На сегодняшний день сохраняется необходимость в разработке малоинвазивных высокоинформативных методов ранней диагностики глиом высокой степени злокачественности.

Цель

Исследование микроРНК плазмы крови как потенциальных маркеров ранней диагностики глиобластом.

Материалы и методы

На основании открытого набора данных Gene Expression Omnibus NCBI GSE150956 была сформирована группа образцов плазмы пациентов с установленным диагнозом «глиобластома», подвернутых секвенированию микроРНК ($n=35$). В качестве группы сравнения использовали образцы доноров ($n=96$). Разработку моделей машинного обучения проводили с использованием пакета caret в программной вычислительной среде R версии 4.0.4. Для оценки качества полученных моделей выполняли ROC-анализ с применением пакета pROC. Для обучения моделей использовали методы случайного леса (random forest) и ближайших соседей (k-nearest neighbor).

Результаты

В модель, обученную методом k-nearest neighbors, входили следующие микроРНК: hsa-miR 3180, hsa-miR 3180 5p, hsa-miR 6782 5p, hsa-miR 182 5p, hsa-miR 3184 5p, hsa-miR 1225 3p, hsa-miR 92b 3p, hsa-miR 133b, hsa-miR 6852 3p, hsa-miR 6870 5p, hsa-miR 670 3p, hsa-miR 6720 5p, hsa-miR 3663 5p, hsa-miR 654 5p. Критерии качества модели: положительная прогностическая ценность — 0,9; отрицательная прогностическая ценность — 1; 95% ДИ 0,7513–0,9987, $p < 0,0001$. Значения AUC тестового набора превышали 0,9. В модель, обученную методом random forest, входили следующие микроРНК: hsa-miR 5010 5p, hsa-miR 182 5p, hsa-miR 758 3p, hsa-miR 96 5p, hsa-miR 133a 5p, hsa-miR 3180, hsa-miR 3180 3p, hsa-miR 6782 5p, hsa-miR 1304 5p, hsa-miR 3937, hsa-miR 100 5p, hsa-miR 1182 3p, hsa-miR 113b, hsa-miR 670 3p, hsa-miR 4701 5p. Критерии качества модели: положительная прогностическая ценность — 1; отрицательная прогностическая ценность — 1; 95 % ДИ 0,8316–1,0; $p < 0,0001$. Значения AUC тестового набора также были выше 0,9.

Выводы

По результатам исследования были выявлены общие для обоих классификаторов микроРНК, которые являются кандидатами для разработки диагностической панели малоинвазивного выявления глиальных опухолей высокой степени злокачественности.

Список литературы

1. Gvaldin D Y, Pushkin A A, Timoshkina N N, Rostorguev E E, Nalgiev A M, Kit O I. Integrative analysis of mRNA and miRNA sequencing data for gliomas of various grades // Egyptian Journal of Medical Human Genetics. 2020;21(1):1–17. (In Russ.). <https://doi.org/10.1186/s43042-020-00119-8>
2. Kuhn M. A Short Introduction to the caret Package // R Found Stat Comput, 2015, 1–10 p.

Влияние дефицита глюкозы на выход клеток из стадии индуцируемого доксорубицином клеточного старения

Авторы:

(1) *Замкова Мария Анатольевна*, zamkovam@gmail.com, ФГБУ «НМИЦ онкологии им. Н.Н. Блохина» Минздрава России, Москва

(2) *Персиянцева Надежда Александровна*, nadushka99@gmail.com, ФГБУ «НМИЦ онкологии им. Н.Н. Блохина» Минздрава России, Москва

Ключевые слова

клеточное старение, p21, аутофагия, химиотерапия

Актуальность

Использование низких доз химиопрепаратов при лечении онкологии снижает риск развития нежелательных побочных эффектов, но в то же время «вводит» опухолевые клетки в стадию клеточного старения, являющейся обратимой для отдельных клеток, которые возвращаются к повторной пролиферации и дают колонии рецидивной опухоли. Клетки в данной стадии обладают отличным от раковых клеток метаболизмом, а также изменениями в потребности в питательных веществах (глутамин, глюкоза), что может влиять на перепрограммирование транскрипции генов, в результате которого происходит возврат к пролиферации отдельных клеток [1].

Цель

Установить влияние дефицита глюкозы в культуральной среде на способность клеток, находящихся в стадии индуцируемого низкими дозами химиопрепарата клеточного старения, к выходу из этой стадии и возврату к повторной пролиферации.

Материалы и методы

Воздействие на клетки НСТ116 доксорубицином (100 и 150 нМ) проводили по схеме: 24 ч инкубации → 24 ч в среде без препарата → 24 ч повторное воздействие → сьем первой точки → 4 сут в среде без препарата → сьем второй точки. В работе использовали методы вестерн-блот анализа, проточную цитофлуориметрию, окрашивание кристаллическим фиолетовым и на активность β-галактозидазы.

Результаты

С помощью низких доз доксорубицина в клетках НСТ116 был установлен фенотип клеточного старения. Мы культивировали клетки в среде с нормальным (4,5 г/л) и пониженным (1 г/л) содержанием глюкозы. Установлено, что снижение глюкозы в среде не влияет на сам фенотип старения. В обеих экспериментальных группах наблюдалось наличие окраски на β-галактозидазу, остановка клеточного цикла, повышение ключевых маркеров старения p21, p-p53, p-γH2AX (первая точка). Показано, что пониженная концентрация глюкозы в среде приводит к образованию значительного числа клонов клеток, вышедших из стадии старения после снятия воздействия препарата и вернувшихся к повторной пролиферации. Этот процесс сопровождался снижением уровня белка p21. Окраска на маркеры аутофагии показала уменьшение уровня ее ключевых регуляторов (Atg5, Beclin) и снижение интенсивности процесса (LC3A/B) (вторая точка). Клетки, культивируемые в среде с нормальным содержанием глюкозы, демонстрировали значительно менее выраженную способность к выходу из стадии старения. Мы не наблюдали снижения уровня p21, а также изменения в экспрессии генов аутофагии в данной экспериментальной группе.

Выводы

Дефицит глюкозы в культуральной среде не влияет на становление фенотипа старения, индуцируемого низкими дозами доксорубицина; способствует формированию большего числа повторно пролиферирующих клонов после снятия воздействия, этот процесс сопровождается снижением уровня белка p21 и генов — регуляторов аутофагии.

Работа поддержана РФФ № 22-24-00212.

Использованная литература

1. Lop-Hernandez, A., Verdura, S., Cuyas, E., and Menendez, J. A. (2022) Nutritional Niches of Cancer Therapy-Induced Senescent Cells, *Nutrients*, 14.

НК-клеточная иммунотерапия: получение функционально активной популяции

Авторы:

(1) Лукашина Марина Игоревна, mlukashina@mail.ru, ФГБУ «НМИЦ ДГОИ им. Дмитрия Рогачева» Минздрава России, Москва

(2) Моллаев Мурад Довлетович, md-mollaev@yandex.ru, ФГБУ «НМИЦ ДГОИ им. Дмитрия Рогачева» Минздрава России, Москва

(3) Посвятенко Александра Викторовна, sandra.posvjatenko@gmail.com, ФГБУ «НМИЦ ДГОИ им. Дмитрия Рогачева» Минздрава России, Москва

(4) Кибардин Алексей Владимирович, alexey.kibardin@gmail.com, ФГБУ «НМИЦ ДГОИ им. Дмитрия Рогачева» Минздрава России, Москва

(5) Масчан Михаил Александрович, mmaschan@yandex.ru, ФГБУ «НМИЦ ДГОИ им. Дмитрия Рогачева» Минздрава России, Москва

(6) Ларин Сергей Сергеевич, sergei_larin@mail.ru, ФГБУ «НМИЦ ДГОИ им. Дмитрия Рогачева» Минздрава России, Москва

Ключевые слова

НК-клетки, получение, культивирование, функциональная активность

Актуальность

В последние годы иммунотерапия рака стала одним из основных направлений терапии злокачественных опухолей благодаря клеточным продуктам, разрешенным для применения в клинике. Терапия Т-клетками с

химерным антигенным рецептором (CAR-T-клетки) продемонстрировала значительную эффективность при лечении онкогематологических заболеваний, но крайне ограниченное воздействие на солидные опухоли, что заставляет искать новые подходы и возможности. Натуральные киллерные клетки (НК-клетки) представляют собой популяцию эффекторных клеток с мощной противовирусной и противоопухолевой активностью. Они обладают способностью быстро распознавать и убивать патологические клетки без необходимости предварительной стимуляции, имеют различные механизмы цитотоксического действия. Проведенные клинические исследования препаратов на основе НК-клеток показали многообещающие результаты эффективности и безопасности. Использование НК-клеточной терапии предполагает введение пациенту значительных количеств клеточной массы.

Цель

Разработка технологии получения и экспансии НК-клеток в культуре является критически важными, хотя и длительным, и трудоемким процессом.

Материалы и методы

Источником для экспансии НК-клеток служила периферическая кровь. Выделение мононуклеарной фракции клеток проводили в градиенте плотности фиколла, а также применяли магнитную сепарацию. Полученную мононуклеарную фракцию культивировали в присутствии фидерной линии K562-mIL15-mIL21-4-1BBL в течение 3 нед.

Результаты

В результате культивирования были получены значительные количества НК-клеток: увеличение от исходного количества от 50 000 до 100 000 раз, содержание НК-клеток в конечной популяции составляло от 80 до 98%. Оценку функциональной активности полученных клеток проводили в прямом цитотоксическом тесте с флуоресцентной визуализацией против опухолевых клеточных линий: K562, меланомы, нейробластомы. В цитотоксическом тесте наблюдали 100% гибель мишеней через 48–72 ч кокультивирования. Кроме того, с помощью проточного цитометрического анализа проводили оценку маркера дегрануляции (CD107a) против клеточной линии K562. При кокультивировании НК-клеток и клеток K562 маркер дегрануляции увеличивался в среднем в 4 раза по сравнению с интактными клетками. Для оценки возможности хранения полученных функциональных НК-клеток их криоконсервировали. Функциональную активность после размораживания проверяли в тестах, аналогичных свежеприготовленным клеткам. Все характеристики сохранялись.

Выводы

Таким образом, разработан и апробирован протокол экспансии и масштабной наработки НК-клеток, пригодных для клинического применения.

Список литературы

1. Lanier, L. L. Up on the tightrope: natural killer cell activation and inhibition // Nat. Immunol. 2008. 9, 495–502.
2. Prager, I. & Watzl, C. Mechanisms of natural killer cell-mediated cellular cytotoxicity // J. Leukoc. Biol. 2019. 105, 1319–1329.

Эффективность анализа экспрессионных биомаркеров в практике Пап-теста у женщин репродуктивного возраста

Авторы:

- (1) Мельникова Н.В., n_melnikova@list.ru, ФГБУ «Российский научный центр рентгенорадиологии» Минздрава России, Москва
- (2) Боженко В.К., vbojenko@mail.ru, ФГБУ «Российский научный центр рентгенорадиологии» Минздрава России, Москва
- (3) Близнюков О.П., blisnukov@mail.ru, ФГБУ «Российский научный центр рентгенорадиологии» Минздрава России, Москва
- (4) Антонова И.Б., iran24@yandex.ru, ФГБУ «Российский научный центр рентгенорадиологии» Минздрава России, Москва
- (5) Ивашина С.В., s.ivashina@bk.ru, ФГБУ «Российский научный центр рентгенорадиологии» Минздрава России, Москва

(6) Моцкобили Т.А., taimoc@mail.ru, ФГБУ «Российский научный центр рентгенорадиологии» Минздрава России, Москва

(7) Захаренко М.В., zak-margarita@mail.ru, ФГБУ «Российский научный центр рентгенорадиологии» Минздрава России, Москва

(8) Кудинова Е.А., dockudinova@mail.ru, ФГБУ «Российский научный центр рентгенорадиологии» Минздрава России, Москва

(9) Кулинич Т.М., sobral@mail.ru, ФГБУ «Российский научный центр рентгенорадиологии» Минздрава России, Москва

(10) Солодкий В.А., mailbox@rncrr.ru, ФГБУ «Российский научный центр рентгенорадиологии» Минздрава России, Москва

Ключевые слова

Пап-тест, мРНК, рак шейки матки

Актуальность

Оценка экспрессионных профилей мРНК различных генов в практике жидкостной цитологии у пациенток с предраковыми процессами шейки матки — тенденция настоящего времени [1, 2].

Цель

Повысить эффективность диагностики предраковых процессов и рака шейки матки у пациенток репродуктивного возраста на основе оценки экспрессии мРНК 21-генной панели методом количественной полимеразной цепной реакции (ПЦР) в материале жидкостной цитологии.

Материалы и методы

Проанализированы результаты Пап-теста CellPrep 183 пациенток в возрасте от 20 до 45 лет, средний возраст $35,21 \pm 6,46$ года ($M \pm SD$, M — среднее, SD — среднеквадратичное отклонение), проходивших лечение в ФГБУ РНЦРР Минздрава России в 2015–2022 гг., которым в последующем выполнено гистологическое исследование биопсийного материала шейки матки [3]. В режиме ПЦР в реальном времени в консервирующем растворе определены уровни экспрессии мРНК 21 целевого гена: *Ki-67*, *STK15*, *CCNB1*, *CCND1*, *MYC*, *MYBL2*, *P16INK4A*, *PTEN*, *BIRC5*, *BCL2*, *BAG1*, *TERT*, *NDRG1*, *ESR1*, *PGR*, *HER2*, *GRB7*, *MGB1*, *MMP11*, *CTSL2*, *CD68* — и 3 референсных: *GUSB*, *HPRT1*, *B2M*. Статистическая обработка выполнена в программном комплексе Statistica 7.0.

Результаты

Информативный цитологический материал получен в 183 (100%) случаях. Дискриминантный анализ показал, что сочетанная оценка экспрессии 21 целевого гена позволяет классифицировать группу, объединяющую LSIL и доброкачественные изменения в 92,05% случаев, а группу HSIL+, включающую HSIL, плоскоклеточный рак и эндоцервикальную аденокарциному, в 78,95% случаев. Суммарная точность классификации составила 85,25% случаев. Наибольшее влияние на правильность классификации оказывает оценка экспрессии мРНК генов *CTSL2*, *PTEN*, *PGR*, *STK15*, *p16INK4a*.

Выводы

В практике жидкостной цитологии дополнительная оценка экспрессии 21 целевого гена позволяет диагностировать у женщин репродуктивного возраста с точностью 85,25% две клинически важные группы: LSIL или менее (неизмененный эпителий/доброкачественные изменения тканей шейки матки) и не менее, чем HSIL (HSIL, плоскоклеточный рак, эндоцервикальная аденокарцинома), и может претендовать на роль теста медицинской сортировки в скрининге рака шейки матки

Список литературы

1. Бурменская О.В., Назарова Н.М., Сычева Е.Г. и др. Применение молекулярно-генетических методов для диагностики и прогноза развития дисплазии тяжелой степени и рака шейки матки // Акушерство и гинекология. 2021. № 10. С. 85-92. DOI: 10.18565/aig.2021.10.85-92.
2. Chen L., Huang L., Dong B. et al. ADCY7 mRNA Is a Novel Biomarker in HPV Infection and Cervical High-Grade Squamous Lesions or Higher // Biomedicine. 2023. №3:868. DOI: 10.3390/biomedicine11030868.
3. Kurman R., Carcangiu M., Herrington C., Young R. WHO Classification of Tumors of Female Reproductive Organs. 4th ed. IARC Press. Lyon. France, 2014. P. 183-194.

Уровень локальной экспрессии мРНК генов цитокинов как прогноз развития послеоперационных осложнений при миоме матки

Авторы:

(1) Зыкова Татьяна Алексеевна, tatiana2904@yandex.ru, ФГБУ «НМИЦ онкологии» Минздрава России, Ростов-на-Дону

(2) Шевякова Елена Андреевна, tatiana2904@yandex.ru, ФГБУ «НМИЦ онкологии» Минздрава России, Ростов-на-Дону

(3) Никитина Вера Петровна, vera_nikitina_00@bk.ru, ФГБУ «НМИЦ онкологии» Минздрава России, Ростов-на-Дону

(4) Женило Оксана Евгеньевна, zhenilo_mihail@mail.ru, ФГБУ «НМИЦ онкологии» Минздрава России, Ростов-на-Дону

Ключевые слова

воспаление, цитокины, миома, послеоперационные осложнения

Актуальность

Развитие послеоперационных осложнений (ПОО) при миоме матки (ММ) вносит значительный вклад в снижение эффективной реабилитации пациенток и среди прочих факторов определяется состоянием мукозального иммунитета влагалища.

Цель

Изучить прогностическую ценность метода исследования уровня локального воспаления влагалища с применением набора «ИммуноКвантекс» для оценки вероятности развития ПОО у больных ММ.

Материалы и методы

Обследовано 29 женщин в возрасте 48,0±8,4 года с верифицированным диагнозом ММ, получивших хирургическое лечение в ФГБУ «НМИЦ онкологии» МЗ РФ. Для оценки уровня локального воспаления влагалища методом ПЦР-РВ изучали относительный уровень экспрессии мРНК генов, кодирующих синтез IL1B, IL10, IL18, TNFA, TLR4, GATA3, CD68 в сравнении с референс-геном B2M. Использовали набор реагентов «ИммуноКвантекс». Интегральный показатель индекс воспаления (ИВ) и отношение перечисленных параметров рассчитывали с помощью программного обеспечения ДТ прайм. Наличие воспаления считали при ИВ >50%. Мазки из влагалища отбирали до проведения операции. Оценивали наличие ПОО в виде гипертермии, культигита, наличия гнойного отделяемого из раны, заживления послеоперационной раны вторичным натяжением. Всех больных разделили на две группы: с развившимися ПОО (1-я группа, 6 женщин) и без них (2-я группа, 23 женщины).

Результаты

В ходе исследования были выявлены статистически значимые различия между группами по 9 из 14 изучаемых параметров. Так, в 1-й группе отмечено повышение уровня экспрессии по сравнению с 2-й по IL1B ($5,6\pm 0,3$ vs $4,7\pm 0,1$, $p=0,026$), TLR4/GATA3 ($6,8\pm 3,9$ vs $0,1\pm 0,0$, $p=0,011$), TNFA/IL18 ($1,4\pm 0,8$ vs $0,2\pm 0,2$, $p=0,003$), IL10/IL18 ($197,2\pm 148,9$ vs $6,9\pm 2,3$, $p=0,255$), IL1B/CD68 ($110,58\pm 45,8$ vs $10,4\pm 4,1$, $p < 0,001$) и снижение по IL18 ($3,8\pm 0,2$ vs $4,7\pm 0,2$, $p=0,005$), GATA3 ($3,0\pm 0,2$ vs $4,0\pm 0,2$). Наличие воспаления влагалища в предоперационном периоде, по данным теста «ИммуноКвантекс», было выявлено у 6 (100%) женщин 1-й и 9 (39,1%, $p=0,017$) женщин 2-й группы. Средний ИВ в группе с ПОО составил $94,8\pm 4,2\%$ vs $33,4\pm 8,9\%$ ($p=0,001$) без ПОО.

Выводы

Оценка локального воспаления влагалища в предоперационном периоде по уровню экспрессии мРНК генов цитокинов с использованием интегрального показателя ИВ может быть полезна в дополнение к другим клиническим предикторам для выявления пациенток с риском развития ПОО.

Список литературы

1. Покудина И.О., Бутенко Е.В. Изучение экспрессии микро-РНК в тканях миомы матки и миометрия. В сборнике: Молекулярная диагностика 2018. Сборник трудов Международной научно-практической конференции. 2018. С.252.
2. Новнинов Д.С., Ордянец И.М., Ямурзина А.А., Бабаева Е.И. Микро-РНК в патогенезе, диагностике и лечении болезней репродуктивной системы // Акушерство и гинекология. Новости. Мнения. Обучение. 2020. Т.8. №S3(29). С. 80-85.

3. Соловьева А.В., Алейникова Е.Ю. Миома матки: Современные особенности заболевания. В сборнике: Актуальные вопросы современной науки и практики. Сборник научных статей по материалам X Международной научно-практической конференции. В 2 частях. Уфа, 2023. С. 107-113.

Типовая разновидность и распространенность ВПЧ у онкологических больных в зависимости от возрастной и половой принадлежности

Авторы:

(1) Зыкова Татьяна Алексеевна, tatiana2904@yandex.ru, ФГБУ «НМИЦ онкологии» Минздрава России, Ростов-на-Дону

(2) Никитина Вера Петровна, vera_nikitina_00@bk.ru, ФГБУ «НМИЦ онкологии» Минздрава России, Ростов-на-Дону

(3) Женило Оксана Евгеньевна, zhenilo_mihail@mail.ru, ФГБУ «НМИЦ онкологии» Минздрава России, Ростов-на-Дону

(4) Вереникина Екатерина Владимировна, vera_nikitina_00@bk.ru, ФГБУ «НМИЦ онкологии» Минздрава России, Ростов-на-Дону

(5) Крузе Полина Александровна, zhenilo_mihail@mail.ru, ФГБУ «НМИЦ онкологии» Минздрава России, Ростов-на-Дону

(6) Меньшенина Анна Петровна, zhenilo_mihail@mail.ru, ФГБУ «НМИЦ онкологии» Минздрава России, Ростов-на-Дону

(7) Шевченко Алексей Николаевич, mioi@list.ru, ФГБУ «НМИЦ онкологии» Минздрава России, Ростов-на-Дону

(8) Хомутенко Ирина Анатольевна, mioi@list.ru, ФГБУ «НМИЦ онкологии» Минздрава России, Ростов-на-Дону

(9) Филатова Елена Валерьевна, mioi@list.ru, ФГБУ «НМИЦ онкологии» Минздрава России, Ростов-на-Дону

(10) Шевякова Елена Александровна, mioi@list.ru, ФГБУ «НМИЦ онкологии» Минздрава России, Ростов-на-Дону

Ключевые слова

вирус папилломы человека, типовое разнообразие, возраст

Актуальность

Анализ типовой структуры возрастных, половых и территориальных закономерностей распространения вируса папилломы человека (ВПЧ) представляет интерес, так как позволяет дать оценку потенциального воздействия современных методов иммунопрофилактики.

Цель

Провести анализ частоты распространенности и типовой принадлежности ВПЧ в зависимости от пола и возраста.

Материалы и методы

Обследованы 424 пациента, обратившихся за медицинской помощью в ФГБУ РНИОИ МЗ РФ (334 женщины и 90 мужчин). Возрастная структура: до 45 лет — 228 женщин и 46 мужчин, старше 46 лет — 106 и 44 соответственно. Исследовали мазки из влагалища и цервикального канала у женщин, мазки из уретры у мужчин. Экстракцию ДНК проводили сорбентным методом, амплификацию и детекцию ДНК-методом полимеразной цепной реакции.

Результаты

ДНК ВПЧ обнаружена у 150 (35,4%) больных, в том числе у 115 (34,4%) женщин и 35 (38,9%) мужчин ($p < 0,05$). У женщин наблюдалась тенденция к снижению частоты выявления ВПЧ с возрастом, а у мужчин, напротив, к росту. Так, среди женщин до 45 лет ДНК ВПЧ была обнаружена у 85 (37,3%) человек, а после 46 лет — у 30 (28,3%, $p = 0,068$). У мужчин эти показатели составили 14 (30,9%) и 21 (47,7%, $p = 0,071$) соответственно. В общей группе обследованных лиц самыми распространенными были 16-й (46,7%), 52-й (16,0%), 56-й (12,7%), 31-й (10,7%) и 18-й (10,0%) типы ВПЧ; 16-й тип ВПЧ доминировал как у женщин — 50 (50,4%) пациенток, так и у мужчин — 12 (34,3%) пациента. В распределении последующих ранговых мест у женщин за 16-м типом следовали 31-й — 13 (11,3%) и 52-й — 13 (11,3%), далее 18-й — 12 (10,4%) и 56-й — 11 (9,6%) типы; у мужчин 52-й — 11 (31,4%), 56-й — 8 (22,9%), 45-й — 4 (11,4%) и 18-й —

3 (8,6%) типы ВПЧ. Отметим, что 51-й тип вируса был определен только у женщин (8,7%). Суммарный удельный вес двух типов ВПЧ, обладающих наибольшим онкогенным потенциалом (16-й и 18-й), в общей когорте больных составил 85 (56,7% числа ВПЧ-положительных); среди женщин он был выше, чем у мужчин, и составил 70 (60,9%) и 15 (42,9%, $p=0,046$) соответственно. У женщин сочетание инфекций, передаваемых половым путем (ИППП), и ВПЧ регистрировалось чаще, чем у мужчин (24,3 vs 13,2%; $p=0,024$).

Выводы

Установлено статистически значимое отличие частоты общего показателя распространенности ВПЧ среди женщин и мужчин: у женщин наблюдали тенденцию к снижению частоты выявления ВПЧ с возрастом, у мужчин, напротив, к росту. Одновременное инфицирование несколькими типами ВПЧ чаще определялось у молодых больных по сравнению со старшей возрастной группой. При доминировании 16-го типа ВПЧ распределение последующих ранговых мест у женщин и мужчин отличалось. Суммарная частота распространенности 16-го и 18-го типов статистически значимо превышала этот показатель у женщин по сравнению с мужчинами. Сочетанное инфицирование возбудителями ИППП и ВПЧ у женщин регистрировалось чаще, чем у мужчин.

Список литературы

1. Костин А.А., Старинский В.В., Самсонов Ю.В., Асратов А.Т. Анализ статистических данных о злокачественных новообразованиях, ассоциированных с вирусом папилломы человека // Исследования и практика в медицине. 2016. Т.3, №1. С.66-78. DOI: 10.17709/2409-2231-20163-1-9.
2. Ferlay J., Soerjomataram I., Ervik M., Dikshit R., Eser S., Mathers C. et al. Cancer incidence and mortality worldwide: sources, methods and major patterns in GLOBOCAN 2012. // Int J Cancer. 2015. V.136(5). P.E359-86. DOI: 10.1002/ijc.29210.
3. Plummer M., de Martel C., Vignat J., Ferlay J., Bray F., Franceschi S. Global burden of cancers attributable to infections in 2012: a synthetic analysis // Lancet Glob Health. 2016. V.4(9). P.e609-16. DOI: 10.1016/S2214-109X(16)30143-7.

Анализ профиля экспрессии генов, характеризующих состояние локального иммунитета, при миоме и раке тела матки

Авторы:

(1) Зыкова Татьяна Алексеевна, tatiana2904@yandex.ru, ФГБУ «НМИЦ онкологии» Минздрава России, Ростов-на-Дону

(2) Златник Елена Юрьевна, tatiana2904@yandex.ru, ФГБУ «НМИЦ онкологии» Минздрава России, Ростов-на-Дону

(3) Шевякова Елена Алендровна, tatiana2904@yandex.ru, ФГБУ «НМИЦ онкологии» Минздрава России, Ростов-на-Дону

(4) Никитина Вера Петровна, vera_nikitina_00@bk.ru, ФГБУ «НМИЦ онкологии» Минздрава России, Ростов-на-Дону

(5) Женило Оксана Евгеньевна, zhenilo_mihail@mail.ru, ФГБУ «НМИЦ онкологии» Минздрава России, Ростов-на-Дону

(6) Вереникина Екатерина Владимировна, zhenilo_mihail@mail.ru, ФГБУ «НМИЦ онкологии» Минздрава России, Ростов-на-Дону

(7) Меньшенина Анна Петровна, vera_nikitina_00@bk.ru, ФГБУ «НМИЦ онкологии» Минздрава России, Ростов-на-Дону

(8) Крузе Полина Александровна, zhenilo_mihail@mail.ru, ФГБУ «НМИЦ онкологии» Минздрава России, Ростов-на-Дону

Ключевые слова

локальное воспаление, цитокины, рак тела матки, миома матки

Актуальность

Оценка маркеров локального воспаления при доброкачественном и злокачественном опухолевом процессе матки может способствовать пониманию одного из возможных механизмов злокачественного роста.

Цель

Провести сравнительную оценку локального воспаления влагалища по уровню экспрессии мРНК генов цитокинов у больных миомой (ММ), раком тела матки (РТМ) и условно здоровых женщин.

Материалы и методы

Обследовали 25 женщин с верифицированным РТМ (54+1,6 года, группа 1а), 29 с ММ (48+8,4 года, группа 1б) и 52 без опухолевой патологии гениталий (46+2,3 года, группа 2). Относительный уровень экспрессии генов, кодирующих синтез IL1B, IL10, IL18, TNFA, TLR4, GATA3, CD68, в сравнении с референс-геном B2M определяли методом ПЦР-РВ.

Результаты

Наличие воспаления определено у 15 (60,0%) женщин в группе 1а, 15 (51,7%) женщин в группе 1б и 16 (30,8%) в группе 2 ($p < 0,05$); индекс воспаления (ИВ) составил 58,4+8,3; 46,3+8,5 и 40,7+12,5% ($p < 0,05$) соответственно. Относительный уровень экспрессии IL1B в группе 1а находился в диапазоне 3,5–6,9, 1б — 3,4–6,7, 2 — 2,9–6,3; IL10 — 1,3–4,6; 1,1–3,5; 1,1–3,5; IL18 — 3,5–5,4; 1,9–5,6; 3,0–6,8; TNFA — 2,3–4,9; 2,0–4,4; 2,6–4,5; TLR4 — 1,7–4,3; 1,0–3,7; 0,6–3,7; GATA3 — 2,4–5,2; 2,1–5,2; 1,5–4,9; CD68 — 3,9–5,5; 2,7–5,2; 3,1–5 соответственно. Выявлены различия между группой контроля и группой больных РТМ. Уровень относительной экспрессии IL10, TLR4 и отношение IL10/IL18 у больных РТМ статистически значимо выше (2,8+0,2 vs 1,8+0,3, $p=0,006$; 3,3+0,1 vs 2,1+0,3, $p=0,002$ и 61,4+21,7 vs 53,7+47,1, $p=0,003$), а отношение TLR4/GATA3 (0,7+0,3 vs 0,9+0,4, $p=0,025$) ниже, чем у здоровых. Превышение показателей при РТМ по сравнению с ММ отмечено для IL10 (2,8+0,2 vs 1,8+0,3, $p=0,002$), TNFA (3,7+0,1 vs 3,3+0,1, $p=0,006$), TLR4 (3,3+0,1 vs 2,4+0,2, $p < 0,001$), CD68 (4,7+0,1 vs 4,1+0,1, $p=0,001$), а также отношений TNFA/IL18 (1,1+0,7 vs 0,5+0,2, $p=0,035$, за счет более высокого уровня TNFA, среди эффектов которого стимуляция неоангиогенеза) и IL10/IL18 (61,4+21,7 vs 46,3+32,2, $p < 0,001$). Напротив, отношение TLR4/GATA3 при РТМ было ниже, чем при ММ (0,7+0,3 vs 1,5+0,9, $p=0,001$). Это отношение в большей мере характеризует антимикробный иммунитет, так как оба гена участвуют в ответе на PAMP (TLR4) и в генезе интраэпителиальных лимфоцитов, относящихся к врожденному иммунитету, а также в развитии гуморального ответа через стимуляцию Th2 (GATA3). Более высокое отношение TLR4/GATA3 при ММ, как мы полагаем, говорит о преобладании воспалительного процесса при ММ и локальной иммуносупрессии при РТМ.

Выводы

Установлены различия локальных реакций иммунитета при доброкачественных и злокачественных опухолях матки: превалирование воспалительных факторов при ММ, иммуносупрессивных и ангиогенных факторов при РТМ. Большинство изученных параметров местного иммунитета у больных ММ и женщин без опухолевой патологии гениталий были сопоставимы.

Список литературы

1. Коваленко Н.В., Жаворонкова В.В., Гладких О.Н., Домашенко Е.В., Демидова А.А. Дифференциальные различия экспрессионной активности генов в опухолевых клетках у больных с эндометриальной аденокарциномой и редкими формами рака тела матки В книге: Материалы IV национального конгресса с международным участием Лабораторные Технологии в Репродуктивной Медицине и Неонатологии: «Цифровая трансформация: современный тренд в лабораторной диагностике» (ЛАБРИН 22). Сборник тезисов. Москва 28-30 сентября 2022. С. 19-20.
2. Зыкова Т.А., Златник Е.Ю., Шевякова Е.А., Никитина В.П., Женило О.Е., Крузе П.А. Применение набора «ИммуноКвантекс» для прогнозирования развития послеоперационных осложнений у онкогинекологических больных. В книге: Материалы IV национального конгресса с международным участием Лабораторные Технологии в Репродуктивной Медицине и Неонатологии: «Цифровая трансформация: современный тренд в лабораторной диагностике» (ЛАБРИН 22): Сборник тезисов. Москва 28-30 сентября 2022. С. 74-75.

Белки в составе циркулирующих в крови нуклеопротеиновых комплексов, вовлеченные в диссеминацию рака молочной железы

Авторы:

- (1) Шефер А.А., a.shefer@nsu.ru, НГУ, Новосибирск
- (2) Джугашвили Е.И., e.dzhugashvili@nsu.ru, НГУ, Новосибирск
- (3) Тутанов О.С., ostutanov@gmail.com, НГУ, Новосибирск
- (4) Тамкович С.Н., s.tamkovich@nsu.ru, НГУ, Новосибирск

Ключевые слова

внеклеточная ДНК, нуклеопротеиновые комплексы, масс-спектрометрия, рак молочной железы

Актуальность

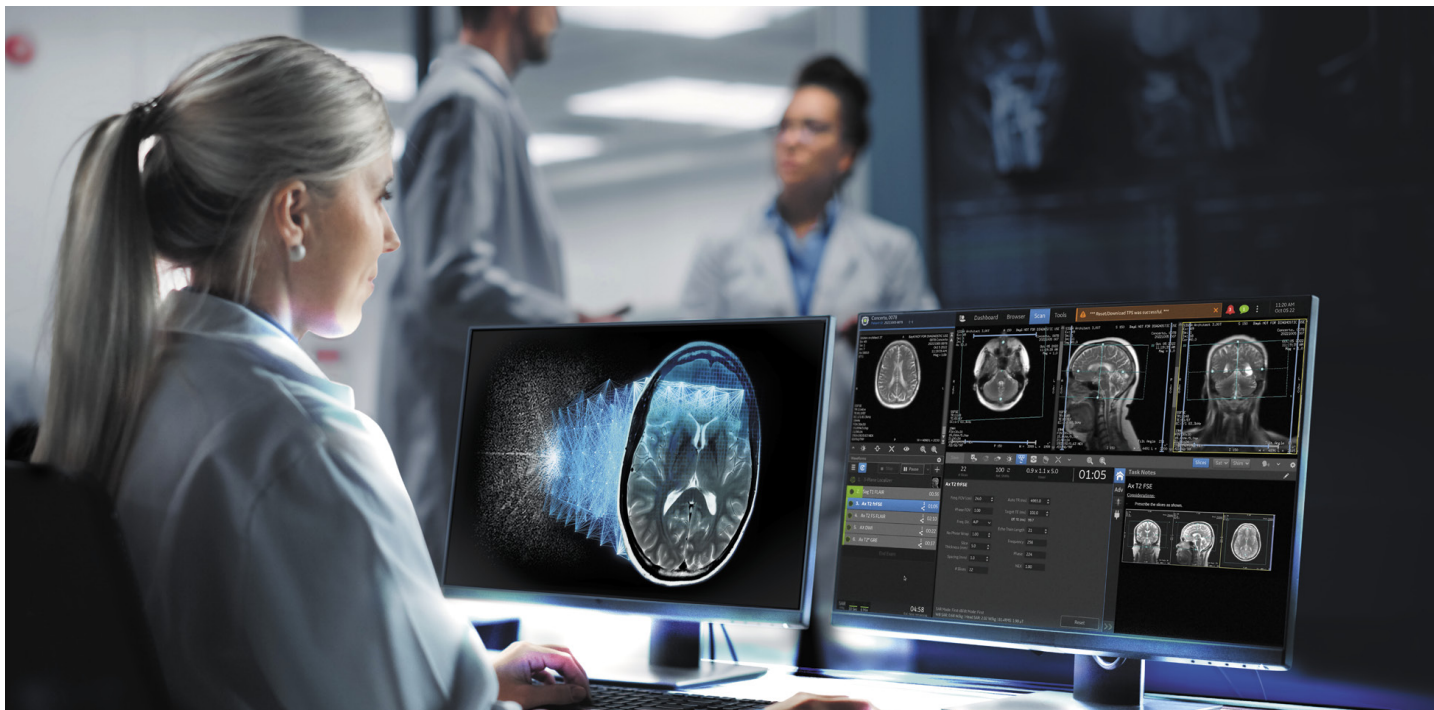В настоящее время подавляющее большинство публикаций в области изучения внеклеточных ДНК (внДНК) посвящено поиску маркеров, специфических к различным заболеваниям.



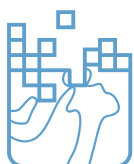GE HealthCare

AIR Recon DL¹

Диагностика на высшем уровне



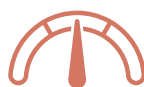Улучшает качество получаемых изображений



Уменьшает фоновый шум и устраняет артефакты во время исследования благодаря применению искусственного интеллекта



Повышает производительность за счет сокращения времени сканирования



Позволяет установить желаемый уровень соотношения сигнал/шум

¹AIR Recon DL — технология реконструкции на основе глубокого обучения, которая подавляет шумы и артефакты изображения непосредственно в ходе реконструкции, используя необработанные данные.

© 2023 GE HealthCare

GE является товарным знаком компании General Electric, используемым на основании лицензионного соглашения. JB02131RU. Материал предназначен исключительно для медицинских и фармацевтических работников. На правах рекламы.

GE HealthCare

123112, г. Москва,
Пресненская наб., д. 10 А
+7 495 739 69 31
InfoBox.RussiaCIS@ge.com
www.gehealthcare.ru

Сервисный центр

+7 800 333 69 67 (бесплатный номер для звонков из регионов России)

Подписаться на новости GE HealthCare



Цель

Белковый состав циркулирующих нуклеопротеиновых комплексов (НПК), который может определять не только время жизни вДНК в кровотоке, но и ее биологические функции, а также маркировать вДНК опухолевых клеток, остается малоизученным.

Материалы и методы

НПК из плазмы крови женщин выделяли аффинной хроматографией на сорбенте с иммобилизованными антигистоновыми антителами. Концентрацию вДНК в составе НПК определяли количественной ПЦР, размер ДНК оценивали с помощью капиллярного электрофореза. Концентрацию гистона H2a определяли при помощи коммерческого набора (Cloud-clone corp., China), общего белка в плазме и в составе НПК — при помощи коммерческого набора (NanoOrange Protein Quantitation Kit, Invitrogen, USA), белки идентифицировали методом масс-спектрометрии.

Результаты

С помощью непараметрического критерия Манна–Уитни показано, что концентрация гистона H2a в плазме крови больных раком молочной железы (РМЖ) достоверно выше, чем у клинически здоровых женщин (ЗЖ) ($p=0,039$). Поскольку гистон H2a является частью циркулирующих в крови НПК и известно, что уровень вДНК в крови онкологических больных достоверно повышается, теоретически предсказанное повышение концентрации гистона H2a как компонента НПК подтверждено с помощью сэндвич-ИФА. С помощью MALDI-TOF масс-спектрометрии с высокой достоверностью ($p < 0,05$) в НПК крови ЗЖ и больных РМЖ идентифицировано 177 и 169 белков соответственно, 38 (12%) белков из которых были универсальными. С помощью биоинформатического анализа показано, что при наличии злокачественного новообразования в составе циркулирующих в крови НПК возрастает доля белков-участников ионных каналов и белок-связывающих белков, а также белков, участвующих в транспорте и передаче сигналов. Связывающие нуклеиновые кислоты белки составляют 37% белков НПК, в них выявлено 38 типов ДНК-связывающих мотивов.

Выводы

Сравнительный анализ показал, что в процессы регуляции метаболизма нуклеиновых кислот вовлечены преимущественно ДНК-связывающие белки, а в процессы межклеточной коммуникации и передачи сигнала — белки-«пассажиры»; при этом в составе НПК крови больных РМЖ повышается доля белков-«пассажиров», вовлеченных в неизвестные биологические процессы. В составе НПК крови больных РМЖ 35% белков дифференциально экспрессируются при ряде злокачественных новообразований. Комбинация пяти белков в составе НПК (SPG7, ADRB1, SMCO4, PHF1, PSMG1) позволяет дифференцировать первичных больных РМЖ I и II стадии от ЗЖ с чувствительностью 100% и специфичностью 82%.

Исследование выполнено при поддержке Российского научного фонда № 22-25-00130, <https://rscf.ru/project/22-25-00130/> 25 февраля 2022 г.

Список литературы:–

ТЕХНОЛОГИИ ИНТЕРВЕНЦИОННОЙ РАДИОЛОГИИ (РЕНТГЕНОХИРУРГИИ) В ОНКОЛОГИИ

Комбинированные методы лечения пациентов с гепатоцеллюлярным раком

Авторы:

(1) Мелехина О.В., ГБУЗ г. Москвы «Московский клинический научно-практический центр им. А.С. Логинова ДЗМ», Москва

(2) Кулезнева Ю.В., ГБУЗ г. Москвы «Московский клинический научно-практический центр им. А.С. Логинова ДЗМ», Москва

(3) Мусатов А.Б., ГБУЗ г. Москвы «Московский клинический научно-практический центр им. А.С. Логинова ДЗМ», Москва

(4) Амхадов Э.А., ГБУЗ г. Москвы «Московский клинический научно-практический центр им. А.С. Логинова ДЗМ», Москва

(5) Алиханов Р.Б., ГБУЗ г. Москвы «Московский клинический научно-практический центр им. А.С. Логинова ДЗМ», Москва

(6) Ефанов М.Г., ГБУЗ г. Москвы «Московский клинический научно-практический центр им. А.С. Логинова ДЗМ», Москва

Ключевые слова

-

Актуальность

У большинства больных гепатоцеллюлярный рак (ГЦР) развивается на фоне цирроза печени, который имеет различную степень тяжести и может ограничивать показания к радикальным операциям. Выполнение различных интервенционно-радиологических вмешательств позволяет не только увеличить продолжительность жизни у неоперабельных больных, но в целом ряде случаев служить окончательным лечебным вмешательством.

Цель

Оценить эффективность комбинированных методов лечения пациентов с ГЦР.

Материалы и методы

В МКНЦ им. А.С. Логинова с 2014 по 2022 г. находилось на лечении 232 пациента с очагами ГЦР на фоне цирроза печени. Из них у 64 выполнено комбинированное хирургическое лечение в 4 вариантах. У 22 больных (1-я группа) с образованиями в пределах Миланских критериев произведено лечение с помощью комбинации интервенционно-радиологических методик — трансартериальной химиоэмболизации (ТАХЭ) и радиочастотной абляции (РЧА). В 5 случаях (2-я группа больных) после ТАХЭ выполнена портовонозная эмболизация (ПВЭ) с последующей правосторонней гемигепатэктомией (ПГГЭ). Сочетание резекции печени с интраоперационной РЧА было выполнено у 22 больных (3-я группа). 17 пациентов, у которых ТАХЭ была этапом лечения перед трансплантацией печени, составили 4-ю группу.

Результаты

В группе с комбинацией ТАХЭ и РЧА все пациенты относились к 2-му классу по ALBI и BCLC-A по пересмотру 2022 г. Полный ответ по mRECIST получен у 95,5% пациентов, у 1 пациента потребовалось выполнение повторного сеанса РЧА. Из осложнений отмечена непродолжительная гипертермия в 5 (22,7%) случаях. 3-летняя выживаемость в этой группе больных составила 100%. Трехэтапное вмешательство в 2-й группе позволило получить гипертрофию более 50% остающейся доли, что было необходимо для выполнения ПГГЭ. У всех пациентов этой группы был 1-й и 2-й класс по шкале ALBI. По классификации BCLC 2 пациента относились к BCLC-B и 3 к BCLC-C. Послеоперационной летальности в этой группе не зафиксировано. У 3 больных отмечена прогрессия заболевания в сроки 3, 22 и 24 мес, проводились этапные сеансы ТАХЭ с системной терапией, 3 остаются под наблюдением 3, 4 года и 5 лет. В 3-й группе все пациенты имели сохранную функцию печени. По шкале ALBI пациенты относились 1-му и 2-му классу. По классификации BCLC в связи с вновь обнаруженными очагами часть пациентов перешла из BCLC-A в BCLC-B, поскольку при интраоперационном УЗИ были выявлены дополнительные очаги, которые подверглись абляции. Медиана выживаемости составила 17 мес (3–34). Из 17 пациентов после ТАХЭ и последующей трансплантации печени у 1 пациента диагностирован рецидив ГЦР размером 1 см с локализацией на развилке секторальных ветвей воротной вены, выполнена алкоголизация очага. Остальные пациенты живы без признаков рецидива заболевания.

Выводы

Использование комбинированных вмешательств на различных этапах лечения пациентов с ГЦР на фоне цирроза печени позволяет улучшить результаты лечения и увеличить выживаемость этой тяжелой группы больных.

Список литературы: -

Использование лазерного интерстициального излучения для коагуляции и профилактики гематом при выполнении вакуумной аспирационной биопсии

Авторы:

(1) *Леванов Анатолий Васильевич*, lavina2003@inbox.ru, Научно-клинический центр № 2 ФГБНУ «РНЦХ им. академика Б.В. Петровского», Москва

(2) *Марущак Елена Александровна*, e.marushchak@mail.ru, Научно-клинический центр № 2 ФГБНУ «РНЦХ им. академика Б.В. Петровского», Москва

(3) *Дьяченко Виктор Владимирович*, vikovod@yandex.ru, Научно-клинический центр № 2 ФГБНУ «РНЦХ им. академика Б.В. Петровского», Москва

(4) *Михайлова Оксана Викторовна*, oxeld@rambler.ru, Научно-клинический центр № 2 ФГБНУ «РНЦХ им. академика Б.В. Петровского», Москва

(5) *Сидоров Артём Олегович*, sidorov40rus@gmail.com, Научно-клинический центр № 2 ФГБНУ «РНЦХ им. академика Б.В. Петровского», Москва

Ключевые слова

вакуумная аспирационная биопсия, лазерная коагуляция, новообразования молочных желез, ультразвуковое исследование, стереотаксис

Актуальность

Для установления точного генеза новообразований молочных желез необходима морфологическая верификация. С этой целью используют различные виды биопсий [2, 3, 5]. Основное условие информативности морфологического исследования — качественный и достаточный материал из субстрата. В связи с этим важное значение имеет адекватный забор биоматериала и низкая травматичность при проведении процедуры. Таким условиям соответствует метод вакуумной аспирационной биопсии (ВАБ), который выполняется под ультразвуковым (УЗ), рентген- и МР-контролем. Одним из возможных осложнений ВАБ является вероятность развития кровотечения с формированием гематомы [1]. Профилактика геморрагических осложнений обуславливает поиск и применение эффективных методов интраоперационного гемостаза при проведении ВАБ, позволяющих значительно расширить возможности метода.

Цель

Применение и оценка эффективности коагуляции с помощью лазерного интерстициального излучения при проведении вакуумной аспирационной биопсии у пациенток с новообразованиями молочных желез.

Материалы и методы

В обобщенные данные включено наблюдение за 680 пациентками в возрасте от 20 до 68 лет с непальпируемыми новообразованиями молочных желез, которым было выполнено более 800 вакуумных биопсий и резекций новообразований молочных желез, из них 28 пациенткам была выполнена стереотаксическая ВАБ. Вакуумная биопсия и резекции выполнялись под местной анестезией на аппарате EnCor ENSPIRE зондами-иглами 7 и 10 G. Для УЗ-визуализации использовали аппарат Hitachi F 37 с линейным датчиком 7,5 МГц [4] с использованием специализированной программы ЭВМ (патент на изобретение № 2764353; Свидетельство о государственной регистрации программы для ЭВМ № 2021611918). Для стереотаксического наведения использовался маммограф GIOTTO IMAGE 3DL. 605 пациенткам с целью профилактики кровоизлияний и гематом применяли лазерное интерстициальное излучение.

Результаты

Использование метода лазерной коагуляции позволило значительно снизить частоту и вероятность развития гематом и кровоподтеков. После удаления единичных образований — в 5 раз (с 8,6 до 1,7%), после удаления множественных образований — в 9 раз (с 40,7 до 4,3%). После односторонних ВАБ — в 5,5 раз (с 11,6 до 2,1%), после одномоментных двусторонних — в 12 раз (с 56 до 4,6%), после стереотаксических ВАБ — в 9 раз (с 80 до 9%). Каких-либо значимых осложнений после проведения коагуляции не наблюдалось.

Выводы

Проведение лазерной коагуляции при выполнении ВАБ позволяет добиться адекватного гемостаза, значительно снизить количество геморрагических осложнений вне зависимости от объема биоптата, сократить время эластической компрессии и ускорить период реабилитации после процедуры.

Список литературы

1. Бусько Е.А., Семиглазов В.В., Аполлонова В.С. и др. Интервенционные технологии в онкомаммологии. Учебное пособие. СПб.: ФГБУ «НМИЦ онкологии им. Н.Н. Петрова» Минздрава России, 2020. С. 35
2. Куликов Е.П. и др. Совершенствование вторичной профилактики доклинического рака молочной железы. ГБОУ ВПО «РГМУ им. акад. И.П. Павлова» МЗ РФ // Наука молодых — Eruditio Juvenium 2013., 20-30
3. Куликов Е.П. и др. Лечебно-диагностическая тактика при непальпируемых образованиях молочной железы. ГБОУ ВПО «РГМУ им. акад. И.П. Павлова» МЗ РФ // Российский медико-биологический вестник имени академика И. П. Павлова, 2011.
4. Леванов А.В. и др. Ультразвуковая навигация для вакуумной аспирационной биопсии при новообразованиях молочных желез — от диагностической значимости к лечебной // Ультразвуковая и функциональная диагностика. Приложение к журналу. 2019. № 3. С.48
5. Мазо М.Л., Рожкова Н.И., Прокопенко С.П., Бурдина И.И., Запирова С.Б., Якобс О.Э. Инвазивная лучевая диагностика рака молочной железы. Тонкоигольная биопсия или трепан-биопсия? Национальный центр онкологии репродуктивных органов МНИОИ им. П.А. Герцена — филиал ФГБУ «НМИРЦ» Минздрава России, Москва, Россия // Медицинская визуализация 2015. № 4. С. 79-86.

УЗИ В ОНКОЛОГИИ

Прогнозирование риска развития рецидивов рака мочевого пузыря в предоперационном периоде с применением ультразвукового метода исследования

Авторы:

(1) *Максимова Наталья Александровна*, maximovanataly@mail.ru, ФГБУ «Ростовский научно-исследовательский онкологический институт» Минздрава России, Ростов-на-Дону

(2) *Агаркова Елена Игоревна*, agarkovaei82@mail.ru, ФГБУ «Ростовский научно-исследовательский онкологический институт» Минздрава России, Ростов-на-Дону

(3) *Ильченко Мария Геннадьевна*, maria_ilchenko80@mail.ru, ФГБУ «Ростовский научно-исследовательский онкологический институт» Минздрава России, Ростов-на-Дону

Ключевые слова

рак мочевого пузыря, ультразвуковое исследование мочевого пузыря

Актуальность

Органосохраняющее лечение рака мочевого пузыря (РМП) в 60–80% случаев заканчивается рецидивом опухоли. Традиционно для обнаружения рецидива РМП применяется цистоскопия с биопсией клеточного материала. Во всем мире ведется научный поиск дополнительных диагностических критериев, которые могли бы позволить при контрольных осмотрах больных, прооперированных по поводу РМП, отказаться от цистоскопии в пользу менее инвазивных методов исследования. В связи с этим актуальным является прогнозирование риска развития рецидива РМП до хирургического лечения с использованием неинвазивных, быстровыполнимых методов исследования. Прогнозирование в предоперационном периоде риска возникновения рецидива РМП может позволить разработать комплекс мер по третичной профилактике заболевания с целью уменьшения вероятности развития рецидива и улучшения результатов лечения.

Цель

Спрогнозировать риск возникновения возможных рецидивов заболевания у пациентов с опухолью мочевого пузыря при оценке сонографических и гистологических критериев в предоперационном периоде при использовании разработанной компьютерной программы.

Материалы и методы

В исследование включено 40 пациентов с опухолью мочевого пузыря. В предоперационном периоде всем пациентам выполнено ультразвуковое исследование мочевого пузыря и цистоскопия с биопсией опухоли и гистологическим исследованием. К факторам риска рецидива РМП были рассчитаны величины относительного риска для сонографических критериев. можно отнести признаки, относительный риск которых был более 1,5,

а именно: множественность опухолевых узлов (ОР=4,44), площадь опухоли более 9 см² (ОР=3,33), размеры опухолевых образований более 3 см в диаметре (ОР=2,59), вторичные изменения в опухоли либо включения кальцинатов (ОР=2,22). При оценке гистологических критериев первичной опухоли обращали внимание на следующие характеристики: гистологическая классификация опухоли, степень дифференцировки, глубина инвазии. После оценки сонографических и гистологических критериев и введения полученных величин в рабочее окно разработанной компьютерной программы автоматически рассчитывался риск рецидивирования и формировалось заключение о ранжировании риска.

Результаты

При вероятности рецидивов опухоли 0,7 и более — риск высокий, при колебании вероятности 0,5–0,7 — риск средний, при снижении вероятности ниже 0,5 — риск низкий. У 15 пациентов был получен высокий риск рецидивирования опухоли, у 12 человек — низкий риск, у 13 — риск средний.

Выводы

Выявление высокого риска развития рецидива опухоли у больных с опухолью мочевого пузыря по разработанной программе с использованием сонографических и гистологических критериев позволяет выбрать тактику лечения и послеоперационного наблюдения у данных пациентов.

Список литературы

1. А.Н. Помукалин, И.Б. Захарова, С.А. Скрипник, Р.Н. Фомкин, М.Л. Чехонацкая. Значение онкомаркеров в прогнозировании исходов лечения больных раком мочевого пузыря (обзор) // Саратовский научно-медицинский журнал. 2018. Т.14, №4. С.662-666.
2. Д.С. Михайленко, С.А. Сергиенко, И.Н. Заборский и др. Роль молекулярно-генетических изменений в прогнозе эффективности адьювантной внутрипузырной терапии немышечно-инвазивного рака мочевого пузыря // Онкоурология. 2018. Т.14, №4. С.128-137.

Изменения серошкальной и доплерографической картины непосредственного окружения опухоли мягких тканей при наличии ее инвазивного роста

Авторы:

(1) *Зайцев Александр Николаевич*, zansp@mail.ru, ФГБУ «НМИЦ онкологии им. Н.Н.Петрова» Минздрава России, Санкт-Петербург

(2) *Чёрная Антонина Викторовна*, dr.chernaya@mail.ru, ФГБУ «НМИЦ онкологии им. Н.Н.Петрова» Минздрава России, Санкт-Петербург

(3) *Ульянова Роксана Хачиковна*, uyanovaroksana@gmail.com, ФГБУ «НМИЦ онкологии им. Н.Н.Петрова» Минздрава России, Санкт-Петербург

(4) *Негусторов Юрий Федорович*, negustorov@mail.ru, ФГБУ «НМИЦ онкологии им. Н.Н.Петрова» Минздрава России, Санкт-Петербург

(5) *Грызунов Владимир Викторович*, bajnnemech2@yandex.ru, ФГБОУ ВО «Первый Санкт-Петербургский государственный медицинский университет им. академика И.П. Павлова» Минздрава России, Санкт-Петербург

(6) *Халтурин Вячеслав Юрьевич*, khaltv@mail.ru, ФГБОУ ВО «Северо-Западный государственный медицинский университет им. И.И. Мечникова» Минздрава России, Санкт-Петербург

(7) *Дышлюк Татьяна Леонидовна*, tatyandyshdyuk@mail.ru, ФГБУ «НМИЦ онкологии им. Н.Н.Петрова» Минздрава России, Санкт-Петербург

(8) *Бусько Екатерина Александровна*, katrn@mail.ru, ФГБУ «НМИЦ онкологии им. Н.Н.Петрова» Минздрава России, Санкт-Петербург

(9) *Костромина Екатерина Викторовна*, terik-dog@mail.ru, ФГБУ «НМИЦ онкологии им. Н.Н.Петрова» Минздрава России, Санкт-Петербург

(10) *Багненко Сергей Сергеевич*, bagnenko_ss@mail.ru, ФГБУ «НМИЦ онкологии им. Н.Н.Петрова» Минздрава России, Санкт-Петербург

(11) *Темерова Анна Дмитриевна*, anna.temerowa.@yandex.ru, ФГБУ «НМИЦ онкологии им. Н.Н.Петрова» Минздрава России, Санкт-Петербург

Ключевые слова

инвазивный рост опухоли мягких тканей, характер опухоли, доплерография

Актуальность

Не все изменения микроокружения опухоли мягких тканей изучены эхографически и не всегда их удается отметить при серошкальном исследовании, что затрудняет верификацию ее характера до морфологического исследования.

Цель

Выявить серошкальные и доплерографические проявления участков инвазии опухоли в окружающие ткани, визуализация которых позволит различать образования по их характеру, уточнять объем операции либо корректировать границы поля лучевого лечения.

Материалы и методы

На аппаратах Hitachi-950, Logiq-400 исследованы 237 верифицированных морфологически опухолей мягких тканей разных локализаций и разных гистотипов, в том числе 132 (55,7%) злокачественные и 105 (44,3%) доброкачественных. Использовались серошкальная эхография, цветное доплеровское картирование и энергетический доплер.

Результаты

При эхографии нечеткость контура злокачественной опухоли выявлена в 103 (78%) наблюдениях, доброкачественной за исключением 18 (17,1%) сосудистых образований, понятие четкости контуров трудно определить — в 27 (25,7%) наблюдениях. Соответственно характеру процесса в 68 (51,5%) и 12 (11,4%) случаях в области контура опухоли выявлялась зона снижения эхогенности окружающих ее мягких тканей. При этом морфологически в 38 (36,2%) случаях доброкачественных образований отмечались компрессия и фиброзирование тканей, эхографически отчетливо не фиксировавшиеся у 9 (8,6%) больных. В 124 (93,9%) случаях злокачественных и 2 (1,9%) случаях доброкачественных новообразований непосредственно в окружении их контуров доплерографически выявлялось локальное усиление сосудистого рисунка. Морфологически здесь, за исключением 1 (0,8%) случая саркомы, выявлялась зона инвазии патологической ткани в ее окружение. Все морфологически установленные случаи инвазивного роста опухоли проявляли сосудистое усиление при доплерографии. В наблюдении травмированного доброкачественного образования с усилением сосудистого рисунка его окружения морфологически в области края опухоли выявлен лимфоидный инфильтрат. В единичных наблюдениях с кистозными включениями в краевых участках быстро увеличившихся злокачественной и доброкачественной опухолей имело место сосудистое усиление без морфологических признаков опухолевого роста — за счет реактивных изменений тканей, вызванных внутриопухолевым кровоизлиянием и участком воспаления.

Выводы

Серошкальная эхография не позволяет убедительно судить о наличии инвазивного роста опухоли. В отсутствие клинико-anamnestических указаний на возможность неопухолевой сосудистой гиперемии в непосредственном окружении новообразования локальное усиление сосудистого структурного компонента свидетельствует об инвазивном процессе (местноинвазивном либо злокачественном).

Список литературы

1. Анохин Ю.Н. Нанотехнологии и наноматериалы для визуализации и терапии злокачественных опухолей // Успехи современного естествознания. 2014. № 5-2. С. 14-25. URL: <https://natural-sciences.ru/ru/article/view?id=33916>
2. Бусько Е.А., Шукин В.В., Синячкин М.С. и др. Мультипараметрическое ультразвуковое исследование с применением соноэластографии и контрастного усиления в диагностике лейомиом глубоких мягких тканей // Лучевая диагностика и терапия. 2017;(4):43-47. <https://doi.org/10.22328/2079-5343-2017-4-43-47>.
3. Нефедова Н.А., Харлова О.А., Данилова Н.В., Мальков П.Г., Гайфуллин Н.М. Маркеры ангиогенеза при опухолевом росте // Архив патологии. 2016. №2. С.55-62.
4. Catalano O, Varelli C, Sbordone C, Corvino A, De Rosa D, Vallone G, Wortsman X. A bump: what to do next? Ultrasound imaging of superficial soft-tissue palpable lesions // J Ultrasound. 2020 Sep;23(3):287-300. DOI: 10.1007/s40477-019-00415-z. Epub 2019 Nov 30. PMID: 31786796; PMCID: PMC7441113.
5. Tran TAN, de La Fuente S. Retroperitoneal Well-Differentiated Liposarcoma With Uterine-Type Leiomyomatous Differentiation: A First Case Report With Literature Analysis of Soft Tissue Sarcomas With Dual Lipomatous and Low-Grade Smooth Muscle Differentiation // Int J Surg Pathol. 2019 Oct;27(7):798-803. DOI: 10.1177/1066896919850317. Epub 2019 May 27. PMID: 31131653.
6. Vibhakar AM, Cassels JA, Botchu R, Rennie WJ, Shah A. Imaging update on soft tissue sarcoma // J Clin Orthop Trauma. 2021 Aug 20;22:101568. DOI: 10.1016/j.jcot.2021.101568. PMID: 34567971; PMCID: PMC8449057.

Особенности ультразвуковой картины в зависимости от рецепторного статуса и биотипов рака молочной железы

Автор:

Клебанова Ольга Владимировна, olvkl@mail.ru, ФГБУ «Федеральный сибирский научно-клинический центр ФМБА», Красноярск

Ключевые слова

ультразвуковая картина, рак молочной железы, рецепторный статус, биотип опухоли

Актуальность

Рецепторный статус и биотипы рака молочной железы определяют ультразвуковую картину опухоли.

Цель

Выявление характерных ультразвуковых признаков для различных биотипов рака молочной железы.

Материалы и методы

Обследованы 50 пациенток в возрасте от 27 до 85 лет с гистологически и иммунохимически подтвержденным диагнозом рака молочной железы. Всем пациенткам проводилось ультразвуковое исследование в В-режиме, режиме ЦДК, с применением эластографии на сканере Arietta V 70 с использованием линейного датчика 5–13 МГц.

Результаты

У 35 пациенток опухоль представлена гормонозависимыми типами/HER2-отрицательные люминальные подтипы А и В. При УЗИ это «лучистое» образование с нечеткими границами и эффектом дистальной акустической тени, гиповаскулярное, при эластографии со средними значениями жесткости Emed ≤ 50 КПа. HER2-позитивный тип выявлен у 13 пациенток. При УЗИ это мультифокальные гипозоногенные образования с микрокальцинатами, нечеткими контурами, чаще с акустическим усилением эхосигнала, гиперваскулярные, при эластографии отмечались более высокие показатели жесткости, чем при люминальных подтипах. Тройной негативный тип — 2 молодых пациентки. При УЗИ — узловое образование, овальное, с четкими контурами и эффектом дистального усиления эхосигнала. При эластографии высокие значения жесткости.

Выводы

Анализ мультипараметрической ультразвуковой картины при раке молочной железы позволяет на этапе диагностики предположить, к какому биотипу вероятнее всего будет относиться та или иная опухоль.

Список литературы

1. Гахонова В.Е. Ультразвуковое исследование молочных желез. М., 2020.
2. Шумакова Т.А. Применение международной классификации BI-RADS в маммологической практике. СПб., 2018.
3. Сенча А.Н. Ультразвуковое исследование с контрастированием в дифференцировке опухолей молочной железы. М., 2022.

Маркеры метаболического синдрома в диагностике рака щитовидной железы: прогностическая модель стратификации риска рака щитовидной железы с использованием ультразвуковых характеристик и биохимических параметров

Авторы:

- (1) *Новосад Софья Владимировна, sophia.novosad@gmail.com, ФГБУ «Поликлиника № 2» УДП РФ, Москва*
- (2) *Мартиросян Нарине Степановна, narinarine@list.ru, ФГАОУ ВО Первый МГМУ им. И.М. Сеченова Минздрава России (Сеченовский Университет), Москва*
- (3) *Петунина Нина Александровна, naretunina@mail.ru, ФГАОУ ВО Первый МГМУ им. И.М. Сеченова Минздрава России (Сеченовский Университет), Москва*

Ключевые слова

рак щитовидной железы, узловой зоб, инсулинорезистентность, метаболический синдром

Актуальность

Исследования последних лет показали, что инсулинорезистентность играет важную роль в развитии и прогрессировании некоторых видов рака. Изучение механизмов влияния инсулинорезистентности на патогенез рака щитовидной железы (РЩЖ) поможет не только оптимизировать лечебные стратегии, но разработать профилактические мероприятия у пациентов с синдромом узлового зоба.

Цель

Оценить роль инсулинорезистентности в патогенезе РЩЖ и изучить возможность использования маркеров метаболического синдрома для стратификации онкологического риска у пациентов с узловым зобом.

Материалы и методы

Был проведен ретроспективный анализ карт 89 пациентов, оперированных по поводу новообразований щитовидной железы. Изучены данные анамнеза, протоколы УЗИ, результаты клинико-лабораторных исследований.

Результаты

Пациенты были распределены следующим образом: РЩЖ — 37 (41,57%), фолликулярная аденома — 16 (17,98%), узловой зоб — 34 (38,2%). Пациенты, перенесшие тиреоидэктомию по поводу РЩЖ, чаще имели ожирение (42,69%), изолированную гипергликемию натощак (11,23%) и метаболический синдром (10,11%) по сравнению с пациентами с доброкачественными образованиями. Нарушение толерантности к глюкозе и сахарный диабет выявлялись в 6,74 и 5,61% случаев соответственно. Метаболический синдром показал статистически значимую корреляцию с РЩЖ ($r=0,658$, $p=0,05$). В группе РЩЖ уровень глюкозы, общего холестерина, ЛПНП, триглицеридов были выше по сравнению с группой доброкачественных образований. Выявлена достоверная сильная корреляционная связь между наличием нарушения толерантности к глюкозе, метастазированием и экстращитовидным распространением опухоли ($r=0,691$, $p=0,05$). Пациенты с опухолью Т3-4 и/или N1 в 60% случаев имели ожирение, в то время как у пациентов с опухолью T1N0M0 ожирение наблюдали лишь в 34% случаев. На основании полученных данных была создана математическая модель стратификации риска РЩЖ. Модель включает ультразвуковые характеристики узла и биохимические показатели. Каждому признаку присвоены баллы. Наличие микрокальцинатов — 5 баллов; гипеохогенность — 2 балла; смешанный кровоток — 2 балла; локализация узла в верхушке доли — 1 балл, в перешейке — 2 балла; уровень ТТГ $\geq 1,17$ мкМЕ/мл — 1 балл; уровень триглицеридов $\geq 0,94$ ммоль/л — 1 балл. Риск выявления злокачественного новообразования считается высоким при сумме баллов, равной 6 и более. Модель показала высокую чувствительность 96,43% и специфичность 83,67% в отношении прогноза наличия РЩЖ у пациента с синдромом узлового зоба.

Выводы

Получены данные о корреляционной связи метаболического синдрома и РЩЖ. По нашим данным, маркеры инсулинорезистентности способствуют прогрессированию заболевания и более агрессивному течению. Создана модель стратификации риска РЩЖ с высокой прогностической ценностью.

Список литературы

1. Cheng, S. P., Liu, C. L., Hsu, Y. C., Chang, Y. C., Huang, S. Y., & Lee, J. J. Expression and Biologic Significance of Adiponectin Receptors in Papillary Thyroid Carcinoma // *Cell Biochemistry and Biophysics*. 2013. 65(2), 203–210. <https://doi.org/10.1007/s12013-012-9419-1>
2. Hedayati, M., Yaghmaei, P., Pooyamanesh, Z., Zarif Yeganeh, M., & Rad, L. H. Leptin: A correlated peptide to papillary thyroid carcinoma? // *Journal of Thyroid Research*. 2011. <https://doi.org/10.4061/2011/832163>
3. Mitsiades, N., Pazaitou-Panayiotou, K., Aronis, K. N. et al. Circulating adiponectin is inversely associated with risk of thyroid cancer: In vivo and in vitro studies // *Journal of Clinical Endocrinology and Metabolism*. 2011. 96(12). <https://doi.org/10.1210/jc.2010-1908>
4. Nixon, I. J., Ganly, I., Hann, L. E. et al. Nomogram for selecting thyroid nodules for ultrasound-guided fine-needle aspiration biopsy based on a quantification of risk of malignancy. *Head and Neck*. 2013. 35(7), 1022–1025. <https://doi.org/10.1002/hed.23075>
5. Paz-Filho, G., Lim, E. L., Wong, M. L., & Licinio, J. Associations between adipokines and obesity-related cancer // *Frontiers in Bioscience*. 2011b. 16(5), 1634–1650. <https://doi.org/10.2741/3810>
6. Pazaitou-Panayiotou, K., Polyzos, S. A., & Mantzoros, C. S. Obesity and thyroid cancer: Epidemiologic associations and underlying mechanisms // *In Obesity Reviews*. 2013. Vol. 14, Issue 12, pp. 1006–1022). *Obes Rev*. <https://doi.org/10.1111/obr.12070>

- Roman, B R., Morris, L.G., Davies, L. (2017). The thyroid cancer epidemic, 2017 perspective // Current Opinion in Endocrinology, Diabetes, and Obesit. 2017. 24(5), 332–336. <https://doi.org/10.1097/MED.0000000000000359>
- Wang, K., Yang, Y., Wu, Y., Chen, J., Zhang, D., Mao, X., Wu, X., Long, X., & Liu, C. The association between insulin resistance and vascularization of thyroid nodules // Journal of Clinical Endocrinology and Metabolism. 2015. 100(1), 184–192. <https://doi.org/10.1210/jc.2014-2723>
- Xing, M. Molecular pathogenesis and mechanisms of thyroid cancer. Nature Reviews // Cancer. 2013. 13(3), 184–199. <https://doi.org/10.1038/nrc3431>

Ультразвуковое исследование с контрастным усилением в дифференциальной диагностике рака поджелудочной железы и оценке распространенности и резектабельности опухоли

Авторы:

- Степанова Юлия Александровна*, stepanovaua@mail.ru, ФГБУ «НМИЦ хирургии им. А.В. Вишневского» Минздрава России, Москва
- Аскерова Нурия Нураддиновна*, askerova_nuriya@mail.ru, АО «Клиника К+31», Москва

Ключевые слова

ультразвуковое исследование, контрастное усиление, рак поджелудочной железы, дифференциальная диагностика, распространенность, резектабельность

Актуальность

Ультразвуковое исследование (УЗИ) с контрастным усилением (КУ) — метод, превосходящий дуплексное сканирование в визуализации интрапанкреатических и неопластических сосудов. Использование УЗИ с КУ повышает диагностическую точность УЗИ при исследовании патологий поджелудочной железы (ПЖ). Невозможность проведения МСКТ/МРТ с КУ, сомнительные результаты дооперационного обследования, несовпадение данных нескольких методик делают актуальным расширение направлений по применению УЗИ с КУ в отношении опухолей ПЖ.

Цель

Оценить клиническую значимость УЗИ с КУ в дифференциальной диагностике рака ПЖ, а также в оценке распространенности и резектабельности опухоли.

Материалы и методы

В НМИЦ хирургии им. А.В. Вишневского УЗИ с КУ выполнили 31 пациенту с очаговыми образованиями ПЖ. Все пациенты были оперированы, образования морфологически верифицированы: аденокарцинома — 18 (58,1%); псевдотуморозная форма хронического панкреатита — 5 (16,1%); нейроэндокринная опухоль — 7 (22,6%); метастаз рака почки — 1 (3,2%).

Результаты

УЗИ с КУ дает ряд возможностей.

- Дифференцировать опухолевый и воспалительный процесс. УЗИ с КУ предполагает лишь субъективную оценку полученных результатов посредством визуального восприятия экрана невооруженным глазом исследователя. Для объективизации УЗИ с КУ внедрена функция TIC-analysis (анализ кривой времени интенсивности). Параметр Time to peak позволил статистически достоверно ($p < 0,05$) определить у аденокарциномы ПЖ раннее накопление контрастного вещества (в среднем до 16 с) и раннее вымывание (wash out) (в среднем с 17 с), в псевдотуморозной форме хронического панкреатита наблюдали медленное накопление контрастного вещества (в среднем до 85 с) и медленное вымывание (в среднем с 86 с).
- Интраоперационно уточнить локализацию опухоли. УЗИ с КУ позволило в 8 случаях интраоперационно локализовать опухоль малого размера, не определяемую визуально и пальпаторно.
- Оценить резектабельность опухоли. Метастатически измененные лимфатические узлы гиповаскулярные (независимо от характера накопления КУ опухолью). Эхоконтрастирование происходит только за счет сосудистого русла, микропузырьки не выходят за пределы сосудистой стенки, что дает возможность интраоперационно в спорных вопросах ответить на вопрос о вовлечении сосуда в опухолевый процесс и точно оценить протяженность поражения.

Выводы

Параметр Time to peak при УЗИ с КУ позволяет статистически достоверно дифференцировать аденокарциному ПЖ и псевдотуморозную форму хронического панкреатита. УЗИ с КУ дает возможность интраоперационно локализовать в ПЖ опухоль малого размера и оценить в спорных случаях распространенность и резектабельность опухоли.

Список литературы

1. Correas J.M., Bridal L., Lesavre A., Méjean A., Claudon M., Hélénon O. Ultrasound contrast agents: properties, principles of action, tolerance, and artifacts. *Eur Radiol.* 2001; 11(8): 1316-28. doi: 10.1007/s003300100940.
2. Соновью. Научная монография. Динамическое контрастное усиление в режиме реального времени. 2013: 6-40.
3. Кармазановский Г.Г., Степанова Ю.А., Аскерова Н.Н. История развития контрастного усиления при ультразвуковом исследовании // *Медицинская визуализация.* 2015; 2: 110-119.
4. Аскерова Н.Н. Ультразвуковое исследование с контрастным усилением в дифференциальной диагностике опухолей поджелудочной железы. Дисс. ... канд. мед. наук. М., 2019. 119 с.

ЯДЕРНАЯ МЕДИЦИНА В КЛИНИЧЕСКОЙ ОНКОЛОГИИ

Возможности проведения стереотаксической лучевой терапии при лечении опухолевых поражений позвоночника

Авторы:

(1) *Арсеньев Андрей Иванович*, andrey.arseniev@mail.ru, ФГБУ «НМИЦ онкологии им. Н.Н. Петрова» Минздрава России, Санкт-Петербург

(2) *Новиков Сергей Николаевич*, krokon@mail.ru, ФГБУ «НМИЦ онкологии им. Н.Н. Петрова» Минздрава России, Санкт-Петербург

(3) *Канаев Сергей Васильевич*, kanaev37@mail.ru, ФГБУ «НМИЦ онкологии им. Н.Н. Петрова» Минздрава России, Санкт-Петербург

(4) *Антипов Филипп Евгеньевич*, antipovmd@gmail.com, ФГБУ «НМИЦ онкологии им. Н.Н. Петрова» Минздрава России, Санкт-Петербург

(5) *Пономарева Ольга Игоревна*, pomomarevaniio@mail.ru, ФГБУ «НМИЦ онкологии им. Н.Н. Петрова» Минздрава России, Санкт-Петербург

(6) *Мельник Юлия Сергеевна*, juliemeln@gmail.com, ФГБУ «НМИЦ онкологии им. Н.Н. Петрова» Минздрава России, Санкт-Петербург

(7) *Зозуля Антон Юрьевич*, antonzozulya@yandex.ru, ФГБУ «НМИЦ онкологии им. Н.Н. Петрова» Минздрава России, Санкт-Петербург

(8) *Мережко Юрий Олегович*, andrey.arseniev@mail.ru, ФГБУ «НМИЦ онкологии им. Н.Н. Петрова» Минздрава России, Санкт-Петербург

(9) *Нефедов Андрей Олегович*, herurg78@mail.ru, ФГБУ «НМИЦ онкологии им. Н.Н. Петрова» Минздрава России, Санкт-Петербург

(10) *Тарков Сергей Александрович*, tarkov.s.a@mail.ru, ФГБУ «НМИЦ онкологии им. Н.Н. Петрова» Минздрава России, Санкт-Петербург

(11) *Аристидов Николай Юрьевич*, nik.aristidov@mail.ru, ФГБУ «НМИЦ онкологии им. Н.Н. Петрова» Минздрава России, Санкт-Петербург

Ключевые слова

локальный контроль, опухолевые поражения позвоночника, стереотаксическая лучевая терапия

Актуальность

У онкобольных 94–96% метастатических поражений приходится на долю позвоночника. Наиболее часто первичная опухоль представлена раком легких, молочной и предстательной желез. Стереотаксическая лучевая терапия (СТЛТ) — современный, доказавший свою безопасность метод, позволяющий быстро и точно доставлять к мишени высокую дозу излучения с минимальным повреждением окружающих здоровых тканей.

Цель

Анализ непосредственных результатов СТЛТ у больных с опухолевыми поражениями позвоночника.

Материалы и методы

СТЛТ проведена у 98 больных: на первичное (*de novo*) облучение пришлось 74,4% ($n=66,3$), на послеоперационное — 21,4% ($n=21$), на salvage-терапию при ранее облученных метастазах — 12,3% ($n=12$). Предпочтение отдавалось мультифракционному режиму 8–9–10 Гр за 3 фракции, или 6–7 Гр за 5 фракций, ежедневно, через день или 2 раза в неделю. Реже использовалось облучение за 1 фракцию (16–20 Гр). Для предотвращения усиления болевого синдрома иногда прибегали к прикрытию глюкокортикостероидами. При определении целевых объемов использовалась 6-секторная схема деления позвонков в соответствии с ISRC (International Spine Radiosurgery Consortium). CTV обязательно включал соседний неизмененный сектор позвонка. Расширение контуров на эпидуральное пространство без его вовлечения не проводилось. Равномерный 3D-отступ при формировании PTV составлял 3 мм и менее с последующей индивидуальной коррекцией на органы риска, особенно дуральный мешок и спинной мозг. В ряде случаев расширение объема вовсе не использовалось. При паравертебральном распространении опухоли иногда применялся дополнительный отступ до 5 мм. В ходе планирования послеоперационной СТЛТ формирование объемов осуществлялось с учетом предоперационных лучевых данных. Перед каждым сеансом СТЛТ с помощью КТ в конусном пучке линейного ускорителя осуществлялся контроль положения мишени и ее смещения в конце сеанса облучения.

Результаты

Локальный контроль в течение 1 года при первичном (*de novo*) облучении составил 86,6%, при послеоперационном стереотаксическом облучении — 87,5%, при salvage-терапии — 74,6%. Причем при радиорезистентных метастазах (меланома, саркома, почечно-клеточный рак, колоректальный рак) этот показатель также был высоким (81,8%). Противоболевой эффект составил 79,7% при salvage-терапии и 93,2% в остальных случаях. Клинически значимых ранних и поздних лучевых реакций и осложнений не зафиксировано. Медиана выживаемости не достигнута.

Выводы

Использование СТЛТ при опухолевых поражениях позвоночника характеризуется значительной эффективностью и безопасностью, позволяет добиваться весьма высоких показателей ЛК при отсутствии существенных осложнений. Методика требует высокой квалификации и достаточного опыта от медицинского персонала, а также полноценной оснащенности клиники диагностической и радиологической аппаратурой.

Список литературы

1. Guo L., Ke L., Zeng Z. et al. Stereotactic body radiotherapy for spinal metastases: a review // *Med. Oncol.* 2022. 39(5). P. 103. DOI: 10.1007/s12032-021-01613-8. PMID: 35599266.
2. Zhuang H., Zhuang H., Lang N. et al. Precision Stereotactic Radiotherapy for Spinal Tumors: Mechanism, Efficacy, and Issues // *Front. Oncol.* 2020. 10. P. 826. DOI: 10.3389/fonc.2020.00826. PMID: 32528894; PMCID: PMC7256655.
3. Glicksman R.M., Tjong M.C., Neves-Junior W.F.P. et al. Stereotactic Ablative Radiotherapy for the Management of Spinal Metastases: A Review // *JAMA Oncol.* 2020. 6(4). P. 567-577.

Определение минимальных отступов при дозиметрическом планировании протонной терапии

Авторы:

(1) Киселев Василий Алексеевич, kiselevva@fvcmrfmba.ru, ФГБУ «Федеральный научно-клинический центр медицинской радиологии и онкологии» ФМБА, Дмитровград

(2) Демидова Анна Михайловна, demidovaam@fvcmrfmba.ru, ФГБУ «Федеральный научно-клинический центр медицинской радиологии и онкологии» ФМБА, Дмитровград

(3) Гриценко Сергей Ефимович, gritsenkose@fvcmrfmba.ru, ФГБУ «Федеральный научно-клинический центр медицинской радиологии и онкологии» ФМБА, Дмитровград

(4) Удалов Юрий Дмитриевич, shustovamv@fvcmrfmba.ru, ФГБУ «Федеральный научно-клинический центр медицинской радиологии и онкологии» ФМБА, Дмитровград

Ключевые слова

протонная терапия, медицинская физика, клиническая дозиметрия, гарантия качества, робастное планирование

Актуальность

Усложнение методов дистанционной лучевой терапии ужесточает требования к точности доставки дозы. Так как фиксация пациента имеет предел, в данной работе проведена оценка механической точности доставки протонного пучка в системе протонной терапии (ПТ).

Цель

Изучение механической стабильности системы ПТ для уточнения отступов при создании дозиметрических планов.

Материалы и методы

Исследование предельных отклонений параметров системы ПТ в ФГБУ ФНКЦРиО ФМБА России, отвечающих за постоянство выбора энергии системой ПТ показало высокую стабильность этих параметров. Положение дистального и проксимального уровня 80% псевдоглубинного максимума сигнала, ширина между ними, а также ширина спада дистальной дозы с 80 до 20% псевдоглубинного максимума сигнала колебались в пределах не более $\pm 0,4$ мм. В результате максимальное ожидаемое отклонение данных параметров было уменьшено с ± 1 мм, рекомендованного TG-224, до $\pm 0,5$ мм. Благодаря этому отступ на PTV в направлении оси протонного пучка уменьшили на 0,5 мм, что позволяет подвергать облучению меньший объем нормальной ткани. Было принято решение провести анализ постоянства остальных относительных дозиметрических параметров системы ПТ, таких как коллинеарность рентгеновской и протонной систем, координата спота, размер спота.

Результаты

Проведено исследование стабильности следующих параметров: коллинеарность рентгеновской и протонной систем, координата спота, размер спота, а также параметры, относящиеся к постоянству выбора энергии протонного пучка. В результате проведено сравнение с предложенными в TG-224 значениями допустимых отклонений и сделан вывод о постоянстве относительных дозиметрических параметров системы протонной терапии.

Выводы

В результате исследования получен результат, который позволит пересмотреть подход к планированию протонной терапии в ФГБУ ФНКЦРиО ФМБА России, в частности к выбору отступов PTV, а также предложены новые уточненные допуски предельных отклонений параметров, анализируемых в рамках ежедневной гарантии качества системы ПТ.

Список литературы

1. В.А. Климанов радиобиологическое и дозиметрическое планирование лучевой и радионуклидной терапии. Части 1 и 2. Учебное пособие // Медицинская физика. 2012. № 1(53). С. 119-122.
2. Физика планирования протонной лучевой терапии / В.А. Климанов, А.С. Самойлов, Ю.Д. Удалов [и др.] // Медицинская радиология и радиационная безопасность. 2019. Т. 64. № 2. С. 23-32. DOI: 10.12737/article_5ca5e2677a1a06.60363700.
3. Arjomandy B., Taylor P., Ainsley C. et al. AAPM task group 224: Comprehensive proton therapy machine quality assurance. Medical Physics, 46 (8), 2019. p. 628-705.
4. Свидетельство о государственной регистрации базы данных № 2021620627 Российская Федерация. База данных пациентов, получавших протонную терапию по поводу онкологических заболеваний в системе ФМБА России: № 2021620501: заявл. 26.03.2021: опубл. 02.04.2021 / Ю.Д. Удалов, Д.С. Крючко, Е.Л. Слобина [и др.]; заявитель Федеральное государственное бюджетное учреждение «Федеральный научно-клинический центр медицинской радиологии и онкологии» Федерального медико-биологического агентства.
5. Оптимизация программы ежедневной гарантии качества системы протонной терапии / В.А. Киселев, А.М. Демидова, Е.А. Маслюкова, Е.С. Фомина // Медицинская физика. 2021. № 1(89). С. 22-23.

Реализация научных исследований в области ядерной медицины в ФГБУ ФНКЦРиО ФМБА России: краткие результаты и перспективы развития

Авторы:

(1) Сычев Петр Владимирович, sychevpetr@gmail.com, ФГБУ «Федеральный научно-клинический центр медицинской радиологии и онкологии» ФМБА, Дмитровград

(2) Удалов Юрий Дмитриевич, info@fnkcrio.ru, ФГБУ «Федеральный научно-клинический центр медицинской радиологии и онкологии» ФМБА, Дмитровград

(3) *Васильев Александр Юрьевич*, auv62@mail.ru, ФГБОУ ВО «Московский государственный медико-стоматологический университет им. А.И. Евдокимова» Минздрава России, Москва

(4) *Маякова Елена Викторовна*, mayakovaev@fvcmrfmba.ru, ФГБУ «Федеральный научно-клинический центр медицинской радиологии и онкологии» ФМБА, Дмитровград

(5) *Малецкая Джетта Викторовна*, vjazovskajadv@fvcmrfmba.ru, ФГБУ «Федеральный научно-клинический центр медицинской радиологии и онкологии» ФМБА, Дмитровград

(6) *Кайдаш Юлия Александровна*, kajdashja@fvcmrfmba.ru, ФГБУ «Федеральный научно-клинический центр медицинской радиологии и онкологии» ФМБА, Дмитровград

(7) *Мальцева Татьяна Юрьевна*, maltsevatj@fvcmrfmba.ru, ФГБУ «Федеральный научно-клинический центр медицинской радиологии и онкологии» ФМБА, Дмитровград

Ключевые слова

ядерная медицина, радионуклидная терапия и диагностика, радиофармацевтический лекарственный препарат

Актуальность

Актуальность альфа-эмиттеров в качестве перспективных радиоизотопов для создания терапевтических РФЛП в ядерной медицине исследуется благодаря высокому биологическому эффекту своего излучения. В момент доставки нуклидов с использованием различных носителей к клеткам злокачественных опухолевых новообразований, они оказывают гораздо большее повреждающее действие при значительно меньшей дозе облучения здоровых тканей по сравнению со стандартными бета- и гамма-излучателями. Федеральный научно-клинический центр медицинской радиологии и онкологии ФМБА (далее — Центр) является центральной клинической базой ядерной медицины в структуре Федерального медико-биологического агентства [1].

Цель

Обобщение научного и клинического опыта в области ядерной медицины для лечения онкологических заболеваний

Материалы и методы

На базе Центра с 2022 г. началась реализация научно-исследовательской работы (НИР), проводимой в рамках государственного задания ФМБА, на тему «Оценка эффективности и безопасности отечественного радиофармацевтического лекарственного препарата на основе радия-223 хлорида для лечения метастазов в кости при онкологических заболеваниях» [2–4]. На 01.04.2023 проведено 134 цикла лечения отечественным радиофармацевтическим лекарственным препаратом на основе 223-радия хлорида, изготовленным в Центре, и 82 цикла лечения оригинальным препаратом (в рамках контрольной группы пациентов). Пациентам были проведены базовые и контрольные исследования: остеосцинтиграфия и ПЭТ/КТ с 18F-PSMA. Проведена оценка гематологических параметров, общего физического состояния, болевого синдрома и реакций в месте введения. Существенных нежелательных явлений не отмечалось.

Результаты

Проведенный анализ показал идентичные результаты снижения болевого синдрома в обеих группах пациентов. Средние значения лабораторных показателей крови в группах пациентов до начала терапии и после 4 курсов не имели существенных различий. Оценка переносимости радионуклидной терапии РФЛП на основе 223-радия хлорида показала положительные первые результаты лечения пациентов, подтверждающие полную идентичность функциональных возможностей и безопасность отечественного РФЛП на основе 223Ra хлорида.

Выводы

В рамках реализации концепции развития радиофармацевтики также ведется работа по перспективным направлениям научных исследований по разработке и изготовлению отечественных диагностических радиофармацевтических лекарственных препаратов на основе 18F; проводится анализ результатов применения радионуклидной терапии 131-I при лечении рака щитовидной железы и создание алгоритма помощи принятия врачебного решения при выборе терапевтической активности.

Список литературы

1. Организация центра ядерной медицины: первые итоги / П.В. Сычев, Ю.Д. Удалов, А.Н. Казаков, Е.В. Маякова // Цифровые технологии на страже здоровья: Материалы 57-й межрегиональной научно-практической медицинской конференции, Ульяновск, 12–13 мая 2022 года. Ульяновск: ИП Петрова Л.В., 2022. С. 271-273.
2. Удалов, Ю. Д. Предпосылки системной радионуклидной терапии импортозамещенным препаратом на основе 223-радия на базе ФГБУ ФНКЦРиО ФМБА России / Ю. Д. Удалов, П. В. Сычев // Конгресс российского общества

рентгенологов и радиологов: Сборник тезисов, Москва, 08–10 ноября 2022 года. Москва: Санкт-Петербургская общественная организация «Человек и его здоровье» (Санкт-Петербург), 2022. С. 221.

- Удалов, Ю. Д. Первые результаты системной радионуклидной терапии отечественным радиофармацевтическим препаратом на основе ²²³-радия / Ю. Д. Удалов, П. В. Сычев // Ядерная медицина — 2022: Сборник тезисов Всероссийского конгресса, Санкт-Петербург, 02–03 декабря 2022 года. С.-Пб: ФГБУ РНЦРХТ им. А.М. Гранова Минздрава России, 2022. С. 28.
- Анализ динамического наблюдения пациентов, получивших радионуклидную терапию отечественным препаратом на основе ²²³-радия на базе ФГБУ ФНКЦРиО ФМБА России / П. В. Сычев, Ю. Д. Удалов, Е. В. Маякова [и др.] // Онкорadiология, лучевая диагностика и терапия: Сборник тезисов, Москва, 10–12 февраля 2023 года. М.: Национальный центр онкорadiологической компетенции, 2023. С. 87–88.

Применение протонной лучевой терапии и методов ядерной медицины в ФГБУ ФНКЦРиО ФМБА: итоги и перспективы

Авторы:

(1) Удалов Юрий Дмитри, fvcmr@fvcmrmail.ru, ФГБУ «Федеральный научно-клинический центр медицинской радиологии и онкологии» ФМБА, Димитровград

(2) Данилова Людмила Алексеевна, daniloval@fvcmrfmba.ru, ФГБУ «Федеральный научно-клинический центр медицинской радиологии и онкологии» ФМБА, Димитровград

(3) Удалова Мария Александровна, udalovama@fnkcrio.ru, ФГБУ «Федеральный научно-клинический центр медицинской радиологии и онкологии» ФМБА, Димитровград

(4) Тихомиров Николай Евгеньевич, tihomirov@fnkcrio.ru, ФГБУ «Федеральный научно-клинический центр медицинской радиологии и онкологии» ФМБА, Димитровград

Ключевые слова

ядерная медицина, лучевая терапия, протонная терапия

Актуальность

В условиях ФГБУ ФНКЦРиО ФМБА (далее — Центр) оказывается высокотехнологичная медицинская помощь с использованием протонной терапии, применяются новые сложные и уникальные методы диагностики и лечения, проводятся научные исследования и разработки в области клинической, ядерной и радиационной медицины для лечения социально значимых заболеваний. В соответствии с клиническими рекомендациями происходит модернизация режимов гипофракционирования при проведении протонной терапии в сочетании с лекарственной терапией, что позволяет снизить побочные эффекты [1].

Цель

Обобщение клинического опыта в области клинической, ядерной и радиационной медицины для лечения социально значимых заболеваний.

Материалы и методы

За 2022 г. протонную терапию при первичных и метастатических злокачественных опухолях центральной нервной системы, органов головы и шеи, легких, печени, прямой кишки, молочных желез и репродуктивной системы получили 853 пациента. В рамках реализации мероприятия Союзного государства «Лечение граждан Беларуси и России с использованием протонной терапии» за 2022 г. пролечено 52 пациента (33 гражданина Российской Федерации, 19 граждан Республики Беларусь), из них 10 детей.

Результаты

В Центре в режиме реального времени происходит постоянное обновление и пополнение базы данных пациентов, получивших протонную терапию по поводу онкологических заболеваний в системе ФМБА («Прототрегистр-21»), и ее прямая интеграция с медицинской информационной системой, что позволяет дистанционно систематизировать и анализировать все внесенные данные. В 2022 г. запущена работа над модулем отслеживания клинических эффектов [2]. В 2022 г. в Центре в рамках импортозамещения происходит разработка отечественного радиофармацевтического лекарственного препарата (РФЛП) на основе ²²³Ra-хлорида из сырья, поставляемого АО «ГНЦ НИИАР», для лечения метастазов в кости при онкологических заболеваниях в рамках Государственного задания ФМБА. В рамках научно-исследовательской работы терапию в количестве не менее 4 курсов получили 23 человека [3, 4]. Кроме того, в рамках гранта Минпромторга России ведется разработка и внедрение в клиническую практику терапевтического РФЛП на основе лютеция-177 и синтетического аналога соматостатина для терапии нейроэндокринных злокачественных новообразований.

Выводы

Перспективными направлениями научных исследований являются изготовление отечественных диагностических радиофармацевтических лекарственных препаратов на основе ¹⁸F, анализ результатов применения радионуклидной терапии ¹³¹I при лечении рака щитовидной железы, усовершенствование методики протонной лучевой терапии в лечении онкологических заболеваний и создание алгоритма помощи принятия врачебного решения при лечении онкологических заболеваний методом протонной лучевой терапии в системе ФМБА.

Список литературы

1. Основные направления клинического применения современной протонной лучевой терапии / А. С. Самойлов, Ж. Ж. Смирнова, В. А. Климанов [и др.] // Медицинская радиология и радиационная безопасность. 2019. Т. 64, № 2. С. 41-51. DOI: 10.12737/article_5ca5faca81d911.03586886.
2. Свидетельство о государственной регистрации базы данных № 2021620627 Российская Федерация. База данных пациентов, получавших протонную терапию по поводу онкологических заболеваний в системе ФМБА России: № 2021620501: заявл. 26.03.2021: опубл. 02.04.2021 / Ю. Д. Удалов, Д. С. Крючко, Е. Л. Слобина [и др.]; заявитель ФГБУ ФНКЦРиО ФМБА России.
3. Удалов, Ю. Д. Первые результаты системной радионуклидной терапии отечественным радиофармацевтическим препаратом на основе ²²³-радия / Ю. Д. Удалов, П. В. Сычев // Ядерная медицина — 2022: Сборник тезисов Всероссийского конгресса, Санкт-Петербург, 02–03 декабря 2022 года. СПб: ФГБУ РНЦРХТ им. А.М. Гранова Минздрава России, 2022. С. 28.
4. Анализ динамического наблюдения пациентов, получивших радионуклидную терапию отечественным препаратом на основе ²²³-радия на базе ФГБУ ФНКЦРиО ФМБА России / П. В. Сычев, Ю. Д. Удалов, Е. В. Маякова [и др.] // Онкорadiология, лучевая диагностика и терапия: Сборник тезисов, Москва, 10–12 февраля 2023 года. М.: Национальный центр онкорadiологической компетенции, 2023. С. 87-88.

ПРОБЛЕМЫ ОРГАНИЗАЦИИ ПРОТИВОРАКОВОЙ БОРЬБЫ

Вопросы распространенности и проблемы ранней диагностики злокачественных новообразований органов пищеварения в Краснодарском крае

Р.А. Мурашко^{1,2}, Л.Г. Тесленко^{1,2}, И.В. Цокур¹, Л.Л. Степанова¹

¹ГБУЗ «Клинический онкологический диспансер № 1»

Минздрава Краснодарского края, Краснодар

²ФГБОУ ВО «Кубанский государственный медицинский университет» Минздрава России, Краснодар

Ключевые слова

злокачественные новообразования органов пищеварения, ранняя диагностика, борьба с онкологическими заболеваниями

Актуальность

Злокачественные новообразования (ЗНО) органов пищеварения в России являются ведущей причиной онкологической смертности, на них приходится каждый четвертый случай впервые выявленного ЗНО [1]. Актуальной остается проблема высокой запущенности онкопатологии большинства локализаций, относящихся к желудочно-кишечному тракту (ЖКТ) [2].

Цель

Проанализировать показатели, характеризующие распространенность ЗНО органов пищеварения в Краснодарском крае с целью обоснования мероприятий по борьбе с онкологическими заболеваниями (БОЗ), в том числе данной локализации.

Материалы и методы

На основе базы данных автоматизированной информационной системы «Популяционные раковые регистры РФ» (ООО «Новел СПб») проведен расчет удельного веса в структуре заболеваемости, смертности, показателей заболеваемости, смертности, ранней выявляемости, запущенности, одногодичной летальности (ОЛ) по ЗНО основных локализаций ЖКТ за период 2018–2022 гг.

Результаты

В структуре онкозаболеваемости в крае в 2022 г. ЗНО ободочной кишки составляют 7,5%, прямой кишки 5,2%, желудка 4,2%, поджелудочной железы 3,4%, печени 2,2%, полости рта и глотки 2,3%, пищевод — 0,7%.

С 2018 г. заболеваемость злокачественными новообразованиями полости рта и глотки снизилась на 5,3%, пищевода — на 16,7%; выросли показатели заболеваемости злокачественными новообразованиями ободочной кишки — на 10,0%, прямой кишки — на 0,9%, печени — на 25,0%, поджелудочной железы — на 8,5%.

Показатель смертности от всех новообразований в крае в 2022 году составил 188,6 на 100 тыс. населения, что выше уровня 2018 года (173,4) на 8,8%. Увеличение данного показателя обусловлено как высоким процентом запущенных стадий онкологических заболеваний среди населения, так и повышением числа сопутствующей патологии среди населения, отягощающей течение основного заболевания.

В структуре онкосмертности населения края злокачественные новообразования ободочной кишки составляют 9,0%, желудка 7,0%, поджелудочной железы 6,5%, прямой кишки 6,2%, печени 4,3%, полости рта и глотки 3,2%, пищевода 1,3%.

За 5 лет выявлено снижение показателя смертности от рака пищевода на 18,5%, рака полости рта и глотки — на 8,5%, рака желудка на 7,3%. Прирост смертности отмечается прирост смертности от рака прямой кишки (на 14,1%), поджелудочной железы (11,3%), ободочной кишки (на 6,7%).

В 2022 году 33,7% злокачественных новообразований были диагностированы в I-II стадии 60,3% заболеваний. Отмечается низкая ранняя выявляемость при злокачественных новообразованиях печени (16,3%), полости рта и глотки (23,9%), поджелудочной железы (28,5%), желудка (41,5%), ободочной кишки (48,4%).

В 2022 году в крае 19,7% злокачественных новообразований диагностировано при наличии отдаленных метастазов. За последние 5 лет, показатели запущенности ЗНО органов пищеварения остаются на высоком уровне: полости рта и глотки (40,0% в 2018 г. и 32,1% в 2022 г.), пищевода (36,4% в 2018 г. и 32,5% в 2022 г.), желудка (43,4% в 2018 г. и 42,7% в 2022 г.), ободочной кишки (29,7% в 2018 г. и 30,8% в 2022 г.), прямой кишки (23,8% в 2018 г. и 23,3% в 2022 г.), печени (59,9% в 2018 г. и 60,3% в 2022 г.), поджелудочной железы (55,7% в 2018 г. и 58,6% в 2022 г.). Высокие показатели запущенности отмечены при диагностике новообразований визуальных локализаций ЖКТ. В поздних стадиях (III — IV) выявлены 70,6% опухолей полости рта, 35,3% прямой кишки.

Показатель ОЛ является одним из наиболее объективных в комплексной оценке состояния диагностической и лечебной помощи больным. Максимальный уровень ОЛ наблюдается в 2022 г. при злокачественных опухолях поджелудочной железы (63,4%), печени (63,0%), пищевода (55,3%), желудка (43,9%).

Выводы

Анализ динамики показателей заболеваемости и смертности по основным локализациям, стабильно высокая запущенность и одногодичная летальность при раке ЖКТ указывает на актуальность для Краснодарского края проблемы распространенности и совершенствования ранней диагностики при ЗНО органов пищеварения. Проводимые для онкопоиска исследования в рамках диспансеризации и профилактических осмотров не позволили существенно изменить многолетние негативные тренды в связи с низкой информативностью качественных методов и ограниченностью возможности выявления ряда локализаций рутинными методами. Выявленные особенности показателей распространенности определяют необходимость включения следующих практических мероприятий в региональную программу БОЗ: разработка программы онкоскрининга на колоректальный рак с применением количественных методов диагностики в целевых (по возрасту, по наследственной онкологической отягощенности) группах населения; проведение инструментальных методов диагностики органов брюшной полости при проведении диспансерного наблюдения пациентам с хроническими заболеваниями ЖКТ; повышение информированности населения по ранним признакам ЗНО и необходимости регулярных онкопрофилактических осмотров (через электронные СМИ, социальные сети, мессенджеры); подготовка практических методических рекомендаций и проведение обучающих мероприятий по повышению онконастороженности в отношении ЗНО органов пищеварения для врачей общей лечебной сети и медработников смотровых кабинетов первичного звена здравоохранения.

Список литературы:

1. Злокачественные новообразования в России в 2021 году (заболеваемость и смертность). Под ред. А.Д. Каприна, В.В. Старинского, А.О. Шахзадовой – М.: МНИОИ им. П.А. Герцена - филиал ФГБУ «НМИЦ радиологии» Минздрава России, 2022. – 252 с.
2. Состояние онкологической помощи населению России в 2021 году. Под ред. А.Д. Каприна, В.В. Старинского, А.О. Шахзадовой – М.: МНИОИ им. П.А. Герцена – филиал ФГБУ «НМИЦ радиологии» Минздрава России, 2022. 239 с.

Злокачественные новообразования и коронавирус SARS-CoV-2 Ретроспективный анализ

Юркова Ю.П.¹, Мерабишвили В.М.¹, Цветкова Т.Л.²

¹[ФГБУ «НМИЦ онкологии им. Н.Н. Петрова» Минздрава России, Санкт-Петербург]

²[ООО «НовЭл СПб», Санкт-Петербург]

Актуальность

Несмотря на снятие ограничительных мер, связанных с коронавирусной инфекцией (COVID-19), которая с весны 2020 приобрела статус мировой пандемии, до сих пор эта тема остается крайне актуальной. В период пандемии были затронуты все сферы жизни и требовалось быстрое принятие решений и изменений во всем. На систему здравоохранения в этот период нагрузка возросла колоссально, все было брошено на борьбу с вирусом и, к сожалению, остальные заболевания были отодвинуты на второй план.

Ограничительные меры, такие как самоизоляция, масочный режим, дистанционная работа позволяли снизить объем новых случаев заболевания COVID-19, но для данной цели в поликлиниках и стационарах также были отменены профилактические осмотры, диспансерное обследование и приостановлены плановые госпитализации.

Все вышеперечисленное, негативно повлияло на заболеваемость злокачественными новообразованиями (ЗНО) об этом сообщает и главный онколог Минздрава РФ, по его словам, следует ожидать роста поздних стадий. В 2021 г. число выявленных случаев начинает возвращаться к показателям выявляемости, которые были в доковидный период, но предполагается увеличение доли поздних стадий и рост летальности [1, 2, 5, 7].

Как же важно правильное и полноценное ведение баз учета! Так по данным формы статистического наблюдения №7 «Сведения о злокачественных новообразованиях», доля выявленных в 2022 г. ЗНО на ранних стадиях (I—II) составила 61,8%, на поздних стадиях (III—IV) — 38,2%. У Счетной палаты ЗНО на ранних стадиях были выявлены у 43%, на поздних — у 20%. У остальных 37% пациентов выявлены ЗНО, которые классифицируются без стадии [3].

В период пандемии многие старались вести учет заболевших COVID-19, чтобы в дальнейшем была возможность анализа и изучения данного заболевания. Разработчиком популяционного ракового регистра (ППР) компанией «Новел СПб» программа была адаптирована в кратчайшие сроки и благодаря этому имела информация о течение SARS-CoV-2 у онкологических больных. Наиболее полно информация по COVID-19 была представлена в г. Санкт-Петербурге, которую мы анализировали и в 2022 г. К сожалению, с переходом учета больных ЗНО в Санкт-Петербурге на другую программу, информация по COVID-19 перестала вестись на базе ППР. Но даже те накопленные данные, которые имелись до 2022 г. мы можем проанализировать спустя время.

Ученые США установили, что часть больных, перенесших COVID-19 и получающих амбулаторно реабилитационно-восстановительное лечение нуждались в ней больше, чем больные с диагнозом ЗНО после противоопухолевой терапии, не перенесшие COVID-19 [6]. Получается, что больные ЗНО, перенесшие COVID-19, должны быть одними из самых тяжелых больных.

Цель

Ретроспективный анализ течения COVID-19 у онкологических больных.

Материалы и методы

Из ППР получена информация по всем больным ЗНО, состоящим в базе как живые на момент начала пандемии с учетом основного заболевания, даты установления диагноза, дата смерти (если больной умер) и дата установления COVID-19 (U07 — код в соответствии с МКБ-10), вариантом течения и лечения, если он перенес инфекцию.

В исследование были включены все живые с ЗНО на 2020 г. внесенные в ППР и все с диагнозом ЗНО установленным с 2020 по декабрь 2021 г. Общий объем больных попавших в выборку составил 158 873 чел., из них U07 был установлен у 17 109 чел., что составило 10,7%.

Так как исследование выполнялось ретроспективно, и вся информация была сгруппирована с учетом данных на 1 квартал 2023 г., это позволяет нам считать, что даты смерти, если у больного был летальный исход, учтены максимально, т.к. больные с диагнозом ЗНО, установленным в 2022 г. и позже в исследование не попадали.

Учитывалось 4 варианта течения COVID-19 у больных с ЗНО, у 1 626 эта информация отсутствовала (9,5%), но с учетом того, что 302 из них умерли в первый месяц от момента установления U07 мы можем предположить, что у них было крайне тяжелое течение инфекции. Группа больных, которая умерла в 1 мес. от момента установления U07 оценивалась нами, как умершие вследствие COVID-19. Несмотря на то, что у 67,71% течение U07 оценивалось как удовлетворительное, 14,02% из всех больных, перенесших COVID-19, умерли в 1 мес. от установления диагноза. (Таб. 1)

Таблица 1. Тяжесть течения COVID-19

Тяжесть Течения COVID-19 у больных с ЗНО	Всего заболевших COVID-19 с ЗНО	% по тяжести течения среди всех перенесших COVID-19 с ЗНО	Всего умерших из перенесших COVID-19 с ЗНО	Умерли в 1 мес. от устан. COVID-19	% умерших в 1 мес. от устан. COVID-19 по тяж. теч.
1 Неизвестно	1 626	9,50%	518	302	18,57%
2 Удовлетвор.	11 584	67,71%	1 638	101	0,87%
3 Среднетяж.	1 379	8,06%	617	255	18,49%
4 Тяж.	1 341	7,84%	1 268	913	68,08%
5 Крайне тяж.	1 179	6,89%	1 152	827	70,14%
Общий итог	17 109	100,00%	5 193	2 398	14,02%

Мы понимаем, что при разных ЗНО различные органы являются мишенями и применяются разные варианты лечения (от радикальной хирургии до паллиативной химиотерапии), большое значение имеет и стадия заболевания, база ПРП позволяет проанализировать и это, благодаря большому массиву данных. Ниже мы привели ЗНО с детальной разбивкой, которые составляют почти 80% от всей выборки больных ЗНО и заболевших COVID-19. (Таб.2)

Таблица 2. Детальный анализ распределения больных ЗНО, перенесших COVID-19 (2020-2021 гг.)

ЗНО	Всего больных ЗНО	Заболели COVID-19	% заболевших COVID-19	Всего умерших из Заболевших COVID-19	Умерших из Заболевших COVID-19 в 1 мес. от момента установления COVID-19	% умерших в 1 мес. от заболевших COVID-19	% умерших в 1 мес. от всех умерших, которые болели COVID-19
C44	19 706	1 933	9,81%	341	197	10,19%	57,77%
C64	6 623	749	11,31%	193	99	13,22%	51,30%
C67	4 691	507	10,81%	178	89	17,55%	50,00%
C61	11 867	1 441	12,14%	404	196	13,60%	48,51%
C54	7 706	809	10,50%	128	62	7,66%	48,44%
C16	6 203	588	9,48%	307	147	25,00%	47,88%
C43	4 406	450	10,21%	95	45	10,00%	47,37%
C18	12 353	1 309	10,60%	468	220	16,81%	47,01%
C50	25 130	2 654	10,56%	431	198	7,46%	45,94%
C91	2 194	405	18,46%	158	72	17,78%	45,57%
C34	8 007	927	11,58%	516	233	25,13%	45,16%
C20	5 630	568	10,09%	209	83	14,61%	39,71%
C73	7 608	811	10,66%	47	17	2,10%	36,17%
C56	3 965	406	10,24%	112	38	9,36%	33,93%
Др.	32 784	3 552	10,83%	1 606	702	19,76%	43,71%
Общее	158 873	17 109	10,77%	5 193	2 398	14,02%	46,18%

По данным Coronavirus-Control (Роспотребнадзор) летальность от COVID-19 в Санкт-Петербурге составляет 1,94% среди всей популяции [4]. По общим данным, среди больных, перенесших U07 с ЗНО, она составляет 14,02%.

Очень жаль, что при смене систем учета часть данных пропадает или не подлежит дальнейшей фиксации, но даже так, благодаря оперативным действиям в начале эпидемии, сейчас мы можем провести большой анализ течения COVID-19 у больных ЗНО с разной МКБ и стадией заболевания.

Литература:

1. Заридзе Д. Г. Рак в эпоху COVID-19: когда снижение заболеваемости совсем не в радость / Д. Г. Заридзе, Д. М. Максимович, Д. М. Дзитиев // Онкология Сегодня. — 2022. — №1 (47). — С. 1–3.
2. Ключе Х. От пандемии COVID-19 к эпидемии онкозаболеваний: прогнозы ВОЗ и Минздрава / Х. Ключе // Онкология Сегодня. — 2022. — №1 (47). — С. 5.
3. Косенок А. Минздрав призвал не ориентироваться на аналитику Счетной палаты по выявляемости онкозаболеваний [Электронный ресурс] / А. Косенок // Медвестник. — 2023. — 06 апреля. — Режим доступа: <https://medvestnik.ru/content/news/Minzdrav-prizval-ne-orientirovatsya-na-analitiku-Schetnoi-palaty-po-vyyavlyayemosti-onkozabolevaniy.html>.

4. Портал Coronavirus-Control.ru — проект Коронавирус Контроль. Источники данных: WHO, ECDC, Роспотребнадзор. Доступно по: <https://coronavirus-control.ru/coronavirus-saint-petersburg>. Ссылка активна на 09.04.2023.
5. Рылов А. Главный онколог Минздрава РФ предупредил об ожидаемом росте случаев запущенных опухолей из-за COVID-19 / А. Рылов, И. Белокрылов // Онкология Сегодня. — 2022. — №1 (47). — С. 9.
6. Rogers-Brown, J. S. Outcomes Among Patients Referred to Outpatient Rehabilitation Clinics After COVID-19 diagnosis / J. S. Rogers-Brown, V. Wanga, C. Okoro, D. Brozowsky [et al.] // Morbidity and Mortality Weekly Report. — 2021. — № 70 (27). — P. 967–971.
7. Мерабишвили В.М. Коронавирусы и рак в России. // Вопросы онкологии.-2022,-Т.68.-№4. С. 381-392.

Эпидемиология рака молочной железы в России в 2011–2021 гг.

Старинский Валерий Владимирович, valstar40@mail.ru, МНИОИ им. П.А. Герцена филиал НМИЦ «Радиологии» Минздрава России

Шахзадова Анна Олеговна, ann4761@yandex.ru, МНИОИ им. П.А. Герцена филиал НМИЦ «Радиологии» Минздрава России

Лисичникова Ирина Викторовна, irliss@mail.ru, МНИОИ им. П.А. Герцена филиал НМИЦ «Радиологии» Минздрава России

Ключевые слова

рак молочной железы, заболеваемость, смертность.

Актуальность

По данным GLOBAL CANCER OBSERVATORY 2020 рак молочной железы (РМЖ) занимает первое место в мире в структуре общей онкологической заболеваемости (11,7%) и у женщин (24,5%). Россия относится к числу стран со средним уровнем заболеваемости, в 2020 году стандартизованный показатель составил 27,04 на 100 тыс. населения (оба пола), у женщин — 47,39 на 100 тыс. населения. РМЖ в мире является ведущей причиной смертности от ЗНО у женщин (15,5%) и занимает пятое место в структуре смертности от ЗНО всего населения (6,9%). [1] Россия входит в число стран с относительно невысокими показателями смертности, в 2020 году стандартизованный показатель смертности от РМЖ среди женщин составил 13,24 на 100 тыс. населения (для сравнения: в США — 12,4; в Австрии — 13,8; во Франции — 15,6 на 100 тыс. населения).[2]

Цель

Изучить показатели заболеваемости и смертности, оценить состояние онкологической помощи при ЗНО молочной железы в РФ в 2011-2021 гг.

Материалы и методы

Источником данных для анализа послужили статистические сборники «Злокачественные новообразования в России» и «Состояние онкологической помощи населению России» за 2011-2021 гг. [2].

Результаты

Число новых случаев ЗНО молочной железы в России неуклонно растет, пик выявления был зафиксирован в 2019 году (74490 случаев), в целом, за 10 лет прирост составил 21,3%. В 2020 и 2021 гг. наблюдалось снижение числа впервые выявленных случаев ЗНО, что обусловлено недовыявлением в период эпидемии новой коронавирусной инфекции, и в ближайшие годы можно ожидать прирост числа новых случаев заболевания. Так, в 2022 году по предварительным итогам было выявлено 77132 новых случая РМЖ. Заболеваемость ЗНО молочной железы женского населения за 10 лет выросла на 18,53% по «грубому» показателю (74,87 и 89,25 на 100 тыс. населения в 2011 и 2021 гг. соответственно) и на 11,23% по стандартизованному (45,24 и 50,42 на 100 тыс. населения в 2011и 2021 гг. соответственно). Среднегодовой темп прироста составил 1,72% по «грубому» показателю и 1,06% по стандартизованному. Средний возраст заболевших за прошедшее десятилетие существенно не изменился: в 2011 году он составил 60,9; в 2021 — 61,3 год. Пик заболеваемости приходится на 6-7 декады жизни (рис. 1). В период с 2011 г. по 2018 г. показатель активного выявления РМЖ в России вырос на 68,6% (27,1% и 45,7% соответственно). В период пандемии доля больных ЗНО молочной железы, выявленных активно, снизилась, однако в целом прирост показателя за 10 лет составил 28%. Доля ЗНО, выявленных в I стадии, постепенно растет (18,5% в 2011 г. и 27,7% в 2021 г.), а доля ЗНО II стадии снизилась с 46,5% до 44,8%. В целом доля ЗНО, диагностированных в I-II стадии, за 10 лет выросла на 11,5% (65,0% в 2011 г. и 72,5% в 2021 г.). Доля ЗНО, выявленных в III стадии, ежегодно снижается (23,8% в 2011 г. и 19% в 2021 г.), убыль за 10 лет составила 20,2%. Доля ЗНО, выявленных в IV стадии, существенно не менялась на протяжении последних 10 лет (таб. 1). Запущенность ЗНО молочной железы (доля III и IV ст.) в

России за 10 лет снизилась на 17,9% (с 33% в 2011 г. до 27,1% в 2021 г.). Одногодичная летальность также имеет тенденцию к снижению — в 2012 г. показатель составлял 8,3%, в 2021 г. — 4,8%, убыль составила 42,2%. Доля диагнозов ЗНО молочной железы, подтвержденных морфологически, за 10 лет увеличилась на 2,4% — с 96,6% в 2011 г. до 98,9% в 2021 г. Пациенты с РМЖ имеют наибольший удельный вес (18,9%) в контингенте больных ЗНО. В конце 2021 г. под диспансерным наблюдением в онкологических учреждениях страны состояло 745710 человек, из них 476542 (63,9%) — 5 и более лет. Распространенность составила 509,2 на 100 тыс. населения. Индекс накопления контингента больных с ЗНО молочной железы в период с 2011 по 2021 гг. увеличился на 25,3%. [3] Смертность женского населения от ЗНО молочной железы в России снижается, за 10 лет убыль составила 13,6% по «грубому» показателю и 24,3% по стандартизованному. В 2021 г. «грубый» показатель смертности женского населения от ЗНО молочной железы в России зафиксирован на уровне 26,22 на 100 тыс. населения, стандартизованный — 12,6 на 100 тыс. населения.

Выводы: Рост заболеваемости РМЖ в России диктует необходимость совершенствования методов скрининга, диагностики и лечения. Несмотря на рост числа и доли случаев ЗНО молочной железы, выявленных активно, показатель все еще составляет менее 50%. Увеличение доли выявления РМЖ в I-II стадии, вероятнее всего, обусловлено применением современного диагностического оборудования, позволяющего добиться высокой точности при визуализации патологических образований в молочных железах. Более широкое использование передвижных рентгенологических установок может способствовать увеличению охвата маммографическим скринингом женского населения, особенно в сельской местности. Успехи, достигнутые в диагностике и лечении РМЖ в последние годы, способствовали снижению смертности от данной патологии.

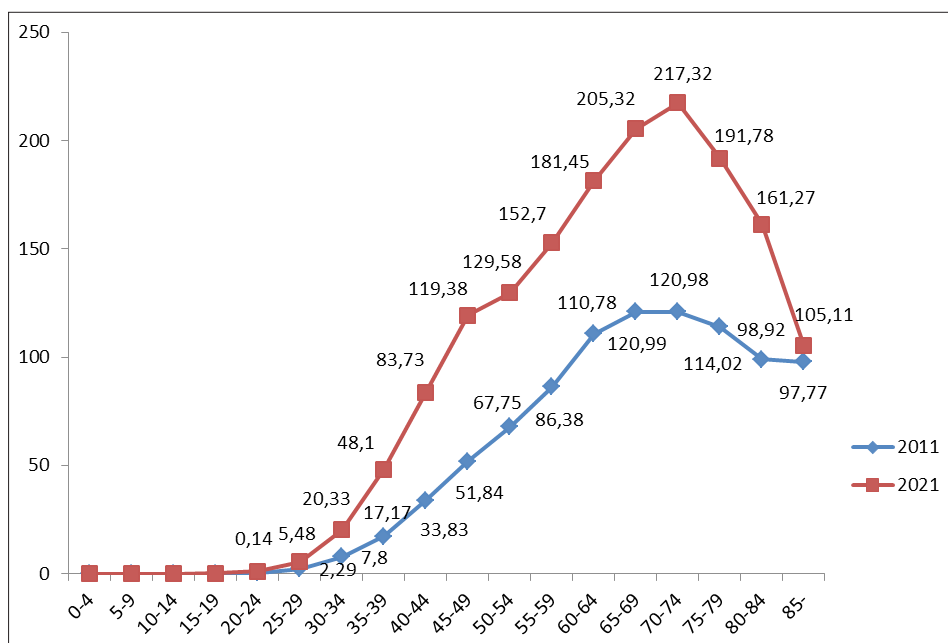


Рис. 1. Динамика повозрастных показателей заболеваемости женского населения ЗНО молочной железы в России

Таблица 1

	2011	2012	2013	2014	2015	2016	2017	2018	2019	2020	2021
I ст. (%)	18,45	18,37	21,41	23,63	24,18	24,72	25,95	26,46	27,84	26,94	27,68
II ст. (%)	46,51	46,13	45,32	44,53	45,3	44,96	43,92	44,74	43,95	44,66	44,84
III ст. (%)	24,76	23,8	23,15	22,48	21,85	21,47	21,58	20,56	20,17	19,59	19,03
IV ст. (%)	9,08	9,15	8,74	8,39	8,13	8,16	7,91	7,8	7,53	8,08	8,07

Список литературы:

1. Ferlay J, Ervik M, Lam F, Colombet M, Mery L, Piñeros M, Znaor A, Soerjomataram I, Bray F (2020). Global Cancer Observatory: Cancer Today. Lyon, France: International Agency for Research on Cancer. Available from: <https://gco.iarc.fr/today>, accessed [07.04.2023].
2. Каприн А.Д., Старинский В.В., Шахзадова А.О. Злокачественные новообразования в России в 2021 году. — М., 2022.
3. Каприн А.Д., Старинский В.В., Шахзадова А.О. Состояние онкологической помощи населению России в 2021 году. — М., 2022.

К истории развития раковых регистров в России, возможности получения надежных данных оценки эффективности противораковой борьбы

В.М. Мерабишвили

ФГБУ «НМИЦ онкологии им. Н.Н. Петрова» Минздрава России, Санкт-Петербург

Обратиться к истории создания в стране раковых регистров, наиболее эффективных средств и оценки деятельности онкологической службы заставила нас публикация за рубежом трех журнальных статей, искажающих реальное развитие этой проблемы.

В царской России не существовало государственной системы здравоохранения, тем более онкологической службы. С первых лет Советской власти такая задача была поставлена и постепенно реализовывалась, начиная с создания Наркомздрава.

Созданию онкологической службы предшествовало организация онкологических и рентгенорадиологических институтов, опорных пунктов для больных ЗНО, постепенное введение обязательной регистрации причин смерти и учета первичных больных в связи с неблагоприятной эпидемиологической ситуацией и необходимостью обеспечить лечение, в первую очередь участников Гражданской войны.

В 20-30-х годах XX столетия на отдельных территориях страны предпринимались попытки изучить специфику раковых заболеваний. Реально к этому можно было приступить только после начала внедрения обязательной регистрации причин смерти в городах в 1923-24 гг. С 1936 года обязательная регистрация умерших осуществляется на всей территории страны (Постановление ЦИК и СНК СССР, 27 июля 1936 (СЗ СССР 1936 №44 ст.369)). В 30-е годы проводится огромная работа по созданию методологии проведения статистических исследований (П.А. Кувшинников, П.И. Куркин, С.А. Новосельский, Н.Н. Петров, А.М. Мерков, Е.Э. Бэн и др.). Созданы предпосылки построения стройной информационной системы онкологической статистики.

С 1945 года Совнарком и Минздрав издают постановления и приказы, направленные на развитие системы онкологической помощи, а с 1953 года вводится повсеместная и обязательная регистрация онкологических больных на всей территории страны среди городских и сельских жителей. Разрабатывается комплекс документов для первичного учета больных и вводится сводный отчет по форме №10. Издается сборник инструкций по вопросам организации онкологической помощи (1956 г.). Огромное внимание уделяется повышению качества первичного учета больных ЗНО.

Постепенно создаются условия для Централизованного учета (Карелия — 1962 г., В.В. Двойрин; Латвия — 1967 г., М.Г. Сопильняк; Белоруссия — 1972 г., Н.Н. Александров). После проведения этих работ резко снизилось число умерших от ЗНО не состоявших на учете. Из числа умерших больных ЗНО, не состоявших на учете, показатель по Латвии снизился с 21,6 до 1,8%, т.е. в 12 раз.

НИИ им. Н.Н. Петрова (в то время Институт онкологии АМН СССР) совместно с отделом медицинской статистики МЗ СССР подготовлен и опубликован в 1962 году статистический сборник «Заболеваемость и смертность населения СССР от ЗНО». Публикация четырех последующих сборников (в 1970, 1974, 1980 и 1981 гг.) и серия статей в журнале «Вопросы онкологии» представила возможность дать статистический анализ деятельности онкологической службы страны с 1940 по 1980 годы. Тесный контакт с МАИР содействовал публикации в 1982 году монографии «Cancer incidence in the USSR» №48 приложение к III тому МАИР «Рак на пяти континентах».

В VI том МАИР серии «Рак на пяти континентах» (данные за 1983-1987 гг.) вошло 5 союзных Республик: РСФСР (Ленинград), Белоруссия, Киргизия, Латвия и Эстония. В 80-х годах XX столетия ряд территорий СССР, не вошедших в издание МАИР, но подготовившие материалы по международному стандарту, были представлены в нашей монографии «Злокачественные новообразования на избранных территориях» — это были ещё шесть территорий: Карелия, Чувашия, Ивано-Франковск, Алма-Ата, Тбилиси, Ташкент. В дальнейшем до X тома включительно от России был представлен только Ленинград (Санкт-Петербург). В XI том, после проведения совместно с МАИР школы онкологов добавлены Архангельская, Самарская, Челябинская области и Республика Карелия.

В 80-х годах все методические разработки и подготовка Приказов МЗ СССР осуществлялась совместно сотрудниками НИИ онкологии им. Н.Н. Петрова и Белорусского НИИ онкологии и радиологии, в 90-е годы совместно с МНИОИ им. П.А. Герцена. С 1996 года работа по созданию базы данных Популяционного ракового регистра прием государственных отчетов и ежегодный выпуск статистических сборников по России был возложен на МНИОИ им. П.А. Герцена, где был создан Российский Центр информационных технологий и эпидемиологических исследований, который возглавил профессор В.В. Старинский.

Созданию первого в России Популяционного ракового регистра предшествовала большая организационно-методическая работа, проводимая сотрудниками НИИ онкологии им. Н.Н. Петрова (директор Н.П. Напалков) и Белорусского НИИ онкологии (директор Н.Н. Александров), с 1975 года после принятия Коллегией

Минздрава СССР решение о необходимости разработки автоматизированных информационных систем для онкологической службы страны.

В развитие этого решения был издан Приказ Минздрава СССР №1266 «О проведении подготовительных мероприятий к внедрению в стране централизованной с помощью ЭВМ обработки материалов об онкологических больных», реализован он был частично. Необходимо было на новой основе подготовить весь комплект первичной медицинской документации и приказы МЗ СССР, регламентирующих проведение работ.

Была издана серия методических рекомендаций, регламентирующая работу по оценке деятельности онкологической службы.

В 1984 году МЗ СССР нам было поручено исполнить техническое задание ГКНГ 0.80.10.04.29.01.А2 №054 «Разработать экспериментальную автоматизированную систему (АСОИ) для онкологической службы страны и ввести в эксплуатацию в НИИ онкологии им. Н.Н. Петрова», которое было выполнено в срок.

В 1984 году был подготовлен рабочий проект АСОИ, совместно с Белорусским НИИ онкологии, создан комплект инструктивных материалов и классификаторов. На местах проведена апробация системы «ОНКОЛ» и её коррекция с учетом местных условий. В декабре 1985 года государственная комиссия приняла экспериментальную АСОИ онкологической службы в промышленную эксплуатацию.

После развала СССР эта работа была приостановлена, но с появлением персональных компьютеров — возобновлена.

С 1993 года в Санкт-Петербурге начал работать первый в России Популяционный раковый регистр в полном соответствии с международными требованиями, став научно-методическим центром для всех административных территорий России. За последующие 30 лет было издано более 20 книг с развернутыми данными о заболеваемости и смертности населения Санкт-Петербурга, впервые в России опубликовано две монографии о выживаемости больных ЗНО по международным стандартам, издано двухтомное пособие «Онкологическая статистика», переизданное в Германии фирмой LAP Lambert Academic Publishing, 8 монографий-справочников по заболеваемости, смертности и выживаемости больных ЗНО в СЗФО РФ.

В последнем шестом выпуске, кратко названном экспресс-информация-6 предусмотрен QR-код, открывающий доступ к библиотеке отдела и научной лаборатории онкологической статистики нашего центра, где имеется обширная информация, в том числе и об истории создания в России раковых регистров.

Представляем QR-код — ключ к нашим изданиям (монографиям, книгам и журнальным статьям). Библиотека отдела будет постоянно пополняться.



<https://www.niioncologii.ru/science/protivorak/science-works>